This is a digital copy of a book that was preserved for generations on library shelves before it was carefully scanned by Google as part of a project to make the world's books discoverable online.

It has survived long enough for the copyright to expire and the book to enter the public domain. A public domain book is one that was never subject to copyright or whose legal copyright term has expired. Whether a book is in the public domain may vary country to country. Public domain books are our gateways to the past, representing a wealth of history, culture and knowledge that's often difficult to discover.

Marks, notations and other marginalia present in the original volume will appear in this file - a reminder of this book's long journey from the publisher to a library and finally to you.

Usage guidelines

Google is proud to partner with libraries to digitize public domain materials and make them widely accessible. Public domain books belong to the public and we are merely their custodians. Nevertheless, this work is expensive, so in order to keep providing this resource, we have taken steps to prevent abuse by commercial parties, including placing technical restrictions on automated querying.

We also ask that you:

+ *Make non-commercial use of the files* We designed Google Book Search for use by individuals, and we request that you use these files for personal, non-commercial purposes.

+ *Refrain from automated querying* Do not send automated queries of any sort to Google's system: If you are conducting research on machine translation, optical character recognition or other areas where access to a large amount of text is helpful, please contact us. We encourage the use of public domain materials for these purposes and may be able to help.

+ *Maintain attribution* The Google "watermark" you see on each file is essential for informing people about this project and helping them find additional materials through Google Book Search. Please do not remove it.

+ *Keep it legal* Whatever your use, remember that you are responsible for ensuring that what you are doing is legal. Do not assume that just because we believe a book is in the public domain for users in the United States, that the work is also in the public domain for users in other countries. Whether a book is still in copyright varies from country to country, and we can't offer guidance on whether any specific use of any specific book is allowed. Please do not assume that a book's appearance in Google Book Search means it can be used in any manner anywhere in the world. Copyright infringement liability can be quite severe.

About Google Book Search

Google's mission is to organize the world's information and to make it universally accessible and useful. Google Book Search helps readers discover the world's books while helping authors and publishers reach new audiences. You can search through the full text of this book on the web at `http://books.google.com/`

Über dieses Buch

Dies ist ein digitales Exemplar eines Buches, das seit Generationen in den Regalen der Bibliotheken aufbewahrt wurde, bevor es von Google im Rahmen eines Projekts, mit dem die Bücher dieser Welt online verfügbar gemacht werden sollen, sorgfältig gescannt wurde.

Das Buch hat das Urheberrecht überdauert und kann nun öffentlich zugänglich gemacht werden. Ein öffentlich zugängliches Buch ist ein Buch, das niemals Urheberrechten unterlag oder bei dem die Schutzfrist des Urheberrechts abgelaufen ist. Ob ein Buch öffentlich zugänglich ist, kann von Land zu Land unterschiedlich sein. Öffentlich zugängliche Bücher sind unser Tor zur Vergangenheit und stellen ein geschichtliches, kulturelles und wissenschaftliches Vermögen dar, das häufig nur schwierig zu entdecken ist.

Gebrauchsspuren, Anmerkungen und andere Randbemerkungen, die im Originalband enthalten sind, finden sich auch in dieser Datei – eine Erinnerung an die lange Reise, die das Buch vom Verleger zu einer Bibliothek und weiter zu Ihnen hinter sich gebracht hat.

Nutzungsrichtlinien

Google ist stolz, mit Bibliotheken in partnerschaftlicher Zusammenarbeit öffentlich zugängliches Material zu digitalisieren und einer breiten Masse zugänglich zu machen. Öffentlich zugängliche Bücher gehören der Öffentlichkeit, und wir sind nur ihre Hüter. Nichtsdestotrotz ist diese Arbeit kostspielig. Um diese Ressource weiterhin zur Verfügung stellen zu können, haben wir Schritte unternommen, um den Missbrauch durch kommerzielle Parteien zu verhindern. Dazu gehören technische Einschränkungen für automatisierte Abfragen.

Wir bitten Sie um Einhaltung folgender Richtlinien:

+ *Nutzung der Dateien zu nichtkommerziellen Zwecken* Wir haben Google Buchsuche für Endanwender konzipiert und möchten, dass Sie diese Dateien nur für persönliche, nichtkommerzielle Zwecke verwenden.

+ *Keine automatisierten Abfragen* Senden Sie keine automatisierten Abfragen irgendwelcher Art an das Google-System. Wenn Sie Recherchen über maschinelle Übersetzung, optische Zeichenerkennung oder andere Bereiche durchführen, in denen der Zugang zu Text in großen Mengen nützlich ist, wenden Sie sich bitte an uns. Wir fördern die Nutzung des öffentlich zugänglichen Materials für diese Zwecke und können Ihnen unter Umständen helfen.

+ *Beibehaltung von Google-Markenelementen* Das "Wasserzeichen" von Google, das Sie in jeder Datei finden, ist wichtig zur Information über dieses Projekt und hilft den Anwendern weiteres Material über Google Buchsuche zu finden. Bitte entfernen Sie das Wasserzeichen nicht.

+ *Bewegen Sie sich innerhalb der Legalität* Unabhängig von Ihrem Verwendungszweck müssen Sie sich Ihrer Verantwortung bewusst sein, sicherzustellen, dass Ihre Nutzung legal ist. Gehen Sie nicht davon aus, dass ein Buch, das nach unserem Dafürhalten für Nutzer in den USA öffentlich zugänglich ist, auch für Nutzer in anderen Ländern öffentlich zugänglich ist. Ob ein Buch noch dem Urheberrecht unterliegt, ist von Land zu Land verschieden. Wir können keine Beratung leisten, ob eine bestimmte Nutzung eines bestimmten Buches gesetzlich zulässig ist. Gehen Sie nicht davon aus, dass das Erscheinen eines Buchs in Google Buchsuche bedeutet, dass es in jeder Form und überall auf der Welt verwendet werden kann. Eine Urheberrechtsverletzung kann schwerwiegende Folgen haben.

Über Google Buchsuche

Das Ziel von Google besteht darin, die weltweiten Informationen zu organisieren und allgemein nutzbar und zugänglich zu machen. Google Buchsuche hilft Lesern dabei, die Bücher dieser Welt zu entdecken, und unterstützt Autoren und Verleger dabei, neue Zielgruppen zu erreichen. Den gesamten Buchtext können Sie im Internet unter `http://books.google.com` durchsuchen.

BIBLIOTHECA · BOSTONIENSIS · MEDICINAE
SERVAT ET DOCET
FVNDATA
MDCCCLXXIII
EX DONO

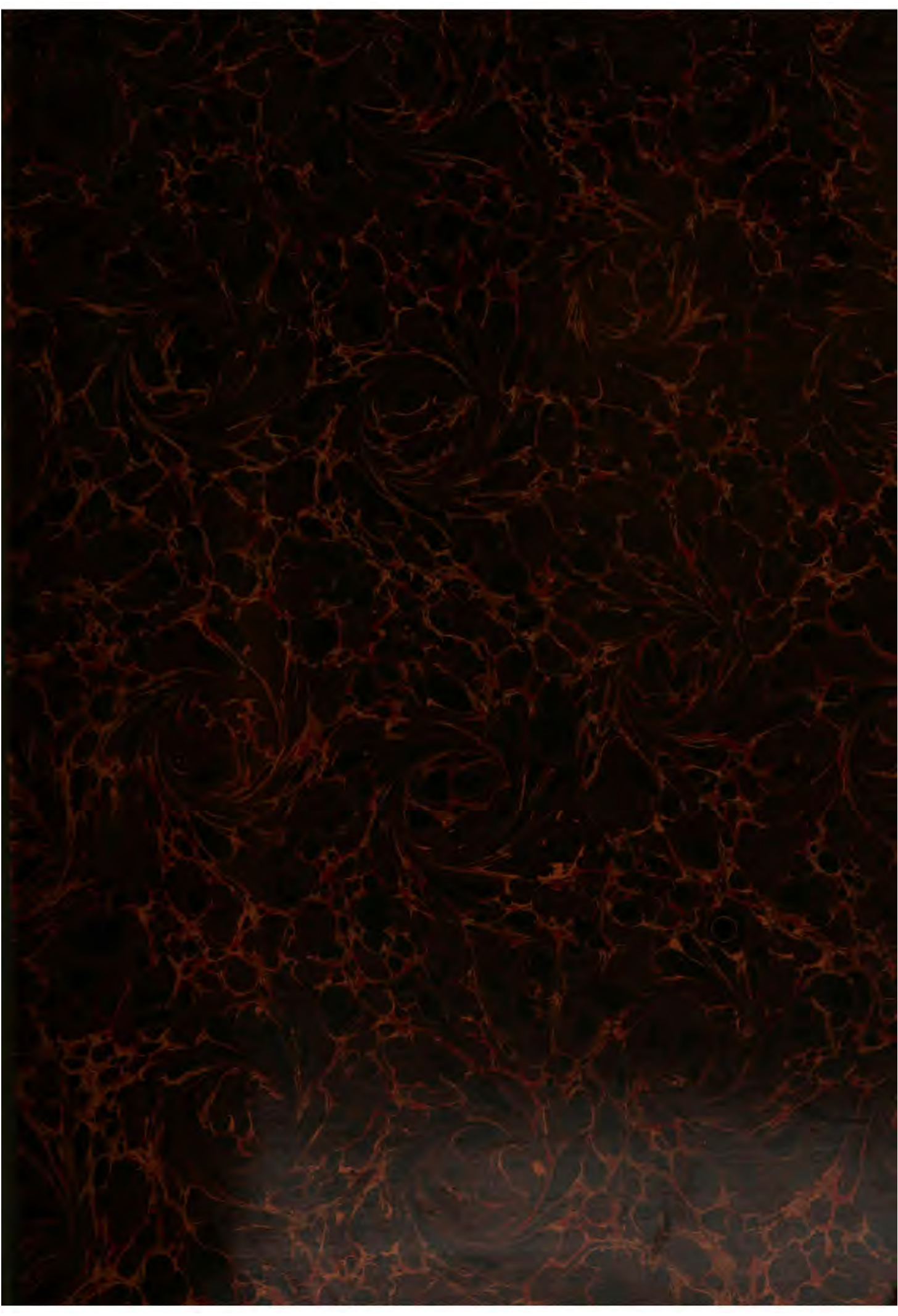

Fortschritte

auf dem Gebiete der

Röntgenstrahlen

Unter Mitwirkung von

Geh. Med.-Rat Prof. Dr. **v. Bramann** in Halle, Prof. Dr. **v. Bruns** in Tübingen, Dr. **Cowl** in Berlin, Geh. Med.-Rat Prof. Dr. **Curschmann** in Leipzig, Geh. Med.-Rat Prof. Dr. **Czerny** in Heidelberg, Prof. Dr. **Deycke** in Hamburg, Prof. Dr. **Eberlein** in Berlin, Prof. Dr. **Forster** in Bern, Dr. **Eugen Fraenkel** in Hamburg, Dr. **Gocht** in Halle, Dr. **Grashey** in München, Prof. Dr. **Grunmach** in Berlin, Geh. Med.-Rat Prof. Dr. **Hoffa** in Berlin, Privatdozent Dr. **Holzknecht** in Wien, Dr. **Immelmann** in Berlin, Privatdozent Dr. **Kienböck** in Wien, Dr. **A. Köhler** in Wiesbaden, Prof. Dr. **Kölliker** in Leipzig, Prof. Dr. **P. Krause** in Jena, Prof. Dr. **Kümmell** in Hamburg, Stabsarzt a. D. **Lambertz** in Berlin, Oberarzt Dr. **Carl Lauenstein** in Hamburg, Prof. Dr. **Lenhartz** in Hamburg, Dr. **Levy-Dorn** in Berlin, Prof. Dr. **Ludloff** in Breslau, Geh. Med.-Rat Prof. Dr. **Oberst** in Halle, Geh. Med.-Rat Prof. Dr. **Riedel** in Jena, Prof. Dr. **H. Rieder** in München, Prof. Dr. **Rumpf** in Bonn, Generalstabsarzt Prof. Dr. **Schjerning** in Berlin, Prof. Dr. **E. Schiff** in Wien, Prof. Dr. **F. Schultze** in Bonn, Oberarzt Dr. **Sick** in Hamburg, Geh. Reg.-Rat Prof. Dr. **Slaby** in Charlottenburg, Generalarzt Dr. **Stechow** in Hannover, Geh. Med.-Rat Prof. Dr. **Tillmanns** in Leipzig, Prof. Dr. **Voller** in Hamburg, Prof. Dr. **Walter** in Hamburg und Prof. Dr. **Wertheim-Salomonson** in Amsterdam

herausgegeben von

Professor Dr. Albers-Schönberg

THE FRANCIS A. COUNTWAY
LIBRARY OF MEDICINE
BOSTON, MA

NOV 01 2003

Elfter Band

Hamburg

Lucas Gräfe & Sillem
(Edmund Sillem)

1907

BOSTON MEDICAL
JUN 20 1908
LIBRARY.

Alle Rechte vorbehalten.

CATALOGUED
JUN 20 1908
E. H. B.

10527

Inhalt.

Seite

Köhler, Alban, Über Dosierung in der Röntgentherapie und Vorgänge im Innern der Röntgenröhre 1
Berger, Cl., Über Knochenwachstumsstörungen (Tafel I bis III) 12
Böhm, Max, Über die Ursache der jugendlichen sogenannten „habituellen" Skoliose (Tafel IV bis VI) 24
Jollasse, Zur Motilitätsprüfung des Magens durch Röntgenstrahlen 47
Hasebroek, K., Über die Einwirkung der Röntgenstrahlen auf die Entwicklung der Schmetterlinge 53
Fraenkel, Fritz, Lage und Massbestimmungen durch Röntgenstrahlen (Tafel VII u. VIII) 73
Stadler, Ed., Über Knochenerkrankung bei Lues hereditaria tarda (Tafel IX, Fig. 1 bis 5) . . . 82
Deutschländer, Carl, Beiträge zur Frakturbehandlung (Tafel X u. XI) 85
Hildebrand, Über die Methode durch Einbringen von schattengebenden Flüssigkeiten Hohlräume des Körpers im Röntgenogramm sichtbar zu machen (Tafel IX, Fig. a u. b) 96
Haenisch, G. Fedor, Ein neuer Apparat zur Orthophotographie, zugleich Trochoskop und Aufnahmetisch 99
Lotze, Konrad, Mitteilungen über ein Verfahren zur Bestimmung der Dichtigkeit des Lungengewebes mittels Röntgenstrahlen 104
Schwarz, Gottwald, 1) Über die Einwirkung der Röntgenstrahlen auf Ammoniumoxalat-Sublimatlösung 114
2) Das Fällungsradiometer 116
Siciliano, L., La position de la rotule dans l'articulation du genou 120
Georg Wilhelm Ludwig Hirschmann † 123
Grashey, R., Über die Untersuchung von Frakturen mit Röntgenstrahlen 139
Fraenkel, Eug., Über chronische ankylosierende Wirbelsäulenversteifung (Tafel XII u. XIII) . . 171
Dreifuss, Albert, Ein Fall von angeborener Skoliose (Tafel XIV, Fig. 1 u. 2) 196
Herhold, Lungenabscess nach Ruhr (Tafel XIV, Fig. 3 u. 4) 198
Hilgenreiner, Heinr., Spaltarm mit Klumphand bei einem Hunde (Tafel XIV, Fig. 5 u. 6) . . . 201
Walter, B., Über die Vorgänge in der Röntgenröhre 203
Groedel, F. M. III, Ein selbstzentrierender Röntgenröhrenhalter 209
Krause, Paul u. Trappe, Max, Ein Beitrag zur Kenntnis der Myositis ossificans progressiva (Calcinosis multiplex progressiva interstitialis ossificans) (Tafel XV u. XVI) 229
Albers-Schönberg, H., Eine bisher nicht beschriebene Allgemeinerkrankung des Skelettes im Röntgenbild (Tafel XVII) 261
Schmid, J., u. Géronne, A., Die Einwirkung der Röntgenstrahlen auf die weissen Blutzellen, nach Mikrophotographien mit ultraviolettem Licht (Tafel XVIII, Fig. 1 bis 4) 263
Kaestle, Bolus alba und Bismutum subnitricum, eine für die röntgenologische Untersuchung des Magen-Darmkanals brauchbare Mischung 266
Gergö, Emerich, Sind Röntgenbilder einfache Schattenbilder? (Tafel XVIII, Fig. a u. b) 271
Walter, B., Die Aufsuchung der Durchschlagsstelle einer Röntgenröhre 280
Fürstenau, Robert, Über einen neuen Röntgentiefenmesser 281
Beez, Carl, Ein neuer Härtemesser für Röntgenröhren 285
Ein Aufnahmestuhl für Orthophotographie im Röntgenlicht 287
Levy-Dorn, Max, Einige Neuerungen im Röntgeninstrumentarium 303
Jollasse, Otto, Beitrag zur Röntgendiagnose des Sanduhrmagens 312
Bircher, Eugen, Die Elfenbeinstifte bei der Behandlung von Frakturen und Pseudarthrosen und als osteoplastischer Ersatz (Tafel XIX u. XX) 321
Walter, B., Über die Strahlungsregionen der Röntgenröhren und die Absorption ihrer Strahlung in ihrer Glaswand 340
Bogrow, S. L., Über einige Veränderungen der Haare nach Röntgenisation 350
Gottschalk, Ed., Plastische Röntgenogramme (Tafel XXI, Fig. 1 bis 4) 353
Fittig, Otto, Die Bedeutung der Enterolithen des Processus vermiformis im Röntgenogramm (Tafel XXI, a u. b) 356
Kienböck, R., Ein vertikaler Orthodiagraph 357
Kienböck, R., Ein Lokalisator aus Bleiglas 360
Köhler, Alban, Über die Vorgänge in der Röntgenröhre 361
Otto, W., Der Rotax-Unterbrecher 363

Seite

v. **Decastello**, A., u. **Kienböck**, R., Die Radiotherapie der Leukämien 377
Alexander, **Béla**, Über Röntgenogramme von Fremdkörpern (Daten zur Beurteilung deren Lage und des Ortes) (Tafel XXII, Fig. 1 u. 2) 434
Wiesel, Über einen Fall von interessanter Daumenverletzung (Tafel XXII, Fig. 4, 5 u. 6) 446
Riedl, **Hermann**, Zur Kasuistik der Brachydaktylie: Ein Fall von doppelseitiger Verkürzung des III. bis V. Metakarpalknochens (Tafel XXII, Fig. 3) 447
Haenisch, G., **Fedor**, Beitrag zur Röntgendiagnostik der Knochensyphilis (Tafel XXIII, Fig. 1 bis 5) 449
Stein u. **Preiser**, Ein Röntgenfrühsymptom bei Pes plano-valgus (Tafel XXIII, Fig. 6) 452

Correspondenzen 58. 123. 213. 288. 366. 454
Bücherbesprechungen 59. 125. 214. 289
Vereine und Kongresse 59. 126. 214. 290. 367
Journallitteratur 67. 130. 218. 294. 368

Litteratur-Register der Fortschritte auf dem Gebiete der Röntgenstrahlen 1897 bis 1907 459

Tafel I—XXIII.

Namenregister.

(Die Ziffern verweisen auf die Seiten; ein * bedeutet Originalartikel.)

Abernathy 237. 238. — Abrashanow 338. — Adam 68. 294. — Adams 137. 227. — Adolphi 25. — Aeby 45. — Ahrens 407. 424. — Albers-Schönberg 48. 53. 68. 90. 99. 100. 103. 104. 105. 125. 126. 217. 218. 228. *261. 285. 287. 289. 294. 295. 297. 299. 314. 316. 353. 354. 356. 357. 416. — Alexander 274. 275. 353. 354. *434. — Alippi 72. — Allard 411. 424. — Allen 132. — Alsberg 196. — v. Angerer 4. 139. — Anschütz 172. — Arneth 416. 418. 419. 421. — Arning 220. — Arnsperger 67. 416. — Askanazy 416. — Aubertin 412. 417. — Auerbach 134. — Axmann 131.

Babinsky 298. — Bade 127. — Baker 291. — Bandel 291. — Bardeen 27, 44. — Bardenheuer 85. 86. 89. 331. 332. — Barth 338. — Barthin 301. — Baetjer 299. — Bauer & Co. 285. — Bazy 223. — Beaujard 412. 413. 416. 417. 418. — Béclère 301. 357. 375. 413. 426. — Bechterew 171. 172. 184. 186. — Beck 96. 98. 214. 220. 222. 332. — Becker 367. — Beez *285. 286. — Belot 6. 7. 224. 350. 361. 376. 426. — Benedikt 129. 215. 216. — Benjamin 264. 418. 422. — Bennet 233. — Benoist 1. 3. 104. 227. 285, 286. — Berger, Cl. *12. 236. 240. — v. Bergmann 66. — Bergmann 332. — Bergonié 66. 71. — Bering 367. 370. — Berlemont 225. — Bestelmeyer 137. 373. — Bidder 322. 334. 337. — Biddle 224. — Bier 92. 332. — Biesalski 104. — Billroth 338. — Bircher, E. *321. — Bircher, H. 322. — Bittner 130. — Blanc 376. — Blauberg 254. — Bleier 378. — Blenke 291. — Bloch 72 — v. Blum 388. — Blumenfeld 333. Blythswood 228. — Bogs 47. 314. 315. — Bocks 232. 238. 239. — Boecckh 14. 23. — Boeckel 322. — Boekelmann 255. — Boogs 132. — Bogrow *350. — Böhm *24. 198 — Bókay 232. — Boltwood 72. — Bonnet 85. — Bordet 376. — Bordier 53. 70. 224. 227. — Born 227. — Bosek 230. 249. — Bosse 82. 85. 126. — Boyer 121. — Bonsoló 412. 413. — Brackett 47. — Bregmann 172. — Brenner 447. Breus 23. — Brennsohn 232. 236. — Broglie 377. — Brown 70. 407. — Brück 230. — Bruninghaus 226. — v. Bruns 156. 216. 334. — Bryant 413. — Buday 19. 23. — Bum 92. — Bumstead 226. 373.— Bunz 67. — Burkhardt 67. 217.

Cahen 239. 413. — Caldwell 299. — de la Camp 63. 68. 290. — Campbell 377. — Carothers 375. — Carpentier 350. — Carter 233. — Cestan 14. 23. — Chiari 129. — Chrostek 403. — Chrysospathes 136. Cieszynski 299. — Coenen 329. — Cohn 216. 419. — Cole 370. — Colmers 132. — Colombo 2. 412. Comas 225. — Cooper 374. — Courve 223. — Cowl 6. — Cramer 402. 413. 416. — Crane 413. — Crawfurd 232, 237. — Crookes 373. — Crowther 72. — Curschmann 104. 105. 419. 420. — Curtis 339.

Dambressi 230. 231. 237. 238. — Damiano 339. — David 338. — Davidson 219. — Dawy 237. — Dean 360. — v. Decastello 367. *377. — Delherm 376. — Deneke 220. — Dénigès 381. — Dessauer 357. — Destot 357. — Determann 294. — Deutschländer *85. 92. 291. — Deycke 125. — Dieffenbach 334. — Dieterle 13. 19. — Dietz 333. — Dinger 218. — Dittmeyer 236. — Dodo 47. — Dollinger 271. — Dorn 137. — Drault 301. — Drehmann 28. 85. 136. — Dreifuß 136. *196. 367. — Drüner 123. 124. 125. — Dumreicher 92. — Dunham 300. — Dutto 98. — Dwight 29. 32. 41. 46.

Eastmond 222. — Eckstein 219. — Eder 114. — Edsall 69. — Ehrhardt 190. 191. 192. 193. — Ehrmann 403. — Eichhorst 230. — Eijkman 69. — Einhorn 370. — v. Eiselsberg 129. 332. — v. Elischer 294. 298. — Enderlen 332. — Engel 68. 294. 298. — Epstein 371. 378. 391. 403. — Euler 378. 388. — Eve 72. — Eversbusch 126. — Exner 422.

Fantino 339. — Feig 222. — Feiss 223. — Feldstein 223. — Fellner 222. 368. — Finckh 82. 84. 85. — Fischl 129. — Fischoeder 338. — Fittig 65. *356. — Flesch 407. — Florschütz 236. 237. 238. — Forster 254. — Försterling 68. — Fournier 82. — Fowler 114. — Fraenkel, Eug. 12. 96. 98. *171. 172. 297. 409. — Fraenkel, Fritz *73. 290. — Fraenkel, M. 193. — Frangenheim 129, 253. 257. — Franke 407. 413. 415. 418. 420. — Francesco 339. — Franze 293. — Freund 2. 116. 135. 217. 295. 368. 425. 426. — Fried 413. 418. — v. Frisch 217. 222. — Funck 457. — Fürnrohr 126. 298. — Fürstenau *281. — Fürstner 237.

Gagnière 224. — Gaibissi 339. — Gaiffe 3. — Garré 28. 247. — Gaudard 322. 323. 325. 330. 332. 333. 334. 337. — Gaugele 136. — Gaupp 419. 420. — Gautrelet 376. — Gebele 85. — Gemmel 230. — Gerber 230. 233. 236. 237. 412. — Gergő *271. — Géronne 130. *263. — Gessner 290. — Ghiulamila 371. — Gillet 125. 131. 214. — Gillini 338. — Giordano 332. — Glas 222. — Gluck 323. 332. 333. 334. — Gocht 127. — Godlewski 72. 376. — Goitein 255. — Goldmann 224. — Goldstein 2. — Goldthwait 46. — Görl 66. 290. — Gottschalk 214. *353. 366. — Gramegna 223. — Granquist 373. — Grashey 135. *139. 228. 289. — Grawitz 412. 413. 263. 264. — Gray 300. — Gekoff 332. 339. — Grocco 120. — Groedel III *209. 296. — Grosh-Stone 407. 424. — Gross 368. — Grosse 339. — Grossmann 216. — Grüneberg 264. 291. — Grünberger 135. — Guérin 203. — Guerra 412. — Guilloz 292. — Gundelach, E. 360. — Gurlt 322. 332. 333. — Gussenbauer 322. — Guszmann 352.

v. Haberer 129. — Haenisch 65. *99. 289. 295. *449. — Haga 137. — Hager 63. — Haglund 135. 213. 288. 289. — Hahn 71. 125. 332. 426. 449. — Hain 203. — Hall-Edwards 70. 375. — Hamilton 234. — Hammer 130. — Hardey 114. — Haret 228. — Harrison 219. — Hasebroek *53. — Hauser 68. — Hawkins 230. 234. 235. 236. 237. — Heile 368. — Heine 322. — Heineke 263. 417. — Heister 121. — Helber 130. 263. 264. 417. 418. 419. 420. — Helbing 28. — Helferich 63. 92. 236. 237. 253. 322. — Hemmeter 220. — Henle 121. 356. — Henrard 4. 293. — Henry 239. — Herhold *198. — Hering 73. — Herrmann 80. — Herxheimer 255. 293. — Hesse 294. — Hevin 121. — Hildebrand *96. 126. 262. 412. 413. 415. — Hildebrandt 19. 23. 216. — Hildemann 203. — Hilgenreiner *201. — Hinstedt 72. — Hinterstoisser 332. — v. Hippel 130. 368. — Hirschfeld 418. — Hirschmann, W. A. 5. 219. 357. — Hirschmann, G. W. L. 123. — Hittorf 373. — Hochsinger 129. 216. — Hoehl 290. — Hoffa 66. 126. 217. — Hoffmann 133. 172. 315. 412. 418. 419. 420. 427. — Hohlfeld 19. 23. — Holth 80. — Holzknecht 6. 53. 66. 114. 116. 119. 135. 228. 291. 300. 357. 412. 425. 426. — Hopfengärtner 219. — Hueter 45. — Hulst 300. — Huntington 332. — Hutchinson 234. — Hynek 411. 413.

Immelmann 79. 100. 128. 290. 292. 367. — Innes 373. — Interossei 232.

Jack 407. — Jakoby 236. — v. Jaksch 130. — Jamin 59. 65. 66. — Jansen 219. — Jaquet 128. — Jellineck 131. — Jensen 64. 244. 245. — Jirotka 60. — Joachim 408. 409. 413. — Joachimsthal 13. 14. 15. 23. 82. 85. 137. 203. — Johannessen 13. 14. 15. 23. — Jollasse *47. *312. 369. — Jones 227. Jordan 85. — Jungmann 59. 221. 222.

Kaestle *266. 296. 456. — Kaiser 59. 60. — Kartulis 200. — Kassowitz 12. 14. 15. 16. 17. 19. 21. 22. 23. — Kaufmann 13. 14. 15. 17. 23. — Kelburne 232. — Kellner 12. 21. 23. — Kienböck 2. 6. 116. 118. 134. 340. 341. 342. 544. 345. 346. 347. 348. *357. *360. 367. 371. *377. 425. 426. 427. 428. 429. 449. — Kipper 378. 382. — Kirchberg 13. 23. — Kirste 127. — Kissel 253. — Klapp 92. 332. 338. — Klauber 298. — Klieneberger 420. — Klingelfuss 457. — Kobert 126. — Koch 72. *457. — Koch & Sterzel 80. — Kocher 163. — Kohl 153. — Kohl, Max 288. — Köhler, A. *1. 64. 99. 128. 136. 203. 204. 205. 208. 209. 218. 292. 296. 297. 356. *361. 369. 426. 428. 449. 454. 455. 456. — Köhler, Fritz 105. — Kohlschütter 373. — Kohts 232. — Kolisko 23. — König 216. 291. — Koenig 331. 333. — Königer 416. — Körmöchi 419. — Kovacs 378. 388. — v. Kowalski 127. — Kraft 292. — Krause 64. 65. 127. 134. *229. 236. 251. 263. 409. 410. 413. 418. 419. 428. — Krebs 370. — Kreuzfuchs 222. — Kromayer 369. — Kronacher 332. 333. 336. — Kronecker 230. — Kryger 238. 239. — Kümmell 96. 185. 323. — Kurpjuweit 408. 409. 413. 419. — Küttner 127.

Lang 129. — Landerer 332. — Lannelongue 338. — Laquerrière 376. — Laqueur 291. — Lassen 128. — Lassueur 299. 375. — Lauenstein 367. — Lawrence 71. — Ledingham 416. 428. — Leede 166. — Lenard 341. 342. — Lenhartz 12. 20. — Lenharz 407. — Lenzmann 408. — Leonard 132. — Lepper 99. — Lériche 14. 23. — Lernbecher 291. — Leube 47. — Dr. Levy, Max 307. — Levy-Dorn 3. *303. 357. — Leybolds Nachf. 9. — Lexer 99. 230. 292. — Lichtheim 65. — Lichtenberg 268. 422. — v. Lieblein 130. 158. — Liermann 85. — Lilienfeld 170. 289. 371. — Linser 130. 263. 264. 417. 418. 419. 420. — Linsmayer 229. 235. 236. — Lockwood 232. 237. — Loewenstein, Louis 307. 311. — Loewenthal 218. — Lomer 131. — Lommel 413. — Lorenz 82. 85. 230. — Lossen 221. — Lossen-Morawitz 413, 416. — Lotze *104. — Lotheissen 293. — Lucas 375. — Lucas-Champonnière 85. — Ludloff 136. 166. 242. — v. Luzenberger 134.

McCulloch 228. — Mac Even 94. — Mc. Gräve 223. — Mc. Kerron 428. — Machol 61. 64. 133. 447. 449. — Mackenzie 219. — Magnus-Lewy 172. 255. — Malenjuk 339. — Malgaigne 121. — Mann 64. 243. — Mannaberg 378. 385. 386. 389. 390. 402. — Marchand 13. 23. 332. 338. 339. — Marckwald 298. — Marie 12. 13. 14. 15. 23. 171. 172. 184. 186. 292. — Markees 323. — Marquès 224. — Matthes 230. Mays 237. 238. 254. — Meisenburg 131. — Ménard 237. — Mendl 293. — Menzel 405. — Merkel 45. 59. 66. — Mertens 339. — Merrit 207. — Meyer 72. — Meyer-Eisenreich 413. 418. — v. Mikulicz 216. — Milchner 417. 420. — Minkiewitsch 231. 236. 237. — Momburg 92. — Moore 72. 301. — Morian 236. — Moritz 132. 219. 357. — Morton 291. — Moses 82. 84. 85. — Mosse 417. — Mosetig 332. — Moszkowich 295. — Motais 87. — Moulin 376. — Müller 23. 246. 293. 329. 373. — Müller, C. H. F. 204. — Müller-Uri 60. — Münchmeyer 62. 64. 229. 230. 232. 234. 235. 236. 237. 238. 239. 251. 253. 256. — Munk 323. 325.

Nathan 14. 23. — Neumann 222. 368. 378. 400. — Neurath 216. — Nicholson 223. — Nicoladini 234. 239. 240. — Niehaus 331. — Nissim 235. 236. — Noiré 228. 426. — Nonne 180. 183.

Oberst 143. 162. 185. — Ochotin 338. — Oppenheim 14. 23. 126. — Orth 229. 253. 257. — Ortner 378. 382. — Orton 228. — Osgood 46. — Ossig 64. 65. 198. — Otten 13. — Ottendorf 137. — Otto *363. 456. 457. — Oudin 66. 292.

Pagenstecher 130. 368. — Paget 233. 236. — Painter 46. — Paré 121. — Parkhill 322. — Pappenheim 412. — Parrot 14. 23. — Partsch 233. 235. 236. 237. 240. 253. — Péan 333. — Peltesohn 136. — Perrone 198. — Perthes 203. 314. 427. — Pfahler 65. 224. 427. — Pfeiffer 417. — Pflugradt 127. — Pförringer 67. — Picard 332. — Pineles 19. 23. — Pincus 231. 236. 239. — Pintèr 233. 234. 235. 236. 237. 251. — Plaut 352. — Plehn 419. — Ploos van Amstel 172. 186. — Plumeyer 332. — Pochhammer 298. — Pohl 372. — Polano 67. 217. — Ponfick 246. — Pospelow 350. 353. — Precht 72. — Preiser 371. *452. — Price 70. — Prio 225. — Pupovac 402. — Pusey 413. 417.

Rabek 254. — Ragers 230. 233. 237. 238. — Ranzi 331. — Rath 371. — Ravaton 122. — Rehn 133. 331. Reich 127. — Reiche 173. 176. 183. — Reiner 136. — Reiniger, Gebbert & Schall 119. 210. 307. 308. 309. 311. 359. 360. 366. — Reitter 129. 135. — Renval 254. — Reuss 422. — Reuter 184. 185. — Revenstorf 299. — Rhode 413. 418. — Ribaut 292. — Richter 169. 255. — Rieder 47. 50. 51. 96. 97. 100. 222. 266. 267. 268. 271. 296. 300. 426. — Riedinger 337. 338. — Riedl 68. 219. *447. — Ritter 92. — Robinsohn 217. 228. 357. — Rockwall 223. — Rodgers 322. — Röhmann 254. — Roloff 115. — Röntgen 4. 114. 340. 341. 372. — Rose 322. 332. — Rosenberg 27. 45. — Rosenberger 416. — Rosenfeld 315. — Rosenstern 407. 411. 416. 424. 426. — Rot 238. 239. — Roth 69. — Rothschild 219. — Rudinger 68. — Rudis-Jicinsky 70. — Ruhmer 225. — Rumpel 66. 97. 99. 172. 187. 188. 190. 216. 219. — Rumpf 219. — Rutterford 11. 71.

Sabouraud 60. 114. 116. 228. 350. 426. — Salmann 238. 239. — Salomon 216. — Savill 228. — Schäfer 127. 296. — Schäffer 60. 370. — Schamberg 224. — Scheib 19. 23. — Schelble 294. — Schellenberg 353. — Schenck 68. — Schenk 408. — Schieffer 128. 407. 409. 418. — Schiele 68. — Schiff 292. 425. — Schilling 291. — Schimmer 221. — Schlange 331. — Schlayer 172. 185. 187. 188. 190. — Schleip 412. 413. 415. — Schlesinger 216. 378. 391. 395. 403. 404. — Schloffer 298. — Schlosser 329. 332. — Schlundt 72. — Schmid, J. *263. — Schmidt 71. 130. — Schmidt, G. C. 214. — Schmidt, H. E. 6. 126. — Schmieden 339. — Schmilinsky 314. 315. — Schmitt 320. 321. 328. 329. 333. 334. 338. — Scholtz 219. 292. — Schuchardt 84. 85. — Schucht 246. — Schüler 50. 132. — Schüller 215. 217. 293. 323. — Schürmayer 133. 296. 428. 458. — Schuster 292. — Schwalbe 125. 290. — Schwarz 50. 216. 222. 230. 368. 369. — Schwarz, G. *114. 412. 426. — Schweinburg 222. — Scoble 228. — Seidel 237. — Seidelmann 246. — Seifert & Co. 99. 359. — Senger 289. — Senn 128. 332. 339. 413. 417. 421. — Seufferheld 369. — Sharp 268. — Siciliano *120. — Sick 96. 99. 263. — Sievers 127. — Siemens & Halske 303. 305. 310. — Simmonds 13. 14. 17. 23. 187. 193. 194. 195. 321. — Skinner 70. 236. 238. — Sluka 264. 412. 418. — Smith 32. — Socin 322. 323. — Sommer 169. — de Snook 300. Soxhlet 255. — Spišić 371. — Sprengel 331. — Staal 255. — Stadler *82. — Stamm 82. 85. — Stanley 322. — Starek 422. — Stegmann 97. 98. 267. 295. — Stein 129. 357. *452. — Steiner 292. 297. — Stempel 235. 239. 254. 256. 257. — Stern 294. — Stiles 98. — Stoffel 164. — Stöltzner 256. Stonham 232. 233. 234. — Stráter 160. — Strauss 229. 253. — Strebel 131. — v. Strümpell 171. 184. 186. 229. — Stursberg 407. 416. — Stumpf 269. 270. — Sudeck 317. 319. — Sue 121. — Suter 168. Swinton 226. 372. 374. — Swoboda 14. 23. — Sympsons 231. — Syweck 422.

Tatarsky 133. — Taruffi 198. — Tausard 222. — Testelin 230. 231. 237. 238. — Tiegel 240. — Tillaye 237. — Tillmanns 332. — Thomas 92. — Topolansky 378. — Tousey 66. — Tschmarcke 291. — Tscherniawski 135. — Trapp 62. — Trappe *229. — Trendelenburg 185. — Tribondeau 66. 71. — Trivelli 69. — Türk 402. 407.

Uhde 234. 237. — Ullmann 130. 293. — Unna 125. — Urban 378.

Valan 339. — van de Velde 371. — Verchère 66. — Vierhuff 294. — Vierordt 126. — Vignal 338. — Villard 1. 2. 225. 292. 302. — Violle 292. — Virchow 13. 63. 238. 239. 251. 252. — Völker 268. — Volkmann 322. — Voss 367.

von der Waals jr. 137. — Walter 1. 3. 6. 8. 9. 104. *203. *280. 285. 286. 287. *340. 361. 362. 363. 367. 427. 428. *454. 458. — Walther 122. — Warburg 370. — Wasmuth 407. — Wassermann 367. — Wehnelt 285. 286. — Weidenfeld 293. — Weisflog 356. 357. — Werndorf 217. — Werner 422. Wertheim-Salomonson 116. 127. 363. — Werther 82. 85. — Wessel 92. — Weyl 418. — Wichmann 59. 369. — Widmer 295. — Wien 4. 137. — Wiesel *446. — Wiesinger 51. 65. 90. 316. — Wieting 82. 84. — Wilby 224. — Wilcock 114. — Wilke 220. — Williams 132. 301. 350. 352. — Wilms 239. — Wind 137. — Winkler 292. — Winternitz 66. 379. 381. — Wolff 338. 420. — Wölfler 130. 201. — Wollenberg 217. — Wood 376.

Zappert 255. — Zeemann 7. — Zeller 157. — Ziegler 64. 134. 263. — Ziesché 61. — Zoeppritz 420. — Zollinger 234. — Zuppinger 372.

Sachregister.

(Die Ziffern verweisen auf die Seiten.)

Therapie und pathologische Anatomie. Intensität und Dosierung. Physiologische Wirkungen.

Absorption d. Strahlen 372. — Aktinium 72. — Akne 224. — Alopecia areata 228. — Antikörper u. R.-Strahlen 228. — Basedow 68. 290. 295. — Bäder, radiumhaltig 291. — Bestrahlung, intratumoral 131. — Biologische Wirkung 221. 290. — Blasentumor 300. — Bluteinwirkung 133. — Blutzellenwirkung 263. — Bronchialasthma 290. — Bronchitis 290. — Bubonenbestrahlung 375. — Bubonen, venerische 293. — Cancroid 60. — Cancroid d. Lippe, Therapie 128. — Carcinombehandlung 70. — Carcinomtherapie 128. 223. 297. — Cholinwirkung 368. — Cholin u. Gravidität 130. — Collumutericarcinomtherapie 225. — Dauerwirkung bei Therapie 224. — Dosierung 1. 291. 297. 458. — Drüsentuberkulose 223. — Eiweissumsatz bei Basedowscher Krankheit 68. — Ekzem 60. 224. — Entladung, elektr., in Gasen 302. — Epitheliom 300. — Epitheliom u. Radium 367. — Favus 60. — Finsen 219. — Frühreaktion 375. — Gasblasen im Entladungsrohr 372. — Gasocclusion in Röhren 226. — Gebärmutterblutungen 66. — Gebiss, verschlucktes 130. — Geschwülste 66. — Geschwulsttherapie 132. — Gravidität 368. — Haarausfall 289. — Haarbestrahlung 350. — Haare, Wirkung auf dieselben 350. — Haarerkrankungen, Therapie 134. — Hämoglobinwirkung 224. — Hautkrankheiten, Therapie 132. — Heilungsvorgänge, Röntgenisierung 368. — Hochfrequenzströme, Wirkung 376. — Hodenwirkung 71. — Hodgkinsche Krankheit 69. — Hypertrichosis 60. — Intensitätsmessung 66. — Intensitäts-

messung u. Dosierung 71. — Kaliumverbindungen, Phosphorescenz 226. — Kanalstrahlen, mechan. Wirkung derselben 374. — Kathodenstrahlen, Geschwindigkeit 373. — Kathodenstrahlen, Lehre von denselben 127. — Kathodenstrahlen, Theorie 296. — Keloide, Therapie 127. — Knochensyphilis (Hahn/Deycke) 125. — Kontraktur 298. — Leiter, gasförmige 301. — Leukämie 290. 368. 371. — Leukämie, Dauerheilung 367. — Leukämie, Therapeutische Litteratur 432. — Leukämie Therapie 377. — Leukotoxin 130. — Licht, positives 225. — Lichtstrahlen, ultraviolett u. violett, Wirkung 370. — Lupus 221. 222. 223. 290. — Lupusbehandlung 70. — Lupustherapie 130. 132. 217. — Lymphadenom 375. — Lymphosarkomtherapie 130. — Lymphomtherapie 297. — Malariatherapie 129. — Mediastinaltumoren 294. — Menorrhagien, Myome 66. — Messbestimmungen 73. — Messung mit Voltmeter 71. — Milzbehandlung 222. — Milzbestrahlung 134. — Milzbestrahlung, isolierte 64. — Muskelatrophie u. undulierende Ströme 376. — Myome 66. — Naevus 223. — Neuritistherapie 223. — Neurologie u. Röntgenstrahlen (Fürnrohr) 126. — Nierenveränderungen nach Bestrahlungen 301. — Opsonine, Erzeugung ders. 228. — Ovarienbestrahlung 222. — Pagetsche Krankheit 224. — Platten, Wirkung auf dieselben 69. — Prostatahypertrophie 299. — Prostatatherapie 222. 295. — Pruritus 60. — Psoriasis 224. — Quarzlampe 368. — Radioaktive Stoffe 298. — Radioaktivität der Teplitz-Schönauer Urquelle 68. — Radium 71. 72. — Radiumforschung 376. — Radiumtherapie 128. 292. — Radiumwirkung 218. — Raupen u. Puppen 53. — Röhre, innere Vorgänge 1. — Röntgenbilder Schattenbilder? 271. — Röntgendermatitis 223. — Röntgenlichtbäder 71. — Röntgenröhre, Strahlungsregionen 340. — Röntgenröhre, Vorgänge in ders. 203. 361. — Röntgenschädigungen 68. — R.-Strahlen, Menge 227. — R.-Strahlen, Richtung 227. — Röntgenstrahlentheorie 296. — Röntgenulcus, Therapie 129. — Sarkomtherapie 297. — Schleimhautbehandlung 132. — Schmetterlingsentwickelung 54. — Skirrhus Mammae 223. — Sonnenlichttherapie 295. — Spektrum der Röhre 227. — Stebener Quellen, Radioaktivität 130. — Strahlungsregionen, Röntgenröhre 340. — Ströme, oscillierende (Herz) 219. — Sykosis 60. — Syringomyelie 223. — Therapeutische Technik (Schwalbe) 125. — Therapie, Casuistik 59. — Therap. Indikationen, neue 292. — Therap. Technik. 223. — Tiefenwirkung des Lichtes 369. — Trachom u. Radium 218. — Trichophytie 60. — Tumoren (Netz) Therapie 129. — Tumorentherapie 221. — Unfälle, elektrische, Therapie 131. — Uviolbehandlung der Augen 131. — Uviollicht 294. — Varicen 223. — Verstäubung, kathodische v. Metallen in Gasen 373. — Wachstumsstörungen 68. — Wärmeerzeugung durch R.-Strahlen 226. — Warzen 60. — Wellenlänge d. R.-Str. 137. — Wirkungen auf den Organismus 69. — Wirkung der Elektroden am Schädel 376. — Zersetzung, atomistische 373.

Technik der Anwendungsweisen der Röntgenstrahlen. Instrumentarium und Fabrikation.

Amerikanische Technik 291. — Ammoniumoxalat-Sublimatlösungen 114. — Beckenhochlagerung 366. — Bleikasten für Röhren 68. — Blenden 302. — Bolus alba u. Wismut bei Magen-Darmuntersuchungen 266. — Dermatolog. Klinik Breslau, Einrichtung 59. — Dichtigkeitsmesser für Lungengewebe 104. — Distanzmesser 119. — Dosierung (Köhler) 454. — Durchleuchtungsschirm, Neuerungen 134. — Durchleuchtungstisch 305. 307. — Durchschlagstelle der Röhre, Aufsuchung 280. — Fällungsradiometer (Schwarz) 116. — Feldröntgentisch 131. — Filter 224. — Finsentechnik 222. — Fixationsvorrichtung 296. 456. — Flüssigkeiten, schattengebende (Hildebrand) 96. — Fremdkörperlokalisation 214. 219. 375. — Funkentransformatoren 225. — Härtemesser (Beez) 285. — Herzmessung 132. — Herzmessung (nach Albers-Schönberg) 287. — Herzuntersuchung 220. — Intensitätsmessung 228. — Kassetten 307. 310. — Kathodenstrahlen, Geschwindigkeit 137. — Kinematographie (Köhler) 218. 292. — Köhlersche Doppelplatte 128. — Koronararterien, Injektion 66. — Lichtkasten 227. — Lokalisation 214. 219. 281. 290. — Lokalisator aus Bleiglas 360. — Lungenuntersuchungen 65. — Lungenspitzenuntersuchung 294. — Luftzuführung, selbstthätig, zu Röhren 302. — Magendiagnose 296. — Magensonde für Röntgenzwecke 368. — Magenuntersuchungen 300. — Messverfahren, stereoskopisches 123. — Metallbleche, Strahlendurchgang 137. — Negativbühne 311. — Nephrectomierte Tiere, Bestrahlung 130. — Nierensteintechnik 299. — Ösophagusuntersuchungen 66. — Orthodiagraph 308. — Orthodiagraph, vertikaler 357. — Orthophotographie 99. 128. — Orthophotographie (nach Albers-Schönberg) 287. — Plastische Röntgenogramme 128. 353. — Plattenempfindlichkeit 291. — Plattenfrage 296. — Prostatatherapie, Technik 295. — Quecksilberstrahlunterbrecher (Drault) 301. — Radioaktive Substanz 457. — Regulierverfahren für Röhren 226. — Röhre, Konstruktion 370. — Röhren, Dampfstrahl 72. — Röhreneinsteller 119. — Röhrenfabrikation in England 138. — Röhren für Therapie 301. — Röhrenhalter, selbstcentrierend 209. — Röntgenbilder, plastische 353. — Röntgenplatten 133. — Röntgenröhre, Ermärmung derselben 454. — R.-Strahlen u. Gravidität 130. — Röntgenstrahlen, Lehre von dens. 127. — Röntgentisch 134. — Röntgentiefenmesser 281. — Rotaxunterbrecher 363. 456. — Sauerstoffeinblasung 66. 217. — Sauerstoff u. Cystoskopie 67. — Schliessungsströme 300. — Schirmhalter 307. — Schutzapparat 302. — Schutzvorrichtungen 68. — Schutzwand 308. — Spaltblende nach Lepper 128. — Stativ f. Therapie 221. — Stereoskopie 292. 293. — Strahlenfilter 224. — Stromarten der Grossstädte 458. — Technik 297. — Therap. Technik 223. — Trochoskop 228. — Trochoskop (Haenisch) 99. — Tubenhalter 310. — Universalapparat 129. — Untersuchungsstuhl (Kohl) 287. — Walterschaltung 367. — Wismut, Dosierung; Magen, Darm 269. — Wismuttechnik 290. 300. 313. — Wismutverfahren, Priorität 267. — Zahntechnik 299. — Zeichenebene für Orthoröntgenographie 293.

Diagnostik und Casuistik.

Abscess, subphrenischer 294. — Adam Stokes 220. — Akromegalie 134. 290. — Amputationsstümpfe nach Gritti 127. — Aneurysma anonymae 136. 216. — Aneurysma der Aorta 65. — Artikulation im Kniegelenk 120. — Atmung, pathologische 218. — Barlow 133. — Blasensteine 67. — Blasensteine u. Sauerstoffeinblasung 217. — Blasenstein, Wachskern 219. — Brachydaktylie 447. — Bronchialbaum 219. — Calcaneusarchitektur 299. — Calcaneusepiphysenlösung 127. — Calcaneustransformation 367. — Calcinosis multiplex 230. — Capitulum radii, Luxation 136. — Chirurg.-orthop. Diagnostik

291. — Chondrodystrophia foetalis 12. — Coxa valga 136. — Coxa vara congenita 371. — Coxitis tuberkulosa 136. — Cubitus valgus 136. — Cyste, Oberarm 216. — Daumen, dreigliedrig 137. — Daumenverletzung 446. — Demonstrationen, chirurg. 224. — Divertikel des Ösophagus 131. — Dornfortsatz, Fraktur 222. — Dorsalskoliose, angeborene 367. — Elfenbeinstifte bei Frakturen 321. — Empyem interlobäres 375. — Enchondrom 222. — Enterolithen des proc. vermiform. 356. — Epicondyl humeri, Fraktur 298. — Exostosis cartilaginea sublingualis 127. — Fabella, Fehldiagnose 228. — Femurdefekt 371. — Fissuren 291. — Frakturbehandlung 85. — Frakturen, deforme 291. — Frakturen, Diagnose 290. — Frakturen (Grashey) 139. — Fraktur u. Rachitis 223. — Fremdkörper, Lokalisation 434. — Gallensteine 220. — Gebiss, verschlucktes 129. — Gehirnkrankheiten 215. — Gehirntumoren 65. — Gelenkdifformitäten 130. — Gelenkrheumatismus 216. — Halisterese der Schädelknochen 217. — Halsrippen 228. — Halswirbelsäule, Luxation 68. — Harnleitersteine, Fehlerquellen 356. — Hebotomie 371. — Herzdilatation 293. — Herz u. Herzbeutel 375. — Herzhypertrophie 216. — Herzleiden 220. — Hüfte, schnappende 371. — Hüftgelenk, Difformität 371. — Hüftgelenksluxation 136. — Hüftgelenksverrenkung, angeboren 136. — Humerusfraktur 222. — Hydrarg.-salicyl.-Injektionen 135. — Hyperphalangie 137. — Hypophysistumor 292. — Hypophysentumor, Operation 298. — Infraktionen 291. — Klumphand 201. — Knochenatrophie, neurotische 61. — Knochencysten 216. — Knochenerkrankung, allgemeine (Albers-Schönberg) 261. — Knochengeschwülste 66. — Knochenlues 64. — Knochensyphilis 449. — Knochenverdickungen, Differentialdiagnose 135. — Knochenwachstumsstörungen 12. — Kretinismus 12. — Lendenwirbel-Kreuzbein 293. — Lendenwirbelsäule, Luxation 207. — Littlesche Krankheit 136. — Lues der Knochen 64. — Lues hereditaria 82. 129. 135. — Lungenabscess nach Ruhr 198. — Lungengangrän 293. — Lungenspitzen 374. — Lungenspitzendiagnose 294. — Lungentuberkulose 370. — Lungentuberkulose, Fehldiagnose 67. — Magen-Darmuntersuchung 369. — Magendiagnosen 300. — Magengeschwür 220. — Magenuntersuchung 47. 65. 291. 370. — Mongolismus 12. — Motilität, Magen 222. — Motilitätsprüfung des Magen 47. — Mycosis fungoides 66. — Myositis ossificans 62. 230. — Myositis ossificans, Litteratur 258. — Myxödem 12. 134. — Naviculafraktur 135. — Naviculare, Luxation 219. — Nebenhöhlen 299. — Nebenhöhlenröntgenologie 367. — Neurologie 298. — Nierenstein 292. — Nierensteindiagnose 299. — Oberarmcyste 216. — Ösophagusdivertikel 66. 129. — Ohrenheilkunde 367. — Os naviculare-Fraktur 291. — Os naviculare Tuberc., Fraktur 213. — Os trapez, Fraktur 371. — Osteoarthrit. deform. Coxae 128. — Osteogenesis imperfecta 12. — Ostitis deformans 216. — Ostitis fibrosa 129. — Orthoröntgenographie bei Radfahrern 128. — Patellarfraktur 298. — Pes plano-valgus, Frühsymptom 452. — Pes valgus 135. — Pleuritis interlobaris 369. — Pneumonie, centrale 375. — Pneumothorax 375. — Polydaktylie 134. — Processus vermiformis 356. — Rachitis 127. — Raynaud 220. — Rückenwirbeldefekt 371. — Sanduhrmagen 216. 312. — Sauerstoffeinblasungen in das Knie u. in die Blase 217. — Schädelkrankheiten 215. — Schädelverletzungen 129. — Schussverletzungen 130. — Sklerodermie u. Sklerodaktylie 293. — Skeletterkrankung, allgemeine (Albers-Schönberg) 261. — Skelettbrüche, accessorische 373. — Skoliose, angeborene 196. — Skoliose, habituelle 24. — Spaltarm 201. — Spätrachitis 371. — Speiseröhrenerkrankung 375. — Speiseröhrenerweiterung 222. — Spondylitis 293. — Syphilis der Knochen 449. — Tarsalia 372. — Tibiale extern. 213. 289. — Tuberc. ossis navicularis, Fraktur 288. — Tuberkulose, peribronchiale 375. — Unfallchirurgie 220. — Unterleibserkrankung 375. — Volkmannsche Sprunggelenksmissbildung 136. — Wachskern beim Blasenstein 219. — Wadenbeinbrüche 219. — Wirbelsäule, Diagnose 132. — Wirbelsäulenversteifung 139. — Zwerchfell, Spasmus 374.

Vereine und Kongresse.

Acad. des sciences 66. — American electro-therapeutic Society 66. — Ärztl. Verein Brünn 130. — Ärztl. Verein Frankfurt a. M. 293. 367. — Ärztl. Verein Hamburg 65. 217. 367. — Ärztl. Verein zu Marburg 127. 290. — Ärztl. Verein Nürnberg 291. — Balneologenkongress 290. — Berl. med. Gesellschaft 128. — Berl. militärärztl. Gesellschaft 214. — Breslauer Röntgenvereinigung 59. 127. — British x-ray society 291. — Chicago surgic. soc. 128. — Deutsche Ges. für Chirurgie, 36. Kongress 291. — Deutsche otolog. Gesellschaft 367. — Deutsche Röntgengesellschaft 58. — Deutsche Röntgengesellschaft, III. Kongress 126. — Freie Vereinigung der Chirurgen Berlins 66. 128. 216. — Gesellschaft für innere Medizin u. Kinderheilkunde in Wien 66. 216. 293. 367. — Ges. für innere Medizin in Wien 368. — Kongress, III. der Deutschen Röntgengesellschaft 58. — Kongress für innere Medizin 292. — Kongress, internationaler, f. phys. Therapie, Rom 213. — K. k. Gesellschaft der Ärzte in Wien 129. 215. 216. 293. — Mailänder Kongress 292. — Mediz. Ges. Chemnitz 290. — Mediz. Gesellschaft in Giessen 128. — Mediz. Gesellschaft Leipzig 127. — Med. Ges. Kiel 368. — Mediz. Ges. Magdeburg 291. — Mediz.-naturw. Verein Tübingen 127. — Nürnberger mediz. Gesellschaft 127. 290. — Nürnberger med. Gesellschaft u. Poliklinik 66. — Physikal. med. Societät Erlangen 65. — Société Belge de Radiologie 293. — Unterelsäss. Ärzteverein 292. — Ver. der Ärzte in Halle a. S. — Verein f. innere Medizin Berlin 292. — Verein für Psychiatrie u. Neurologie in Wien 217. — Verein für wiss. Heilkunde Königsberg 292. — Wiener dermatol. Gesellschaft 130. 293. — Wissenschaftliche Gesellschaft der Ärzte in Böhmen 66. 129. 293.

Bücherbesprechungen. Soziales.

Brusterkrankungen, chirurgische (Beck) 214. — Deutsche Röntgen-Gesellschaft, Verhandlungen, Bd. III 289. — Hirschmann, Nachruf 123. — Kathodenstrahlen (Schmidt) 214. — Koronararterien (Jamin u. Merkel) 59. — Röntgenexpert als Sachverständiger 376. — Röntgentherapie (Gottschalk) 214. — Therapeut. Technik (Schwalbe) 290. — Unterricht in der Röntgenologie 224.

BOSTON MEDICAL
JUN 20 1908
LIBRARY.

Über Dosierung in der Röntgentherapie und Vorgänge im Innern der Röntgenröhre.

Von

Dr. **Alban Köhler**-Wiesbaden.

Es hiesse Uranerze nach Joachimsthal tragen, wollte man noch ein Wort über die Unentbehrlichkeit röntgentherapeutischer Dosierungsverfahren verlieren. Nicht minder überflüssig wäre es, die einzelnen vorhandenen Dosimeter hier aufzuzählen und ihre Grundlagen zu erläutern. Nicht nur in Fachzeitschriften, sondern auch in den Wochenschriften für die gesamte Medizin ist dies bereits reichlich geschehen und jeder, der sich mit Röntgenbehandlung befasst, wird über die einzelnen Messapparate im grossen und ganzen wenigstens leidlich unterrichtet sein.

Lohnend hingegen scheint es, einmal die Frage aufzuwerfen, ob es denn überhaupt im Bereiche der Möglichkeit liegt, hier ein Dosierungsmittel zu schaffen, welches den strengsten wissenschaftlichen Anforderungen gerecht wird. Die Antwort muss meines Erachtens in verneinendem Sinne ausfallen. Das gilt aber nur von der therapeutischen Dosierung; für die photographische würde es nicht allzuschwer sein, einwandfreie Messapparate zu schaffen; die meisten der (allerdings für die Therapie angegebenen) chemischen Methoden würden sich dazu eignen und liessen sich in dieser Richtung ausgestalten. Aber wir Ärzte brauchen gar keine exakten Dosimeter für die Röntgenographie. Die groben Mittel der parallelgeschalteten Funkenstrecke, der Walter-Benoistskala, des Aussehens der im Gang befindlichen Röhre u. a. orientieren uns ohne Umstände über den Härtegrad der Röhre; man belichtet in jedem Falle länger als nötig und bricht dafür die Entwickelung der Platte im geeigneten Augenblick ab. Da nun selbst eine Beckenaufnahme nur etwa ein Achtel der Strahlenmenge benötigt, welche die Haut zu schädigen imstande ist, so ersparen wir uns beim photographischen Verfahren genauere dosimetrische Berechnungen. Diese also hier erlaubte Nachlässigkeit ist hingegen in der Therapie in jedem Falle unzulässig und könnte sich schwer rächen.

Zu den bisher gebräuchlichen Messmethoden zunächst nur einige Einwände, die teils noch nicht erhoben, teils bisher weniger als nötig betont worden sind:

Was zunächst die chemischen Mittel anbetrifft, deren Verwendung in erster Linie den Studien des französischen Physikers Villard[1]) über Färbung gewisser Salze unter dem Einflusse der X-Strahlen zu verdanken ist, so wird ihnen allen von gewichtiger Seite mit Recht der Vorwurf gemacht, dass infolge der sehr verschiedenen, auch sehr viel höheren Atomgewichte der Bestandteile der Salze im Vergleich mit denen der tierischen Gewebe die Absorption der Röntgenstrahlen in den Reagenzobjekten eine ganz andere sein muss als in lebenden Organen. Ein rein äusserlicher Missstand, der bisher kaum einmal berücksichtigt, aber erst

[1]) Comptes rendus 1898, Bd. 126 und 1899, Bd. 128.

jüngst von Colombo-Rom[1]) betont wurde, ist der, dass die Beurteilung der Farbenveränderungen je nach der Lichtquelle, bei der sie geschieht, verschieden ist. Das ist sehr peinlich. An die gleichmässigste Lichtquelle, das Tageslicht, dürfen die Reagentien nicht gebracht werden, weil sie sich auch am Tageslicht in ihrer Farbe mehr oder minder verändern. Bei künstlichem Licht aber erscheinen die Farbennuancen ganz anders, je nach der Lichtquelle. So fand Colombo bei seinen bezüglichen Experimenten, dass ein Irrtum von 62% entstehen konnte, je nachdem ein röntgenbestrahltes Reagens beim Halblichte der Dämmerung und beim Schein einer gewöhnlichen elektrischen Glühlampe betrachtet wurde. Auch die Wärmestrahlung, selbst der Feuchtigkeitsgehalt der Luft sollen neben den Röntgenstrahlen die chemischen Reagentien ausgiebig beeinflussen (s. Piffard, Arch. of Physiol. Therapy. Dez. 1906).

Ein Faktor, der bisher nirgends erwähnt ist, scheint mir indessen am augenscheinlichsten darzutun, dass die bisher geschaffenen chemischen Messverfahren strenge, wissenschaftliche Forderungen nicht erfüllen können. Es ist zwar entschieden zu hart geurteilt, wenn ein berufener Autor von dem bei den Nichtfachröntgenologen beliebtesten chemischen Dosierungsinstrument behauptet, es wäre alles, nur kein wissenschaftlicher Apparat; indessen muss man folgendes bedenken: Die verwendeten chemischen Stoffe sind durchweg solche, welche sich in erster Linie unter dem Einfluss der violetten und besonders ultravioletten Strahlen verändern. In Anbetracht dieser Tatsache und der kleinen Wellenlänge dieser Strahlen (die den Röntgenstrahlen unter den bisher bekannten Wellen am nächsten kommt), lag es seinerzeit nahe, zu ermitteln, ob nicht auch die Kathodenstrahlen ähnliche chemische Veränderungen hervorbringen. Goldstein fand, dass sie das taten und Villard bestätigte es dann auch für die Röntgenstrahlen. Aber diese Reaktionen, die zahllose Salze eingehen, die zu Röntgendosimetern verwendet werden, resp. sich noch in gleicher Weise verwenden liessen, sind Charakteristika des Effektes des Teiles des Spektrums, in dem die sogenannten ultravioletten Strahlen sich befinden, und genannte Reaktionen sind es auch, mit denen in der Physik das Vorhandensein ultravioletter Strahlung nachgewiesen wird. Auch die blauen, grünen und gelben, sogar die roten Strahlen des Spektrums vermögen die erwähnten Reaktionen, wenn auch schwächer hervorzurufen, aber es ist nicht ihre Haupteigenschaft, nicht ihr Charakteristikum; je länger ihre Wellen, desto mehr herrscht bei ihnen die Wärmestrahlung vor, die bekanntlich in den ultraroten Strahlen ihr Maximum erreicht. Es wird aber keinen Physiker einfallen, die Energie der violetten Strahlen mit Hilfe von Wärmemessern bestimmen zu wollen, oder die Energie der roten Strahlen mit Hilfe chemischer Verbindungen, wenn auch die violetten Strahlen Spuren von Wärme, die roten Strahlen Spuren chemischer Energie besitzen. Nun kommen allerdings die Röntgenstrahlen unter den uns bekannten Strahlen an Wellenlänge den ultravioletten Strahlen am nächsten, aber zwischen letzteren (mit Wellenlänge = 0,0002 mm im Mittel) und den Röntgenstrahlen (mit Wellenlänge = 0,00001) ist ein so gewaltiger Unterschied in der Skala der Wellenlängen, wie etwa zwischen den längsten roten und den ultravioletten Strahlen. Aus diesen physikalischen Tatsachen folgt, dass, wenn die besprochene chemische Wirkung die Eigenart absorbierter ultravioletter Strahlen ist, sie nicht die Eigenart der Röntgenstrahlen sein kann (sondern nur eine Nebeneigenschaft). Daraus folgt, dass eine Messung der Röntgenstrahlenwirkung durch solche chemische Verbindungen, wenn auch bis zu einem gewissen Grade möglich, immerhin nur eine sehr grobe, wissenschaftlich recht unvollkommene sein kann. Trotz dieser Unvollkommenheit, die diese Messverfahren von den gröbsten bis zu dem empfindlichsten von Freund und dem feinst ausgearbeiteten von Kienböck besitzen, liesse sich ihre Anwendung für den praktischen Gebrauch in der Therapie nur befürworten, wenn ihre sonstige Anwendung bez. Anbringung, Entwickelung und Beurteilung nicht eine recht umständliche wäre. — Die Haupteigenschaft der Röntgenstrahlen ist vielmehr ihre Fähigkeit, feste Körper zu durchdringen, nicht ihre Wirkung auf Metallsalze. Sollte aber behauptet

[1]) Siehe S. 102 des X. Bandes dieser Zeitschrift.

werden, letztere Eigenschaft sei die therapeutisch in Betracht kommende, dann ergiebt sich daraus die unerbittliche Logik: fort mit jeder Röntgentherapie! Denn dann haben wir an allen natürlichen und künstlichen Lichtquellen mit vielen ultravioletten, violetten und blauen Strahlen wohlfeilere, bequemere, ungefährlichere Apparate; sodann aber auch: weg mit allen Versuchen, mit Röntgenstrahlen irgendwie in der Tiefe wirken zu wollen! zumal ausserdem in wichtigen Versuchen berufener Autoren u. a. des Finseninstitutes am lebenden Gewebe festgestellt ist, dass gerade die ultravioletten Strahlen die geringste Tiefenwirkung entfalten.[1]) Ganz abgesehen von den bereits erwähnten Dichtigkeits- und Atomgewichtsdifferenzen ist es überhaupt noch sehr fraglich, ob irgendwie eine Analogie angenommen werden kann zwischen der Absorption der Röntgenstrahlen durch eine homogene anorganische Verbindung und derjenigen durch heterogenes organisches Gewebe, das ausserdem infolge der Blutzirkulation noch Sondereigenschaften betr. Strahlenabsorption besitzen muss.

Diejenigen Mittel, welche die Röntgenstrahlen in ihrer Haupteigenschaft — der Durchdringungsfähigkeit optisch undurchlässiger Stoffe — messen, die sogenannten Skiameter, deren bestes das von Benoist (Walter) darstellt, vermögen bekanntlich die verabfolgte Menge niemals zu messen, sondern nur die Qualität der Strahlen. Sie sind in der Röntgenographie mit Recht viel in Gebrauch, in der Therapie deshalb weniger, weil wir noch nicht einmal wissen, welcher Fensternummer Strahlen eigentlich therapeutisch am wirksamsten sind, ein Missstand, auf den Levy-Dorn jüngst (Röntgenkongress 1906) wieder hingewiesen hat.

Gleichen Wert hat und fast gleichen Zweck erfüllt die parallel geschaltete Funkenstrecke, die an keinem Instrumentarium fehlen sollte, weil sie uns in kürzester und einfachster Weise bei hellem Tageslicht über den Härtegrad der Röhre unterrichtet.

Es ist von verschiedenen Seiten die Ansicht geäussert worden, das Idealinstrument der Zukunft werde ein elektrisches sein. Sollten solche Prophezeiungen recht behalten, vorläufig sind wir jedenfalls noch recht weit von diesem Zeitpunkte entfernt. Wir haben ja augenblicklich zwar ein Instrument, welches die die Röhre passierende Stromstärke messen soll, das Milliampèremeter (nach Gaiffe, System Deprez-d'Arsonal). An dasselbe hatten sich zunächst überschwängliche Hoffnungen geknüpft, die nach und nach sehr stark gedämpft wurden. Zunächst bemängeln die Elektrotechniker[2]), dass mit ihm nur der arithmetische Mittelwert gemessen werde, der in der Röntgentherapie, wo es sich um intermittierende Ströme handele, nicht massgebend sei. Hier komme es auf den effektiven Mittelwert des Stromes an, der von der Stromform jedes Röntgeninstrumentariums abhänge und viel höher sei als jener. In gewisser Beziehung brauchbar ist das Messinstrument eigentlich nur, wenn es sich um Vergleiche ein und derselben Röhre von ein und demselben Härtegrad handelt. Dann soll bei sonst gleicher Versuchsanordnung der gleiche photographische Effekt entstehen, wenn man z. B. 6 Minuten mit 1 Milliampère Stromstärke oder 3 Minuten mit 2 Milliampère exponiert. Da man heute mit regulierbaren Röhren sich jeden gewünschten Härtegrad schnell herstellen kann, so wäre obiger Nachteil nicht allzuschlimm. Leider kommt aber nun noch der Übelstand hinzu, dass die Angaben des Milliampèremeters überhaupt sehr unzuverlässig werden, sobald Schliessungslicht in einer Röhre auftritt, z. B. bei überlasteten Röhren, zumal wenn deren Antikathode aus grossen freigelegenen Metallmassen besteht. So schrumpft denn der Nutzen des Milliampèremeters immer mehr zusammen. Vor allem bedenke man immer, dass das Instrument nur die augenblickliche Stärke des Sekundärstromes misst, aber nicht die

---

[1]) Die aus diesen Schwierigkeiten allein rettende Hypothese, dass die Röntgenstrahlen sich im Gewebe selbst in langwelligere, ultraviolette Strahlen umbilden und dann als solche wirken, ergiebt nur ein neues Dilemma. Hiernach würden logischerweise bei Therapie mit ultraviolettstrahlenreichen Lichtquellen (Finsenlampe, Quecksilberlampe etc.) diese Strahlen im Gewebe ebenfalls in langwelligere, also in Wärmestrahlen umgewandelt werden und alles käme auf Wärmewirkung heraus, die man sich auf bequemere Weise verschaffen und verabfolgen könnte.

[2]) S. Verhandlungen des II. Röntgenkongresses. S. 41 Diskussion.

ebenso wichtige Spannung, geschweige denn die Summe der Energien der einzelnen Lichtstösse. (Die Spannung im Sekundärstromkreis lässt sich zwar durch Hochspannungsvoltmeter feststellen; diese sind indessen wegen enormer Kosten für Ärzte ungebräuchlich.)

Dennoch ist uns das Milliampèremeter in einem wichtigen Punkte recht nützlich und für ungeübtere Röntgenologen geradezu unentbehrlich geworden, — ebenso unentbehrlich, wie die parallel geschaltete Funkenstrecke, die trotz mancher Mängel (Anzeigen der Maximal- statt mittleren Spannung, Abhängigkeit der Funkenlänge in gewissen Grenzen von der Form der Elektroden[1]) den bequemsten Härtemesser abgiebt — das Milliampèremeter vermag nämlich zu zeigen, ob eine Röhre richtig belastet ist. Wenn dies der Fall ist, dann bleibt bei einer längeren Belichtung der Zeiger des Instrumentes genau an derselben Stelle. Ist die Röhre zu hoch belastet und wird infolgedessen schneller weicher, so steigt der Zeiger des Milliampèremeters; ist sie zu niedrig beschickt, so fällt der Zeiger nach einigen Minuten. Es empfiehlt sich daher für den angehenden Röntgenologen bzw. Röntgentherapeuten, sein Röhrenmodell in verschiedenen Härtezuständen, die man sich nach der parallelgeschalteten Funkenstrecke notiert, mit Hilfe des Milliampèremeters auf die jeder Härtestufe entsprechende richtige Belastung ein für allemal auszuprobieren. Schliesslich wird auch der erfahrene Fachmann die beiden Instrumente, die keinen besonderen Platz wegnehmen, billig sind, sich bequem handhaben und überblicken lassen, dauernd eingeschaltet an seinem Instrumentarium beibehalten. So tut es Verfasser, so tun es nach Berichten auf dem letzten Röntgenkongress auch die meisten engeren Fachgenossen.

Wenn es den Elektrotechnikern auch im Laufe der nächsten Jahre gelingen sollte, bessere elektrische Instrumente für Messung der Energie innerhalb der Röntgenröhre zu schaffen, so darf nicht vergessen werden, dass durch die Glaswand der Röhre ein unbekannter Teil der Röntgenstrahlen infolge Absorption vollständig für die Therapie verloren geht. Diesen Prozentsatz bei der mit jeder Belichtung sich ändernden Röhrenhärte und der bei jeder Röhre variablen Glaswanddicke immer wissenschaftlich genau zu berechnen, wird auf unüberwindliche Schwierigkeiten stossen.[2]) Überhaupt wird, wie aus einer soeben erschienenen unter Röntgens Leitung entstandenen Arbeit von E. Angerer hervorgeht, von der verbrauchten elektrischen Energie nur etwa $0{,}2\,^0/_{00}$ in Röntgenstrahlenenergie verwandelt.

Die Energie der Röntgenstrahlen ausserhalb der Röhre, wenn auch nicht das Anwachsen der Dosis, könnte allerdings auf elektrischen Wege mit Hilfe des Ausschlages des Elektroskopes gemessen werden. Neue Schwierigkeiten entstehen für diesen Weg hinwiederum dadurch, dass die ionisierende Wirkung der Röntgenstrahlen möglicherweise gar nicht proportional ihrer Wirkung auf tierisches Gewebe ist. Beispielsweise ist aus der Lehre von der Radioaktivität bekannt, dass gerade die Strahlungsarten, durch welche die Gase am stärksten ionisiert werden, photographisch nur wenig wirksam sind (Soddy, rec. bei Rutherford: Radioaktivität).

In Erwägung dieser Verhältnisse kann man annehmen, dass, wenn es überhaupt einmal eintritt, es sicher noch recht viele Jahre dauern wird, bis wir dieses Idealinstrument, das uns die therapeutische Röntgeneinheit angeben soll, begrüssen dürfen. Ob wir dann plötzlich einen so grossen Schritt, wie gehofft, weiter gekommen sein werden, steht noch sehr in Frage.

Bis der Zeitpunkt des Erscheinens des absolut exakt wissenschaftlichen Röntgenstrahlendosimeters eingetreten sein wird, müssen wir uns also mit den vorhandenen und

---

[1]) Genaueres darüber s. E. Henrard: De la valeur de l'étincelle équivalente dans la détermination de la dureté de l'ampoule de Roentgen. Société scientifique de Bruxelles 1906.

[2]) Der Physiker Prof. Wien, Würzburg, hat sich übrigens der Mühe unterzogen, die Absorption der Röntgenstrahlen durch die Röntgenröhrenglaswand in einem Falle zu berechnen und fand für diesen einen bestimmten Fall (Müllerröhre, 58700 Volt Spannung) eine Absorption von $32\,^0/_0$ der Strahlung. Über die Energie der Kathodenstrahlen im Verhältnis zur Energie der Röntgen- und Sekundärstrahlen. Annalen der Physik 1905.

wöchentlich neu erscheinenden[1]) Messapparaten begnügen. Und unter diesen müssen wir dasjenige auszuwählen suchen, welches mit möglichst grösster Zuverlässigkeit die relativ bequemste Handhabung verbindet.

Vor rund zwei Jahren hat Verfasser die Beschreibung einer „Röntgenröhre mit Vorrichtung zur therapeutischen Dosierung der Röntgenstrahlen" veröffentlicht.[2]) Das Prinzip des Baues dieser Röhre[3]) basierte auf der Erfahrungstatsache, dass die Erwärmung der Glaswand der Kathodenhälfte einer richtig belasteten Röhre im grossen und ganzen im proportionalen Verhältnis zum röntgentherapeutischen Effekt steht. Zur physikalischen Begründung wurde folgendes angeführt:

Die Erwärmung der Röhrenglaswand an der Kathodenhälfte ist durch die Wärmestrahlung des Antikathodenspiegels bedingt. Die Erhitzung des letzteren wird in der Hauptsache von dem Aufprall der Kathodenstrahlen hervorgebracht. Die Röntgenstrahlen selbst haben praktisch bekanntlich so gut wie keine Wärmewirkung. Da aber die Energie der Röntgenstrahlen proportional derjenigen der (sie auslösenden) Kathodenstrahlen anzunehmen ist, so hat man in dem schnelleren oder langsameren Ansteigen der Erwärmung der Röhrenwand der Kathodenhälfte einen zwar groben, aber gut brauchbaren Massstab für die Leistungsfähigkeit der verabreichten Röntgenstrahlen.

Zur praktischen Nutzbarmachung dieser Tatsachen in der Therapie brachte ich in einer seitlichen Einstülpung der Röhrenglaswand der Kathodenhälfte ein kleines Thermometer an. Je nach der grösseren oder geringeren Energie der Röntgenstrahlen musste also das Thermometer schneller oder langsamer steigen. Durch jahrelang durchgeführte schwierige Versuchsreihen wurde dann vom Verfasser eine Skala aufgestellt, welche die betreffenden Zeiten angiebt, die eine einzige zu einer Reaktion mittleren Grades (der erkrankten Haut) führende Belichtung zu dauern hat, wenn der Anstieg des Thermometers binnen 5 Minuten (vom Anfang der 6. bis Ende der 10. Minute) so und so viele Grade beträgt. Vorausgesetzt ist dabei selbstverständlich, dass ein Exemplar dieser Dosierungsröhre (bis auf indifferente Kleinigkeiten) genau so angefertigt sein muss wie das andere. Ebenso selbstverständlich ist es, dass auch immer genau derselbe Abstand (Röhrenwand — Haut) eingehalten werden muss.[4]) Natürlich kann die Röhre auch in anderen Entfernungen ebensogut benutzt werden, nur müssen dann die Belichtungszeiten (entsprechend der Abnahme der Lichtintensität proportional mit dem Quadrate der Entfernung) umgerechnet werden.

Was die Einfachheit der Anwendung anbetrifft, so ist diese Messmethode allen anderen um ein Bedeutendes voraus: Am Ende der 5. Minute sieht man nach dem Stand des Thermometers und ebenso am Ende der 10. Minute. Die Differenz beider Quecksilberhöhen sucht

---

[1]) Meist auf chemischen Reaktionen basierenden.

[2]) Münch. Mediz. Wochenschrift 1905, Nr. 2.

[3]) Die Röhre ist zum Preise von 64 Mk. bei W. A. Hirschmann, Fabrik elektr.-mediz. Apparate, Berlin-Pankow erhältlich. Die Originalmitteilung des Verfassers wird jeder Röhre beigegeben. Die Röhre ist regenerierbar. Die Messvorrichtung hindert weder bei Durchleuchtung noch beim Photographieren.

[4]) Dieses Moment ist natürlich auch in der Veröffentlichung von Verf.s Dosierungsröhre an mehreren Stellen genügend hervorgehoben worden. Wenn trotzalledem ein ausländischer Autor diese Dosierungsmethode kurz mit den Worten abtut, er könne nicht verstehen, „wie das Ansteigen der Temperatur die von den Geweben, bei beliebiger Entfernung von der Röhre, absorbierte Strahlendosis messen könne", so folgt aus dieser Äusserung, dass der betreffende Herr mein Messverfahren nur aus einem kurzen Referat oder vom Hörensagen kennen kann. Dennoch erlaubt er sich, in einer wissenschaftlichen Publikation ein Urteil darüber zu fällen. Seine Publikation, die übrigens unverändert in mehreren Zeitschriften (nur in anderen Sprachen) erschienen ist, birgt auch sonst noch Irrtümer, die eine angehende Sachkenntnis von Röntgenstrahlenmessinstrumenten ausschliessen. (So hält der betreffende Autor z. B. das Milliampèremeter für einen Härtemesser und setzt es analog dem Spintermeter, der äquivalenten Funkenstrecke.) Das hindert ihn natürlich trotzdem nicht, ein neues Instrument zur Messung der Röntgenstrahlendosis anzugeben.

man auf der kleinen beigegebenen Skala auf und weiss sofort, wie lange noch weiter zu bestrahlen ist, um in einer einzigen Sitzung die ganze Dosis richtig zu verabfolgen. Vor den elektrischen Instrumenten hat sie das voraus, dass sie nicht nur einen Faktor der Energie allein misst, sondern die einzelnen Faktoren summiert anzeigt. Den chemischen Methoden ist sie insofern überlegen, als sie die unsichere Unterscheidung geringer Farbenunterschiede durch sicheres Ablesen von Teilstrichen ersetzt. Der scheinbare Nachteil, dass sie entgegen den chemischen Methoden die Energie in der Röhre misst, wird dadurch ausgeglichen, dass bei den chemischen Mitteln die Hülle (Kapsel, Reagenzgefäss etc.) die Reaktionen beeinträchtiget.

Was die Beurteilung von Verfassers Wärmemessverfahren seitens berufener Sachverständiger anbetrifft, so darf mit Genugtuung verzeichnet werden, dass trotz anfänglicher Skepsis immer mehr befürwortende Stimmen verlautbar wurden, wie auch der letzte Röntgenkongress dargetan hat. Die in der Litteratur niedergelegten Ansichten, so weit sie mir zur Kenntnis kamen, sind folgende:

Der Physiker B. Walter[1]) hält das Princip meiner Massmethode im wesentlichen für richtig, erwähnt nur zur physikalischen Begründung, dass seiner Ansicht nach die Erwärmung der Röhrenglaswand von den sekundären Kathodenstrahlen hervorgebracht werde.

Belot-Paris[2]) meint, es müsse erst bewiesen werden, dass die Menge der erzeugten Strahlen proportional der Erwärmung der Antikathode ist. Die Methode könne einem Therapeuten nur sichere Angaben liefern, wenn er immer mit demselben Instrumentarium arbeite.

Holzknecht[3]) sagt von meiner Thermometerröhre „es muss hervorgehoben werden, dass der Vorschlag der Messung der Wärme im Röhreninnern eine gewisse direkte Beziehung für Quantität des Lichtes, man möchte sagen eine Verquickung der reinen Intensitäts- mit der Quantitätsmessung enthält, da bei ihm in der ersten Zeitperiode Wärmemenge aufgespeichert wird, während in der zweiten der Wärmeverlust die Messung wieder zur Intensitätsmessung herabdrückt und daher auch die Multiplikation des Abgelesenen mit der Zeit erfordert" ...

Kienböck[4]) schreibt bei Erwähnung meiner Röhre: „Da sich Bestandteile der Röhre beim Aufprallen von Kathodenstrahlen erwärmen, kann diese Temperaturerhöhung in gewissen Grenzen als Mass für die Lichtintensität gelten.

H. E. Schmidt[5]): „Ob das Princip der von Köhler vorgeschlagenen Methode, die zu applizierende Strahlenmenge nach der mehr oder minder starken Erwärmung der Glaswand gegenüber der Antikathode zu bemessen, richtig ist, möchte ich unentschieden lassen. Jedenfalls sind für die Erhitzung der Glaswand in hohem Masse auch die von der Antikathode reflektierten — sekundären — Kathodenstrahlen verantwortlich zu machen."

Walter[6]) urteilte jüngst bei Anführung des Köhlerschen Messverfahrens: „wenn auch die bei diesen Messmethoden in Frage kommende Wärme nicht von den Röntgenstrahlen selbst, sondern von den gleichzeitig mit ihnen ausgesandten sekundären Kathodenstrahlen hervorgerufen wird, so dürften doch die Intensitäten beider Erscheinungen bei richtig konstruierten und ordnungsgemäss betriebenen Röhren miteinander proportional gehen, wie ja schon deswegen zu erwarten ist, weil beide aus derselben Ursache — nämlich den primären Kathodenstrahlen — hervorgehen."

Bei gleicher Gelegenheit äusserte Cowl: „Unsere Aufgabe bei der Messung der Röntgenstrahlen besteht allenfalls nicht in einer Intensitäts-, sondern einer Energiemessung, und sei die Messung eine der Röntgenstrahlen selbst, der durch sie erzeugten Wärme oder nur der sie in der Röntgenröhre erzeugenden Elektrizität". An anderer Stelle[7]): „Man geht wohl am sichersten vor, wenn ausser der parallelen Funkenstrecke und dem Milliampèremeter auch die Wärmemessung als Relativum in Anspruch genommen wird, beispielsweise mittels der Köhlerschen Thermometerröhre. Für die absolute Messung der Energie der Röntgenstrahlen werden wir ohne Zweifel auch zur Wärmemessung greifen müssen, und ich behalte mir solche Versuche vor."

---

[1]) Münchener Medizin. Wochenschrift 1905.
[2]) Le Radium 1905.
[3]) Wiener klin. Rundschau. 1905. Nr. 43.
[4]) Fortschritte a. d. Gebiete d. Röntgenstrahlen. IX. S. 278.
[5]) Fortschritte a. d. Gebiete d. Röntgenstrahlen. X. S. 42/43.
[6]) II. Röntgen-Kongress 1906.
[7]) Ebendaselbst. S. 44.

Unter vielen Privatmitteilungen, die mir unerbeten, teils von Röntgenärzten, teils von Physikern zugingen, stimmten die meisten zu, nur zwei bemerkten, dass bei den allerweichsten Röhren die Wärmeproduktion eine unverhältnismässig hohe sei, ein anerkannter Fachkollege endlich hielt das Princip meiner Methode für falsch, hat aber inzwischen seine Meinung zu Gunsten dieser Methode geändert.

Da es sich bei den gemachten Ausstellungen um für die Dosierung sehr wichtige Punkte handelt, sei erlaubt, des Näheren auf diese Momente einzugehen.

Was den Einwand anbetrifft, dass ganz weiche Röhren einen im Vergleich zu der relativ hohen Erhitzung geringen therapeutischen Effekt schaffen, so trifft dies allerdings zu und hat seinen Grund darin, dass bei weichen Röhren (etwa bis 6 cm parallel geschalteter Funkenstrecke) der grösste Teil der wenig durchdringenden Röntgenstrahlen von der Glaswand selbst absorbiert wird, also gar nicht aus der Röhre austritt. Doch kann wohl nicht bezweifelt werden, dass die Energie der Strahlen im Innern der Röhre proportional der Erhitzung der Antikathode ist. Es ist aber noch eins hierbei zu bedenken. Die Anordnung vor allem hinsichtlich der Widerstände der gebräuchlichen Röntgeninstrumentarien ist nicht derart getroffen, dass man eine sehr weiche Röhre (etwa 2—3 cm paralleler Funkenstrecke entsprechend) richtig belasten kann. Sie wird stets zu hoch belastet. Davon kann man sich leicht mit Hilfe des Milliampèremeters überzeugen. Es ist aber noch sehr die Frage, ob die gleiche Fehlerquelle auch in praktisch störendem Sinne entsteht, wenn eine solche weiche Röhre richtig belastet wird. (Verf. ist augenblicklich dabei, diesbezügliche Versuche anzustellen.) Um aber in jedem Falle diese mögliche Fehlerquelle ganz auszuschliessen, belichte man einfach nicht mit den allerweichsten Röhrenstufen, sondern achte darauf, dass die Röhre einem Härtegrade von nicht unter 6 cm paralleler Funkenstrecke entspricht. Eine solche Röhre ist immer noch als weich zu bezeichnen und doch sind die Strahlen so durchdringend, dass nur ein geringer, zu vernachlässigender Prozentsatz von der Röhrenwand absorbiert wird.

Auf Belots Bedenken, die Proportionalität der Röntgenstrahlenintensität zur Erhitzung der Antikathode sei noch nicht bewiesen, ist zu erwidern, dass, wenn die Erwärmung der Antikathode tatsächlich durch die auftreffenden primären Kathodenstrahlen verursacht wird, daraus unbedingt der Schluss zu ziehen ist, dass dieser Wärmeeffekt proportional der Intensität der Kathodenstrahlen (und der aus letzteren entstehenden Röntgenstrahlen) ist. Dass die Erwärmung der Antikathode eine Wirkung der primären Kathodenstrahlen ist, gilt meines Wissens in der Physik als feststehende Tatsache. Es giebt kein physikalisches Werk, das diese Tatsache bestreitet.[1]) Übrigens kann sie sich jeder Röntgenolog jederzeit selbst vor Augen führen, der noch im Besitz einer funktionierenden Röntgenröhre mit dünnerem Antikathodenspiegel ist. Setzt man die Röhre in Betrieb, so sieht man immer, dass der Spiegel zuerst an einem Punkte an zu glühen fängt, an dem Punkte, wo die von der hohlspiegelförmigen Kathode ausgehenden Kathodenstrahlen sich treffen. Nun treten allerdings im Innern einer Röntgenröhre (an Antikathode, Kathode, Anode, Glaswand) noch andere Wärmemengen auf (wie Verf. sehr wohl gewusst hat[2]), dieselben sind aber, falls eine Röhre nicht vergewaltigt wird[3]), im Vergleich zu der metalleschmelzenden Wirkung der Kathodenstrahlen derartig gering, dass sie bei der Thermometerröhre vollständig ausser Betracht kommen.[4])

---

[1]) Auch in dem soeben erschienenen Werk von Prof. Zeemann „Einführung in die Elektrotechnik", Wien-Leipzig 1907, heisst es wieder „zunächst wird jeder Körper durch den Elektronenstoss der Kathodenstrahlen so sehr erhitzt, dass er schliesslich glüht, ja schmilzt. jedenfalls aber oberflächlich verdampft und zerstäubt."

[2]) S. Verfassers erste Mitteilung: „Somit ist anzunehmen, dass die Erhitzung der Antikathode in der Hauptsache durch den Aufprall der Kathodenstrahlen veranlasst ist."

[3]) Auch diese Eventualität ist in Verfassers erster Mitteilung gewürdigt, indem überall auf annähernd richtige Belastung der Röhre hingewiesen und betont wird, „es ist sicher, dass eine Überbelastung der Röhre (wie z. B. beim elektrolytischen Unterbrecher) Fehlerquellen zu Tage fördert".

[4]) Eine wie grosse Unklarheit über diesen Punkt in manchen Köpfen herrschen mag, dafür nur ein drastischer Beleg: Ein Fabrikant von Röntgeninstrumentarien behauptete seiner Zeit, die hier in

Ein sehr wichtiger Punkt ist ferner folgender: Es wurde eingewendet, dass möglicherweise die Erhitzung meiner Dosierungsröhren eine andere ist, wenn man ein anderes Instrumentarium benutzt.[1]) Wenn die Röhre richtig oder auch nur annähernd richtig belastet wird, so scheint mir das zum mindesten sehr unwahrscheinlich, gediegene Instrumentarien vorausgesetzt. Denn wenn jeder Kathodenstrahl auf der Antikathode eine bestimmte Wärmewirkung hervorbringt, woran ja kein Physiker mehr zweifelt — so ist die Umkehrung, dass bei demselben Brennpunktabstand jeder Wärmeeffekt einem bestimmten Kathodenstrahl, gleiche Temperatursteigerung einer gleichen Menge Kathodenstrahlen (dann Röntgenstrahlen) entspricht, zum mindesten sehr wahrscheinlich. Sicher bewiesen ist es allerdings noch nicht. Ist es doch für den Verfasser sehr schwer und mit unerschwinglichen Opfern verknüpft, in einem kleinen Privatinstitute mehrere Zusammenstellungen verschiedener Induktorien und Unterbrecher auszuprobieren. Arbeiten doch selbst die grössten staatlichen Institute gleichzeitig höchstens mit zwei Induktorien. Man ist daher in diesem Punkte auf die gelegentliche freiwillige Nachprüfung unparteiischer kompetenter Fachgenossen angewiesen. Nun wurde dem Verfasser aber seit kurzem infolge Anschaffung eines transportablen kleineren Apparates mit anderem Induktorium, anders konstruierten Unterbrecher, anderer Elektrizitätsquelle die Möglichkeit geboten, seine mit dem grossen stationären Apparate seiner Zeit aufgestellte Skala auch mit diesem anderen Instrumentarium zu prüfen. Die wenigen Versuche, die ich bis jetzt an Kranken angestellt habe, stützen die Vermutung, dass die Skala auch für andere Instrumentarien gilt, wenn sie nur die Röhre annähernd richtig zu belasten gestatten. (Versuche mit elektrolytischem Unterbrecherbetrieb sind auch jetzt noch nicht angestellt.) Jedenfalls ist dafür gesorgt, dass, wenn ein Unerfahrener mit einem Instrumentarium fehlerhaftester Konstruktion die Dosierungsröhre benutzt, er in keinem Falle eine Überdosierung, eine Verbrennung anrichten kann, sondern höchstens eine Unterdosierung. Denn die der Röhre beigegebene Skala ist bei richtiger Belastung (s. Originalartikel), also demnach bei minimalster unrationeller Wärmeproduktion praktisch therapeutisch ausprobiert. Bei fehlerhaft hoher Belastung der Röhre würde das Thermometer bald so hohe Grade anzeigen, dass nach der beigegebenen Skala die Bestrahlung schon nach einem Zeitpunkte beendigt werden müsste, wo noch nicht die genügende Dosis wirksamer Strahlen verabfolgt ist.

In Verfassers erster Arbeit über die Dosierungsröhre wurde geschlossen, dass die Erwärmung der Glaswand der Kathodenhalbkugel durch die Wärmestrahlung der von den Kathodenstrahlen erhitzten Antikathode herrühre. Diese Ansicht wurde beanstandet und die Vermutung ausgesprochen, dass diese Erwärmung der Röhrenwand von den sekundären Kathodenstrahlen verursacht werde, wobei zugegeben wurde, dass diese Erklärung das Prinzip meiner Röhre nicht umstosse. Denn mit Sicherheit sei anzunehmen, dass bei richtig konstruierten und ordnungsgemäss betriebenen Röhren die Intensitäten der Röntgenstrahlen und der sekundären Kathodenstrahlen proportional sind ihrer gemeinsamen Ursache, nämlich den primären Kathodenstrahlen.

Sehr bemerkenswert sind in dieser Beziehung die Versuche von Walter[2]), die beweisen, dass die Phosphoreszenz der Glaswand der Röhren nicht von den Röntgenstrahlen selbst, sondern von den sekundären Kathodenstrahlen bedingt ist. Walter brachte in einer Röhre zwischen Kathode und bestrahlter Glaswand ein $^1/_{100}$ mm dickes Aluminiumblättchen an. Setzt

---

Frage kommenden anderen, schädlichen, Wärmemengen betrügen immer einen so hohen Prozentsatz, dass sie eine Dosierung nach meinem System vollständig ausschlössen. Derselbe Herr schien ganz vergessen zu haben, dass er in demselben Atem gelegentlich einer anderen Polemik mit einem Physiker das gerade Gegenteil behauptet hatte, nämlich dass die Erwärmung der Antikathode zu mindestens achtundneunzig Prozent durch die Kathodenstrahlen bedingt sei.

[1]) Dass andere Röhren von anderer Grösse, anderer Gestalt, anderer Beschaffenheit und Form der Metallteile ganz andere Wärmewirkungen ergeben, ist natürlich ganz selbstverständlich.

[2]) Röntgenkongress 1906.

man jetzt die Röhre in Gang, so wirft das überaus dünne Aluminiumblättchen einen vollkommen dunklen Schatten auf die Glaswand der sonst über die ganze Kathodenhalbkugel phosphoreszierenden Röhre. Da aber auf dem davorgehaltenen Bariumplatincyanürschirm keine Spur von diesem Schatten zu bemerken ist, so ist damit bewiesen, dass die die Röhrenwandphosphoreszenz hervorrufende Strahlung anderer Natur sein muss als die das dünne Aluminiumblättchen natürlich ungehindert passierende Röntgenstrahlung. (An besonders konstruierten Röhren lässt sich dann durch magnetische Ablenkung des beschriebenen Phänomens direkt nachweisen, dass die Erscheinung tatsächlich von den sekundären Kathodenstrahlen abzuleiten ist.)

Walter brachte nun auf der Aussenwand der beschriebenen Röhre zwei Stearintropfen an, einen im Schatten der erwähnten Aluminiumfolie, den anderen in der Nähe, jedoch ausserhalb des Schattens. Bei gehöriger Belastung der Röhren fliesst dann der nicht beschattete Tropfen nach ein paar Minuten herunter, während der andere selbst nach der doppelten und dreifachen Betriebszeit noch unverändert am Glas festsitzt. Aus diesem Umstand wird geschlossen, dass es die sekundären Kathodenstrahlen sind, welche die Glaswand erwärmen. Meiner Ansicht nach mit Unrecht. Dass die Röntgenstrahlen nicht die Ursache der Erwärmung sein konnten, war von vornherein klar, nachdem die peinlichsten Untersuchungen vieler Physiker bewiesen hatten, dass die Röntgenstrahlen gar keine oder nur mit den feinsten Instrumenten eben gerade noch nachzuweisende Wärmewirkung entfalten können. Meiner Ansicht nach sind es in erster Linie die vom erhitzten Antikathodenspiegel ausgehenden Wärmestrahlen und nicht die sekundären Kathodenstrahlen, welche die bekannte Erwärmung der Glaswand (und meines Thermometers) und das Herabfliessen des einen Stearintropfens hervorbringen. Denn auch die Wärmestrahlen werden von dem dünnen Aluminiumblättchen ganz oder zum grössten Teile absorbiert[1]), so dass auch auf diese Weise das Nichtschmelzen des einen Stearintropfens zu erklären ist. Dass es aber die Wärmestrahlen tatsächlich sind und nicht die sekundären Kathodenstrahlen, möchte ich beweisen:

Bringt man ein ganz gewöhnliches Thermometer in einer Entfernung von etwa 2—4 cm ausserhalb der phosphoreszierenden Röhrenwand, am besten dem Antikathodenspiegel nicht senkrecht gegenüber an und setzt die Röhre in Gang, so steigt das Thermometer binnen einigen Minuten. Da, wie erwähnt, die Röntgenstrahlen nicht daran schuld sein können, ebensowenig wie die Kathodenstrahlen, die die Röhre bekanntlich gar nicht verlassen, da ferner eine derartige Erwärmung des Thermometers durch Vection (Leitung) hier ausgeschlossen ist, so bleibt nur die Wärmestrahlung der Antikathode als Ursache übrig oder eine neue Art von Strahlen unbekannter Natur. Dass es sich nun tatsächlich um Wärmestrahlen handelt, lässt sich durch folgende Versuche demonstrieren:

Es giebt bekanntlich Stoffe, welche ausserordentlich diatherman sind, d. h. die Wärmestrahlen ganz besonders leicht passieren lassen. Von den festen Stoffen, die für unsere Versuche allein in Betracht kommen können, ist in erster Linie das Steinsalz zu nennen, das etwas über 90% der totalen Wärmestrahlung passieren lässt, dann käme Flussspath mit 69% Diathermansie in Betracht. Wenig diatherman hingegen sind Bernstein mit 5, Alaun mit 2 und Kandiszucker mit 1%. Ich habe nun von diesen Stoffen, die ich mir in 2 mm dicken Scheibchen habe herstellen lassen[2]), als die beiden geeignetsten Steinsalz und Alaun ausgewählt, weil beide hinsichtlich ihrer Diathermansie sehr verschieden, hinsichtlich ihres Durch-

[1]) Ein Aluminiumblech von 0,01 mm Dicke lässt praktisch hier in Betracht kommende Wärmestrahlen nicht hindurch, ein solches von 0,03—0,05 mm Dicke zeigt selbst vor den feinsten Wärmemessinstrumenten, der Thermosäule und dem Bolometer, dass es von einem auf mehrere hundert Grad erhitzten, geschwärzten Metallblech sämtliche Wärmestrahlung absorbiert, s. Annalen der Physik 1905, Bd. 18, Seite 993.

[2]) Bei Leybolds Nachfolger, Mechan. u. opt. Werkstätten, Köln. Die Präparate werden zur Nachprüfung jedem Kollegen auf Wunsch sofort vom Verfasser zur Verfügung gestellt.

dringungsvermögens für Röntgenstrahlen aber annähernd gleich sind (wie sich durch Röntgen- und Radiumaufnahmen mit Hilfe der photographischen Platte leicht zeigen lässt). Nimmt man nun zwei kleine Thermometer, schützt sie mit Blei bis auf die Kugeln, welche man bei dem einen mit Steinsalz, bei dem anderen mit dem gleichdicken Alaunscheibchen bedeckt und legt sie, die Kugeln nahe bei einander, in 1—2 cm Entfernung von der Röntgenröhre, die man dann in Betrieb setzt, so zeigt sich spätestens nach 10—15 Minuten folgendes: das Thermometer, welches mit dem Steinsalz bedeckt war, ist jedesmal höher gestiegen als dasjenige mit dem Alaun. Da selbst bei den besten Thermometern kleine Ungleichheiten vorkommen, so muss an jeden derartigen Versuch ein solcher mit Vertauschung der Thermometer angeschlossen werden. In ungezählten Versuchen zeigte sich immer die gleiche Thatsache: das Thermometer unter dem hochdiathermanen Stoffe (Steinsalz) war höher gestiegen als das unter dem geringdiathermanen (Alaun).

Daraus dürfte hervorgehen, dass die Erwärmung auch der Röhrenglaswand in der Hauptsache durch die Wärmestrahlung des Antikathodenspiegels bedingt ist.

Man kann den Beweis aber noch weiter führen. Verfasser hat sich zu diesem Zwecke an einem Exemplar seiner Dosierungsröhre auch eine Einbuchtung an der Anodenhälfte zur Aufnahme eines Thermometers anbringen lassen. Wird diese Röhre betrieben, so konstatiert man folgendes: das Thermometer in der Anodenhälfte steigt ebenfalls, bleibt aber immer um ein Gewisses hinter dem Anstieg des anderen Thermometers zurück. Die Erscheinung lässt als Grund drei Erklärungen zu: diese Erwärmung im Anodenthermometer könnte 1. auf Rechnung von Wärmeleitung aus der Kathodenhälfte, 2. auf Wärmestrahlung von der Rückfläche (resp. Gestell der Antikathode) oder 3. auf die Kathodenstrahlen der Rückfläche der Antikathode (bei Schliessungsstrom) zu setzen sein.

Die Erwärmung des Minimum Luft in der Röhre und die dadurch bedingte Erwärmung der Anodenglaswand (dann sekundär des Thermometers derselben) ist so minimal, dass sie mit einem gewöhnlichen Thermometer gar nicht festgestellt werden kann. Demnach ist also die Erwärmung des Anodenthermometers durch Vektion ohne weiteres auszuschliessen.

Wenn auch beim Schliessungsstrom die Menge und Intensität der Kathodenstrahlen sicher nur minimale Werte erreicht gegenüber den Öffnungsentladungen in der Kathodenhälfte, so lässt sich ausserdem leicht durchs Experiment zeigen, dass auch hier nicht die Kathodenstrahlen (weder primäre noch sekundäre) in Betracht kommen können, sondern nur die Wärmestrahlen der Rückfläche (Metallkalotte) der Antikathode.[1]) Denn nicht nur zeigt ein Thermometer, das ausserhalb einer Röhre in die Nähe der Anodenhälfte gebracht wird, bei längerem Betriebe eine Steigung an (natürlich geringer als an der Kathodenhälfte), sondern es fällt auch der Versuch mit Steinsalz und Alaun in demselben Sinne aus, wie vorhin bei der Kathodenhalbkugel beschrieben.

Es darf wohl angenommen werden, dass die soeben beschriebenen Versuche genügen, darzutun, dass die Erwärmung der Röntgenröhrenwand — soweit sie praktisch in Betracht kommt — auf die Wärmestrahlung der, von den primären Kathodenstrahlen erhitzten, Antikathode zurückzuführen ist.

Bei der praktischen Anwendung der Dosierungsröhre steht allerdings das Thermometer nicht frei wie bei den geschilderten Experimenten, sondern ruht in einer Einstülpung der Kathodenhälfte, die mit Metallpulver angefüllt ist. So wird die Erwärmung der Röhrenwand durch Leitung schneller und ausgiebiger dem Thermometer übermittelt. Hierdurch sind die Verhältnisse etwas anders als oben im Experiment. Für das Prinzip des Messverfahrens dürfte dieser Umstand irrelevant sein. Sollte es sich indessen bei speziell darauf gerichteten Versuchen herausstellen, dass es richtiger ist, das Metallpulver wegzulassen, so steht dem nichts im Wege, nur müsste die jetzige Skala entsprechend umgeändert werden.

[1]) Der Platinspiegel ist bei meinen Dosierungsröhren nicht mit Porzellan oder anderem Isoliermaterial hinterlegt, sondern direkt an das Antikathodengestell befestigt, das er an vier Punkten berührt, so dass nach einer gewissen Zeit die Metallkappe vom Platinspiegel aus durch Leitung erwärmt wird.

Ein von irgend einer Seite eventuell einzuwendendes Bedenken möchte ich noch als nichtig erklären. Würden in einem Falle enorme Mengen Schliessungslicht auftreten, so könnte eine kleine zirkumscripte Stelle der antifokalen Röhrenwandpartie, die genau senkrecht über der Antikathode liegt, infolge Aufpralles primärer Kathodenstrahlen etwas höhere Hitzegrade erreichen als der andere grösste Teil der Kathodenhalbkugel. Das Thermometer indessen und sein es bergender Cylinder stehen weit ausserhalb dieser Zone, so dass sie von diesem Vorgange nicht beeinflusst werden können.

Seit der ersten Veröffentlichung der Dosierungsröhre sind rund zwei Jahre verflossen. Verfasser verwendet diese Röhren seither jeden Tag und immer, wo es geboten schien, wurde damit in einer einzigen Sitzung die ganze Dosis verabreicht mit immer richtig eintretender Reaktion, die niemals zu einer Schädigung oder Verbrennung führte, andererseits mit einer einzigen Ausnahme[1]) auch niemals ganz ausblieb.

Diese in zwei Jahren stets richtig erhaltenen therapeutischen Resultate können nicht als Zufall bezeichnet, sondern nur als Beweis dafür angesehen werden, dass das zu Grunde liegende Princip das richtige ist. Niemand ist sich der Unvollkommenheit des Instrumentes besser bewusst als Verfasser selbst und es können sicher noch manche Verbesserungen und Verfeinerungen im Laufe der Zeit sich an diesen Röhren anbringen lassen. Das ist in der Technik überall so. Selten wird ein neues Instrument gleich von Anfang an vollkommen angegeben. In einer Hinsicht allerdings ist eine Verbesserung der Dosierungsröhre nicht mehr denkbar, nämlich in der Einfachheit der Handhabung.

Übrigens hat es dem Verfasser seiner Zeit vollständig ferngelegen, die Thermometerröhre als exaktes wissenschaftliches Messinstrument hinzustellen. „Die soeben beschriebene Röhre soll und kann nicht zur feineren wissenschaftlichen Messung der Röntgenstrahlen dienen. Sie ist nur zum praktischen Gebrauche bestimmt", hiess es in der ersten Mitteilung. Das sei auch jetzt wieder betont. Dass aber diese indirekte Messung der Röntgenstrahlenwirkung auf thermometrischem Wege, die vom Verfasser durch Erfahrungstatsachen gefunden wurde, immer mehr exakt wissenschaftliche Grundlagen enthält, geht hoffentlich aus dieser Abhandlung hervor. Wem aber die hier aufgestellten Folgerungen, die dies Messverfahren in erster Linie stützen — Proportionalität zwischen Kathoden- und Röntgenstrahlenenergie und Wärmeentwickelung — wissenschaftlich noch zu unsicher erscheinen, der sei auf die Analogie in den Radiumforschungen hingewiesen. Soeben ist das zusammenfassende Werk einer ersten Autorität auf dem Gebiete der Strahlungsforschung erschienen: Rutherford: Die Radioaktivität. Berlin 1907. Für unser Thema dürfte es genügen, wenn ich aus diesem Buche ausser der allen Ärzten bekannten Tatsache, dass die β-Strahlen den Kathodenstrahlen, die γ-Strahlen den Röntgenstrahlen entsprechen, folgende Sätze anführe: „Es hat sich gezeigt, dass die γ- und β-Aktivitäten einander stets proportional bleiben . . . Zur Zeit sprechen sowohl theoretische Überlegungen als auch die Ergebnisse der experimentellen Forschung dafür, dass die γ-Strahlen ihrem Wesen nach mit den Röntgenstrahlen identisch sind . . . Die Radiumverbindungen besitzen dauernd eine höhere Temperatur als die umgebende Luft; der Temperaturunterschied kann unter Umständen mehrere Grade (bis 5 Grad C.) betragen. Die Energieabgabe seitens eines Radiumpräparates lässt sich daher ebensogut auf thermometrischen wie auf photographischen oder elektrischem Wege erkennen."

Dass die Wärmemessung in den Röntgenröhren einen wichtigen Faktor für die Be-

[1]) In diesem einzigen Falle handelte es sich um ein warzenähnliches Gebilde am Nagelrand des Daumens. Man braucht hier weder einen Irrtum in der Anordnung noch eine abnorm geringe Empfindlichkeit des Patienten anzunehmen. Die bei Verucae zuweilen abnorme Dicke der Epidermis, die sich nicht immer richtig beurteilen lässt, die nahe Stellung am Nagel, zum Teil unter dem Nagel genügen dem Fachmann, um hier den Misserfolg nicht dem Dosierungsinstrumente zuzuschreiben.

urteilung der Röntgenstrahlenwirkung abgeben kann, hat jedenfalls in den letzten zwei Jahren immer mehr Zustimmung und Anerkennung gefunden, und besonders der letzte Röntgenkongress hat dargethan, dass in der Dosimetrie der Röntgenstrahlen gerade die Wärmemessung zu den besten Aussichten auf Erfolg berechtigt.

Aus der Direktorialabteilung und dem Röntgeninstitut des Eppendorfer Krankenhauses (Direktor: Professor Dr. Lenhartz).

Über Knochenwachstumsstörungen.

1. Chondrodystrophia foetalis und Osteogenesis imperfecta.
2. Infantiles Myxödem, Kretinismus und Mongolismus.

Von

Dr. **Cl. Berger,** vormalig. Assistenzarzt an der Direktorialabteilung, jetzt Sekundärarzt am Städt. Krankenhaus in Dortmund.

(Hierzu Tafel I bis III).

Über Erkrankungen der Knochen bei allgemeinen Störungen der Wachstumsverhältnisse liegt bereits eine grosse kasuistische Literatur vor. Bis zum Bekanntwerden des Röntgenverfahrens konnten eingehendere Untersuchungen über die bei den erwähnten Affektionen am Knochensystem auftretenden Veränderungen natürlicherweise nur an anatomischem Material vorgenommen werden. In der Mehrzahl der Fälle handelte es sich hierbei um Föten oder um Neugeborene, die kurz nach der Geburt starben. Nur bei einigen dieser Erkrankungen, wie dem proportionierten Zwergwuchs und dem Myxödem, bzw. dem Kretinismus, und auch da nur vereinzelt, kamen ältere Individuen zur Obduktion, so dass an der Hand der Sektionsergebnisse wertvolle Aufschlüsse über den weiteren Verlauf der pathologisch-anatomischen Prozesse an den Knochen gewonnen werden konnten.

Anders steht es mit den fötalen Skeletterkrankungen, der Chondrodystrophie und der Osteogenesis imperfecta. Hier haben Obduktionen jenseits der ersten Lebensmonate überhaupt noch nicht stattgefunden. Erst seitdem das Röntgenogramm einen Einblick in den Aufbau der Knochen gestattet, und so schon am Lebenden die Veränderungen am Skelett zu erkennen sind, mehren sich auch auf diesem Gebiet die Beobachtungen und bilden eine schätzenswerte Ergänzung der bisherigen Sektionsergebnisse.

Immerhin sind bei der Seltenheit der in Frage kommenden Erkrankungen die Mitteilungen in der Litteratur über einschlägige klinische Befunde noch verhältnismässig spärlich, so dass auch heute noch der von Pierre-Marie stammende und von Kassowitz wieder aufgenommene Ausspruch: „Man erkennt die Krankheit nicht, weil man sie nicht kennt“ für die fötalen Skeletterkrankungen seine Gültigkeit haben dürfte.

Ein kurzer Bericht über die von mir an Kranken mit Knochenwachstumsstörungen gemachten Beobachtungen mit Gegenüberstellung der dabei erhobenen Befunde könnte daher nicht ohne Interesse sein.

Je ein Fall von fötaler Chondrodystrophie und infantilem Myxödem wurden mir von meinem hochverehrten Chef, Herrn Professor Dr. Lenhartz, aus seiner Privatpraxis zur Verfügung gestellt. Zu Dank verpflichtet bin ich auch Herrn Prosektor Dr. Fränkel für die freundliche Überlassung je einer Röntgenplatte von Osteogenesis imperfecta und infantilem Myxödem, sowie Herrn Dr. Kellner für die liebenswürdige Zusendung zweier Fälle von

Mongolismus und eines Falles von Kretinismus aus dem Zöglingsbestande der Alsterdorfer Anstalten.

Die Röntgenographien erfolgten durchweg im Röntgeninstitut des Eppendorfer Krankenhauses. Herrn Dr. Otten danke ich für die Anfertigung der zahlreichen Aufnahmen.

I. Fötale Skeletterkrankungen.

Bei den intrauterin entstandenen Störungen des Knochenwachstums unterscheiden wir bekanntlich zwei durch verschiedenartige krankhafte Veränderungen am Knochen bedingte Formen. Bei der einen, der fötalen Chondrodystrophie, handelt es sich um eine primäre Veränderung des Knorpels, bei der anderen, der Osteogenesis imperfecta, um Funktionsstörungen des Periosts und des Endosts. Beiden Formen gemeinsam ist der charakteristische äussere Habitus der davon befallenen Individuen, die durchweg das Bild des mikromelischen Zwergwuchses darbieten.

1. Chondrodystrophia foetalis.

Seit den Veröffentlichungen von Kirchberg und Marchand (1), Kaufmann (2) u. a. m. sind in der pathologisch-anatomischen Litteratur eine grössere Anzahl von Mitteilungen über Fälle von fötaler Chondrodystrophie erfolgt. Eine ausführliche Zusammenstellung der bisher auf diesem Gebiete gemachten Beobachtungen findet sich in der erst kürzlich erschienenen, aus dem Kaufmannschen Institut stammenden Arbeit Dieterles.(3) Im Hinblick auf die zahlreichen, recht ausführlichen Beschreibungen der pathologisch-anatomischen Veränderungen an den Knochen sei hier nur kurz darauf hingewiesen, dass es sich bei der fötalen Chondrodystrophie um eine hochgradige Störung der endochondralen Knochenbildung bei normalem Verhalten der periostalen Ossifikation handelt. Als Folgezustand dieser Verhältnisse muss dann natürlicherweise ein Zurückbleiben der Knochen in ihrem Längenwachstum resultieren, eine Störung, die sich in erster Linie in einer relativen und absoluten Verkürzung der Extremitätenknochen zeigt. Sekundär können dann noch Verkrümmungen der Diaphysen eintreten, hervorgerufen durch das Einwuchern von Bindegewebslagen vom Periost hier zwischen Epiphyse und Diaphyse. Besondere Beachtung verdient weiter noch die Schädelbasis wegen der bereits von Virchow beobachteten und durch spätere Forschungen als nur der Chondrodystrophie zugehörig erkannten prämaturen Synostose des Os tribasilare. Sie führt einerseits zu einer Verkürzung der Schädelbasis und ist alsdann mit eine Ursache der kretinistischen Einziehung der Nasenwurzel.

Was nun den krankhaften Prozess am Knorpel betrifft, so kann sich dieser nach Kaufmann in dreierlei Weise äussern. Entweder entfaltet der Knorpel eine bedeutende allseitige, aber ungeordnete Wachstumsenergie: „Chondrodystrophia hyperplastica“ oder er befindet sich in einem Zustand des Stillestehens: „Chondrodystrophia hypoplastica“ oder endlich, er weist einen Zustand der Erweichung auf: Chondrodystrophia malacica.“

Die bei weitem häufigste Form ist die hypoplastische; sehr spärlich sind die Beobachtungen über Chondrodystrophia malacica. Von der hyperplastischen Form sind bisher nur je ein Fall von Kaufmann, Johannessen (4) und Simmonds (5) bekannt. Wahrscheinlich muss hierzu auch noch ein weiter unten genauer zu besprechender Fall von Joachimsthal (6) gerechnet werden.

Über die eigentliche Ursache der Entstehung der Krankheit ist nichts Näheres bekannt. Die heut allgemein vorherrschende Ansicht ist wohl die, dass es sich um ein „Vitium primae formationis“ des Knorpels handelt.

Die Frage der Erblichkeit der Krankheit ist mehrfach Gegenstand der Untersuchung gewesen. Pierre-Marie (7) führt in seiner Zusammenstellung drei Fälle an, in denen die

Heredität eine Rolle zu spielen scheint. Indem er dann zum Vergleich der Erblichkeit gewisser Missbildungen im Tierreich das von französischen Autoren wiederholt angeführte Beispiel der Teckel heranzieht, kommt er zu dem Schluss, dass man die Möglichkeit einer hereditären Beeinflussung nicht von der Hand weisen dürfe. Eine familiäre Form wird von Oppenheim(8) und Léríche(9) beschrieben, ebenso findet sich auch bei Boecckh(10) die Angabe, dass Zwergwuchs in der Familie einer chondrodystrophischen Zwergin bereits vorgekommen war. Vorwegnehmen möchte ich hier gleich, dass in dem von mir beobachteten Fall die Familienanamnese keinerlei Anhaltspunkt für hereditäre Beeinflussung ergab. Als interessantes Moment muss erwähnt werden, dass der Vater unserer kleinen Patientin zur Zeit der Geburt des Kindes an einem Sarkom verstarb. Schlüsse irgendwelcher Art dürften sich natürlich aus dieser Thatsache nicht ziehen lassen.

Der erste Fall von Chondrodystrophie am Lebenden wurde 1878 von Parrot(11) unter dem Namen „Achondroplasie" beschrieben. Die beiden folgenden Jahrzehnte brachten dann einige weitere Veröffentlichungen deutscher und ausländischer Autoren, von denen die von Johannessen und Joachimsthal besonders hervorgehoben seien. Eine Zusammenstellung der bis 1900 beobachteten Erkrankungen aus der gesamten Weltliteratur mit zwei Fällen eigener Beobachtung gab weiterhin 1900 Pierre-Marie. Ihm folgen 1902 Kassowitz(12) mit sieben eigenen Beobachtungen von „Mikromelie", 1901 Cestan(13), 1903 Swoboda(14) mit je einem Fall und 1904 Nathan(15) mit mehreren eigenen Beobachtungen.

Trotz der verschiedenartigen Nomenklatur der Autoren, die ihre Ursache zum Teil in verschiedenen Anschauungen über den dem Leiden zu Grunde liegenden pathologisch-anatomischen Prozess am Knorpel hat, zum Teil aber auch nur eine Wiedergabe des hervorstechendsten klinischen Symptoms bedeutet, geht doch aus diesen Mitteilungen hervor, dass es sich immer um dasselbe Krankheitsbild handelt.

Ein weiteres Ergebnis der ausserordentlich sorgfältigen Beobachtungen ist ein wohlumschriebener Symptomenkomplex, der Verwechselungen mit andersartigen Erkrankungen des Knochensystems mühelos ausschliessen lässt.

Etwas schwieriger gestaltet sich die Frage, welcher der drei von Kaufmann aufgestellten Formen der Chondrodystrophie die einzelnen Erkrankungen zuzurechnen sind.

Die Ansicht Pierre-Maries, dass die hyperplastische Form im späteren Alter überwiege, und dass die Unterschiede der einzelnen Formen sicher schwinden werden, wenn es sich um abgelaufene Fälle handelt, entbehrt der sicheren Begründung. An Übergangsformen erinnernde Krankheitsbilder kommen ja gelegentlich auch schon beim Fötus vor. So beschreibt Kaufmann selbst einen Fall von Chondrodystrophia hypoplastica, der eine unverkennbare Ähnlichkeit mit seinem Falle von Chondrodystrophia hyperplastica hatte. Immerhin ergab schon die nähere Betrachtung der Knochen so ausgesprochene Unterschiede, dass eine vollkommene Trennung beider Formen ermöglicht war. Ebensowenig haben die bisherigen klinischen Beobachtungen einen Anhaltspunkt für die Meinung Maries geliefert.

Es scheint vielmehr, soweit man aus dem vorliegenden klinischen Material einen Schluss ziehen darf, dass auch im späteren Alter die Chondrodystrophia hyperplastica sehr selten ist, und dass Unterschiede gegenüber den anderen Formen vorhanden sind. Neben dem von Johannessen beschriebenen, durch die Sektion bestätigten Fall, bei dem es sich um ein sieben Wochen altes Mädchen handelt, kommt hier nur noch der bereits erwähnte, von Joachimsthal beobachtete Fall in Betracht. Dieser Autor beschreibt ein elfjähriges Mädchen, das, mit ausgesprochen mikromelischem Habitus geboren, bis zu seinem dritten Lebensjahre an Körperlänge zunahm und sich von da an ungefähr auf demselben Niveau hielt. Die geistigen Fähigkeiten des Kindes waren stets ausgezeichnet. Bei der Untersuchung bot das Gesicht absolut nichts Cretinistisches, die Nasenwurzel war nicht eingezogen, eine Beobachtung, die auch Kaufmann und Simmonds bei der Beschreibung ihrer hyperplastischen Chondrodystrophen hervorheben. Die Epiphysen der langen Röhrenknochen waren abnorm stark auf-

getrieben, die Unterschenkel beträchtlich verkrümmt. Die Röntgenogramme der Extremitäten ergaben an Stelle der Epiphysen auffallend breite helle Zonen, die offenbar übermässig gewucherten Knorpelmassen entsprachen. Zwischen den Wirbeln befanden sich ausgedehnte knorplige Massen. Im übrigen war der Vorgang der Ossifikation wesentlich verzögert, die vorhandenen Knochenkerne entsprachen etwa denen eines einjährigen Kindes.

Gerade entgegengesetzte Verhältnisse der Verknöcherung bieten — soweit Röntgenogramme vorhanden sind — alle übrigen Fälle. Bei diesen ist die Bildung der Knochenkerne nicht nur in normaler Weise, sondern vielfach sogar etwas früher als unter normalen Verhältnissen erfolgt. Kassowitz schliesst daraus, dass die unbekannte Schädlichkeit, welche das Knorpelwachstum stört, nur das energische einseitige Wachstum des Knorpels, wie es an der Ossifikationsgrenze der langen Knochen stattfindet, behindert, dagegen auf die relativ trägen Vorgänge an den Knochenkernen und in den kurzen Knochen keinen Einfluss hat. Aus demselben Grunde soll sich auch das normale Längenwachstum des Rumpfes neben dem Kleinbleiben der Extremitäten erklären, weil der Rumpf durch eine relativ geringe Knorpelwucherung an den beiden Ossifikationsflächen der Wirbelkörper in die Länge wächst und der mikromelische Knorpel die dazu notwendige geringe Wachstumsenergie noch aufbringt.

Unerklärt bleibt bei dieser Annahme das ebenfalls normale Längenwachstum des Rumpfes bei dem Falle von Joachimsthal, vielleicht dürfte hier gerade durch die übermässige Knorpelwucherung ein Ausgleich geschaffen werden.

Dass schliesslich auch in diesem Falle einmal eine vollkommene Verknöcherung der knorpeligen Teile eintreten wird, ist wahrscheinlich; immerhin dürfte dieser Prozess erst recht spät vor sich gehen. Jedenfalls lässt die Verschiedenheit des Ossifikationsprozesses — wenigstens in den ersten Jahrzehnten des Lebens — mit Hilfe des Röntgenogrammes die Unterscheidung zweier Formen der Chondrodystrophie zu, eine Thatsache, deren bisher in der Litteratur keine Erwähnung geschieht.

Etwaige Einwendungen gegen die Zugehörigkeit des Joachimsthalschen Falles zum Krankheitsbilde der Chondrodystrophie — etwa in dem Sinne einer Zugehörigkeit desselben zu einem anderen cretinoiden Typus — können nach der eingehenden Beschreibung des Autors und nach den auf den beigegebenen Röntgenogrammen dargestellten Verhältnissen kaum erhoben werden; ebensowenig dürfte die Zugehörigkeit zur hyperplastischen Form der Erkrankung bezweifelt werden, wenn man die an pathologisch-anatomischem Material gemachten Beobachtungen in Betracht zieht.

Erwägt man sodann, dass die mit annähernd normaler Verknöcherung einhergehende Art der Erkrankung die gewöhnliche ist, und dass an der Hand eines grösseren pathologisch-anatomischen Beobachtungsmaterials als die gewöhnlich vorkommende Form der Erkrankung die hypoplastische gefunden wurde, so wird man in der Annahme nicht fehlgehen, dass alle übrigen in der Litteratur beschriebenen Fälle zu dieser Gruppe gehören. Einen gewissen Anhaltspunkt bei der klinischen Beurteilung eines Falles bietet auch das Verhalten der Diaphysen. Bereits Kaufmann macht darauf aufmerksam, dass die Diaphysen bei der hypoplastischen Form häufig krumm und für ihre Kürze unverhältnismässig dick seien, während er sie bei der hyperplastischen gerade und schlank fand. Das gleiche Verhalten der Diaphysen bei der hyperplastischen Form weisen auch die Abbildungen bei Johannessen und Joachimsthal auf.

Eine sichere Entscheidung der Frage könnte natürlich erst durch eine histologische Untersuchung erbracht werden.

Ob die malacische Form der Chondrodystrophie im späteren Leben überhaupt eine Rolle spielt, ist zum mindesten zweifelhaft. A priori ist anzunehmen, dass die schwere Schädigung des Knorpels auch einen tiefgreifenden Einfluss auf die Verknöcherung ausübt.

Die endgültige Verschmelzung von Epiphyse und Diaphyse findet nach Pierre-Marie erst im späteren Lebensalter statt. Bei seinen beiden Chondrodystrophikern im Alter von 18 und 40 Jahren war die vollkommene Vereinigung beider Teile noch nicht vor sich gegangen.

Andere Autoren konnten eine Verzögerung des Prozesses nicht konstatieren. Ein wesentlicher Grund für die teilweise Verhinderung der Verschmelzung dürfte wohl in dem Eindringen des Periostreifens zwischen Epiphyse und spongiöses Gewebe zu suchen sein.

Bezüglich des Alters der bisher mitgeteilten Fälle von Chondrodystrophie ist zu bemerken, dass es sich bei der Mehrzahl der bisherigen Beobachtungen um Kinder oder jugendliche Personen handelt, doch sind auch Beschreibungen von Chondrodystrophikern jenseits des 40. Lebensjahres bekannt.

Unter den Geschlechtern überwiegt bei weitem das weibliche Element, ein Punkt, auf den namentlich Kassowitz sein Augenmerk richtet, weil er mit dem Überwiegen des weiblichen Geschlechts bei den Mikromelen das häufigere Vorkommen der kongenitalen Hüftgelenksluxation bei Mädchen in Zusammenhang bringt.

Auch in dem von mir beobachteten Fall handelt es sich um ein Mädchen, die sechsjährige Tochter eines Arztes.

Da die Ähnlichkeit unter den chondrodystrophischen Zwergen so gross ist, dass die Beschreibung eines Falles der Wiedergabe des gesamten Symptomenbildes der Krankheit gleichkommt, so will ich mich im folgenden darauf beschränken, an der Hand dieses einen Falles alle charakteristischen Merkmale zu erörtern.

Nach den Angaben der Mutter war das Kind von Geburt an „stark rhachitisch." Gleich nach der Geburt fielen die unverhältnismässig kurzen Glieder auf, ebenso der abnorme grosse Kopf mit der „balkonartig" vorspringenden Stirn. Ein merkliches Wachstum des Kindes habe nur in den ersten drei Lebensjahren stattgefunden; seither sei der Zustand so ziemlich derselbe geblieben. Gegen Ende des zweiten Lebensjahres erfolgten die ersten Stehversuche, zu laufen begann das Kind erst zwischen $2^1/_2$ und 3 Jahren. Der Zahndurchbruch setzte zur richtigen Zeit ein, die Zähne erschienen dann weiter in der richtigen Reihenfolge und boten keinerlei Besonderheiten.

Abgesehen von der Verzögerung des Wachstums wurden irgendwelche Störungen der vegetativen Funktionen nicht beobachtet.

Zu sprechen begann das Kind gegen Ende des ersten Lebensjahres; die geistigen Fähigkeiten entwickelten sich in normaler Weise, das Kind war immer recht lebhaft und lernte gut.

Die Körperlänge der kleinen Patientin betrug 87 cm, das Körpergewicht 15,3 kg. Demgegenüber zeigte ein gleichaltriges normales Kind eine Körperlänge von 105 cm und ein Körpergewicht von 16,4 kg. Während also das Gewicht keine wesentlichen Differenzen aufweist, zeigt sich bei der Grösse ein Unterschied von 18 cm.

Die allgemeinen Verhältnisse, wie sie beim ersten Blick ins Auge fallen, geben in übersichtlicher Weise Fig. 1 und Fig. 2 im Text wieder.

Die Extremitäten sind auffällig kurz; die Fingerspitzen, die in aufrechter Haltung bei normalen Verhältnissen bis über die Mitte des Oberschenkels hinabreichen sollen, gehen kaum bis zu den Trochanteren.

Der Kopf ist unverhältnismässig gross, die Tubera frontalia und parietalia springen stark hervor. Die Einziehung der Nasenwurzel, die dem Gesicht den cretinoiden Ausdruck geben soll, ist vorhanden.

Der Bauch ist abnorm gross; der Nabel liegt 3 Querfinger unterhalb der Leibesmitte und weist einen kleinen Nabelbruch auf, eine Anomalie, die übrigens nur bei einem Teil der Chondrodystrophiker beobachtet wird.

Der Rumpf besitzt normale Länge; das Genitale weist die dem Alter zukommende Entwickelung auf; die Lendengegend ist stark lordotisch verkrümmt.

Das Unterhautzellgewebe ist sehr fettreich. Namentlich am Oberschenkel, dann aber auch am Oberarm, am Unterarm, der Hand, dem Knie und dem Fuss finden sich tiefeingezogene Hautfalten, neben denen sich die fettreiche Haut prall hervorwölbt. Man hat dabei den

Fig. 1.

Eindruck, wie er von Simmonds, Kaufmann u. a. für Föten beschrieben wurde, als ob das Kind in einer für die kurzen Glieder zu langen, mit Fett gepolsterten Haut stecke. Im späteren Leben soll sich dieser Zustand vollkommen verlieren.

Die Muskulatur ist kräftig entwickelt und geht an den Nates und den Oberschenkeln entschieden über das normale Mass hinaus.

Schädel: Der Verkürzung der Schädelbasis durch die prämature Synostose des Os tribarilare geschah schon Erwähnung. Diese Verkürzung ist auf dem Röntgenogramm (Taf. I, Fig. 1) bei unserem Fall gegenüber dem Schädel eines gleichaltrigen normalen Kindes in ganz ausgesprochener Weise vorhanden, auch das Zurücktreten des Nasenwinkels kommt zum Ausdruck. Demgegenüber springt der Oberkiefer ziemlich stark vor, Ober- und Unterkiefer sind sehr kräftig entwickelt. Anordnung und Beschaffenheit der Zähne bieten keine Besonderheiten; die äussere Öffnung des Meatus acusticus externus ist bei dem chondrodystrophischen Schädel beträchtlich grösser als bei dem normalen. Der Stirnschädel überwiegt auffällig stark gegenüber dem Gesichtsschädel, der Stirnschädel ist sehr hoch, das Hinterhauptbein erscheint abgeflacht und fällt ziemlich steil ab.

Fig. 2.

Die Masse des Schädels weisen folgende Verhältnisse auf:

	Chondrodystrophisches Kind	normales Kind
Frontooccipitaler Umfang	55 cm	51 cm
Mentoparietaler „	53½ „	48 „
Occipitomentaler „	58½ „	53 „

Es bestehen demnach Umfangsdifferenzen von $4-5\frac{1}{2}$ cm. Auch wenn man den Schädelumfang in Beziehung zur Körperlänge setzt, ergiebt sich bei beiden Kindern ein auffälliges Missverhältnis der Proportion:

	Circumferenz	Länge	Proportion
Chondrodystrophisches Kind	55 cm	87 cm	63,2
Normales Kind	51 „	105 „	48,6

Die Verhältniszahl zwischen Schädelumfang und Körperlänge weicht immer beträchtlich von der bei normalen Proportionen gewonnenen ab.

Kassowitz fand bei einem viermonatlichen mikromelischen Mädchen ein Verhältnis von 75 gegenüber dem auf 66 berechneten bei normalen Kindern, bei einer zwölfjährigen Mikromelen ein Verhältnis von 51,5 gegenüber 36,5.

Das Missverhältnis zwischen Schädel und Körperlänge würde auch dann bestehen, wenn der Schädel gegenüber der ausserordentlichen Kürze der Glieder eine normale Grösse besässe. Aus den oben angeführten Zahlen aber folgt, dass der Schädel nicht nur relativ, sondern auch absolut zu gross ist, dass es sich also dabei, wie Kassowitz und andere angeben, um eine hydrocephale Form des Schädels — aber ohne Hydrocephalus — handelt.

Der Hals ist von normaler Länge (6 cm), die Schilddrüse ist vorhanden, die beiden seitlichen Lappen sind gut abzutasten.

Die Wirbelsäule ist annähernd normal lang (39 cm gegenüber 43 cm bei dem normalen Kind).

Der Thorax ist gut gebaut und symmetrisch, scheint aber etwas schmäler als der des normalen Kindes. Der Querdurchmesser — von Acromion zu Acromion gemessen — beträgt 24,5 gegenüber 29 cm, der Brustumfang misst 52/55 gegenüber 55/58 cm. Das Sternum ist breit und dick; an der Knorpelknochengrenze der Rippen finden sich geringe Auftreibungen, die an den rhachitischen Rosenkranz erinnern und durch Verschiebung der knöchernen gegenüber den knorpeligen Teilen zustande kommen sollen.

Auf dem Röntgenogramm (Taf. I, Fig. 2) zeigt die Wirbelsäule im Brustteil eine geringe Skoliose nach rechts und im Lendenteil eine Ausbiegung nach links. Brust- und Lendenwirbel erscheinen etwas plump, namentlich breiter als normale, weisen aber sonst keinerlei Deformierungen auf.

Auch die Rippen sind vollkommen normal configuriert, sehen aber gleichfalls etwas plump und breit aus. Die beiden Claviculae und Scapulae sind eher etwas kleiner als normal, aber anscheinend weder verdickt noch deformiert.

Das Becken ist bedeutend verengt, die distantia spin. iliac. anter sup. misst $17^1/_2$ gegenüber 23 cm bei dem normalen Kind. Die starke Lumballordose ist offenbar durch eine vermehrte Neigung des Beckens bedingt, um so dem langen Rumpf auf den kurzen unteren Extremitäten eine bessere Stütze zu geben. Das Röntgenogramm (Taf. I, Fig. 3) zeigt Ähnlichkeit mit dem chondrodystrophischen Becken, wie es von Breus und Kolisko(16) eingehend beschrieben wird.

Obere Extremitäten: Die Kürze der Arme ist wesentlich bedingt durch die Verkürzung der Oberarme; die Masse betragen für den ganzen Arm 28 cm gegenüber 44 cm, für den Oberarm $10:19^1/_2$ cm, für den Unterarm $10^1/_2:13^1/_2$ cm, für die Hand $7^1/_2:11$ cm. Das Olecranon ist kräftig entwickelt, derart, dass der Arm im Ellbogengelenk nicht ganz gestreckt werden kann. Hand- und Fingergelenke sind schlaff und lassen einen beträchtlichen Grad von Hyperextension zu. Die Hände sind in allen Dimensionen verkürzt, sehr fleischig und dem Aussehen nach mehr viereckig. Die Finger derselben Hand sind annähernd gleich lang, die drei Mittelfinger bieten die charakteristische Dreizackstellung, die dadurch zustande kommt, dass die ersten Phalangen der drei Finger einander anliegen, während Mittel- und Endphalangen divergieren.

Auf dem Röntgenogramm (Taf. I, Fig. 4 u. Taf. II Fig. 5) bieten die Diaphysen eine durchaus von dem normalen Bild abweichende Gestaltung, eine Verschmälerung in der Mitte und eine Verbreiterung an den Enden. Am ausgesprochensten finden sich diese Verhältnisse am Humerus, und hier wieder besonders an dessen oberem Ende. Ihm gegenüber erscheinen Ulna und Radius noch verhältnismässig schlank. Die epiphysären Enden der Diaphysen laufen in ihren seitlichen Partien zum Teil auffällig spitz zu. Die Knochenkerne der Epiphysen sind in normaler Weise angelegt. Eine Vergrösserung oder Deformierung der Epiphysen ist nicht festzustellen, so dass die epiphysären Auftreibungen an den Gelenken wohl auf Rechnung der Verdickung der epiphysären Diaphysenenden zu setzen sind.

Handwurzelknochen (Taf. II, Fig. 6) sind bei dem chondrodystrophischen Kind nur vier, bei dem normalen bereits sechs vorhanden. Die Metacarpi und Phalangen sind auffällig kurz und plump, die Corticalis erscheint dabei ebenso wie an den langen Röhrenknochen beträchtlich verdickt. Gegen ihre Epiphysen setzen sich die Phalangen nicht gradlinig, sondern zackig ab. Ihre Epiphysenkerne sind alle vorhanden.

Die unteren Extremitäten ähneln in ihrem Verhalten vollkommen dem der oberen. Auch hier erfolgt die Verkürzung hauptsächlich auf Kosten des Oberschenkels. Die Längenverhältnisse gegenüber dem Bein eines normalen gleichalterigen Kindes stellen sich wie folgt:

für das ganze Bein auf 32:55 cm, für den Oberschenkel auf 13:27 cm, für den Unterschenkel auf 16:24 cm, für die Fusshöhe auf 3:4 cm. Die Kniee zeigen eine ausgesprochene Valgusstellung, die Gelenke sind durchweg schlaff und überstreckbar.

Auch hier zeigt das Röntgenogramm (Taf. I, Fig. 3) einen kurzen dicken Femur mit beträchtlicher Auftreibung der epiphysären Diaphysenenden. Die Abgrenzung nach der unteren Epiphyse hin ist verhältnismässig schlank. Die Epiphysenkerne sind in normaler Weise vorhanden. Tarsalknochen sind vier sichtbar, Metatarsen und Phalangen verhalten sich wie bei der Hand.

Ob man in dem spitzen Zulaufen der epiphysären Teile der Diaphyse und der zum Teil zackigen Abgrenzung der Diaphysen gegen die Epiphysen hin Folgen des Eindringens eines Perioststreifens zu sehen hat, muss dahingestellt bleiben.

Die Therapie gegenüber der Erkrankung ist leider vollkommen machtlos. Auch in unserem Falle wurde eine Thyreoidinbehandlung — ohne jeden Erfolg — versucht.

2. Osteogenesis imperfecta.

Die anatomischen Merkmale der Osteogenesis imperfecta sind ausserordentlich charakteristisch. Die Corticalis fehlt fast vollständig; an manchen Stellen liegen dicht unter dem Periost knorpelige Massen, die nach Dieterle offenbar aus demselben als ein Versuch zur Callusbildung entstanden sind. In diesen knorpeligen Callus verliert sich sowohl das Mark, wie das Periostgewebe. Die Knochenanlagerung ist dabei sehr mangelhaft. Aus diesen Verhältnissen resultiert dann natürlicherweise eine abnorme Brüchigkeit der Knochen. Ein anschauliches Bild der dadurch entstehenden vielfachen Frakturen giebt das Röntgenogramm eines Neugeborenen (Taf. II, Fig. 7). Dasselbe stammt von einem hier im Eppendorfer Krankenhaus beobachteten Fall, der von Hildebrandt(17) eingehend beschrieben wurde.

Klinische Beobachtungen über Osteogenesis imperfecta liegen bisher nur in sehr beschränkter Anzahl vor. Scheib(18) sah einen Fall, der drei Monate alt wurde; ein sechs Wochen altes Kind wurde von Buday(19) beschrieben; über ein fünf Wochen altes Kind berichtet Müller(20), über ein 6 Tage altes Hohlfeld(21). Der hier im Eppendorfer Krankenhaus beobachtete Fall wurde 8 Stunden alt, der von Dieterle mitgeteilte starb 1 Stunde nach der Geburt.

Der äussere Habitus der Kinder lässt sofort den mikromelischen Typus erkennen. Differentialdiagnostische Schwierigkeiten gegenüber der Chondrodystrophie dürften jedoch kaum entstehen, wenn man die ausserordentliche Weichheit der Knochen, namentlich des Schädels, in Betracht zieht, die dem tastenden Finger kaum Widerstand entgegensetzen. Erwähnt werden mag noch, dass neuerdings einige Autoren die idiopathische Osteopsathyrosis auf Osteogenesis imperfecta zurückführen.

II. Infantiles Myxödem und Kretinismus.

Klinische Beobachtungen über das Krankheitsbild des infantilen Myxödems liegen bereits in grosser Zahl vor. Im Verhältnis hierzu ist die Zahl der Krankheitsfälle, bei denen gleichzeitig ein pathologischanatomischer Befund erhoben werden konnte, noch gering. Von neueren Arbeiten, die sich in ausführlicher Weise mit dem klinischen und pathologisch-anatomischen Bild der Krankheit befassen, seien die von Pineles(22), Kassowitz und Dieterle hervorgehoben. Danach scheiden aus der Gruppe des infantilen Myxödems von vornherein die Fälle von endemischen Kretinismus aus, bei denen zahlreiche Momente, wie Kropfgegend, Vergrösserung der Schilddrüse, der Nachweis von Kropf oder Kretinismus in der Ascendenz, klinisch eine scharfe Abgrenzung des Krankheitsbildes gestatten. Des weiteren sind dann auseinanderzuhalten das kongenitale mit „Thyreoaplasie“ einhergehende Myxödem

und diejenige Form der Erkrankung, bei denen die Kinder stets vollkommen gesund geboren wurden, sich in den ersten Lebensjahren in körperlicher und geistiger Beziehung in normaler Weise entwickelten und erst später, meist vom fünften bis sechsten Lebensjahre an, unter den Symptomen des Myxödems und unter Wachstumsstörungen erkrankten. Nach neueren Erfahrungen gehören zum Krankheitsbild des infantilen Myxödems auch die Fälle von sporadischem Kretinismus.

Allen diesen Erkrankungen gemeinsam sind die bekannten klinischen Symptome des Myxödems: Zwergwuchs, Idiotie, die eigenartige Beschaffenheit der Haut u. a. m.

Von grossem Interesse sind die besonders durch Anwendung der Röntgenstrahlen festgestellten Veränderungen am Knochensystem, die in einer wesentlichen Verzögerung der Ossifikation bestehen und zu einer ungewöhnlichen Persistenz der Epiphysenknorpel im späteren Leben führen, sodann aber auch der mit Hilfe der Röntgenstrahlen erkennbare Einfluss der Thyreoidinbehandlung auch auf diese krankhaften Prozesse.

An der Hand zweier Fälle von kongenitalem Myxödem und eines Falles von Kretinismus sollen diese Verhältnisse im folgenden kurz erörtert werden.

Fig. 3 im Text zeigt das Bild eines $2^1/_2$jährigen Mädchens (Lilly L.). Der kretinistische Gesichtsausdruck, die allgemeine „Fettleibigkeit", die aufgestülpte Nase, die aufgeworfenen Lippen, der kurze dicke Hals, die vielfach als charakteristisch angegebenen fettartigen Wülste oberhalb des Schlüsselbeins, der kurze unförmige Körper sind unverkennbare Merkmale des myxödematösen Habitus.

Fig. 3.

Nach den Angaben der Mutter zeigte das Kind bei der Geburt keine auffälligen Merkmale. Bald sei jedoch eine hartnäckige Obstipation aufgefallen, weiterhin habe sich das Kind dann durch grosse Schlafsucht ausgezeichnet. Auch habe sich von der zweiten Hälfte des ersten Lebensjahres an ein auffälliges Zurückbleiben in der körperlichen und geistigen Entwickelung bemerkbar gemacht. Das Kind lernte späterhin nicht laufen und nicht sprechen, die Dentition war stark verzögert und unregelmässig.

Dies war das Bild, das die kleine Patientin bot, als sie in die Behandlung von Herrn Professor Dr. Lenhartz kam. Die Schilddrüse war palpatorisch nicht nachzuweisen. Unter einer systematisch durchgeführten Thyreoidinbehandlung gingen die Erscheinungen des Myxödems in den nächsten Jahren bald zurück und das Missverhältnis zwischen den einzelnen Körperteilen glich sich aus. Zwar ist das Mädchen jetzt — nach $6^1/_2$jähriger Behandlung — mit einer Körpergrösse von 98 cm immer noch ca. 25 cm unter dem Mittelmass, doch macht es im übrigen einen wohlproportioniert gebauten Eindruck. Nicht Schritt gehalten mit dem Zurückgehen der körperlichen Erscheinungen hat die geistige Entwickelung. Die geistigen Fähigkeiten des Kindes stehen zur Zeit noch weit unter dem Mittelmass.

Die Vornahme genauer Messungen, sowie die Anfertigung von Röntgenogrammen ist seiner Zeit unterblieben. Die jetzt hergestellten Röntgenogramme von Kniegelenk und Fussgelenk (Taf. II, Fig. 8 und Fig. 9) lassen die vollkommen normal angelegten Knochenkerne der Epiphysen erkennen.

Ein wesentlich anderes Bild zeigen die Röntgenogramme von Oberarm und Oberschenkel eines 9jährigen Knaben mit kongenitalem, nicht behandeltem Myxödem (Taf. II, Fig. 10 und 11). Am Humerus sind beide Epiphysen noch vollkommen knorplig,

am Femur findet sich ein kleiner Knochenkern in der unteren Epiphyse. Die Ossifikationsverhältnisse entsprechen somit dem Zustande eines Neugeborenen. Auffällig ist dann noch die Kürze beider Knochen gegenüber dem gleichzeitig mitabgebildeten Humerus und Femur eines normalen gleich alten Knaben. Die myxödematösen Knochen erreichen kaum zwei Drittel der Länge der normalen. Weiterhin fällt die Schärfe der Contourierung an den Diaphysenenden gegen die Epiphysen hin auf, ein Charakteristikum, das übrigens myxödematöse Knochen sicher von rhachitischen unterscheiden lässt.

Aus der Vorgeschichte dieser Erkrankung ist zu erwähnen, dass der Knabe wegen eines schweren Mastdarmprolapses auf der hiesigen chirurgischen Abteilung operiert wurde. Er ging dann an den Folgen einer Peritonitis zu Grunde. Die Diagnose auf kongenitales Myxödem wurde erst auf dem Obduktionstische gestellt.

Fig. 4 im Text zeigt die Photographie eines 19jährigen Kretins. Derselbe ist seit 10 Jahren in den Alsterdorfer Anstalten untergebracht. Laut Aufzeichnung von Herrn Dr. Kellner (23) hatte er bei seiner Aufnahme, also im 9. Lebensjahr, eine Körpergrösse von 99 cm. Seine Geisteskräfte waren nicht so ganz schlecht, er konnte ordentlich und ziemlich deutlich sprechen und war imstande, die Schule der Anstalt zu besuchen, in der er auch Fortschritte im Lesen, Schreiben und etwas Rechnen machte. Da er körperlich sehr schwächlich war und an einem Magendarmkatarrh litt, hat er erst seit einem Jahr Thyreoidin bekommen. Er war vom Jahre 1895 bis 1905 von 99 auf 110 cm gewachsen. Nach Einsetzen der Thyreoidinbehandlung wuchs er in 4 Monaten 3 cm, dann ging das Wachstum langsamer vorwärts, von 113 bis 118 cm, die er augenblicklich misst. Bereits im November vorigen Jahres musste die Thyreoidinbehandlung aus intern medizinischen Gründen ausgesetzt werden; seit diesem Zeitpunkt besteht wieder Stillestand im Wachstum. Während der Behandlungszeit mit Thyreoidin soll sich in der Schule auch eine entschiedene Aufbesserung seiner geistigen Fähigkeiten bemerkbar gemacht haben.

Fig. 4.

Die Röntgenographien der oberen und der unteren Extremität (Taf. III, Fig. 12 und 13) zeigen ein Persistieren aller sichtbaren Epiphysenfugen. Nun verknöchert ein Teil von ihnen normaler Weise zwar erst um das 20. Lebensjahr oder später, immerhin müsste die Verschmelzung zwischen Diaphyse und unterer Epiphyse des Humerus, zwischen Radius und Ulna mit ihren oberen Epiphysen, sowie von Tibia und Fibula mit ihren unteren Epiphysen bereits vor sich gegangen sein. Es zeigt sich demnach auch in diesem Fall eine Verzögerung der Verknöcherung; immerhin scheint sich hier auch schon der Einfluss der Tyreoidinbehandlung bemerkbar zu machen.

III. Mongolismus.

Eine ausführliche Beschreibung dieses dritten kretioniden Typus an der Hand eines grossen klinischen Materials findet sich bei Kassowitz. Den Hauptwert für die Diagnose der Erkrankung legt dieser Autor auf die charakteristische Gesichtsbildung. Als besondere Merkmale hebt er hervor die schief verlaufenden Lidspalten, die auffällig kleine Nase, den meist offenen Mund, die flachen Augenhöhlen, und die über dem Jochbein oft auffällig tief eingesunkene Schläfengegend, Symptome, wie sie die beiden Mädchen von 15 und 12 Jahren auf Fig. 5 im Text darbieten.

Die Entwickelung der Intelligenz war bei beiden Mädchen erheblich zurückgeblieben. Der Gesichtsausdruck ist dabei heiter, namentlich bei dem 12jährigen Kind. Auch zeigt dieses

die lebhafte Beweglichkeit der Mongoloiden in viel ausgesprochenerer Weise als das 15jährige und benimmt sich geradezu dement. Die Sprache ist schwer verständlich und besteht nur aus wenigen verstümmelten Worten bei dem 12jährigen, aus kurzen stockenden Sätzen bei dem 15jährigen Mädchen. Die Stufe der Intelligenz bei beiden scheint eine viel niederere als bei dem 19jährigen myxödematischen Cretin. Damit stimmt auch das Urteil von Kassowitz über die geistige Entwickelungsfähigkeit der beiden Typen überein. Er kommt auf Grund seiner Erfahrungen zu der Ansicht, dass die Mongoloiden sich in den ersten Jahren rascher entwickeln als die myxödematösen Kretinen, dass sie dann aber auf einer ziemlich niederen Stufe verharren oder nur noch sehr langsam vorwärtsschreiten.

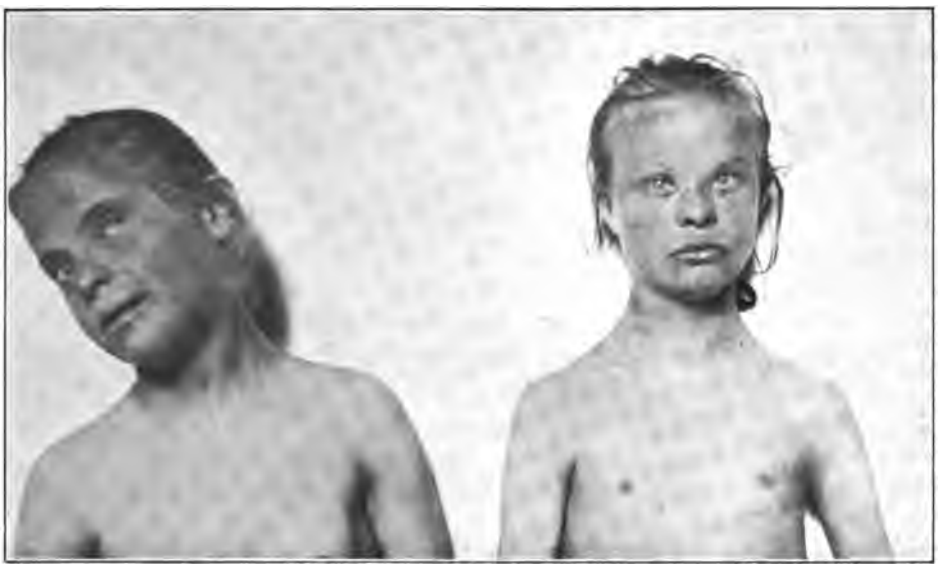

Fig. 5.

Was nun die Wachstumsverhältnisse des Skeletts bei den Mongoloiden anbetrifft, so schliesst sich die grosse Fontanelle selten vor dem 3. Lebensjahre. Der Durchbruch der Zähne ist verzögert, doch scheint sich diese Verzögerung nur auf die erste Dentition zu beziehen. Retardation des Längenwachstums findet sich nur in einem Teil der Fälle, die Differenz ist aber immer gering und beträgt nach Kassowitz kaum mehr als 5—10 cm. Die Knochenkerne weisen normales Verhalten auf.

Diese Verhältnisse demonstrieren in anschaulicher Weise die Röntgenogramme von Unterarm mit Hand und Unterschenkel mit Fuss (Taf. III, Fig. 14 u. 15) gegenüber den gleichzeitig erfolgten, entsprechenden Aufnahmen von normalen gleichalterigen Kindern. Die langen Röhrenknochen, sowie Hände und Füsse erscheinen kürzer und schmäler und machen so einen gracileren Eindruck, sehen im übrigen aber vollkommen normal aus. Auch die Anlage der Knochenkerne zeigt nichts von der Norm Abweichendes.

Eine vergleichende Aufnahme der Schädel des 19jährigen Kretins und der 15jährigen Mongoloiden (Taf. III, Fig. 16) zeigen in die Augen springende Verschiedenheiten, auf der einen Seite die makrocephale, auf der anderen eine mehr mikrocephale Form. Die Unterschiede gegenüber dem Schädel der Chondrodystrophischen und des normalen Kindes erhellen ohne weiteres aus einer Gegenüberstellung beider Röntgenogramme.

Was nun die Wirkung der Organtherapie auf den geistigen Defekt und das Längenwachstum der Mongoloiden anbetrifft, so lauten die Berichte hierüber recht absprechend. Gute Erfolge sollen bei der Bekämpfung der Obstipation und der mangelhaften Nahrungsaufnahme erfolgt sein, auch die Nabelhernie soll rasch zurückgegangen sein. Immerhin dürfte bei der Beurteilung der Erfolge dieser Therapie beim Mongolismus eine gewisse Skepsis berechtigt sein.

Zweifel über die Zugehörigkeit eines Falles zu einem der drei kretinoiden Typen: der Chondrodystrophie, dem myxödematösen Kretinismus und dem Mongolismus können nach der vorhergehenden Beschreibung bei ausgeprägtem klinischen Krankheitsbild nicht entstehen. Anders verhält es sich mit den abortiven Formen. Bei der Einreihung dieser Fälle in eine der drei Gruppen bietet das Röntgenogramm ein wertvolles Hilfsmittel. Verzögerung der Knochenkernbildung und Verspätung in der Ossifikation der Knorpelfugen spricht nach Kassowitz für Zugehörigkeit zum myxödematösen Kretinismus, während bei normal vor sich gehender Verknöcherung nur die beiden anderen Formen in Betracht kommen können. Bei der Trennung dieser beiden Typen ist es dann weiterhin die immer vorhandene schiefe Lidspalte und die nie ganz fehlende eigentümliche Form der geistigen Anomalie, die für Mongolismus, die gerade Lidspalte, die normale Intelligenz und die mehr oder minder ausgesprochene Mikromelie, die für Chondrodystrophie sprechen.

Literatur.

1) Kirchberg und Marchand: Über die sogen. fötale Rhachitis (Mikromelia chondromalacica). Zieglers Beiträge. Bd. V. 1889.
2) Kaufmann: Untersuchungen über die sogen. fötale Rhachitis (Chondrodystrophia foetalis). Berlin. 1892. Derselbe: Die Chondrodystrophia hyperplastica. Zieglers Beiträge. Bd. XIII. 1893.
3) Dieterle: Die Athyreosis, unter besonderer Berücksichtigung der dabei auftretenden Skelettveränderungen, sowie der differentialdiagnostisch vornehmlich in Betracht kommenden Störungen des Knochenwachstums. Virchows Archiv. Bd. 184. 1906.
4) Johannessen: Chondrodystrophia hyperplastica. Zieglers Beiträge. Bd. XXIII. 1898.
5) Simmonds: Untersuchungen von Missbildungen mit Hilfe des Röntgenverfahrens. Fortschritte auf dem Gebiete der Röntgenstrahlen. Bd. IV. 1900/1901.
6) Joachimsthal: Zwergwuchs und verwandte Wachstumsstörungen. Deutsche med. Wochenschr. 1899.
7) Pierre-Marie: L'Achondroplasie dans l'adulescense et l'age adulte. La presse médicale. 1900.
8) Oppenheim: Lehrbuch der Nervenkrankheiten.
9) Leriche, cit. b. Oppenheim.
10) Boecckh: Über Zwergbecken. Archiv f. Gynäkologie. Bd. 48. 1893.
11) Parrot, cit. b. Marie, Kassowitz, Dieterle u. a.
12) Kassowitz: Infantiles Myxödem, Mongolismus und Mikromelie. Wiener medizin. Wochenschrift. 1902. Nr. 22—30.
13) Cestan, cit. b. Kassowitz.
14) Swoboda: Ein Fall von chondrodystrophischem Zwergwuchs. Wiener med. Wochenschr. 1903.
15) Nathan: Chondrodystrophia foetalis. The American Journal of the Medical Sciences. 1904.
16) Breus und Kolisko: Die pathologischen Beckenformen. 1900.
17) Hildebrandt: Über Osteogenesis imperfecta. Virchows Archiv. Bd. 158. 1899.
18) Scheib, Bruns Beiträge. Bd. 26. 1900.
19) Buday: Beiträge zur Lehre von der Osteogenesis imperfecta. Wiener Sitzungsb. Bd. 104. 1895. cit. nach Dieterle.
20) Müller: Periostale Aplasie und Osteopsathyrosis unter dem Bilde der sogen. fötalen Rhachitis. cit. nach Dieterle.
21) Hohlfeld, Münchener medizin. Wochenschrift. 1905.
22) Pineles, Über Thyreoaplasie (kongenitales Myxödem) und infantiles Myxödem. Wiener klinische Wochenschrift. 1902.
23) Kellner: Vortrag, gehalten im ärztlichen Verein Hamburg: Vorstellung zweier Mongoloiden und eines Kretins.

Tafelerklärung.

Tafel I.

Fig. 1. a) Schädel eines 6jährigen normalen Mädchens.
b) Schädel eines 6jährigen chondrodystrophischen Mädchens.
Fig. 2. Thorax und obere Extremitäten des chondrodystrophischen Mädchens.
Fig. 3. Becken und untere Extremitäten des chondrodystrophischen Mädchens.
Fig. 4. Obere Extremität des chondrodystrophischen Mädchens. Übersichtsbild.

Tafel II.

Fig. 5. Unterarm des chondrodystrophischen Mädchens.
Fig. 6. a) Hand eines normalen 6jährigen Mädchens.
b) Hand eines chondrodystrophischen 6jährigen Mädchens.
Fig. 7. Skelett eines Neugeborenen mit Osteogenesis imperfecta. Übersichtsbild.
Fig. 8. Kniegelenk eines 9jährigen Mädchens mit kongenitalem Myxödem nach $6^1/_2$jähriger Thyreoidinbehandlung.
Fig. 9. Fussgelenk desselben Mädchens.
Fig. 10. a) Humerus eines 9jährigen normalen Knaben.
b) Humerus eines 9jährigen Knaben mit kongenitalem Myxödem (nicht behandelt!)
Fig. 11. a) Femur des normalen Knaben.
b) Femur des myxödematösen Knaben.

Tafel III.

Fig. 12. Ellbogen- und Handgelenk eines 20jährigen Kretins.
Fig. 13. Knie- und Fussgelenk desselben.
Fig. 14. a) Unterarm und Hand eines 15jährigen normalen Mädchens.
b) Unterarm und Hand einer 15jährigen Mongoloiden.
Fig. 15. a) Unterschenkel und Fuss des normalen Mädchens.
b) Unterschenkel und Fuss des mongoloiden Mädchens.
Fig. 16. a) Schädel des 20jährigen Kretins.
b) Schädel der 15jährigen Mongoloiden

Über die Ursache der jugendlichen sogenannten „habituellen" Skoliose.

Von

Dr. **Max Böhm**,

Assistent der orthopädischen Abteilung am Massachusetts General Hospital.

Boston U. S. A.

(Hierzu Tafel IV bis VI.)

Die vorliegende Arbeit beschäftigt sich mit einem alten Problem, nämlich der Ursache der seitlichen Rückgratsverkrümmungen des jugendlichen Alters. Nachdem bereits bruchstückweise einzelne Ergebnisse meiner Untersuchungen in amerikanischen Zeitschriften[1]) veröffentlicht worden sind, sollen hier zum erstenmal in deutscher Sprache, kurz zusammengefasst, die wesentlichsten Resultate wiedergegeben werden, zu denen mich anatomische sowohl als klinisch-röntgenologische Studien geführt haben.

Die ausführliche Beschreibung der Untersuchungen bleibt späteren Veröffentlichungen überlassen.

Anatomischer Teil.

Aus der Anatomischen Anstalt der Harvard University.

Die menschliche Wirbelsäule enthält 33—34 Wirbel, welche in bekannter typischer Weise eine Einteilung in Regionen erfahren. Es sind Wirbel: 1—7 cervical, 8—19 dorsal, 20—24 lumbal, 25—29 sacral und 30—33 (34) coccygeal (siehe Schema 1).

Von diesen normalen numerischen Verhältnissen kommen Abweichungen vor, die ein zweifaches Prinzip erkennen lassen. Die Schemata 2 und 3 sollen diesen doppelten Charakter der „numerischen Variation" der Wirbelsäule zur Anschauung bringen.

---

[1]) Böhm: A Contribution to the Etiology of Lateral Curvature of the Spine. Boston Med. & Surg. Journal 1906 Vol. CLIV Nr. 4. Böhm, Recent Researches on the Pathology and Etiology of Juvenile Spinal Deformities. — Clinical Meeting of the Mass. Gen Hospital B. M. & S. J. 1906 Vol. CLIV No. 22. Böhm, The Cause of so called „Habitual" Lateral Curvature of the Spine. Bost. Med. & Surg. Journ. 1906 Vol. CLV. No. 21. 22. Nov, 1906.

Schema 2 stellt eine „Variation in kranieller Richtung" dar; d. h. es sind die Regionengrenzen der W. S. um einen Wirbel kopfwärts gerückt, so dass die cervico-dorsale Grenze zwischen 6. und 7., die lumbo-dorsale zwischen 18. und 19., die lumbo-sacrale zwischen 23. und 24., die sacro-coccygeale zwischen 28. und 29. Wirbel zu liegen kommt; der Thorax ist aufwärts gewandert und ebenso das Kreuzbein mit Beckengürtel und unteren Extremitäten.

Schema 3 illustriert ein dem vorigen gerade entgegengesetztes Verhalten. Hier stehen die Regionengrenzen um einen Wirbel tiefer als normal, Thorax und Kreuzbein sind caudalwärts verschoben; wir haben eine „Variation in caudaler Richtung" vor uns.

Zur weiteren Erklärung der Schemata sei folgendes bemerkt: Die neben der Mittellinie befindlichen kleinen Striche deuten die intervertebralen Gelenke an. Diese Gelenke haben im Brustteil den bekannten dorsalen Typus, d. h. ihre Gelenkflächen sind frontal gestellt; im Lendenteil dagegen ist ihnen der lumbale Charakter eigen, d. h. ihre Gelenkflächen stehen sattigal; die zwischen letztem Lenden- und erstem Sacralwirbel liegenden Gelenke schliesslich haben wiederum einen eigenen Typus, insofern hier der Gelenkspalt annähernd diagonal zieht.

In ganz plötzlicher Weise findet normal zwischen 19. und 20. Wirbel der Umschlag von dorsalem zu lumbalem Gelenktypus statt (siehe Schema 1).

Im Gefolge einer kraniellen Variation findet der dorso-lumbale Gelenkumschlag zwischen 18. und 19. Wirbel, der lumbo-sacrale zwischen 23. und 24. Wirbel statt (siehe Schema 2); bei caudaler Variation dagegen befindet sich jener zwischen 20. und 21., dieser zwischen 25. und 26. Wirbel (siehe Schema 3).

Die Zeichnungen 2 und 3 sind rein schematisch und stellen Verhältnisse dar, welche in natura so gut wie nie vorkommen. Während nämlich die Schemata Extreme, d. h. den höchsten Grad der Variation im einen oder anderen Sinne darstellen, bestehen in Wirklichkeit gewöhnlich geringere Variationsgrade.

Diese finden in jenen eigentümlichen Wirbelformen ihren morphologischen Ausdruck, welche der Anatom als Varietäten, speziell numerische Varietäten oder Übergangswirbel bezeichnet. Dieselben kommen an sämtlichen Regionengrenzen der Wirbelsäule vor; ihr Kennzeichen liegt darin, daß sie teils Charakteristika der einen, teils solche der Nachbarregion tragen. Je nach der Regionengrenze, an welcher sich diese Varietäten vorfinden, bezeichnen wir sie als cervico-dorsale, lumbo-dorsale u. s. w. Auch die occipito-cervicale Grenze der Wirbelsäule unterliegt der Variation. In welcher Beziehung jedoch die Variation dieser Grenze zu der der übrigen — intraspinalen — Grenzen steht, d. h. ob und inwieweit verschiedene Formen der occipito-cervicalen Varietäten bestimmte „Korrelationen" zu der caudalen resp. kraniellen Variation der übrigen Wirbelsäule innehalten, ist unbekannt. Aus diesem Grunde konnte die Variation der occipito-cerv. Grenze in die Schemata nicht aufgenommen werden. Dass indessen den übrigen Grenzen der Wirbelsäule die in den Schematis veranschaulichten „Korrelationen" ihrer Varietäten zukommen, ist nach den Forschungen Adolphis[1]) eine wissenschaftlich festgelegte Thatsache.

Die occipito-cervicalen Wirbelvarietäten betreffen den Atlas und finden u. a. in Verschmelzung desselben mit dem Hinterhaupt ihren Ausdruck.

Cervico-dorsale Varietäten betreffen den 7. oder 8. Wirbel und werden dadurch erkennbar, dass jener Rippen annimmt („Halsrippen") oder dieser seiner Rippen verlustig geht.

Lumbo-dorsale Varietäten betreffen den 19. und 20. Wirbel. Ihr Hauptkennzeichen liegt wiederum im Verhalten des kostalen Elements. Der 19. Wirbel kann seine Rippen verlieren, der 20. kann „Lumbalrippen" aufweisen.

Lumbo-sacrale Varietäten betreffen den 24. und 25. Wirbel. Dieser kann seine Sacralflügel verlieren, jener kann sie annehmen.

[1]) Adolphi: Über Variationen des Brustkorbes und der Wirbelsäule des Menschen. Morpholog. Jahrbücher 1905. 33. Band, 1. Heft.

Verschiedene Arten der numerischen Variation der W. S. in Schematis dargestellt.

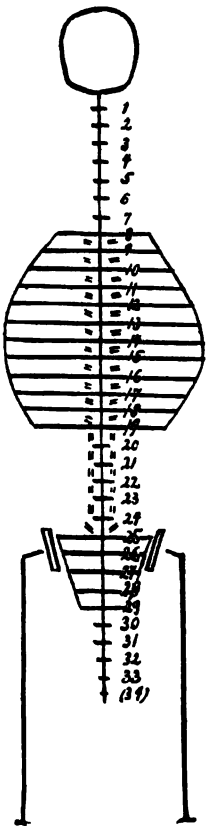

Fig. 1.

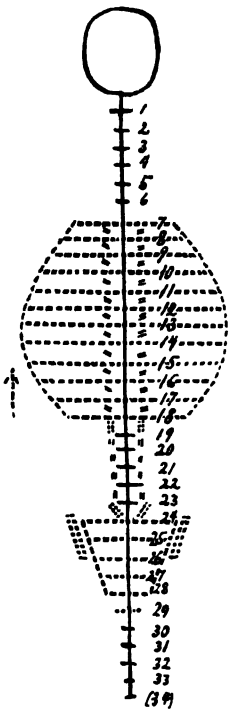

Fig. 2.

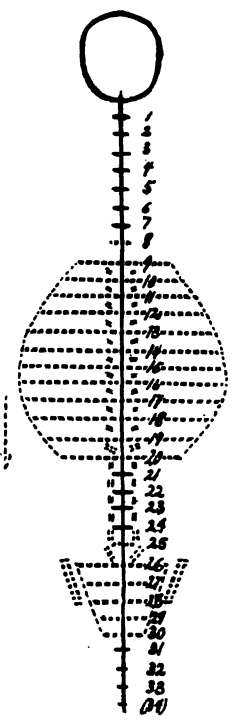

Fig. 3.

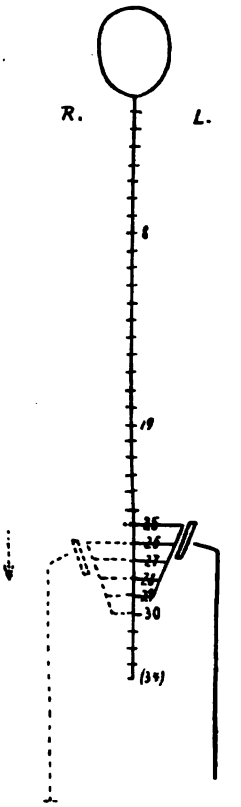

Fig. 4.

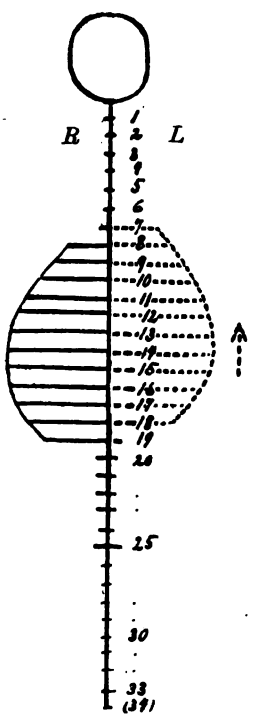

Fig. 5.

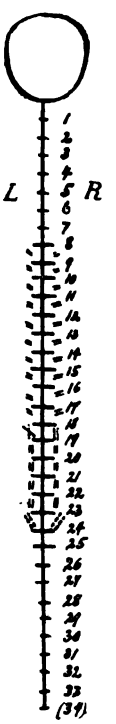

Fig. 6.

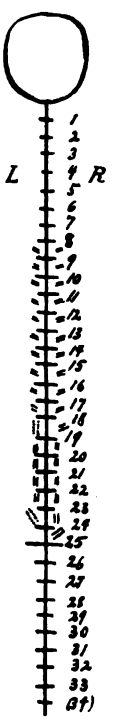

Fig. 7.

Fig. 8.

Fig. 1. Normale numerische Verhältnisse der W. S.

Fig. 2. Variation in kranieller Richtung.

Fig. 3. Variation in caudaler Richtung.

Fig. 4. Asymmetrische Variation der Lumbo-sacral-Gegend in caudaler Richtung.

Fig. 5. Asymmetrische Variation der Cervico-dorsal-Gegend in kranieller Richtung.

Fig. 6. Intervertebrale Gelenke bei einer asymmetrischen Variation in kranieller Richtung.

Fig. 7. Linksseitige unvollständige Entwicklung des lumbo-dorsalen Gelenk-Umschlages bei Variation in kranieller Richtung.

Fig. 8. Linksseitige unvollständige Entwicklung des lumbo-sacralen Gelenk-Umschlages bei Variation in caudaler Richtung.

Anm.: Die Schemata Fig. 6—8 entsprechen Wirbelsäulen in Rückenansicht.

Sacro-coccygeale Varietäten schliesslich betreffen den 29. und 30. Wirbel. Jener kann seine Seitenmassen aufgeben, dieser kann sie aufnehmen und dadurch in den Verband des Kreuzbeines eintreten.

Es wäre aber eine irrtümliche Annahme, wollte man nur an den Grenzen der Regionen Übergangswirbel aufsuchen. Wegen des großen morphologischen Unterschiedes, der zwischen den Grenzwirbeln zweier Regionen besteht, werden Übergangszeichen dieser Wirbel naturgemäß besonders sinnfällig wirken; es besteht jedoch kein Zweifel, dass jedes einzelne costo-spinale Segment auf seine beiden Nachbarn einen Teil oder alle seine Eigenschaften übertragen kann, was um so weniger auffällig wird, je weniger der Geber sich vom Empfänger unterscheidet, je weiter die betreffenden Wirbel von den Grenzen ihrer Region entfernt sind.

Die Schemata weichen noch in anderen Beziehungen von den natürlichen Verhältnissen ab. Gewöhnlich variiert nämlich nicht die ganze Wirbelsäule in einer so gleichmäßigen Weise, wie in den Schematis 2 und 3, sondern meist ist ein Teil der Wirbelsäule durch einen besonders hohen Grad seiner Variation ausgezeichnet, während die übrige Wirbelsäule nur in geringem Maasse oder, was selten vorkommt, überhaupt nicht variiert.

Schließlich variieren die beiden Seiten der Wirbelsäule (l. und r.) vielfach oder sogar meistens nicht gleichmässig, verhalten sich vielmehr hinsichtlich des Variationsgrades asymmetrisch. Die letztere Eigenschaft der numerischen Variation interessiert uns besonders und findet deshalb in den Schematis 4, 5 und 6 eine specielle Darstellung.

Schema 4 veranschaulicht eine asymmetrische Variation der lumbo-sacralen Gegend und zwar in caudaler Richtung. Linkerseits steht die Lumbo-sacral-Grenze zwischen 24. und 25., rechts zwischen 25. und 26. Wirbel.

Schema 5 stellt eine asymmetrische Variation der cervico-dorsalen Region vor und zwar in kranieller Richtung. Die linke Thoraxhälfte reicht vom 7. bis zum 18., die rechte vom 8. bis zum 19. Wirbel.

Schema 6 illustriert eine asymmetrische Variation des lumbo-dorsalen Gelenkumschlages im Gefolge einer kraniellen Variation. Der Umschlag findet auf der linken Seite zwischen 18. und 19., also einem Wirbel höher als normal, rechts zwischen 19. und 20. Wirbel statt.

Auch die Bilder 4—6 sind rein schematisch. In Wirklichkeit ist die Asymmetrie gewöhnlich nie so stark ausgesprochen wie in den Schematis, vielmehr variieren in der Regel beide Seiten und eine Asymmetrie besteht nur in dem Sinne, daß die eine stärker variiert als die andere.

Die numerischen Varietäten der Wirbelsäule bieten soviel des Interessanten, daß in allen Ländern Embryologen, Anatomen und Anthropologen ihnen eingehende Studien gewidmet haben. Embryologischen Arbeiten (Rosenberg, Bardeen) verdanken wir die Kenntnis, dass die Varietäten des caudalen Wirbelsäulenabschnittes oder wenigstens ein Teil derselben auf einen, in den ersten 6 Wochen fötalen Lebens erfolgten abnormen Ansatz des Ileums an die Wirbelsäule zurückzuführen sind.

Dagegen ist für die Entstehung der numerischen Varietäten am cervico-dorsalen Teil der Wirbelsäule keine entsprechende embryologische Erklärung vorhanden, ebenso wie hier die Bildung der typischen Regionen vollständig im Dunkeln liegt.

Einzelne Anatomen haben der Wirbelsäulenvariation eine interessante Deutung gegeben, insofern sie dieselbe mit der phylogenetischen Entwickelung des Menschengeschlechts in Verbindung gebracht haben. Der Vater dieser Theorie, Emil Rosenberg, stellt die normale Differenzierung der Wirbelsäule als charakteristisch für die augenblickliche phylogenetische Entwickelungsstufe der Menschheit hin; eine Variation der Wirbelsäule in caudaler Richtung bedeutet für ihn einen Rückschlag, Atavismus, eine Variation in cranieller Richtung dagegen einen Schritt in die Zukunft, einen Futurismus oder Epigonismus.

Der Kliniker hat besonders den Halsrippen seine Aufmerksamkeit geschenkt, von

denen er weiss, dass sie zu operativen Eingriffen Veranlassung geben können. Ferner haben einzelne Autoren (Gané, Helbing)[1]) zwischen Halsrippen und Skoliose einen Causalnexus indirekter Natur hergestellt.

Die vorliegende Arbeit soll beweisen, welche große Bedeutung der numerischen Variation der Wirbelsäule, als ätiologischem Faktor, für seitliche Rückgratsverkrümmungen zukommt.

Wie kann die numerische Variation die Wirbelsäule seitlich deformieren?

1. Angenommen, ein Kind wird mit einer Wirbelsäule geboren, wie sie Schema 4 darstellt. Da Extremität, Becken und Sakralflügel sich links höher als rechts ansetzen, ist gewissermassen das Untergestell der freien Wirbelsäule asymmetrisch. Dieses asymmetrische Stativ lenkt die Reihe der Wirbelkörper aus der Mittelebene ab. Auf diese Weise und unter gemeinschaftlicher Mitwirkung der Kompensationsbestrebungen des Organismus und der unter abnormen Verhältnissen arbeitenden Funktion werden die Wirbelkörper in ihrer Form verändert. Diese deformierenden Faktoren setzen ein, wenn das Kind zu gehen anfängt, und nehmen naturgemäss im Laufe der Entwickelung zu. Im besonderen steigt der deformierende Einfluss der beiderseits ungleichartigen Sacralflügel mit ihrer zunehmenden Entfaltung. Hierunter werden vor allem die Körper der Wirbel zu leiden haben, an denen die Flügel sich ansetzen, das sind die obersten Sakral- und der Übergangswirbel. Da diesen Wirbeln ausserdem noch die seitwärts abgelenkte freie Wirbelsäule aufliegt, so wird ihre (d. i. die der ebengenannten Wirbel) Form infolge der von 3 Seiten her einwirkenden Deformierung sich besonders stark verändern.

So würde aus der dem Schema 4 entsprechenden Wirbelsäule des Neugeborenen die in der Lumbo-sacral-Gegend primär seitlich deformierte Wirbelsäule des Erwachsenen entstehen, und zwar als das Endprodukt zweier Hand in Hand arbeitender Faktoren, von denen der eine, der essentielle, primär-embryonal und angeboren, der andere sekundär-postnatal und erworben ist.

Die Konvexität der seitlichen Ausbiegung im Lumbalteil würde auf der linken Seite liegen.

2. In Schema 5 finden wir folgende eigentümlichen Verhältnisse: Es inserieren an einem und demselben Wirbel je ein Paar ungleichartiger Rippen; z. B. finden wir am 8. Wirbel, welcher normal der 1. Dorsalwirbel ist, links die 2., rechts die 1. Rippe angesetzt. Man vergleiche nun in einem anatomischen Atlas, z. B. Spalteholz I. Bd. S. 80, die ersten zwei Rippen, um den Unterschied zwischen beiden zu würdigen. Die 1. Rippe ist kurz, stark und wenig gebogen; die 2. dagegen ist beinahe doppelt so lang, schlank und gekrümmt. So haben wir in unserem Schema 5 in der Höhe des 8. Wirbels einen thorakalen Ring, der vorn aus dem Sternum, hinten aus dem Wirbelkörper gebildet wird und dessen Seitenglieder, die Rippen, hochgradig asymmetrisch sind. Im embryonalen Leben wenig ausgeprägt, verschärfen sich die Unterschiede der beiderseitigen Rippen (und vielleicht auch der Wirbelkörperhälften) quantitativ und qualitativ im Laufe des Wachstums und verursachen in Gemeinschaft mit dem Bestreben des Organismus, den Schwerpunkt zu erhalten, das seitliche Nachgeben des Wirbelkörpers, welcher in dem genannten thorakalen Ring den beweglichsten Teil darstellt. In Schema 5 würde die seitliche Ausbiegung des Dorsalteils rechtskonvex sein.

3. Die Verhältnisse wie sie in Schema 6 dargestellt sind, führen nicht zu Formveränderungen der Wirbelkörper. Ob sie jedoch seitliche Wirbelsäulenverkrümmungen leichteren Grades, d. h. ohne bemerkbare Affektion der Wirbelkörper verursachen können, lässt sich auf Grund anatomischen Materials nicht feststellen; denn derartige Verbiegungen werden einer Wirbelsäule post mortem verloren gehen.

---

[1]) Die jüngst erschienene Arbeit Drehmanns ist mir erst nach Beendigung des Manuskripts zu Gesicht gekommen.

Dagegen kann die Variation des Gelenkumschlages in einer anderen Weise zu definitiven seitlichen Deformitäten führen. Schema 7 diene hier zur Erläuterung. Rechterseits findet der Gelenkumschlag in vollständiger Weise zwischen 18. und 19. Wirbel, also um einen Wirbel zu hoch, statt. Links dagegen ist der Proc. art. inf. des 18. Wirbels noch dorsal, der Proc. art. sup. des 19. Wirbels jedoch schon lumbal. So kommt es infolge der Non-Konformität dieser Gelenkfortsätze links zwischen 18. und 19. Wirbel zu einer abnormen Gelenkbildung. Dem Proc. inf. des 18. Wirbels fehlt die nötige Stütze am Proc. sup. des 19. Wirbels und die Wirbelsäule vom 18. Wirbel an kopfwärts kippt links seitwärts über.

Infolge einer derartigen Störung der Gelenkbildung kommt es zu mehr oder weniger scharfen Abknickungen der Wirbelsäule in der lumbo-dorsalen Gegend.

4. Die unter 1—3 angeführten Entstehungsweisen seitlicher Verkrümmungen der Wirbelsäule können sich kombinieren und zu kombinierten Deformitäten Anlaß geben.

Alles bisher über den Charakter der numerischen Varietäten sowohl, wie über ihre Beziehungen zu seitlichen Deformitäten der Wirbelsäule Gesagte und im besonderen die Zeichnung der Schemata ist das so kurz wie möglich und zum besseren Verständnis etwas schematisch gefasste Ergebniss einer längeren Reihe von Untersuchungen an anatomischem Material. Im Warren-Museum der Harvard University befindet sich eine Sammlung von 54 Wirbelsäulen mit numerischen Varietäten neben mehreren unvollständigen Wirbelsäulen-Präparaten, die gleichartige Anomalien aufweisen. Alle diese Präparate sind von Herrn Professor Dr. Thomas Dwight, Direktor des anatomischen Instituts der Harvard University, durch Jahrzehnte hindurch gesammelt worden und stellen teilweise einzigartige Raritäten dar.[1]) Mit überaus grosser Liebenswürdigkeit hat Herr Professor Dwight dieses Material mir zum Studium und zur Veröffentlichung überlassen.

Die Ergebnisse der Untersuchungen im einzelnen sollen später veröffentlicht werden; ich möchte hier nur 3 Präparate aus der Dwightschen Sammlung als Typen abbilden und kurz beschreiben, um das oben über die Entstehungsweise der lumbo-sakralen, der cervico-dorsalen und lumbo-dorsalen Skoliose Gesagte zu erhärten.

Die in Fig. 9 abgebildete Wirbelsäule stellt Nr. 2379—15 der Dwightschen Kollektion dar und entspricht bezüglich des Charakters der Varietät ungefähr dem Schema 4. Die Verteilung der Sacralflügel auf die Reihe der Wirbelkörper ist folgende: Rechts: erster Flügel am 26. Wirbel, zweiter Flügel am 27. Wirbel etc. Links: erster Flügel unvollkommen entwickelt am 25. Wirbel, zweiter Flügel, der teilweise den Charakter eines ersten trägt, am 26. Wirbel, 3. Flügel, der zum Teil einem zweiten gleicht, am 27. Wirbel etc. Das Darmbein steht links höher als rechts. Die Körper des 25. und 26. Wirbels zeichnen sich durch ihre pathologische Form vor den anderen aus. Es besteht eine links konvexe lumbo-sacrale Skoliose.

Fig. 10 ist eine Abbildung von Nr. 9379—53 der Dwight-Kollektion. Es entspricht diese Wirbelsäule annähernd dem Schema 5. Die Rippenverhältnisse sind folgende: Am 7. Wirbel setzt sich links eine Rippe an, die sternale Insertion aufweist und beinahe als erste thorakale Rippe gelten kann; rechts finden wir am selben Wirbel eine Halsrippe niederen Grades vor. Am 8. Wirbel inseriert links eine Rippe von langem, schlanken und gekrümmten Bau, deren sternaler Ansatz wie bei einer zweiten Rippe zwischen Corpus und Manubrium sterni erfolgt; rechts dagegen haben wir am 8. Wirbel eine Rippe, die hinsichtlich ihres Baues und ihrer sternalen Insertion eine Mittelstellung zwischen 1. und 2. Rippe einnimmt. Das nächste Rippenpaar, das des 9. Wirbels, verhält sich wie ein 8. Rippenpaar. Im ganzen sind links 7, rechts 6 Rippen sternal.

---

[1]) Veröffentlicht in: Dwight Description of the Human Spines showing numerical Variation in the Warren Museum of the Harvard Medical School. Memoirs of the Boston Society of Natural. Hist. Vol. 5. 1901.

Dwight, Numerical Variation in the Human Spine with a Statement concerning Priority. Anatom. Anzeiger Bd. XXVIII 1906, Nr. 1 und 2.

Fig. 9.

Fig. 10.

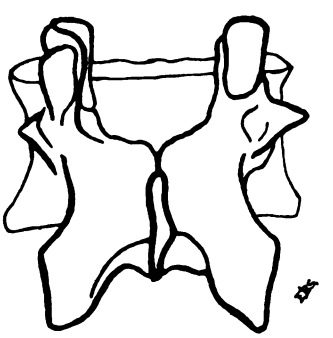

Fig. 11.

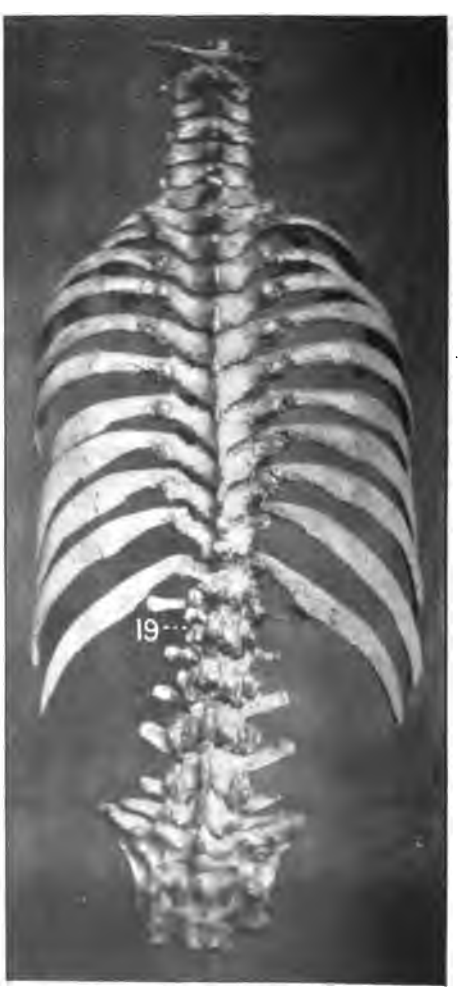

Fig. 12.

Numerisch variierende und gleichzeitig seitlich deformierte Wirbelsäulen.

Die drei illustrierten W. S. gehören der Dwightschen Kollektion (Warren-Museum der Harvard-University) an.

Fig. 10 ist aus E. B. Smith: Two rare vertebral anomalies. Journal of Anat. and Phys. Vol. 36. 1902.

Fig. 13.

Fig. 15.

Fig. 14.

Fig. 9. (Caudale) Variation und Skoliose der Lumbo-sacral-Gegend.

Fig. 10. (Kranielle) Variation und Skoliose der Cervico-dorsal-Gegend.

Fig. 11. Asymmetrischer lumbo-dorsaler Gelenk-Umschlag.

Fig. 12. (Kranielle) Variation und Skoliose der Lumbo-dorsal-Gegend.

Fig. 13 (Kranielle) Variation und Skoliose der Lumbo-dorsal-Gegend.

Fig. 14. Unvollkommener (übergangsartiger) und asymmetrischer lumbo-dorsaler Gelenk-Umschlag bei lumbo-dorsaler (kranieller) Variation.

Fig. 15. Unvollkommener (übergangsartiger) und asymmetrischer lumbo-dorsaler Gelenk-Umschlag bei lumbo-dorsaler (kranieller) Variation.

Die Wirbelsäule weist im variierenden Dorsalteil eine rechts konvexe Skoliosis auf. Der Brustkorb zeigt rechts hinten eine kammförmige Rippenprominenz und ebenso treten links vorn die Rippen hervor.

In Fig. 11 bilde ich mit Erlaubnis des Autors ein Präparat ab, welches das Verständnis der in Schema 6 dargestellten Verhältnisse erleichtern möge. Die Originalabbildung findet sich in C. B. Smith, Two rare vertebral anomalies, Journ. of Anat. und Physiol. Vol. 36. 1902. Der lumbale Typus des linken oberen Gelenkfortsatzes steht im scharfen Kontrast zu dem dorsalen Charakter des rechten.

Die Abbildungen 12, 13, 14, 15 stammen von Nr. 9379—34 der Dwightschen Sammlung und stellen bezüglich des Verhaltens des lumbo-dorsalen Gelenkumschlags ähnliche Verhältnisse wie Schema 7 dar. Die letzten drei Lumbalwirbel und der erste Kreuzbeinwirbel sind verschmolzen. Der 19. Wirbel besitzt rudimentäre Rippen, die beinahe den Charakter von lumbalen Querfortsätzen tragen (vgl. 12, 13, 14). Zwischen 18. und 19. Wirbel finden wir folgende eigentümlichen Gelenkverhältnisse vor: Rechterseits weisen der Proc. art. inf. des 18. sowohl wie der korrespondierende Proc. art. sup. des 19. Wirbels eine Mischung von dorsalem und lumbalem Typus auf. Es decken sich diese beiden Gelenkfortsätze weder in frontaler Richtung, wie die dorsalen Processus articulares, noch ziehen ihre Gelenkflächen in sagittaler Richtung, wie es die lumbalen tun, vielmehr liegen sie sich schräg auf, so daß ihre Gelenkebene von innen und unten nach oben und aufwärts zieht. Das Röntgenogramm Fig. 15 zeigt diesen „Übergangscharakter" des rechten lumbo-dorsalen Gelenks zwischen 18. und 19. Wirbel recht klar. Das linke zwischen denselben Wirbeln gelegene Gelenk unterscheidet sich von dem rechten (vgl. 14 u. 15). Hier nämlich ist der dorsale Charakter des Proc. art. inf. des 18. Wirbels vielleicht noch etwas deutlicher ausgeprägt als rechts und der entsprechende Proc. art. sup. des 19. Wirbels hat entschieden ausgesprocheneren lumbalen Charakter als der rechte; seine Einwärtsdrehung ist beinahe vollkommen. Infolgedessen erscheint der linke Proc. art. inf. des 18. Wirbels direkt in den Proc. sup. des 19. hineingesunken und ventralwärts vor demselben liegend. Neben dieser abnormalen Gelenkbildung, deren Existenz durch das Röntgenogramm über jeden Zweifel erhoben wird, finden sich am lumbalen Abschnitt des Präparates und zwar fast ausschliesslich an den linksseitigen Gelenken unregelmässige Knochen- und Knorpelwucherungen, die ich als sekundär, als Folge mechanischer Irritationen, anspreche. Fig. 13 u. 14 illustrieren die Art der bestehenden Deformität; es handelt sich um eine scharfwinkelige Abknickung der Wirbelsäule im lumbo-dorsalen Teil nach links seitlich und hinten, mit nach links gerichteter Rotation. Der Scheitel der Abknickung liegt im linken zwischen 18. und 19. Wirbel gelegenen Gelenk. Auch das Röntgenogramm 15 lässt das Einsetzen der seitlichen Abbiegung über diesem Gelenk erkennen.

Die drei beschriebenen anatomischen Präparate mögen genügen, um zu zeigen, dass in der That unter bestimmten Verhältnissen die Variation der Wirbelsäule direkt zu seitlichen Verkrümmungen führen kann. Es sei hier noch auf folgende wesentliche Punkte hingewiesen, die sich aus der Untersuchung des anatomischen Materials ergaben:

Etwas mehr als ein Drittel aller numerisch variierender Wirbelsäulen der Dwightschen Kollektion zeigen meistens leichte seitliche Deformitäten mit Formveränderung der Wirbel. Schliesst man die wenigen Wirbelsäulen aus, in denen mit Sicherheit die direkte Ursache für die Skoliose in andern Verhältnissen als in numerischer Variation gefunden werden kann wie z. B. in einem Fall in einem Defekt eines halben Wirbelbogens und Gelenkfortsatzes, so bleiben etwa ein Drittel seitlich deformierter Wirbelsäulen übrig. Diese Wirbelsäulen zeigen die Hauptverkrümmung am Hauptsitz der Variation und weisen daselbst jene bestimmten Variationsverhältnisse auf, die oben als Ursache für seitliche Deformitäten geschildert worden sind; sie entsprechen somit den Schematis 4, 5 und 7.

Bei den übrigen zwei Drittel der Wirbelsäulen, welche keine seitliche Deformität aufweisen, ist das nicht der Fall. Vielmehr zeigen diese Wirbelsäulen entweder symmetrische

Varietäten, oder, und das ist bei weitem häufiger der Fall, sie besitzen rein additionelle Cervicalrippen oder Sacralflügel, während im übrigen ihr Brustteil resp. ihr Kreuzbein morphologisch von einer Variation nichts verraten; die Variation betrifft somit in diesen Fällen durchaus nicht mehrere costo-spinale Segmente in asymmetrischer Weise.

Aus diesen Beobachtungen wurde der oben im einzelnen beschriebene causale Zusammenhang zwischen Variation und seitlicher Deformität hergeleitet. Besteht dieser zu Recht, dann wird man folgern, dass auch die Richtung der seitlichen Verbiegung in jedem einzelnen Fall direkt von der Varietät abhängt. Aus dem oben (S. 28 u. 32) Gesagten geht hervor, dass die Lumbalkurve mit ihrer Konvexität auf derselben Seite liegen muss, auf welcher die Lumbo-Sacral-Grenze höher steht, dass ferner die Dorsalkurve mit ihrer Konvexität der höherstehenden Cervico-Dorsal-Grenze wird gegenüber liegen müssen.

Mit diesen Regeln stimmen die Beobachtungen am anatomischen Material im allgemeinen überein, jedoch sind Ausnahmen vorhanden. Diese Ausnahmen erschweren beträchtlich das Verständnis der Beziehungen zwischen numerischer Variation und seitlicher Deformität der Wirbelsäule, besonders dann, wenn wie gewöhnlich, die Studien an isolierten Wirbelsäulen gemacht werden, dürfen jedoch durchaus nicht als Beweis gegen das Bestehen dieses causalen Verhältnisses herangezogen wurden. Denn numerische Varietäten der Wirbelsäule sind nur ein Symptom eines Entwickelungsfehlers, der gleichzeitig und verhältnismässig oft noch in anderen Störungen sich äussert, z. B. einseitiger Beinverkürzung, Asymmetrien in der Entwickelung und im Ansatz der Beckenhälften, Störungen im Aufbau des Schultergürtels etc. Führt dieser Entwickelungsfehler unter bestimmten Verhältnissen zu einer seitlichen Wirbelsäulenverbiegung, so wird man den Ausschlag derselben nur unter Berücksichtigung aller jener Symptome richtig beurteilen können. Bei einer derartigen Bewertung wird unter Umständen sich herausstellen, dass das Symptom „numerische Varietät der Wirbelsäule" von relativ wenig Belang ist und infolgedessen den Ausschlag der seitlichen Deformität nicht beherrscht.

Nicht nur für das Studium der Beziehungen zwischen numerischen Varietäten und seitlichen Deformitäten der Wirbelsäule, sondern auch nach anderer Richtung hin erwies sich die Dwightsche Kollektion als wertvolles Material.

Sie wurde als Grundlage für Untersuchungen benutzt, die auf die Beantwortung folgender zwei Fragen hinzielten: Wie verhalten sich 1. die beiden Geschlechter, 2) die beiden Seiten der menschlichen Wirbelsäule (r. und l.) zu den beiden Variationsarten der Wirbelsäule?

Um das anatomische Material einwandsfrei zu gestalten, wurden für diese Untersuchungen nur Wirbelsäulen benutzt, die von Individuen der weissen Rasse stammen und deren Geschlecht absolut sicher ist. So verfügte ich über 41 numerisch variierende Wirbelsäulen, von denen 24 männlich und 17 weiblich sind, und von denen 23 in cranieller, 18 in caudaler Richtung variieren.

ad 1.)

Folgende Zusammenstellung zeigt die Verteilung der Variationsarten auf die beiden Geschlechter:

	M.	W.	Sa.
Variation in cranieller Richtung	8	15	23
„ „ caudaler Richtung	16	2	18
Sa.	24	17	41

ad 2.)

Von den 41 Wirbelsäulen variieren 7 symmetrisch und 34 asymmetrisch. Diese 34 Wirbelsäulen, von denen 18 eine cranielle und 16 eine caudale Variation darstellen, wurden daraufhin untersucht, welche Seite stärker im Sinne der Gesamtvariation variiert. 5 von den 34 Wirbelsäulen konnten bei einer derartigen Untersuchung nicht verwendet werden, da sie jene aberranten Formen von Wirbelsäulenvariation aufweisen, bei denen in den einzelnen

Regionen bald die linke, bald die rechte Seite stärker variiert. Diese 5 Wirbelsäulen sind in der folgenden Tabelle, welche das Ergebnis der Untersuchung wiedergiebt, unter X rubriziert.

	Es variiert die l. Seite stärker	Es variiert die r. Seite stärker	X	Sa.
Variation in cranieller Richtung	12	3	3	18
„ „ caudaler Richtung	3	11	2	16
				Sa. 34

Die beiden oben aufgestellten Fragen können somit auf Grund der Untersuchungen am Dwightschen Material in der folgenden Weise beantwortet werden:

1. Die weibliche Wirbelsäule hat eine grosse Neigung kopfwärts zu variieren, die männliche Wirbelsäule eine entschiedene Tendenz zur caudalwärts gerichteten Variation.

2. Die linke Seite der menschlichen Wirbelsäule variiert mit grosser Vorliebe zum Kopfe zu, die rechte Seite ebenso gern zum kaudalen Ende zu.

Es verhalten sich somit hinsichtlich Variationsart: Weibliche Wirbelsäule zu männlicher Wirbelsäule, wie linke Wirbelsäulenseite zu rechter Wirbelsäulenseite.

Auf die Bedeutung dieser Befunde für die vorliegende Frage werden wir unten zurückkommen.

Klinischer Teil

aus der orthopädischen Abteilung und aus dem Röntgenlaboratorium des Mass. Gen. Hospital.

Weisen klinische Fälle von seitlichen Rückgratsverkrümmungen, deren Deformitäten etwa denen entsprechen, welche wir bei einzelnen bestimmten anatomischen Präparaten vorgefunden haben, am Sitz der primären Verbiegung die Variationsformen auf, welche wir als die Ursache der Deformität in jenen Präparaten angesprochen haben? Wie häufig finden wir ein derartiges Zusammentreffen der betreffenden klinischen Deformität und der entsprechenden Varietät?

Vom 1. Januar bis 1. Oktober 1906 habe ich mit Rücksicht auf diese Fragen 24 Patienten mit seitlichen Rückgratsverkrümmungen untersucht. In allen Fällen konnte ein neurogener, allgemein-rhachitischer, empyematischer oder rein statischer Ursprung der vorhandenen Verkrümmung ausgeschlossen werden. Im übrigen fand keine Auswahl der Fälle statt.

Die Patienten werden zunächst eingehenden Messungen unterworfen, welche in der medico-mechanischen Abteilung des hiesigen Hospitals vorgenommen wurden. Fig. 16, 17, 18, 19 veranschaulichen diese Messungen.

Das enface-Bild des Rückens wurde mit Hilfe des Zanderschen Rumpfmessapparates hergestellt. Die Bilder des Thoraxquerschnittes stammen von dem weniger bekannten, sehr exakt arbeitenden Zanderschen Brustkorbmesser; die Querlinie dieses Bildes stellt die Verbindung des Dornfortsatzes, welcher der Höhe des Querschnittes entspricht, mit der Brustbeinmitte dar. Diese Niveaudifferenzen des Rückens in Vorbeugehaltung wurden mit einem kleinen dem Beelyschen Cyrtometer nachgebildeten Instrument aufgenommen. Die in diese Bilder sowohl wie in die des Rückens und Brustkorbes eingezeichneten Markierungspunkte entsprechen einander und gestatten eine Zusammenfügung aller Messungen zu einem Gesamtbild der bestehenden Wirbelsäulen- und Brustkorbdeformität. Auf Grund der Messungen wurden die Fälle je nach dem Hauptsitz der Deformität, je nach der Lage der primären Verkrümmung in vier Gruppen eingeteilt. Das Einteilungsprincip und die Durchführung desselben geht aus den Messbildern selbst genügend hervor und bedarf kaum näherer Erklärung. Die Photographieen der Patientinnen, von denen die hier veröffentlichten Messbilder stammen, mögen ausserdem das Verständnis der Klassifikation erleichtern. Fig. 20, 21, 22, 23.

Der Orthopäde wird in meiner Einteilung drei Skoliosen-Formen vermissen: die dorsale, die lumbale und die totale. Es finden sich zwar unter den 24 Patienten einige wenige

Fälle vor, bei denen es zweifelhaft sein kann, ob sie zu den von mir berücksichtigten 4 Gruppen oder zu den eben erwähnten 3 Skoliosenformen gehören, d. h. einige wenige meiner cervico-dorsalen, lumbo-sacralen und lumbo-dorsalen Skoliosen würden von anderen vielleicht als dorsale bezw. lumbale bezw. totale bezeichnet werden; im allgemeinen jedoch haben diese 3 letztgenannten Skoliosenformen in der vorliegenden Arbeit ein eingehendes Studium nicht erfahren.

Nach der klin. Einteilung wurde jeder einzelne Fall eingehend röntgenographisch untersucht. Das Hauptziel dieser Untersuchung war erstens die „numerischen" Verhältnisse der Wirbelsäule festzustellen, zu erforschen, ob die Gesamtwirbelsäule in der einen oder anderen Richtung variiert, und zweitens im speciellen klarzustellen, ob am Sitz der primären Verkrümmung jene im anatomischen Teil erörterten „deformierenden" Variationsformen nachgewiesen werden könnten.

Zu diesem Zwecke wurden zunächst 3 Übersichts- oder Zählbilder der Wirbelsäule angefertigt und zwar: 1. von der Brustwirbelsäule mit angrenzendem unteren Hals- und oberen Lendenteil; 2. von der Lendenwirbelsäule mit angrenzendem unteren Brustabschnitt und mit dem Kreuzbein; 3. vom Halsteil der Wirbelsäule mit benachbartem oberen Dorsalteil. Um die Halswirbel zählen zu können, muss man in diesem Übersichtsbild den Atlas zu Gesicht bringen. Das gelingt bei einer seitlichen Lagerung des Kopfes, wie Fig. 3, Tafel V erkennen lässt. Diese 3 Zählbilder setzen uns in den Stand, die „numerischen" Verhältnisse der Wirbelsäule festzustellen und eine eventuell vorhandene Variation derselben zu diagnostizieren. Zum Studium der morphologischen Verhältnisse am Sitz der „primären" Kurve eignen sich am besten mit Hilfe der Kompressionsblende aufgenommene Bilder.

Zur vollständigen Röntgenuntersuchung einer skoliotischen Wirbelsäule gehört schliesslich eine Seitenaufnahme der Occipito-cervical-Gegend; dieses Bild ist in Fällen von Cervico-dorsal-Skoliose besonders wichtig.

Die Deutung morphologischer Veränderungen einer deformierten Wirbelsäule im Röntgenogramm hat mit einigen Schwierigkeiten zu kämpfen. Es handelt sich zunächst darum, röntgenographische Täuschungen auszuschalten; dazu ist neben Kenntnis der physikalischen Gesetze der Röntgenographie und der normalen Anatomie der Wirbelsäule eine strenge Berücksichtigung der Lage und Einstellung der einzelnen Wirbel- und Rippenteile während der röntgenographischen Projektion nötig. Die Schwierigkeit der Deutung wächst mit der Notwendigkeit, primäre von sekundären Formveränderungen zu unterscheiden, und zwar um so mehr, je inniger beide vermischt sind. Über diese Schwierigkeit hilft uns am besten der Vergleich hinweg, und zwar besonders die Heranziehung der Formveränderungen von sicher sekundärem Ursprung. Die Natur schafft derartige sekundär, d. h. auf rein mechanischem Weg veränderte Wirbel und Rippen hauptsächlich in poliomyelitischen und rein statischen Skoliosen, fernerhin in Verbiegungen rein kompensatorischen Charakters. Unter Berücksichtigung aller dieser angeführten Punkte gelangt man zu einer ziemlich einwandfreien Beurteilung der morphologischen Verhältnisse einer skoliotischen Wirbelsäule.

Die röntgenographische Untersuchung unserer 24 Fälle ist unter Befolgung der eben kurz skizzierten Technik durchgeführt worden. Nur ausnahmsweise wurde wegen individueller Verhältnisse von der Regel abgewichen; z. B. konnte in einzelnen Fällen die Aufnahme der Halswirbelsäule und die der cervico-occipitalen Region nicht erfolgen. Taf. V, Fig. 1, Taf. IV, Fig. 1, 2, 3 mögen als Beispiele für die erlangten Bilder dienen; wo, wie in einigen dieser Röntgenogramme, eine Zusammensetzung von Detailaufnahmen zu einem Gesamtbilde erfolgte, geschah es streng auf Grund der Zählbilder.

Die Ergebnisse der röntgenologischen Untersuchungen sind im folgenden kurz wiedergegeben.

Lumbo-Sacral Scol.

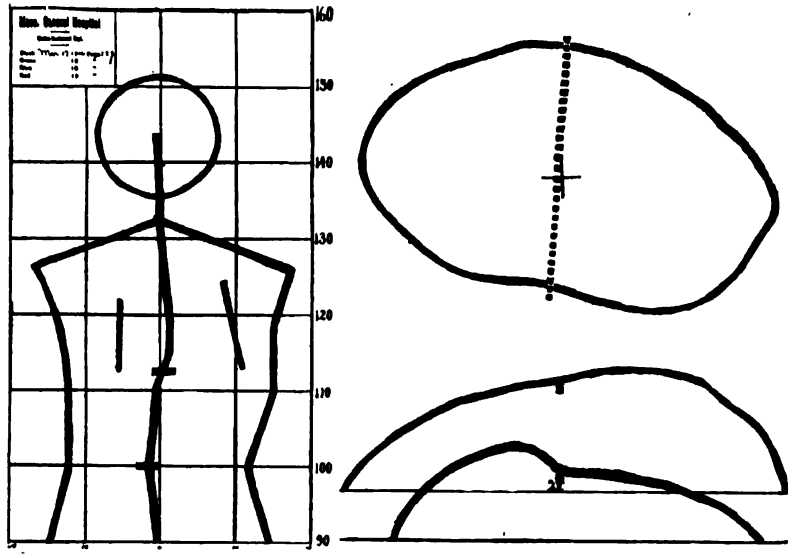

Fig. 16.

Cerv.-Dors. Scol.

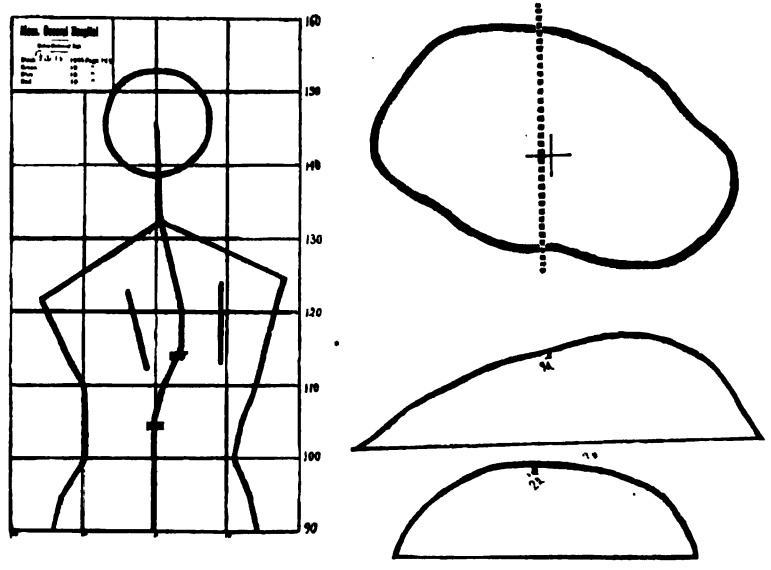

Fig. 17.

Lumbo-Dors. Scol.

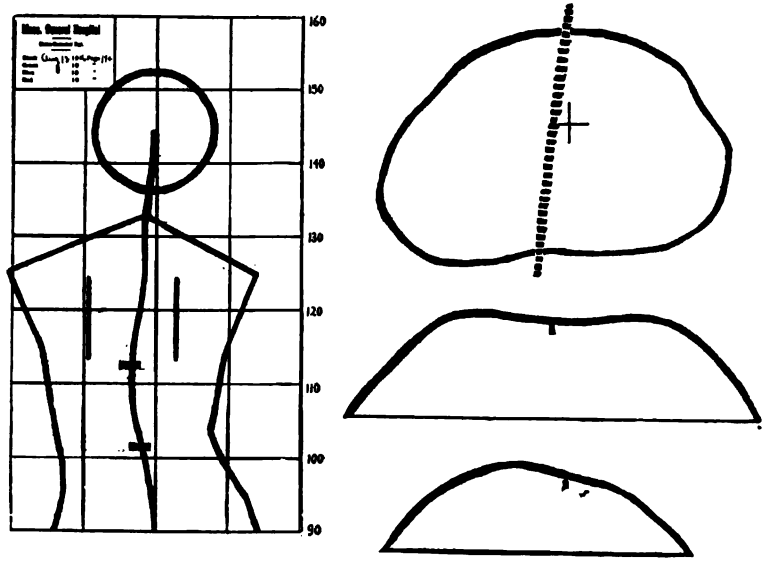

Fig. 18.

S-Scol. Spine equally affected.

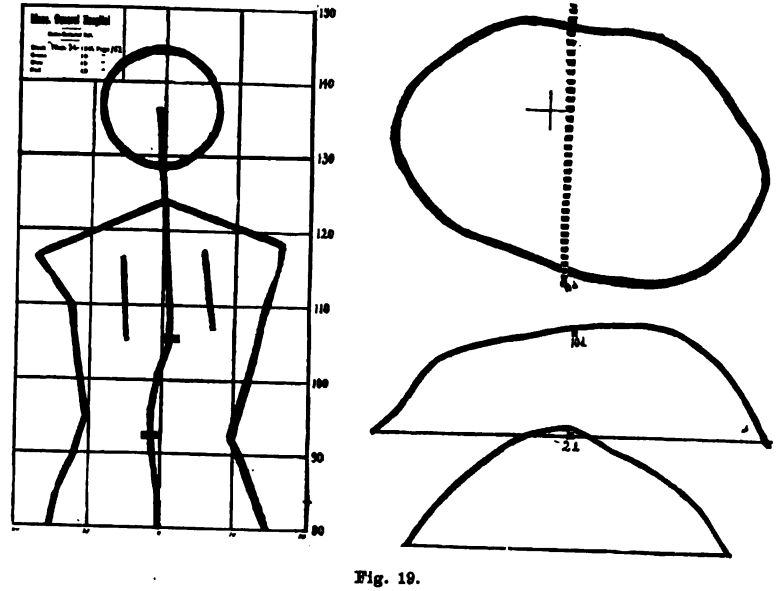

Fig. 19.

Photographien der 4 in den Messbildern (Fig. 16—19) dargestellten Fälle.

Fig. 20.

Fig. 21.

Fig. 22.

Fig. 23.

Fig. 20. Lumbo-sacrale Skoliose (Fall 1).
Fig. 21. Cervico-dorsale Skoliose (Fall 8).
Fig. 22. Lumbo-dorsale Skoliose (Fall 16).
Fig. 23. Kombinierte Skoliose (Fall 22).

Anmerkung: Folgende Abkürzungen sind bei der Beschreibung der Fälle verwendet: c = cervical, d = dorsal, l = lumbal, s = sacral, co = coccygeal, cd = cervico-dorsal, ld = lumbo-dorsal etc., G.-U. = Gelenk-Umschlag, J. = Jahre, W = Wirbel.

I. Lumbo-sacrale Skoliose.

1. B. T., Mädchen, 15 J. alt.

Klinischer Beginn der Deformität: 12 J.

Links konvexe lumbo-sacrale Skoliose.

7 c, 12 d, die letzten Rippen abnorm lang, 5 l, 1 ls, 4 s, 1 sco.

Variation in caudaler Richtung.

Fig. 16, 20, Taf. V, Fig. 1, 1a.

Der teilweise lumbale Charakter des 25. W. ist an den freien und kopfwärts ziehenden Querfortsätzen erkennbar. Das Gelenk zwischen 24. und 25. W. ist r. normal; l. dagegen stehen sich an entsprechender Stelle 2 non-conforme Gelenkfortsätze gegenüber: der Proc. sup. des 25. W. hat lumbo-sacralen Charakter (Fig. 24a), der Proc. inf. des 24. W. dagegen zeigt in seinem spitzen, schwanzförmigen Auslaufen eine Hinneigung zum lumbalen Typus. Den Charakter dieser Gelenkabnormität habe ich in Schema 8 zur Darstellung gebracht.

2. H. R., Mädchen, 17 J.

Beginn der Deformität: 16 J.

Links konvexe lumbale Skoliose.

7 c, 12 d, die letzten Rippen abnorm lang, 1 dl r. mit einem kleinen Rippenstück versehen, 5 l, 1 ls, 4 s.

Variation in caudaler Richtung.

Der 26. W. besitzt beiderseits bipartite Querfortsätze. Die Röntgenuntersuchung des Beckens ergiebt eine (zweifellos primäre) Unterentwickelung der l. Beckenhälfte und schliesslich ist klinisch eine Verkürzung der l. unteren Extremität messbar. Das gleichzeitige Vorkommen dieser 3 Symptome — numerische Variation des caudalen Wirbelsäulenabschnitts, Unterentwickelung der einen Beckenhälfte und Verkürzung der gleichseitigen unteren Extremität — ist in hohem Grade mit Rücksicht auf die Entstehung der numerischen Variation interessant.

3. J. N., Weib, 38 J.

Beginn der Deformität: unbekannt.

Links konvexe lumbale Skoliose.

Die gründliche röntgenologische Untersuchung der Wirbelsäule wurde nicht gestattet. Die aufgenommenen 2 Zählbilder ergeben das Vorhandensein von 12 Dorsal- und 6 Lumbalwirbeln.

4. E. F., Mädchen, 18 J. Waisenkind.

Über die Zeit des Beginns der Skoliose kann keine bestimmte Angabe erlangt werden; Pat. giebt an, sie hätte die Deformität, „so lange als sie sich erinnern könne".

Rechts konvexe lumbale Skoliose.

12 d, 2 l. Die letzten 3 Lenden- und der 1. Sacralwirbel sind verschmolzen. Gleichzeitig findet sich ein offener Canalis sacralis vor (Spina bifida occulta). Dieser Befund sowohl als die Abwesenheit anamnestischer Angaben hinsichtlich eines überstandenen Krankheitsprozesses, sowie schliesslich der morphologische Charakter der Verschmelzung deutet mit Sicherheit auf den kongenitalen Charakter der ganzen Affektion hin.

5. A. B., Knabe, 12 J.

Die Deformität wurde im Alter von 7 Jahren zuerst bemerkt (unsichere Angabe).

Links konvexe lumbale Skoliose.

Die Wirbelsäule enthält 12 normale Dorsal- und 5 normale Lumbalwirbel; der 1. Kreuzbeinwirbel lässt im Röntgenogramm einen dorsalwärts weit klaffenden Bogen erkennen. Die Verkrümmung setzt direkt über dem Körper dieses Wirbels ein. Es handelt sich mit grosser Wahrscheinlichkeit um eine isolierte Entwickelungsstörung des 1. Sacralwirbels, über deren näheren Charakter das Röntgenogramm nicht genügend Aufschluss giebt.

6 B. R., Negerknabe, 10 J.

Nach bestimmten Angaben seitens der Mutter war die Deformität schon im Alter von 18 Monaten vorhanden:

Links konvexe lumbale Skoliose.

7 c, 12 d, 5 l. Das Kreuzbein, speciell der 1. Kreuzbeinwirbel, ebenso wie die Form der Verkrümmung verhalten sich in diesem Falle bis auf die feinsten Einzelheiten genau wie im vorigen.

II. Cervico-dorsale Skoliose.

7. L. H., Mädchen, 21 J.
Klinischer Beginn der Deformität: 14 J.

Rechts konvexe cervico-dorsale Skoliose.

6 c, 1 cd, 11 d, 5 l, 1 ls.

Variation in kranieller Richtung.

Am 7. W. setzen sich hochgradig entwickelte Halsrippen an (s. Taf. V, Fig. 3 und Taf. VI, Fig. 1). Am 8. W. inserieren Rippen, die beide an Charakter den normalen 2. Rippen ähneln; während die rechte aber an ihrem breiten sternalen Ende noch die Spuren der normalen ersten Rippen erkennen lässt, ist bei der linken die Umwandlung in eine normale zweite vollkommen. Der 17. und 18. W. tragen typische letzte dorsale Rippen. Der 19. W. ist bereits lumbal. Der 24. W. hat l. einen Sacralflügel, r. einen lumbalen Querfortsatz.

8. A. S., Mädchen, 20 J.
Beginn der Deformität: 16 J.

Rechts konvexe cervico-dorsale Skoliose.

Fig. 17, 21 und Taf. IV, Fig. 1.
6 c, 1 cd, 12 d, die letzten Rippen rudimentär, 5 l.

Variation in kranieller Richtung.

Am 7. W. setzt ein Paar mittelstark entwickelter Halsrippen an (2. Grades nach Gruber); die linke ist ein wenig länger. Am 8. W. inserieren 2 Rippen von verschiedenem Charakter. Während die linke schlank ist, sich am sternalen Ende stark krümmt und mit ihren Flächen nach unten und oben sieht, erscheint die rechte breit, stark, verläuft gestreckter als die linke und wendet ihre Flächen mehr nach vorn und hinten (ventral resp. dorsal). Es ähnelt somit die linke dem Charakter nach der normalen zweiten, die rechte mehr dem der normalen ersten Rippe. Die am 17. und 18. W. ansetzenden Rippen haben hinsichtlich vertebralen Ansatzes und Verlaufs den Charakter der zwei letzten Rippen. Der 19. W. trägt rudimentäre Rippen, die lumbalen Querfortsätzen stark ähneln.

9. L. B., Mädchen, 16 J.
Beginn der Deformität: 13 J.

Links konvexe cervico-dorsale, rechts konvexe dorsale Skoliose.

Atlas mit dem Hinterhaupt verschmolzen, 6 c, 1 cd, 11 d, 5 l, 1 ls.

Variation in caudaler Richtung.

Die am 8. W. ansetzenden Rippen variieren. Sie sind länger und verlaufen gestreckter als normal. Der rechten fehlt es fast vollkommen an sternaler Krümmung, während die linke im sternalen Teil eine geringe Biegung aufweist. Es handelt sich rechts um eine rudimentäre Rippe. Der 25. W. ist sehr wenig sacralisiert, zeigt vielmehr zum grösseren Teil lumbalen Charakter.

10. K. B., Mädchen, 15 J.
Beginn der Deformität: 14 J.

Links konvexe cervico-dorsale, rechts konvexe dorsale Skoliose.

6 c, 1 cd, 12 d, die letzten Rippen sind rudimentär, 4 l, 1 ls, d. h. unvollständig sacralisiert.

Variation in kranieller Richtung.

Am 7. W. setzen sich mittelstarke Halsrippen an, die linke ist etwas stärker entwickelt. Die am 8. W. ansetzenden Rippen haben beiderseits fast ganz den Charakter der normal 2. Rippen; einen Unterschied beider lässt das Röntgenogramm nicht mit Sicherheit erkennen.

11. E. F., Mädchen, 16 J.
Beginn der Deformität: 11 J.

Rechts konvexe cervico-dorsale Skoliose.

7 c, 1 cd, 11 d, 5 l.

Variation in caudaler Richtung.

Taf. VI, Fig. 2.

Der 2. und 3. Halswirbel sind unvollkommen entwickelt. Am 8. W. setzt sich links eine 1. Rippe von etwa normaler Gestalt und Krümmung an, während die rechte lang und gestreckt nach unten verläuft und sich in toto der Mittellinie nähert; es handelt sich rechts um eine rudimentäre und offenbar asternale Rippe.

12. W. Sch., Knabe, 13 J.

Beginn der Deformität: 11 J.

Die Deformität ist erblich; zwei Brüder des Patienten, ferner eine Schwester und eine Tante seiner Mutter leiden an Skoliose.

Links konvexe cervico-dorsale, rechts konvexe dorsale Skoliose.

Taf. VI, Fig. 3.

Atlas mit Hinterhaupt verschmolzen, 6 c, 12 d, letzte Rippen abnorm lang, 5 l, 5 s, 1 sco.

Variation in caudaler Richtung.

Die am 8. W. ansetzenden Rippen sind beiderseits länger und verlaufen gestreckter als normal; eine Asymmetrie lässt sich aber im Röntgenogramm nicht feststellen.

13. J. A., Mädchen, 13 J.

Beginn der Deformität: 12 J.

Rechts konvexe cervico-dorsale Skoliose.

Taf. VI, Fig. 4.

7 c, 1 cd, 11 d, die letzten Rippen sind abnorm lang, 5 l, 1 ls, 5 (?) s.

Variation in caudaler Richtung.

Leider konnte infolge der Weigerung des Patienten keine Aufnahme von der cerv.-occipit. Region gemacht werden und so die Vermutung einer bestehenden Atlasfusion, die das Zählbild stark suggerierte, keine Bestätigung finden.

Der 2. und 3. Halswirbel zeigen ebenso wie in Fall 11 eine anscheinend unvollkommene Entwickelung, über deren genaue Natur weitere Röntgenuntersuchungen Aufschluss geben müssen. Am 8. W. setzt r. eine ungefähr normale erste Rippe an, links dagegen eine langgestreckte, „rudimentäre" (asternale?) erste Rippe. Der 25. W. trägt in der Hauptsache noch lumbalen Charakter.

14. H. J., Mädchen, 20 J.

Beginn der Deformität: 18 J.

Links konvexe cervico-dorsale, rechts konvexe dorso-lumbale Skoliose.

Atlas verschmolzen, 6 c, 1 cd, 11 d, die letzten Rippen etwas verlängert, 5 l.

Variation in caudaler Richtung.

Am 8. W. inseriert rechts eine normale erste, links eine rudimentäre erste Rippe. Der G.-U. findet zwischen 19. und 20. W. statt, und zwar rechts in typischer Weise; links dagegen stehen sich non-conforme Gelenkfortsätze gegenüber: der Proc. inf. des 19. W. ist dorsal, der Proc. sup. des 20. W. ist lumbal (vergl. die unter III folgenden Fälle).

Es variieren somit sämtliche Wirbelsäulen dieser II. Gruppe: 3 variieren in kranieller (7., 8. und 10.), 5 in caudaler Richtung (9., 11., 12., 13., 14.). Die Variation betrifft hauptsächlich den cervico-dorsalen Wirbelsäulenabschnitt und zeigt sich besonders in den Varietäten der occipito-cervicalen und cervico-dorsalen Grenze. An jener finden wir in 3 Fällen (9., 12., 14.) eine Verschmelzung des Atlas mit dem Hinterhaupt, also gewissermassen einen Tiefstand des Kopfes vor — ein Befund, der insofern von hohem Interesse ist, als er, wie wir auch bei weiteren Fällen sehen werden, ausschliesslich bei Wirbelsäulen mit caudaler Variation gemacht worden ist. Diese Erscheinung deutet darauf hin, dass auch die Variation der occipito-cervicalen Grenze zu den der übrigen Grenzen in einer bestimmten, den Anatomen bisher unbekannten, Korrelation steht. Sollten weitere Untersuchungen diesen Befund zu einer wissenschaftlichen Thatsache erheben, dann würden hiermit die klinisch-röntgenologischen Untersuchungen die erste Frucht zeitigen, welche dem allgemeinen anatomisch-biologischen Problem der Wirbelsäulenvariation zu gute käme.

An der cervico-dorsalen Grenze, d. h. am 7. und 8. Wirbel, weist das Röntgenogramm in jedem einzelnen Fall dieser Gruppe eine bestehende Varietät nach.

In den 3 Fällen der kraniellen Variation finden wir am 7. Wirbel mehr oder minder stark entwickelte „Halsrippen" vor. Wie in den entsprechenden anatomischen Präparaten zeigen auch in den 3 Fällen die am 8. Wirbel ansetzenden Rippen die Tendenz, den Charakter der normal 2. Rippen anzunehmen. Während diese Erscheinung sich in einem Fall (10.) augenscheinlich symmetrisch abspielt, wird in den beiden anderen Fällen (7. u. 8.) deutlich eine

Asymmetrie sichtbar, insofern die linke Rippe in dem Bestreben eine normale zweite zu werden der rechten vorangeeilt ist. Die linke Wirbelsäule „steht" in diesen beiden Fällen „höher" als die rechte und die Konvexität der seitlichen Verkrümmung im cervico-dorsalen Teil liegt rechterseits, ein Verhalten, das der auf S. 33 aufgestellten Regel entspricht.

In den 5 Fällen der caudalen Variation enthält der 7. Wirbel kein nachweisbares Rippenelement; der 8. Wirbel dagegen weist veränderte Rippen auf. Diese Rippen variieren hinsichtlich ihrer Gestalt und hauptsächlich bezüglich ihrer Krümmung: statt wie normal im schön geschwungenen Bogen, beinahe in einer Horizontalebene, vom Wirbelkörper zum obersten Brustbeinteil zu ziehen, nähern sie sich in ihrem Verlaufe mehr der vertikalen Ebene, gleich als ob sie das Sternum ventralwärts heruntergezogen hätte. So verlieren diese ersten Rippen ihre sternale Krümmung, nähern sich in toto der Körpermittellinie, werden gestreckter und dadurch mitunter anscheinend länger und ihre Flächen sehen nach vorn (ventral) resp. hinten (dorsal), anstatt nach oben und unten. Leider giebt ein Röntgenogramm nicht mit der nötigen Klarheit über die Art des sternalen Ansatzes Auskunft, da dieser ja durch den für Röntgenstrahlen durchlässigen Rippenknorpel vermittelt wird. Selbst Thoraxaufnahmen in Bauchlage, die in fast allen Fällen dieser Gruppe gemacht wurden, halfen hier nur wenig.

Auf Grund von Röntgenogrammen indessen, die von entsprechenden Präparaten der Dwightschen Kollektion angefertigt wurden und die ganz ähnliche Bilder wie die klinischen Fälle ergaben, bin ich zu der Überzeugung gekommen, dass es sich in den letztgenannten 5 Fällen in der That um „rudimentäre" und teilweise „äternale" Rippen handelt, ein Befund, welcher mit der in diesen Fällen bestehenden (caudalen) Gesamtvariation der Wirbelsäule im Einklang steht. Bei der Darstellung und Deutung dieser Anomalie im Röntgenogramm spielt die Einstellung des Objektes eine besondere Rolle.

In einem von den 5 Fällen (12.) ist die Variation augenscheinlich symmetrisch, in den 4 anderen (9., 11., 13., 14.) deutlich asymmetrisch. In zwei von den letzteren (9. u. 11.) ist die rechte, in den zwei anderen (13. u. 14.) die linke Rippe stärker rudimentär; somit variiert in jenen die rechte Seite stärker im Sinne der Gesamtvariation, steht tiefer in diesen die linke. Es ist vorläufig unmöglich, zwischen der Lokalisierung der Variation auf die beiden Wirbelsäulenseiten und der Richtung der seitlichen Wirbelsäulenverkrümmung in den letztgeuannten 4 Fällen eine befriedigende Beziehung herzustellen.

Die Röntgenogramme der Wirbelsäulen dieser Gruppe zeigen schliesslich, wie genaueres Studium ergiebt, den „deformierten" anatomischen Präparaten (s. o.) insofern gleichende Verhältnisse, als die Variation mehrere costo-spinale Segmente, ja mitunter den ganzen cervico-dorsalen Teil affiziert und nicht, wie es den Anschein hat, nur auf die Grenzen beschränkt ist.

III. Lumbo-dorsale Skoliose.

15. V. W., Mädchen, 15 J.
Beginn der Deformität: 14 J.

Rechts konvexe lumbo-dorsale Skoliose.

7 c, 11 d, 1 dl, 5 l, 4 oder 5 (?) s.

Variation in kranieller Richtung.

Der 19. W. ist durch stark rudimentäre Rippen als Übergangswirbel charakterisiert. Zwischen 18. und 19. W. besteht rechts ein vollkommen ausgebildetes lumbales Gelenk; es findet aber rechts der Umschlag um einen Wirbel zu hoch statt. Links dagegen, wo auch die Rippe länger als die der andern Seite ist, hat der Proc. inf. des 18. W. deutlich dorsalen Charakter, der Proc. sup. des 19. W. dagegen lässt hauptsächlich lumbalen Typus erkennen.

16. B. L., Mädchen, 16 J.
Beginn der Deformität: 15 J.

Links konvexe ziemlich scharfe lumbo-dorsale Abknickung.

7 c, 11 d, 5 l, 1 ls, d. h. unvollständig sacralisiert, 5 s.

Variation in kranieller Richtung.

Fig. 18, 22 und Taf. IV, Fig. 2.

Der G.-U. findet zwischen 18. und 19. W. statt, also um einen Wirbel höher als normal. Links ist derselbe vollständig. Rechts dagegen besteht ein Gelenk gemischten Charakters; während nämlich die Richtung der Gelenkfläche, wie beim dorsalen Typus, eine frontale ist, haben die Gelenkfortsätze im übrigen in der Hauptsache schon lumbalen Charakter.

17. E. D., Mädchen, 16 J.

Beginn der Deformität: 14 J.

Der Fall entspricht klinisch nicht rein dem Typus der lumbo-dorsalen Skoliose. Vielmehr ist die bestehende linkskonvexe lumbo-dorsale Skoliose mit einer tiefliegenden und ziemlich scharfwinkligen rechtsseitigen Dorsalskoliose kombiniert.

7 c, 11 d, 1 dl, 5 l, 6 s.

Variation in kranieller Richtung.

Der G.-U.- findet zwischen 18. und 19. W. statt. Er scheint jedoch mit der Hervorbringung der Verkrümmung gar nichts oder wenig zu thun zu haben; vielmehr ist diese in der Hauptsache dadurch verursacht, dass der 9. Dorsalwirbel, wie deutlich zu erkennen ist, einen im Vergleich zu den übrigen Dorsalwirbeln unproportional scharf keilförmigen Körper besitzt, somit offenbar einen Halbwirbel darstellt.

18. J. A., Mädchen, 13 J.

Beginn der Deformität: 12 J.

Links konvexe lumbo-dorsale Skoliose, rechts konvexe dorsale Skoliose.

? c, 11 d, 1 dl, 5 l.

Variation in kranieller (?) Richtung.

Die ersten Rippen ähneln besonders links an Charakter den normal zweiten Rippen. Der dorsallumbale Wirbel ist durch verdünnte Rippen charakterisiert. Der G.-U. findet über diesem Wirbel statt und zwar in ganz derselben Weise, wie bei Fall 16 näher ausgeführt wurde.

19. K. T., Mädchen, 16 J.

Beginn der Deformität: 14 J.

Links konvexe lumbo-dorsale Abknickung.

Atlas mit Hinterhaupt verschmolzen, 6 c, 12 d, die letzten Rippen sind abnorm lang und stark, 5 l, 1 ls, d. h. unvollständig sacralisiert.

Variation in caudaler Richtung.

Der G.-U. liegt zwischen 19. und 20. W. und ist links vollkommen, rechts dagegen unvollständig, insofern als beide Fortsätze, welche dieses Gelenk bilden, noch stark zum dorsalen Typus hinneigen.

20. E. J. Mädchen, 16 Jahre.

Beginn der Deformität: 12 J.

Rechts konvexe scharfwinkelige lumbo-dorsale Abknickung.

Atlas mit Hinterhaupt verschmolzen, 6 c, 12 d, 5 l, 4 (?) s.

Am 8. W. setzt sich rechts eine gekrümmte, links eine gestreckte erste Rippe an.

Variation in caudaler Richtung.

Der G.-U. findet zwischen 19. und 20. W. statt und zwar rechts vollkommen. Das links entsprechende Gelenk bietet eine eigentümliche Erscheinung dar: Der Proc. sup. des 20. W. erscheint im Röntgenogramm frontal gestellt, als ob er sich bemühte, dem ihm entgegenkommenden Proc. inf. des 19. W., der entschieden dorsalen Charakter trägt, seine Gelenkfläche zur Artikulation darzubieten. Die Wirbelsäulenverkrümmung erreicht in diesem Gelenk ihren Scheitelpunkt.

21. A. F., Mädchen, 18 J.

Beginn der Deformität: 17 J.

Rechts konvexe scharfwinklige lumbo-dorsale Abknickung.

? c, 11 d, 1 dl, 5 l, 6 s.

Variation in kranieller Richtung.

Taf. VI, Fig. 5 u. 6.

Der dl W. zeichnet sich durch stark verdünnte Rippen aus. Sein rechter Proc. art. sup. besitzt Übergangscharakter, sein linker ist typisch lumbal; von den korrespondierenden Gelenkfortsätzen des letzten reinen Dorsalwirbels weist der rechte Übergangs-, der linke dagegen reinen dorsalen Charakter auf. So begegnen sich im linken Gelenk Fortsätze von entgegengesetztem Typus.

Bei der Deutung der Gelenkverhältnisse, welche in den Fällen dieser Gruppe eine so grosse Rolle spielen, machen sich im Röntgenogramm besonders die Schwierigkeiten geltend, von denen oben (S. 34) die Rede war. Zieht man jedoch Wirbelsäulen mit rein sekundär deformiertem Lumbo-dorsal-Teil, wie z. B. die Wirbelsäule des Falles 22 (Taf. IV, Fig. 3), zum Vergleich heran, dann ergiebt sich, dass die Verhältnisse, wie sie in den Fällen Nr. 15, 16, 18, 19, 20 und 21 in die Erscheinung treten, nicht ohne die Annahme primärer Gelenkveränderungen erklärt werden können. Der Nachweis einer, in jedem einzelnen dieser Fälle bestehenden Gesamtvariation der Wirbelsäule unterstützt diese Annahme beträchtlich.

In den Fällen kranieller Variation (15., 16., 18.[?], 20.[?] liegt das abnorme Gelenk zwischen 18. und 19., in den Fällen caudaler Variation (18., 20.) dagegen zwischen 19. und 20. Wirbel.

In jedem dieser Fälle liegt die Konvexität der Verkrümmung dem abnormen Gelenk gegenüber.

IV. Kombinierte Skoliose.

22. E. J., Mädchen, 22 J.
Beginn der Deformität: 14 J.
6 c, 1 cd, 11 d, 1 dl, 4 l, 1 ls, 5 s.

Variation in kranieller Richtung.

Fig. 19, 23, Taf. IV, Fig. 3, Taf. V, Fig. 2.

Am 7. W. finden sich mittelstark entwickelte Halsrippen vor, von denen die linke die längere ist, am 8. W. setzen sich Rippen an, die an Charakter den normalen zweiten ähneln; wiederum ist dies bei der linken im höheren Grad der Fall (in Taf. V, Fig. 2 zu sehen). Der dorsale Teil der Wirbelsäule endet mit dem 18. W. Der folgende W. besitzt rechts eine rudimentäre Rippe, links einen lumbalen Querfortsatz. Der G.-U. findet zwischen 18. und 19. W. und zwar symmetrisch und vollkommen statt. W. 20—23 sind rein lumbal. Der 24. W. ist links sacral, rechts lumbal, seine Bogenhälften vereinigen sich in ungleicher Höhe zum Dornfortsatz. Das linke Gelenk zwischen 23. und 24. W. ist augenscheinlich schon sacral, d. h. synolosiert. W. 25—29 sind rein sacral.

Die Wirbelsäule ist ein geradezu ideales Beispiel für eine asymmetrische Variation der Wirbelsäule in kranieller Richtung, wobei die linke Seite die „höherstehende" ist.

23. M. F., Mädchen, 23. J.
Beginn der Deformität: 17 J.
7 c, letzter Halswirbel trägt abnorm lange Querfortsätze, 12 d, die letzten Rippen sind rudimentär, 4 l, 1 ls, d. h. unvollständig sacralisiert, 4 s.

Variation in kranieller Richtung.

Die am 8. W. ansetzenden Rippen ähneln normalen zweiten.
Eine sichere Asymmetrie der Variation lässt sich aus dem Röntgenogramm nicht entnehmen.

24. D. B., Weib, 34 J.
Die Wirbelsäulen-Deformität, deren sich die Patientin selbst nicht bewusst ist, wurde als Nebenbefund bei allg. medizin. Untersuchung entdeckt.
7 c, der letzte trägt stark verlängerte Querfortsätze, 1 cd, 11 d, 5 l, 1 ls, 5 s.

Variation in caudaler Richtung.

Die ersten Rippen sind beiderseits abnormal, insofern, als sie hochgradig gestreckt verlaufen die rechte ist stärker rudimentär. Der 25. W. ist unvollständig und asymmetrisch sacralisiert.

Das Ergebnis der klinisch-röntgenologischen Untersuchung der 24 Fälle kann folgendermassen zusammengefasst werden:

In 3 Fällen (Nr. 4, 5 und 6), welche insofern einer gemeinsamen Klasse angehören, als der klinische Beginn der Skoliose bei ihnen offenbar in eine sehr frühe Lebensperiode fällt, liegt die Ursache der Deformität in einer definitiven, auf den Sitz der primären Verkrümmung beschränkten Wirbelabnormalität, in Fall 4 in einer Wirbelverschmelzung, in Fall 5 und 6 in einer mangelhaften Entwickelung des ersten Kreuzbeinwirbels. Diese Fälle, deren Röntgenogramme späterhin eine Veröffentlichung finden sollen, gehören offenbar der Klasse der bisher als kongenital bekannten Skoliosen an.

In einem weiteren Fall (Nr. 3) ist zwar das Bestehen einer Wirbelsäulenvariation nachzuweisen, jedoch infolge von mangelhaften anamnestischen Angaben und unvollkommener Untersuchung weder eine klinische Klassifizierung möglich, noch die Ursache der Deformität erforscht.

Es bleiben 20 Fälle übrig, welche klinisch eine eigene Gruppe bilden.

Sie gehören jener grossen Klasse idiopathischer Skoliosen an, deren Beginn etwa in den Anfang des zweiten Lebensdecenniums fällt und die nach der gegenwärtig bestehenden Auffassung rein funktionell oder osteopathisch-funktionell erworbene Krankheitszustände darstellen, und vielfach als habituelle Skoliosen bezeichnet werden. Die Wirbelsäule jedes einzelnen dieser Fälle variiert. Nach statistischen Zusammenstellungen von Bardeen[1]) zeigen 15—16% aller Menschen die eine oder andere Varietät der Wirbelsäule. Dieser Prozentsatz, der aus dem Studium anatomischen Materials hergeleitet ist, erscheint mir zu niedrig, wenn ich auf Grund des Eindrucks urteile, den ich durch fortgesetzte Beobachtungen von Wirbelsäulen-Röntgenogrammen gewonnen habe, welche im hiesigen Hospital für diesen oder jenen Zweck aufgenommen wurden. Die Wirbelsäule unterliegt ebenso wie die Schädel- oder Beckenknochen im hohen Grade der Variation und demjenigen, der nach „normalen" Wirbelsäulen sucht, dürfte es ebenso ergehen wie einst Naegele, der in seiner Monographie über das schrägverengte Becken erzählt, dass er unter mehr als 50 Becken keines finden konnte, das er seinen Studenten als normal hätte demonstrieren können. Die oben festgelegte Thatsache, dass alle 20 Fälle von „habitueller" Skoliose numerische Varietäten der Wirbelsäule aufweisen, hat somit als Beweis für den causalen Zusammenhang jener klinischen Affektion und dieser anatomischen Anomalie nur einen bedingten Wert.

Starke Beweiskraft kommt dagegen dem Befund zu, dass die überwiegende Mehrzahl der Fälle am Sitz der „primären" Verkrümmungen jene Variationsformen aufweisen, denen wir auf Grund der anatomischen Untersuchungen pathologische Bedeutung als ätiologischen Faktoren für seitliche Wirbelsäulen-Deformitäten zuerkannt haben.

Die Wirbelsäulen von 15 Fällen (2, 7, 8, 9, 11, 13, 14, 15, 16, 18, 19, 20, 21, 23, 24) finden in den seitlich deformierten Wirbelsäulen der Dwightschen Kollektion und in den hier gegebenen Schematis 4—7 entsprechende Gegenstriche. Die dem klinischen Teil (S. 30) an die Spitze gestellte Frage ist somit für diese Fälle zu bejahen. Ein weiterer Fall (Nr. 1) hat zwar in der anatomischen Sammlung kein Pendant; mit Hilfe von Analogieschlüssen jedoch darf man die Gelenkverhältnisse dieses Falles in der oben (S. 37) geschilderten Weise deuten und ist berechtigt, den Befund geradezu zur Ausfüllung unserer sicher noch sehr lückenhaften Kenntnis von den vielfachen Beziehungen zwischen Skoliose und numerischer Variation zu benutzen (Schema 8).

In diesen 16 (von 20) Fällen müssen wir logischer Weise die bestehende Wirbelsäulenvarietät als die Ursache für die Deformität betrachten. Dem Zwange dieses logischen Schlusses gegenüber können Bedenken und Einwände theoretischer Natur erst in zweiter Linie in Betracht kommen.

Der Haupteinwand, der sich unwillkürlich aufdrängt, basiert auf folgender Erwägung: Die Deformität wurde in unseren 20 Fällen zwischen dem 10. und 18. Lebensjahr, durchschnittlich im Alter von 14 Jahren, zuerst bemerkt; ihre Ursache aber ist kongenital.

Angenommen, dass in der That die Deformität klinisch erst zu Beginn des 2. Lebensdecenniums auftrat, so liegt hier ein Widerspruch vor, wenn wir auf dem Boden des Dogmas der Kliniker stehen, dass eine kongenitale Affektion unmittelbar nach der Geburt in die Erscheinung tritt. Besteht dies Dogma zu Recht? Sicherlich kann es keine Anwendung für die hier vorliegenden Fälle von Wirbelsäulendeformitäten finden.

[1]) C. R. Bardeen, Numerical vertebral Variation in the human adult and embryo. Anatom. Anzeiger, Bd. XXV, Jena 1904.

Man vergleiche die Wirbelsäule und Rippen eines neugeborenen Kindes mit den entsprechenden Organen eines Individuums zur Zeit der Pubertät; das Resultat eines derartigen Vergleiches ist folgendes: die Wirbelsäule und der Brustkorb eines Neugeborenen sind durchaus unfertige Gebilde; ihr Entwickelungsgang von der Geburt bis zur Pubertät bringt nicht nur quantitative, sondern auch qualitative Änderungen mit sich. Neben der unproportionalen Längenzunahme des Lendenteils (Aeby u. a.) und der Fixation der physiologischen Lendenkrümmung, Erscheinungen, die beide erst im späteren Leben auftreten, interessieren uns hier besonders folgende zwei wissenschaftlich nachgewiesene Punkte:

1. Während im embryonalen und frühkindlichen Leben der Brustkorb hauptsächlich in sagittaler Richtung wächst, erfolgt das Wachstum desselben im späteren Leben besonders in frontaler Richtung. Aus dem im Querschnitt kartenherzförmigen Thorax der frühen Kindheit geht der im Querschnitt bohnenförmige Brustkorb des erwachsenen Menschen hervor. Der Wechsel von der einen zur anderen Wachstumsrichtung findet ungefähr zu Beginn des zweiten Lebensdecenniums statt. (Hueter, Die Formentwickelung am Skelett des menschlichen Thorax, 1865.)

2. Die intervertebralen Gelenke haben im embryonalen und frühkindlichen Leben einen einheitlichen Typus, nämlich den dorsalen. Erst im späteren Leben entwickelt sich aus diesem Gelenktypus heraus im Lendenteil der lumbale Gelenkcharakter. Die Ausbildung des Gelenkumschlags fällt zeitlich etwa in den Beginn des zweiten Lebensdecenniums (Rosenberg, Merkel, Über den Bau der Lendenwirbelsäule, Archiv für Anatomie und Entwickelungsgeschichte, Leipzig 1877, Eigene Beobachtungen).

Diese eigentümliche Entwickelung hängt mit der besonderen Stellung zusammen, welche der Wirbelsäule, als dem den aufrechten Gang vermittelnden Organ beim Genus homo zukommt. Beim Neugeborenen noch unfähig dieser Bestimmung zu dienen, erreicht die Wirbelsäule erst in späterer Zeit auf Grund von Vererbung und Anpassung successive den für den aufrechten Gang am besten geeigneten Mechanismus. Das Auftreten derartiger an die aufrechte Haltung angepasster Eigenschaften cumuliert sich kurz vor der Pubertät; zu dieser Zeit passiert die Wirbelsäule gewissermassen ein Stadium der Renaissance, das auch in dem gleichzeitigen Auftreten der basalen Epiphysen zum Ausdruck kommt. Dieser Entwickelungsgang der Wirbelsäule steht im Einklang mit dem biologischen Grundprincip, welches besagt, dass phylogenetisch spät erworbene Eigenschaften auch ontogenetisch relativ spät in die Erscheinung treten; denn die aufrechte Haltung gilt als eine der jüngsten Acquisitionen des Menschengeschlechtes.

Aus dem eben Angeführten geht hervor, dass eine Deformität der Wirbelsäule, die auf einer Abweichung von dieser normalen Entwickelung, im besonderen auf einem asymmetrischen Frontalwachstum der Rippen oder auf einer asymmetrischen und abnormen Ausbildung der intervertebralen Gelenke beruht, erst etwa zu Beginn des 2. Lebensdecenniums sich klinisch offenbaren kann, da vorher die physiologischen Grundbedingungen für die Entwickelung der Abnormalität nicht gegeben sind.

Da nun in unseren Fällen in der That gewöhnlich die erste Hälfte des 2. Lebensdecenniums für den Beginn der Deformität angegeben wird, so löst sich nicht nur der oben skizzierte Widerspruch, sondern es findet in diesem Verhalten der habituellen Skoliose die Theorie von ihrem causalen Zusammenhang mit der numerischen Variation der Wirbelsäule geradezu eine Stütze.

Noch weitere Stützpunkte lassen sich finden. Alte Probleme in der Skoliosenforschung sind die folgenden Fragen: 1. Woher stammt das Überwiegen der habituellen Skoliose beim weiblichen Geschlecht? 2. Warum weicht in der Mehrzahl der Fälle die Lendenwirbelsäule nach links, die Dorsalwirbelsäule nach rechts aus?

Die erste Frage kann mit Hilfe der neuen Erklärung der „habituellen" Skoliose vorläufig nicht genügend beantwortet werden. Nach anatomischen Statistiken sind Varietäten

der Wirbelsäule bei Männern etwas häufiger als bei Weibern. Es wurde indessen oben festgestellt (S. 27 u. 28), dass die weibliche Wirbelsäule zur Variation in kranieller, die männliche zur Variation in caudaler Richtung neigt. Das verschiedene Verhalten der weiblichen und männlichen Wirbelsäulen zur Variation, welches in diesem Befund zum Ausdruck kommt, und das möglicherweise noch in anderer Weise sich äussert, lässt eine Antwort der angezogenen Frage in Zukunft erhoffen.

Die zweite Frage fügt sich harmonisch in den Rahmen der neuen Theorie ein. Man vergleiche die Regeln, die oben (S. 44 ff.) über den Ausschlag jener seitlichen Verbiegungen aufgestellt worden sind, welche durch die numerische Variation der Wirbelsäule hervorgerufen werden. Es geht aus dem Studium derselben hervor, dass die seitliche Verkrümmung mit Vorliebe eine linkskonvexe im Lumbalteil und eine rechtskonvexe im Dorsalteil sein muss, falls die linke Seite der Wirbelsäule dazu neigt, höher (kranialwärts) als die rechte zu stehen. Hierfür wurde der Nachweis erbracht (S. 28) und somit ist für die Lösung des unter 2. genannten Problems der Weg gebahnt, der allerdings noch des weiteren Ausbaues in der Zukunft bedarf.

Fassen wir zum Schluss alle Befunde und Argumente zusammen:

1. Untersuchungen am anatomischen Material (Dwightsche Collection) lehren, dass bestimmte Formen der numerischen Variation der Wirbelsäule pathologische Bedeutung, als ätiologische Faktoren für gewisse seitliche Wirbelsäulenverkrümmungen erlangen können.

2. Die Röntgenuntersuchungen ergeben, dass entsprechende klinische Formen von „habitueller" Skoliose in der überwiegenden Mehrzahl der Fälle (16 von 20) jene pathologischen Variationsformen am Sitz der primären Verkrümmung aufweisen.

3. Die „habituelle" Skoliose tritt zu einer Zeit klinisch in die Erscheinung, zu welcher man auf Grund der eigentümlichen (postnatalen) Entwickelung der Wirbelsäule ihr Auftreten erwarten würde, falls sie zu jenen pathologischen Variationsformen in ursächlicher Beziehung stünde.

4. Die selektive Affektion der Wirbelsäulenseiten bei der „habituellen" Skoliose steht mit dem eigentümlichen Verhalten der Wirbelsäulenseiten zu der numerischen Variation im Einklang.

Auf diese Befunde und Argumente gestützt, sind wir zur Aufstellung des folgenden Satzes berechtigt:

Jene Entwickelungsstörung des menschlichen Körpers, welche in der sogenannten numerischen Variation der Wirbelsäule ihren Ausdruck findet, führt unter bestimmten Umständen zu jenen idiopathischen seitlichen Verkrümmungen der Wirbelsäule, welche ungefähr zu Beginn des 2. Lebensdecenniums auftreten und bisher als rein-funktionell oder osteopathisch-funktionell erworbene Affektionen galten.

Auf Grund der bisherigen Untersuchungen scheint dieser Entwickelungsfehler der hauptsächlich ätiologische Faktor der „habituellen" Skoliose zu sein, die wir nunmehr wohl besser als spät-kongenitale (Scoliosis congenitalis tarda) zum Unterschied von der frühkongenitalen bezeichnen. —

Zum Schlusse möchte ich allen denen danken, durch deren Rat und Unterstützung die vorliegende Arbeit gefördert wurde.

Mein Dank gebührt in erster Linie Herrn Professor Dr. Thomas Dwight, Direktor der anatomischen Anstalt der Harvard-University für mannigfache Belehrungen und für die liebenswürdige Überlassung seines seltenen Materials zum Zwecke des Studiums und der Veröffentlichung. Fernerhin danke ich Herrn Dr. Joel Goldthwait, Leiter, und Herrn Dr. Robert Osgood, Oberarzt der orthopädischen Abteilung am Massachusetts General Hospital für die rege Anteilnahme an den Untersuchungen und für die Unterstützung derselben durch Überlassung des gesamten Skoliosenmaterials der Klinik. Weiterhin bin ich Herrn Dr. Painter,

Leiter der orthopädischen Abteilung am Carney-Hospital, der alle seine Fälle von Wirbelsäulen-Deformitäten mir bereitwillig zur Verfügung stellte, aufs innigste verpflichtet und ebenso verdanke ich Herrn Dr. Brackett (orthopädische Abteilung des Boston Children's Hospital) einige meiner Fälle:

Schliesslich möchte ich besonderen Dank meinem verehrten Kollegen Walter Dodo, Direktor des Röntgen-Laboratoriums am Massachusetts General Hospital, für die hervorragende Leitung der technisch-röntgenologischen Seite der Arbeit und für überaus zahlreiche Ratschläge und Hilfeleistungen aussprechen.

Aus dem Allgemeinen Krankenhause St. Georg, Hamburg.

Zur Motilitätsprüfung des Magens durch Röntgenstrahlen.

Von

Dr. **Jollasse**, Oberarzt der II. med. Abteilung.

Die motorische Thätigkeit des Magens lässt sich mittels des Röntgenverfahrens kontrollieren, und somit sind auch etwaige Motilitätsstörungen nachzuweisen. Schon Rieder hat in seiner grundlegenden Arbeit auf dem Gebiete der Röntgenforschung des Magens[1]) diese hochwichtige Thatsache erwähnt und näher ausgeführt, und es ist als ein entschiedener Fortschritt zu betrachten, dass unter Umständen das Röntgenverfahren ein willkommener Ersatz ist für die sonst übliche Methode der Ausspülung, und zwar für jene Fälle, in denen aus irgendwelchen Gründen eine Untersuchung mit dem Magenschlauche kontraindiziert ist. Aber auch solchen Patienten, bei denen eine öftere Wiederholung der Motilitätsprüfung nötig erscheint, wie z. B. bei Carcinomverdacht, kann bei grosser Empfindlichkeit den Kranken eine Erleichterung erwachsen durch die Röntgenuntersuchung.

Um ein einwandfreies Resultat zu erhalten, ist es aber nötig, vorher eine Norm aufzustellen, welche uns gestattet, im gegebenen Falle mit Sicherheit zu behaupten, die Motilität des Magens ist gestört oder nicht. Unsere klinischen Untersuchungsmethoden in dieser Beziehung sind allgemein anerkannt, und wir verzeichnen z. B. ein normales Resultat, wenn ein Probemittagessen nach Leube nach sieben Stunden völlig verdaut ist; im entgegengesetzten Falle sprechen wir jedenfalls von einer Insufficienz ersten Grades (vielleicht auch zweiten Grades). Enthielt der Magen aber noch am Morgen Reste von einem abends vorher eingenommenen sogenannten Probeabendessen nach Boas, so handelt es sich nicht um eine Atonie oder Insuffizienz ersten Grades, sondern sicher um eine solche zweiten Grades oder eine sogenannte Stauungsinsuffizienz.

Bekanntlich ist es klinisch sehr wichtig, diese Unterschiede zu machen. Wie verhält es sich nun mit dem Röntgenverfahren? Wir können nicht wohl dieselben Mahlzeiten ohne weiteres benutzen, müssen also erst durch Experimente uns ein als Norm geltendes Verfahren sichern, und da der Bismut-Griessbrei nach Rieder z. Zt. das gebräuchliche Untersuchungsmittel bildet, handelt es sich also kurz darum, zunächst festzustellen: Wie lange braucht ein gesunder Magen, um einer bestimmten Menge Griessbrei von bestimmter Konzentration mit einer bestimmten Menge Bismut sich zu entledigen?

Ich glaube, dass eine grössere Reihe von Untersuchungen nötig ist, um hierüber ins klare zu kommen, und zwar namentlich deshalb, weil es ja doch hauptsächlich Störungen geringeren Grades sind, deren Nachweis von Interesse ist, denn höhere Grade, namentlich eine

---

[1]) Fortschritte a. d. Gebiete der Röntgenstrahlen, VIII. Band. Herausgegeben von Dr. Albers-Schönberg.

Stauungsinsuffizienz, lassen sich ja meistens ohne Ausspülung und Röntgenverfahren mit genügender Sicherheit annehmen; jedenfalls aber ist der Nachweis von Störungen geringeren Grades unter Umständen von der allergrössten Wichtigkeit. So kann vor allen Dingen bei der Differentialdiagnose zwischen Carcinom und chronischem Magenkatarrh eine vielleicht unbedeutende, aber rasch zunehmende Motilitätsstörung bekanntlich ein ausschlaggebendes Symptom für die Diagnose sein, und zwar auch für solche Fälle, in denen der Tumor nicht am Pylorus gelegen ist. Schon aus diesen kurzen Andeutungen ergiebt sich, dass wir vor allen Dingen nach einer bestimmten Methode arbeiten müssen, um sagen zu können, wo eine Störung der Motilität beginnt. Dazu sind natürlich nicht nur zahlreiche Untersuchungen an verschiedenen sicher als magengesund zu betrachtenden Menschen nötig, sondern auch an demselben Individuum müssen mehrfache Untersuchungen nach verschiedenen Gesichtspunkten vorgenommen werden. Rieder selbst spricht „von seinen allerdings noch nicht sehr zahlreichen Versuchen", und so glaube ich über die diesbezüglichen Resultate berichten zu dürfen, die ich gelegentlich der in Gemeinschaft mit Dr. Albers-Schönberg in dem unter seiner Leitung stehenden Institute unseres St. Georger Krankenhauses angestellten Durchleuchtungsstudien am Magen gewann.

Ich bin nun zunächst in der Weise vorgegangen, dass ich an verschiedenen erwachsenen Individuen beiderlei Geschlechts, die sicher als magengesund zu bezeichnen sind, 200,0 g Griessbrei von mittlerer Konzentration, gemischt mit 30,0 g Bismut subn. und Milchzucker, verabfolgt habe. Darauf lagen die Leute entweder ruhig zu Bett oder bewegten sich frei im Saale umher. Dann wurde nach zwei Stunden die erste Durchleuchtung vorgenommen und, war der Magen nicht völlig leer, nach drei Stunden die zweite. Wir kamen bei diesen Untersuchungen zu folgenden Resultaten:

Name	Alter	Geschlecht	9 Uhr	11 Uhr	12 Uhr	Bemerkungen
A. Z.	23 J.	weibl.	200 g Griessbrei 30 g Bismut	Intensiver Schatten im Magen	Magen leer	Ausspülung nach 2 Stunden, reichlich Bismut, kein Brei
E. H.	16 J.	„	200 g Griessbrei 309 g Bismut	Deutlicher Schatten im Magen	Magen leer	Chlorosis
A. E.	26 J.	„	„	„	nicht untersucht	Arthritis chron.
M. K.	16 J.	„	„	„	Magen leer	Neurasthenie. Ausheberung ergiebt nur Bismut, keinen Brei
A. S.	25 J.	„	„	Schatten im Magen vorhanden	leer	Chlorose
J. D.	25 J.	„	„	Magen leer	—	Geheiltes Ulcus
W. G.	25 J.	„	„	Magen leer	—	Enteroptose
E. W.	19 J.	„	„	Deutlicher, ausgedehnter Schatten im Magen	Deutlicher, aber schwächerer Schatten im Magen	Neurasthenie
M. V.	16 J.	„	„	Deutlicher, ausgedehnter Schatten im Magen	Magen leer	Macies Siehe Fig. 1.
N. Sch.	18 J.	„	„	Deutlicher Schatten im Magen	Deutlicher, wenn auch kleinerer Schatten im Magen	Rheumatismus
M. W.	15 J.	„	„	Deutlicher Schatten im Magen	Kaum sichtbarer Schatten im Magen	Geheilte Dyspepsie
F. M.	18 J.	„	„	Deutlicher intensiver Schatten im Magen	Geringer Schatten	Polyarthritisrekonvaleszent Fig. 2.
E. W.	19 J.	„	„	Deutlicher ausgedehnter Schatten	Deutlicher, aber wenig ausgedehnter Schatten im Magen	Chlorose, geheilt
H. K.	24 J.	„	„	Intensiver, ausgedehnter Schatten im Magen	Bild unverändert	—

Name	Alter	Geschlecht	9 Uhr	11 Uhr	12 Uhr	Bemerkungen
J. P.	16 J.	männl.	200 g Griessbrei 30 g Bismut	Tiefer, ausgedehnter Schatten im Magen	Noch ein tiefer, 4 cm breiter Schatten vorhanden	Rekonvaleszent von Typhus. Weil Rekonvaleszent v. Typhus, vielleicht noch eine gewisse Myasthenie des Magens.
O. J.	30 J.	„	„	Geringer Schatten im Magen	—	Alkoholismus, chron.
H. S.	66 J.	„	„	Magen leer	—	Ischias
P. R.	38 J.	„	„	Deutlicher Schatten im Magen	Sehr schwacher Schatten im Magen	„
P. H.	18 J.	„	„	Sehr deutlicher Schatten i. Magen	unbedeutender Schatten	Laryngitis
L. B.	20 J.	weibl.	„	Sehr deutlicher Schatten	Magen leer	Adnex-Tumor



Fig. 1.

Fig. 2.

Auf Grund dieser Untersuchungen müssen wir also behaupten, dass bei ruhigem Verhalten der Patienten die obenbezeichnete Mischung nach zwei Stunden in den allermeisten Fällen noch einen deutlichen Schatten im Magen zurücklässt und dass erst nach drei Stunden der motorisch gesunde Magen keinen oder fast keinen Schatten mehr erkennen lässt, der auf restierendes Bismut zurückzuführen wäre. Nur in ganz vereinzelten Fällen war der Magen schon nach zwei Stunden frei von jeglichem Bismutschatten. Besonders fiel es uns aber auf, dass bei einer Kranken mit einer hochgradigen allgemeinen Enteroptose und sehr tief stehendem Magen letzterer auch bereits nach zwei Stunden frei von Bismut war. Es ist zwar eine bekannte Thatsache, dass bei selbst hochgradiger Ptosis des im übrigen gesunden Magens die Motilität nicht merklich gestört zu sein pflegt, allein dass diese, wenigstens auf Grund des geschilderten Untersuchungsverfahrens, besonders lebhaft sich erwies, war immerhin bemerkenswert.

Wir müssen also auf Grund einer Untersuchungsreihe, die sich auf 20 Fälle erstreckt, annehmen, dass ein normaler Magen in der Regel drei Stunden bedarf, um nach einer Einverleibung von 200,0 g Griessbrei plus 30,0 g Bismut keinen Schatten mehr aufzuweisen. Nur in einer Minderzahl aller bisher untersuchten Fälle (15 %) war der Magen schon nach zwei Stunden vollkommen leer oder zeigte doch nur einen sehr geringen Schatten. Hier ohne weiteres von einer Hypermotilität zu sprechen, liegt natürlich kein Anlass und keine Berechtigung vor, vielmehr wird es sich, da wir nur einwandfreie magengesunde und auch im übrigen nicht besonders kranke Individuen untersuchten, nur um individuelle Unterschiede handeln; denn diese kommen ja jedenfalls in gewissen Grenzen auch normalerweise vor. Übrigens will ich hierbei gleich erwähnen, dass ich absichtlich stets nur von einem mehr oder minder ausgedehnten und intensiven (auf restierendes Bismut zurückzuführenden) „Schatten“ sprach und nicht einfach von Griessbreiresten mit Bismut. Denn die mitgeteilten Versuche beweisen durchaus nicht, dass der gesunde Magen 2—3 Stunden bedarf, um 200,0 g Griessbrei zu verdauen, vielmehr haben wir bei mehrfachen nachträglichen Ausspülungen gefunden, dass der Magen nach zwei Stunden frei von Griessbrei war und nur mehr oder minder grosse

Mengen von Bismut enthielt, auf deren alleiniges Zurückbleiben der Schatten zu beziehen war. Es hängt dieses offenbar mit der spezifischen Schwere des metallischen Bismuts zusammen, das ebenso wie im Wasserglase in dem flüssigen oder fast flüssigen Chymus sedimentiert und schwerer aus dem Magen durch seine peristaltischen Bewegungen herausbefördert wird als der flüssige oder verflüssigte Inhalt. So konnte ich denn auch mehrfach nachweisen, dass Bismut 30,0 g in 200,0 g Milch verabfolgt, ebensolange einen Schatten hinterlässt, wie der Bismut-Griessbrei, obwohl doch die flüssige Milch den Magen schneller verlässt als der erst zu verflüssigende dicke Griessbrei; ja, 30,0 g Bismut, fast pure gegeben, ist im Magen während derselben Zeit sichtbar zu erhalten, wie wenn er mit 200—400 g Brei vermischt war, während, wenn die spezifische Schwere des Bismut keine Rolle spielte, die weit kleineren Mengen doch sehr viel schneller verschwunden sein müssten. Auch wurde konstatiert, dass z. B. der Magen nach einer Mahlzeit von 200,0 g Griessbrei ohne Bismut nach zwei Stunden bei der Ausspülung leer war, nach 200,0 g Brei mit 30,0 Bismut aber noch einen sehr deutlichen Schatten nach zwei Stunden hinterliess.

BOSTON MEDICAL LIBRARY JUN 20 1900

Diese Schwierigkeit für Bismut, aus dem Magen zu verschwinden, ist auch nötig für die von Schwarz empfohlene Methode, den Grad der HCl zu bestimmen mittels eines in Fibroderm eingeschlossenen Bismutbolus: läge der Bismutbolus nicht schwer entfernbar im Magen, würde es wohl auch bei linker Seitenlage nicht möglich sein, die kleine Kugel fünf Stunden im Magen zu erhalten.

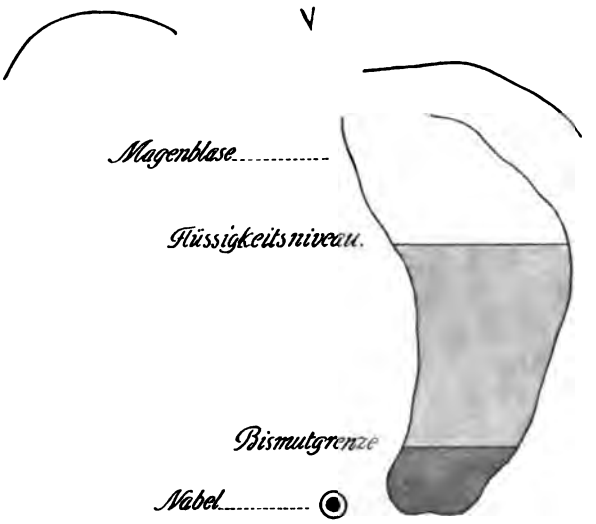

Fig. 3.

Die Skizze (Fig. 3), die das Durchleuchtungsbild des ersten Magenteiles einer an Sanduhrmagen leitenden Patientin zeigt, lässt in sehr schöner Weise erkennen, wie zwei Stunden nach der Bismut-Griessbreimahlzeit das Bismut sedimentierte, während man darüber den verflüssigten Brei und ganz oben die Magenblasen sieht.

Korrekterweise hat man also bei den in Rede stehenden Versuchen nicht zu sagen, ein Bismut-Griessbrei verlässt den Magen in so und so viel Stunden, sondern 30,0 g Bismut lassen nach einer bestimmten Zeit noch einen mehr oder minder ausgedehnten Schatten erkennen oder nicht, wobei nicht viel darauf anzukommen scheint, ob der mitgereichte Brei etwas reichlicher oder weniger reichlich ausfällt. Diese meine Beobachtungen und die daraus gezogenen Schlüsse stehen in einem gewissen Gegensatze zu den Behauptungen Rieders, der (l. c.) nach Schüler annimmt, dass durch Bismut die Motilität des Magens und die Verdauung nicht verändert wird. Rieder meint, „das hohe spezifische Gewicht der bismuthaltigen Nahrung scheint also auf den Ablauf der Magenverdauung nicht verlangsamend einzuwirken," und das „Bismutsalz bleibt nicht in den Falten der Schleimhaut länger haften." „Der bismuthaltige Nahrungsrest ist vielmehr stets am tiefsten Punkte des Magens zu finden und nimmt stetig, wenn nicht neuerdings Nahrung zugeführt wird, an Grösse ab." Hierzu möchte ich bemerken, dass es sich eben während der letzten (wohl nicht ganz geringen) Zeit nicht um bismuthaltige Nahrungsreste handelt, sondern nur um restierendes Bismut, welches entschieden schwerer aus dem Magen entfernt wird, als der Chymus.

Denn wenn Rieder meint, „dass die Nahrungsstoffe und besonders salpetersaures Bismut während ihres Aufenthaltes im Magen- und Darmkanal gut gemischt bleiben, so kann ich dieses auf Grund unserer Untersuchungen nicht bestätigen, und ich glaube, die beigefügte

Skizze beweist zur Genüge, dass das Bismut sehr deutlich im Mageninhalt sedimentiert, sobald dieser einigermassen verflüssigt oder dünnbreiig, mit einem Worte im Aggregatzustande des Chymus sich befindet. Ebenso die Thatsache, die ich wiederholt nachgewiesen habe, dass Bismut 30,0, mit ebensoviel Milchzucker verabreicht, ebensolange einen Schatten im Magen zurücklässt, als wenn diese Menge mit 200—400 g Griessbrei genossen würde, spricht dafür, dass die spezifische Schwere des Bismut dieses länger im Magen zurückhält. Auch Bismut in ausgeheberten Chymus geworfen und durch energisches Umrühren mit ihm vermischt, sedimendiert alsbald, und die Peristaltik des Magens reicht eben nicht aus, die Sedimentierung des Bismut zu verhindern.

Wiesinger, der die von Rieder empfohlene Methode der Motilitätsprüfung bei Carcinoma ventriculi anwandte, ging bei seinen Untersuchungen von der Annahme aus, dass 400,0 g Griessbrei plus 30,0 g Bismut nach $1^1/_2$—2 Stunden verdaut sei. Demnach wäre also bei dem Vorhandensein eines deutlichen Schattens nach zwei Stunden eine, wenn auch noch nicht hochgradige, Motilitätsstörung anzunehmen. Wiesinger stützt sich aber dabei, wie ich aus mündlicher Mitteilung erfahren habe, nur auf das Resultat von zwei Untersuchungen normaler Magen, und selbstredend müssen die individuellen Unterschiede zunächst festgestellt werden, ehe von einer pathologischen Grenze gesprochen werden kann; und — wie oben erwähnt — kommt es eben auf den Nachweis geringer Störungen an, wenn die Methode praktische Bedeutung haben soll.

Ich behaupte also, dass wir bei der Griessbrei-Bismutprobe (und zwar nach Verabfolgung von 200,0 g Griessbrei plus 30,0 g Bismut) erst mit Sicherheit von einer Motilitätsstörung sprechen dürfen, wenn drei Stunden nach der Mahlzeit noch irgendwie deutliche Bismutschatten im Magen nachweisbar sind.

Ich habe darauf bei sechs weiblichen und sechs männlichen magengesunden Leuten die Versuche ähnlich eingerichtet, wie Rieder (l. c.), indem ich 300,0 g Bouillon, 120 g Fleisch und 200 g Kartoffelbrei mit 30,0 g Bismut nehmen liess. Die Resultate finden sich auf nachstehendem Schema und decken sich ungefähr mit der diesbezüglichen Riederschen Angabe. Bei dem Versuche Riederś „hatte nach drei Stunden der grösste Teil der Speisen den Magen verlassen, und nach sechs Stunden war der Magen völlig leer.“ Bei meinen zwölf Versuchen fand sich nach sechs Stunden der Magen regelmässig leer, nach vier Stunden jedoch war noch recht häufig deutlich Bismutschatten vorhanden, und zwar bei den sechs Frauen jedesmal, während nach sechs Stunden der Magen erst leer war; bei den untersuchten sechs Männern hingegen war der Magen bei dreien nach vier Stunden bereits völlig leer, und bei dem vierten wurde nur sehr geringer Schatten notiert. Es scheint also, dass, wenn die Untersuchungsreihe gross genug ist, um daraus Schlüsse ziehen zu dürfen, die Motilität des Magens bei Männern etwas grösser ist als bei Frauen. Auch die zwei Untersuchungen, die Wiesinger bei normalen Magen vornahm, und bei denen er eine sehr kurze Verdauungszeit konstatierte, betrafen Männer. Dabei will ich aber hervorheben, dass es sich bei den Frauen nicht etwa um Enteroptosen handelte, dass im Gegenteil ein Fall, der eine deutliche Gastroptose zeigte, zu denen gehört, der schon nach zwei Stunden einen völlig geleerten Magen aufwies. (S. erstes Schema.)

Gaben wir also zur Motilitätsprüfung ein Mittagessen, das ungefähr dem Leubeschen Mittagsmahl entspricht, so dürfen wir annehmen, dass ein Magen in seiner Motilität gestört ist, wenn nach sechs Stunden noch deutliche Bismutschatten im Magen nachweisbar sind; dabei scheint ein nach sechs Stunden etwa noch vorhandener Rest beim männlichen Geschlecht schwerer in die Wage zu fallen als beim weiblichen.

Ich habe meine Untersuchungen dann bei einigen Fällen auf die Frage ausgedehnt, ob bei rechter Seitenlage eine schnellere Entleerung des Magens stattfindet als bei Rückenlage oder ruhigem Umhergehen und habe in der That in einigen Fällen konstatiert, dass bei dauernder rechter Seitenlage nach zwei Stunden der Magen bereits völlig von Bismut frei war, während er bei denselben Individuen noch einen deutlichen Rest enthielt, wenn Rückenlage

oder aufrechte Körperstellung eingenommen wurde. Allerdings war in anderen auf diesen Punkt hin untersuchten Fällen ein Unterschied nicht zu konstatieren.

Name	Alter	Geschlecht	Diagnose	12 Uhr	Nach 4 Stunden	Nach 6 Stunden
E. S.	16 J.	weibl.	Geheilte Chorea	300 g Bouillon 200 g Kartoffelmus 120 g Beefst. 30,0 g Bismut	Deutlicher Schatten im Magen	Magen fast leer
M. B.	18 J.	„	Obstipatio	„	Deutlicher Schatten im Magen	Magen leer
A. B.	18 J.	„	Chlorose	„	Deutlicher Schatten	Magen leer
A. P.	14 J.	„	Arthritis	„	„	„
W. P.	—	„	Macies Enteroptose	„	„	„
A. E.	26 J.	„	Polyarthritis chron.	„	„	Deutlicher, aber geringer Schatten im Magen
W.	42 J.	männl.	Catarrh. apic.	„	Magen leer	—
F. W.	41 J.	„	Pleurit. sicca	„	Magen leer	—
P. F.	20 J.	„	Ischias	„	Deutlicher Schatten	Magen leer
C. A.	18 J.	„	Laryngitis acuta	„	Magen leer	—
R. W.	25 J.	„	Distorsion der Schulter	„	Sehr kleiner Schatten	Magen leer
R. Sch.	28 J.	„	Pleuritis sicca	„	Magen leer	—

Wenn wir uns nun fragen, ob die Untersuchungen der Magenmotilität mittels des Röntgenverfahrens praktisch zu verwerten sind, so müssen wir zunächst zugeben, dass sie allerdings mit dem bisherigen klinischen Verfahren durch Aushebern einer bestimmten Nahrungsmenge nach einer bestimmten Zeit nicht konkurrieren können. Abgesehen von dem grossen Apparat, der nicht überall und so leicht zur Verfügung steht wie ein Magenschlauch, ist das Resultat doch auch nicht ein so genaues, was die Menge der Reste, also den Grad der event. Störung betrifft; denn hierfür ist doch nicht nur die Ausdehnung, sondern auch die Tiefe des Schattens massgebend, und diese wiederum ist nicht immer eindeutig, da sie nicht nur von der Menge des restierenden Bismut abhängt, sondern auch von der Härte der Röhre, von der Dicke der Bauchdecken etc. — Auch können schwer oder nicht transportable Kranke für unser Untersuchungsverfahren nicht in Betracht kommen. Anders sieht die Sache aus, wenn man das Röntgenverfahren praktisch nur für jene Fälle reserviert, bei denen der Zustand das Einführen der Magensonde verbietet. Aber während für die Anfangsfälle das Röntgenverfahren besser durch eine Ausheberung ersetzt wird, ist bei den hochgradigen Fällen von Motilitätsstörung mit schweren allgemeinen oder lokalen Krankheitserscheinungen es oft wohl auch nicht möglich, den Leuten zuzumuten, Griessbrei in Mengen von 200—400 g oder das angegebene Mittagsmahl zu essen; denn wenn die Einführung der Sonde Gefahren bringt, ist eine Nahrungsaufnahme der geschilderten Art nur zu oft nicht nur gefährlich, sondern auch unmöglich, ganz abgesehen davon, dass es von niemandem als lukullischer Genuss empfunden wird, eine grössere Bismutmahlzeit zu verspeisen. Da ich nun glaube, gezeigt zu haben, dass es nicht der mit Bismut gemischte Griessbrei ist, der einen 2—3 stündigen Schatten zurücklässt, sondern das Bismutsedimcnt allein, so möchte ich vorschlagen, in denjenigen Fällen, in denen die Einführung der Sonde sich verbietet und ein Röntgeninstitut zur Verfügung steht, die Motilitätsprüfung des Magens in der Weise vorzunehmen, dass man den Patienten eine Mischung von 30,0 g Bismut, 15 g Milchzucker mit einer ganz geringen Menge Wassers

(vielleicht $1^1/_2$ Esslöffel) verabreicht und etwas Wasser nachtrinken lässt. Dieser von Holzknecht[1]) zur Untersuchung von Ösophagusstenosen vorgeschlagene und sich sehr gut bewährende, kleberige dicke Brei schmeckt nicht schlecht und lässt sich in dieser Quantität von jedem leicht nehmen. Eine Motilitätsstörung des Magens lässt sich dann erst mit Sicherheit annehmen, wenn hiervon nach drei Stunden noch deutliche Reste im Magen durch das Röntgenverfahren nachzuweisen sind. Besteht eine Insuffizienz zweiten Grades d. h. Stauungsinsuffizienz, lässt sich der Bismutschatten oft noch nach 24 Stunden und länger nachweisen.

Hinzufügen will ich noch, dass ich irgendwelche Schädigungen subjektiver oder objektiver Art nach Gaben von 30 und 40 g Bismut mit 15,0 g Milchzucker bei weit über 100 von Untersuchungen, die wir für Motilitätsbestimmungen und anderen Zwecken vornahmen, nicht einmal konstatieren konnte; auch Obstipation in irgendwie belästigender Weise trat nicht auf.

Abbildungen.

Fig. 1. } Bismutschatten im Magen zwei Stunden nach einer Mahlzeit von 200 gr Brei + 30,0
Fig. 2. } Bismut.
Fig. 3. Sedim. Bismut 2th post. coenam.

Über die Einwirkung der Röntgenstrahlen auf die Entwickelung der Schmetterlinge.[2])

Von

Dr. med. **K. Hasebroek** in Hamburg.

Systematische Versuche über den Einfluss der Röntgenstrahlen auf die Entwickelung der Schmetterlinge scheinen in Deutschland noch nicht gemacht zu sein. Das einzigste, was ich überhaupt finden konnte, ist ein nicht allzuklares Referat nach „Le Radium“ vom I. Congress pour l'étude de la Radiologie et de l'ionisation, woselbst es heisst:

„Bordier: Influence des rayons X sur évolution des vers à soie. 1. Die Raupen sind weniger munter als die nichtbestrahlten. 2. Sie bleiben kleiner. 3. Die Färbung ist dunkler. 4. Sie spinnen sich nicht ein und verfertigen kleinere Kokons. 5. Der Schmetterling kommt nicht aus. 6. Der grösste Teil der eingesponnenen Tiere stirbt. 7. Von diesen verwandeln sich nur wenige in vollständige Puppen, bei den anderen ist nur der hintere Teil verpuppt, der vordere Teil am Kokon festgeklebt unter Blutaustritt (?) aus den Fresswerkzeugen. Wie lange und mit welcher Art Röhren die Bestrahlung vorgenommen wurde, ist nicht angegeben.“

In folgendem werde ich die von mir angestellten Versuche mitteilen. Da in einer Versuchsreihe mit Sicherheit positive Ergebnisse zu verzeichnen sind, so hoffe ich durch diese Mitteilung die Anregung zu geben, dass man in grösserem Massstabe, als es mir aus äusseren Gründen möglich ist, weitere Versuche macht. Die Röntgenstrahlen bieten so viel des Rätselhaften in ihrer Einwirkung auf sich entwickelnde Organismen, dass es wunderbar wäre, wenn das Raupen- und Puppenstudium des Schmetterlings unbeeinflusst bleiben sollte.

Zur Bestrahlung wurde eine sehr kräftige, mittelweiche Müllersche Wasserkühlröhre benutzt. Der Abstand betrug 1—4 cm. Die Bestrahlung wurde von Herrn Dr. Albers-Schönberg in Hamburg vorgenommen, dem ich für seine Mühewaltung zu Dank verpflichtet bin.

---

[1]) In verschiedenen Referaten wurde von Bismut, Wasser und Malzzucker irrtümlich gesprochen. Einer mündlichen Mitteilung von Holzknecht verdanke ich die Kenntnis der richtigen Zusammensetzung.

[2]) Nach einem Vortrage mit Demonstration, gehalten 5. X. 06 im Verein f. naturwissenschaftl. Unterhaltung in Hamburg.

A. Versuche mit Puppen.

Versuch I.

30 Vanessa urticae Puppen, 2—5 Tage alt, bezogen 25. VI. 05 aus Berlin, wurden zu je 5 in Zündholzschachteln in Watte verpackt den Röntgenstrahlen täglich 6 Minuten ausgesetzt.

18 Kontrollpuppen.

Schachtel	1	2	3	4	5	6
Bestrahlung	1×6 Min.	2×6 Min.	3×6 Min.	4×6 Min.	5×6 Min.	6×6 Min.

Leider waren die Puppen beim Transport lädiert gewesen, denn von den 18 Kontrollpuppen starben die meisten oder schlüpften bis 12. VII. mit 2 Ausnahmen verkrüppelt. Von den bestrahlten starben 18, 11 waren verkrüppelt. Ein Falter jedoch aus Schachtel 5 schlüpfte 9. VII. tadellos. Dieser zeigte keinen Unterschied in Form und Färbung von den beiden Kontrollfaltern. Die Puppe war bestrahlt am 26. 27. 28. 29. 30. VI. 05 je 6 Minuten, zusammen 30 Minuten.

Versuch II.

12 Vanessa atalanta Puppen, bezogen 5. X. 1905 aus Jena, wurden in flachem Karton folgender Bestrahlung ausgesetzt:

Anzahl	Datum der Bestrahlung i. Oktober	Zeit der Bestrahlung	Gesamt-Bestrahlung	Datum des Schlüpfens
2	6.	30 Min.	30 Min.	9. X. 05
1	8. 10.	30 Min.	60 Min.	10. X. 05
1	8. 10. 12. 14.	30 Min.	120 Min.	17. X. 05
4	8. 10. 12. 14.	30 Min.	165 Min.	19. X. 05 (3)
	16.	45 Min.		23. X. 05 (1)
2	8. 10. 12. 14.	30 Min.	185 Min.	30. X. 05
	16.	45 Min.		
	18.	20 Min.		

Sämtliche Falter waren wohlentwickelt und unterscheiden sich in Nichts von der normalen Form.

Versuch III.

2 Vanessa io Puppen, welche gleichzeitig mit den Van. atalanta Puppen bestrahlt wurden, schlüpften 17. X. 05 etwas verkrüppelt, konnten jedoch mit Streifen gespannt werden. Auch diese Falter differieren nicht von den normalen Van. io.

Versuch IV.

2 D. euphorbiae Puppen, welche ich aus Tirol als Raupen im August 1905 mitgebracht hatte, wurden während des Winters 1905/06 an 50 Tagen mit zusammen 218 Minuten bestrahlt.

Die Puppen ergaben 5. VI. 06 und 3. VII. 06 normale Falter.

B. Versuche mit Raupen.

Versuch V.

6 halb erwachsene Charaxes jasius Raupen von der Riviera wurden in einem Holzkästchen mit Gazewänden und -deckel in Grösse von 6×8×12 cm der Bestrahlung ausgesetzt. Die Bestrahlung fand statt vom 24. XI. 05 bis 30. XII. 05 in Gesamtdauer von 117 Minuten und annähernd wochentäglich in 4—5 Minuten Dauer. Futter: Erdbeerbaum.

28. XII. 05: 3 Raupen blieben im Wachstum bald zurück und starben. Die übrigen befinden sich in der Häutung. Eine von ihnen scheint die Kopfhaut nicht abwerfen zu können; die Kopfspitzen sehen schwarz, wie verbrannt aus. Die letzten beiden häuten sich normal.

30. XII. 05: Beendigung der Bestrahlung.

17. I. 06: Eine Raupe †. Die letzte sieht gut aus.

18. I. 06: Die Raupe hängt sich zur Verpuppung auf.

20. I. 05: Der Hinterleib ist zur Puppe ausgebildet, der übrige Körper ist geklafft und zwei grosse Tropfen grüner Körperflüssigkeit sind ausgetreten.

22. I. 06: Die Tropfen sind geronnen, die Puppe trocknet ein und erscheint kahnförmig ausgehöhlt bei gut ausgebildetem Leib. †.

Versuch VI.

24 halb erwachsene Vanessa urticae Raupen, eingetragen 24. V. 06 aus der Umgebung Hamburgs, wurden zu je 12 Stück in zwei gleichen Holzgazekästchen von 8×12×6 cm Grösse gethan. Die eine Partie wurde bestrahlt, die andere nicht bestrahlt und zur Kontrolle im gleichen Zimmer mit den bestrahlten gelassen. Die Bestrahlung fand statt vom 31. V. 06 bis 5. VI. 06, bis in das Puppenstadium hinein.

A. Bestrahlter Kasten.

31. V. 06. Bestrahlung 20 Minuten.

1. VI. 06. Bestrahlung 20 Minuten. Die Raupen hängen sämtlich zur Verpuppung an der Deckelgaze.

2. VI. 06. Bestrahlung 30 Minuten.

3. u. 4. VI. 06. Keine Bestrahlung.

5. VI. 06. Bestrahlung 10 Minuten. 11 Puppen wohl ausgebildet, 1 Raupe †.

Die Puppen sind sämtlich kleiner als die Kontrollpuppen, einige auffallend klein. 1 Puppe noch frisch grün. Die Puppen fallen auf durch ihre dunkle Färbung und das Fehlen der glänzenden Punkte. 3 Puppen sind fast schwarz, sehen wie verbrannt aus. Man sieht die Farbendifferenz besonders deutlich, wenn man die ganze Kolonie bei abgenommenem Deckel mit den Kontrollpuppen vergleicht.

6. VI. 06. Bestrahlung 20 Minuten. Auch die grüne Puppe ist fast schwarz geworden.

7. VI. 06. Bestrahlung 20 Minuten.

8. VI. 06. Bestrahlung 20 Minuten. Beendigung der Bestrahlung.

14. VI. 06. Die Puppen dunkeln weiter nach, sind jetzt alle fast schwarz, eine mit einem kleinen Splitterdefekt an der Flügelscheide.

16. VI. 06. Ein Falter schlüpft.

17. VI. 06. 2 Falter schlüpfen.

18. VI. 06. } 7 Falter schlüpfen.
19. VI. 06. }

20. VI. 06. 2 Puppen ††.

Die Falter wurden nach dem Erhärten sorgfältig dem Kasten entnommen, einige auf Flugvermögen geprüft.

Es zeigt sich bei den Faltern folgendes:

B. Kontrollkasten.

1. VI. 06. Sämtliche Raupen hängen am Deckel.

4. VI. 06. 11 Puppen von dunkelgrauer Färbung mit Glanzflecken.

6. VI. 06. Die Puppen dunkeln nur um ein geringes nach.

17. VI. 06. 1 Falter schlüpft.
18. VI. 06. 2 Falter schlüpfen.
19. VI. 06. } 8 Falter schlüpfen.
20. VI. 06. } 1 Puppe †.

Alle Falter sind normal entwickelt und fliegen normal.

Die Falter sind sämtlich normal entwickelt, nirgends verkrüppelt, haben aber ihr normales Flugvermögen eingebüsst: sie können sich nur flatternd von einem erhöhten Punkt schräge herablassen, vermögen sich aber nicht wieder von der Erde zu erheben.

Nach der Abnahme vom Spannbrett ergeben sich, für das blosse Auge sichtbar, folgende Eigenschaften: die Falter sind kleiner als die Kontrollfalter; die Spannweite der Vorderflügelspitzen beträgt im Minimum 37 mm, im Maximum 47 mm, im Durchschnitt = 44 mm: resp. 49 mm bei den Kontrolltieren.

I. Oberseite.

Die Beschuppung ist eine mangelhafte; die Flügel erscheinen wie abgeflogen, am meisten an der Spitze und im äusseren Drittel der Vorderflügel. Hier ist die Zeichnung bei einigen Tieren kaum mehr zu sehen. Den Mangel an Beschuppung sieht man bei durchfallendem Licht als grössere Transparenz, welche nicht mehr homogen, sondern siebartig defekt erscheint. Im Vergleich mit einem wirklich abgeflogenen Tier liegt über der ganzen Oberseite ein leichter Fettglanz. Die Behaarung ist geringer als bei den Kontrolltieren: es reicht dieselbe vom Analwinkel nicht so weit auf die Hinterflügel hinauf und es sind Thorax und Hinterleib weniger behaart, bei einigen Exemplaren der Hinterleib leicht glänzend.

Die Fühler sind normal.

Die Zeichnung ist an sich nirgends verändert; sie ist aber verwischt: weder die Flecken noch die Bänder noch Ränder inklusive Saumlinien haben mehr die scharfe Begrenzung und sind etwas ineinander geflossen. Die Vorderflügelmittelflecke erscheinen bei einigen Exemplaren nur als schwache Schatten.

NB. Bei wirklich abgeflogenen Van. urticae bleibt die scharfe Begrenzung der Zeichnung erhalten: ich erwähne dies, um der möglichen Mutmassung zu begegnen, dass die Tiere doch abgeflogen sein könnten. Es kann ja auch hiervon keine Rede sein, da die Falter mit Sorgfalt behandelt wurden.

Anstatt der normalen schön roten Grundfarbe haben die Falter zum Teil den rotbraunen Ton der Vanessa polychloros L. angenommen. Die hellen Abtönungen zwischen den Vorderrand- und Innenrandflecken der Vorderflügel und am Innenrand der Hinterflügel ist vorhanden, aber in grösserer Ausdehnung, wie es scheint durch die weniger dichte Beschuppung.

Das Schwarz hat eine deutliche Zunahme erfahren; es macht den Eindruck, als wenn die Flügel im ganzen stärker bestäubt sind als normal und zwar vom Aussenrand und von der Wurzel nach der Mitte sämtlicher Flügel abklingend. Sämtliche Saumdoppellinien sind fast ganz verloren gegangen auf diese Weise, so dass bei einigen Exemplaren aus ihnen ein einfarbiger, allerdings verwischter Rand geworden ist.

Das Blau ist an den Rändern der Vorderflügel und Hinterflügel reduziert, an den Vorderflügeln meistens verschwunden, an den Hinterflügeln durch feine schwarze Punktierung unrein.

Das Weiss an der Vorderflügelspitze ist bei keinem Falter ausgeprägt, bei einigen durch Schwarz gänzlich verdrängt.

II. Unterseite.

Auch hier ist die Zeichnung verwischt, bietet nirgends mehr scharfe Konturen. Die Spitze der Vorderflügel ist fast einfarbig schwarz, nur mit hellerer Andeutung des weissen Apicalfleckes der Oberseite. Jede Saumdifferenzierung ist verschwunden, so dass die Randzeichnung als einfarbiger verwischter Rand vorhanden ist. Es besteht vermehrte schwarze Überstäubung an allen Flügeln vom Rande und von der Wurzel nach der Mitte zu abnehmend. An den Hinterflügeln ist die normalerweise helle Binde stark verdunkelt, nach aussen nirgends

mehr differenziert. Die feine schwarze Strichelung der hellen Binde der normalen Hinterflügel ist in der Verdunkelung nirgends mehr zu sehen, auch nicht bei durchfallendem Licht.

Unter der Lupe sieht man: Nirgends mehr scharfe Konturen, die gesamte Oberfläche bei dem am stärksten beeinflussten Faltern nicht mehr homogen farbig, sondern durch punktförmigen Niederschlag der Färbung fein granuliert.

Mikroskopisch ergiebt sich an zwei von der Ecke der Vorderflügel abgeschnittenen, ca. 1 qcm grossen Vergleichsstücken vom bestrahlten und unbestrahlten Falter folgendes:

a) Bei 50facher Vergrösserung.

Die Anordnung der Schuppen ist total gestört, nicht mehr in regelmässigen Dachziegelreihen, sondern durcheinander geworfen. Nur in tieferen Schichten besteht zum Teil die normale Reihenbildung. Bei einem zur Sicherheit herangezogenen abgeflogenen Normaltier, welches äusserlich, wie bemerkt, eine gewisse Ähnlichkeit mit dem bestrahlten hat, findet man nur einzelne aus dem Verbande gelöste Schuppen, niemals aber eine solche offenbare Unordnung.

Im Schwarz: Die schwarze Färbung der Schuppen ist zum grossen Teil intensiver als normal, bisweilen kohlrabenschwarz. Andererseits finden sich auch hellere Schuppen als normal. Es fehlt die Gleichmässigkeit der Färbung.

Im Blau: Die blauen Schuppen der Randflecke sind in ihrer Anzahl stark reduziert, man muss oft lange suchen, bis man an den Stellen der Randflecke vereinzelte blaue Schuppen findet; in einem Randfleck sind oft nur 3—4 blaue Schuppen vorhanden. Die Intensität des Blau hat gelitten, das schöne Stahlblau ist nur vereinzelt mehr vorhanden.

Im Weiss: Bis auf vereinzelte Reste von normalen Schuppen — im weissen Apicalfleck — ist das normale porzellanartige Milchweiss verloren gegangen. Die Schuppen enthalten reichliche graue Einstreuungen. Zwischen den vorhandenen weissen Schuppen viele hell- und dunkelgraue Schuppen, die im normalen weißen Apicalfleck fehlen.

b) Bei 360facher Vergrösserung.

Die roten Schuppen — zwischen den Zwillingsflecken und dem Rande der Vorderflügel entnommen — sind etwas schmäler und langgestreckter, mit unregelmässigerer Pigmentablagerung als normal und mit spitz zulaufenden Zacken an den Sinus der gestielten Flügelbasis. Die Schuppenspitze ist normal gelappt.

Die schwarzen Schuppen — dem mittleren Vorderrandsfleck entnommen — sind an der Basis normal, haben zum Teil an der Spitze bis zu acht unregelmässige Zacken.

Die blauen Schuppen — aus einem blauen Randfleck der Hinterflügel genommen — zeigen keinen Unterschied gegenüber den normalen.

Auch an den leeren Puppenhülsen bemerkt man Unterschiede gegenüber den normalen: sie fallen durch ihre dunkle Färbung auf. Unter dem Mikroskop sieht man, dass die Verdunkelung auf eine circa dreimal so dichte Netzanordnung des schwarzen Pigmentes zurückzuführen ist.

Die Puppenhülsen der bestrahlten Tiere zeigen hinsichtlich ihrer Durchlässigkeit für Röntgenstrahlen keinen Unterschied von den normalen Puppenhülsen: beide geben auf der photographischen Platte keinen Schatten. Hiernach ist also die Schmetterlingspuppenhülle überhaupt durchlässig für Röntgenstrahlen.

Versuch VII.

24 Vanessa io Raupen, Ende Juni 1906 klein von der Ostseeküste eingetragen, wurden nach der letzten Häutung in den gleichen Gazekästchen wie beim Versuch VI zu je 12 bestrahlt und unbestrahlt gelassen. Die Bestrahlung erfolgte vom 6. VII. bis 17. VII. 06, elfmal, wochentäglich zu je ca. 8 Minuten mit einer Gesamtbestrahlung von 88 Minuten.

A. Bestrahlter Kasten.	B. Kontrollkasten.
10. VII. 06: 4 Puppen hängen.	
11. VII. 06: 8 Puppen hängen,	11. VII. 06: 6 Puppen hängen.
Die Puppen sehen normal aus, dunkeln nicht nach.	12. VII. 06: 6 Puppen hängen.
25. 26. 27. } VII. 06 schlüpfen alle Falter.	25. 26. 27. } VII. 06 schlüpfen alle Falter.
Die Falter sind normal in jeder Beziehung.	

Zusammenfassung der Resultate.

1. Die 3—5 Tage alten Puppen von Van. urticae, atalanta und io reagieren nicht nachweisbar auf die Röntgenbestrahlung. Auch die Winterpuppe von D. euphorbiae ist trotz der sehr häufigen und intensiven Bestrahlung nicht beeinflusst worden.

2. Die Raupen von Van. urticae und io scheinen, abgesehen davon, dass sie bei den stark beeinflussten Van. urticae etwas kleiner blieben, nicht zu leiden. Diesem gegenüber kann das Sterben der Char. jasius Raupen nicht auf die Bestrahlung bezogen werden, um so weniger, als Kontrolltiere nicht vorhanden waren.

3. Der Vorgang der Puppenbildung an sich wird bei Van. urticae und io nicht gestört. Die Störung der Puppenbildung bei Char. jasius ist jedoch auffallend, da erstens weder mir noch anderen Züchtern ähnliche Bildungen vorgekommen sind, zweitens die Störung mit der eingangs referierten Beobachtung Bordiers an Seidenraupen sich scheinbar deckt.

4. Die Zeit der Puppenruhe wird weder bei der Bestrahlung der Raupe noch der Puppe von Van. urticae und io beeinflusst.

5. Die Bestrahlung über das letzte Raupen- und erste Puppenstadium bewirkt bei Van. urticae tiefgreifende Veränderungen, welche einerseits für den Aufbau der Epithelialgebilde degenerativer Natur sind, andererseits in der Vermehrung der schwarzen Pigmentierung bestehen. Ob die allgemeine Vitalität des Gesamtorganismus leidet, ist nicht mit Sicherheit zu sagen, da das vorliegende Zeichen hierfür, die Abnahme des Flugvermögens auch wohl auf die mangelhafte Schuppenbildung zurückgeführt werden kann.

6. Da der Versuch VII mit Van. io resultatlos verlaufen ist, so besteht die Möglichkeit der Annahme, dass für die Wirkung der Bestrahlung ein bestimmtes, wahrscheinlich kurz begrenztes Stadium der Entwickelung des Falters in Frage kommt, das getroffen werden muss. Vielleicht fällt dieses Stadium mit der Zeit des Hervorspriessens der Schuppen aus ihrer Basalanlage zusammen, welche nach den Beobachtungen Sempers eine sehr kurze ist.

Correspondenzen.[1])

Für den am Montag den 1. April tagenden **dritten Kongress der Deutschen Röntgen-Gesellschaft** haben 38 Redner Vorträge und Demonstrationen angemeldet.

Die Bestimmungen für den Kongress, sowie das Vortragsverzeichnis können von Herrn Melzer (Berlin N., Langenbeckhaus, Ziegelstrasse 10/11) bezogen werden.

---

[1]) Seitens der Redaktion der Fortschritte auf dem Gebiete der Röntgenstrahlen ist eine **Auskunftsstelle** für alle auf die Anwendung der Röntgenstrahlen sich beziehenden Angelegenheiten eingerichtet worden. Fragen medizinischer, physikalischer oder technischer Art werden beantwortet und, soweit dieselben von allgemeinem Interesse sind, unter dieser Rubrik publiziert. Alle Anfragen sind direkt an die Redaktion Dr. Albers-Schönberg, Klopstockstr. 10, Hamburg, zu richten.

Eingesandt.

In einem Essener Blatt findet sich die Anzeige einer „Gesellschaft für wissenschaftliche Versuche" die für Lähmungen, Nervenlähmungen und schwer heilbare Hautkrankheiten Röntgenbestrahlung, kombiniert mit flüssiger Luft, verwendet.

Diejenigen unserer Leser, welche über die oben genannte Gesellschaft Auskunft erteilen können, werden ersucht, mit der Redaktion in Korrespondenz zu treten.

Bücherbesprechung.

F. Jamin und H. Merkel. **Die Koronararterien des menschlichen Herzens unter normalen und pathologischen Verhältnissen.** Dargestellt in stereoskopischen Röntgenbildern. Aus der mediz. Klinik und dem patholog. Institut zu Erlangen. Verlag von G. Fischer, Jena 1907.

Das Werk enthält in einer kleinen Mappe 30 Blatt stereoskopischer Herzaufnahmen mit injizierten Koronararterien. Beigefügt ist ein Heftchen mit einleitendem Text, dem Résumé der Untersuchungsergebnisse, sowie erläuternden Bemerkungen zu den einzelnen Herzbildern. Als Injektionsmaterial wurde vorwiegend eine starke Aufschwemmung von Mennige in 10—15%iger Gelatinelösung verwendet. Die mit grosser Sorgfalt ausgeführten Aufnahmen geben ein ausserordentlich anschauliches Bild von dem Verlauf der Koronararterien des menschlichen Herzens bis in ihre kleinsten Verzweigungen. Wir erhalten Aufschluss über die Anastomosenbildungen zwischen den beiden Kranzarterien, über die ausgiebige Gefässversorgung des Kammerseptums in normalen und pathologischen Zuständen und über die Ausbreitung sklerotischer Prozesse auf das Gefässsystem des Herzens.

Die von J. B. Obernetter, München, ausgeführten Reproduktionen sind tadellos.

Haenisch (Hamburg).

Vereine und Kongresse.

Breslauer Röntgenvereinigung.

(Offizielles Protokoll.)

IV. Sitzung am 4. Dezember 1906 in der Kgl. dermatologischen Universitätsklinik.

Vorsitzender: Paul Krause. Schriftführer: Ossig.

I. Kaiser zeigt die seit August 1906 **benutzten neuen Räume der Lichtabteilung der Kgl. dermatologischen Universitätsklinik.**

Im Finsenzimmer sind vier Lampen nach Finsen-Reyn im Gebrauch, zum Teil mit Feststellung der Drucklinse nach Wichmann bzw. Jungmann. Daneben eine Quecksilberlampe (Uviollampe von Schott und Genossen, Jena, Tragstativ mit zwei Röhren.)

In der Hauptsache dienen die Finsen-Reynlampen zur Behandlung des reichen Lupusmaterials der Klinik und Poliklinik. Den Erfahrungen entsprechend werden alle verrucösen, ulcerösen, tumiden Lupusformen erst mit den geeigneten Salben (Pyrogallus-Kresot-Salicyl oder Resorcin), Röntgenbestrahlungen, Salben und Röntgenbestrahlungen kombiniert, Paquelin, Ätzlösungen u. s. w. vorbehandelt und nach Erzielung glatter Narbe der Finsentherapie unterworfen. Wichtig ist bei Lupus des Naseneinganges die vorausgehende Behandlung des Naseninneren; jede zu zeitig begonnene Finsenbestrahlung der Nase in solchen Fällen ist zwecklos.

An der Hand stereoskopischer Aufnahmen und der demonstrierten Patienten wird der Gang der in der Klinik üblichen Behandlung erklärt und der kosmetische Effekt der Finsenbehandlung bei Haut- sowie Schleimhautlupus (auch Zahnfleischlupus) gezeigt. Als geheilt gelten nur die Fälle, die auf entsprechende Tuberkulindose keine Reaktion mehr geben.

Gute Erfolge brachte auch die Finsenbehandlung der Keloide; verschieden gute Resultate die des Lupus erythematodes, des Naevus vasculosus und pigmentosus. Doch sollte gerade bei den Naevis stets die Finsentherapie bevorzugt werden, wie mehrere Fälle der Klinik beweisen.

Mit der Uviollampe wurden mit gutem Erfolge Alopecia areata, akute und chronische besonders juckende Ekzeme Prurigo Hebrae und Ulcera cruris behandelt. Hervorgehoben wird

die juckstillende Wirkung, wie auch von anderer Seite schon berichtet ist. In einem Falle von Alopecia areata wuchsen die Haare an allen bestrahlten Stellen des Kopfes bald nach, nicht aber an einem zum Vergleiche ausgelassenen Herde am Kinn. Ein seit Monaten vergeblich mit Salben, Verbänden, Abtragung der callösen Ränder, Scarifikation der Ränder bis weit in das Gesunde behandeltes Ulcus cruris brachten einige Bestrahlungen zur schnellen Epithelisierung und Heilung.

Im Röntgenzimmer steht bei einer Stromspannung von 110 Volt ein Induktor von 40 cm Funkenlänge mit Quecksilberturbinenunterbrecher zur Verfügung. Der Unterbrecher ist mit Tachymeter versehen, auf dem man direkt die Unterbrechungen pro Stunde ablesen kann. Die verwendete Stromstärke schwankt zwischen zwei bis vier Ampère. Zur Abdeckung der Patienten wird in der Hauptsache der Müllersche Schutzstoff in geeigneten Streifen 24—48 cm verwandt. Nur bei kleineren Flächen, z. B. Cancroiden, und Höhlenbestrahlung dient diesem Zwecke der Bleiglastrichter oder die Müllersche Röhren-Schutzkappe. Von Röhren sind jetzt fast nur Müllerröhren im Gebrauch; die lange Arbeitsdauer der Wasserkühlröhren wird hervorgehoben. Eine Müllerröhre von 8 cm Durchmesser zur Epilation mit dem Sabourandschen Chromoradiometer wird gezeigt; bisher ist die von Sabouraud verlangte Verfärbung der Pastillen noch nicht erzielt worden bei zur reaktionslosen Epilation genügenden Dosierung.

Sehr gut bewährt haben sich die von Müller Uri, Braunschweig, hergestellten kleinen Röhren zum Auflegen auf die Haut und für Höhlenbestrahlung. Es wird hauptsächlich damit der Schleimhautlupus (Nase, Lippe, Zahnfleisch, Gaumen) bestrahlt. Je nach Indikation läuft daneben Ätzbehandlung. Die Röhre kann bei Ableitung der statischen Ladungen der Aussenfläche zur Erde durch einen Draht sogar von den feuchten Lippen gefasst werden; die Berührung mit den Zähnen ist durch dünne Wattelagen besser zu verhüten.

Vortragender berichtet sodann über die durch die Röntgentherapie erzielten guten Erfolge bei:

Hypertrichosis: bestrahlt wird stets mit einmaliger zur reaktionslosen Epilation genügenden Dosis. Berichtet wird über einen Fall, der seit Mai 1904 in vier bis achtwöchentlichen Pausen 20 mal bestrahlt wurde; nie Reaktion, stets glatte Epilierung nach ungefähr 14 Tagen. Die letzte Bestrahlung fand am 21. November 1906 statt. Keine Atrophie der Haut, keine Teleangiektasien, keine Pigmentierung. Der Erfolg ist ein sehr guter.

Bei Sykosis wird neben Epilierung schnellere Eintrocknung der Pusteln bewirkt. Auch die derben hypertrophischen Sykosisformen der Oberlippe werden bald glatt und weich. Neben der Bestrahlung soll man wenn möglich auch alle anderen Behandlungsmethoden verwerten, die jedesmal benötigt sind bei

Trichophytie und besonders Favus. Bei letzterem wird vor und nach der Bestrahlung 10%ige Pyrogallusvaseline oder die von Sabouraud angegebene Lösung (Jodtinktur ein Teil, Spiritus neun Teile) mit gutem Erfolge angewandt.

Die Erfahrungen mit der Röntgentherapie bei Psoriasis entsprechen ganz denen der Salbenbehandlung. Manche Fälle konnten, soweit die Beobachtung reicht, als geheilt angesehen werden. Manche werden schnell beeinflusst, rezidivieren aber ebenso schnell. Andere verhalten sich völlig refraktär und leider meist gerade die Fälle, in denen auch Chrysarobin u. s. w. im Stich lässt. Vorsicht ist bei frischen Herden am Platze da sich leicht ein allgemeiner Schub über den ganzen Körper einstellen kann. Bemerkenswert ist noch die schnelle graue Verfärbung der Herde, die bald einer tiefbraunen Pigmentierung Platz macht.

Bei Ekzemen sind die Erfolge stets gut, wenn es sich um subakute, chronische, tylotische, squamöse und lichenifizierte Formen handelt. Auch akute Ekzemformen lassen sich bei genügender Vorsicht günstig beeinflussen. Sehr dankbar ist die Bestrahlung bei allen juckenden, pruriginösen Ekzemen und beim sogenannten Lichen chronicus Vidal. Herde, die jahrelang jeglicher anderen Therapie trotzten, schwanden nach einigen Bestrahlungen. Deshalb wird auch stets mit gutem Erfolge

Pruritus bestrahlt.

Neben dem Nachlassen und Aufhören des Juckreizes kann man bei Lichen ruber planus schon nach wenigen Bestrahlungen völliges Schwinden der Knötchen konstatieren.

Juvenile Warzen werden mit einmaliger Bestrahlung von acht bis zehn Minuten Dauer zum dauernden Verschwinden gebracht, wie die stereoskopischen Aufnahmen zeigen.

Harte Warzen müssen öfter bestrahlt werden. Die gesunde Haut wird am besten und sehr genau mit doppelter Schicht von Quecksilberpflastermull (Beiersdorf) abgedeckt, ein Verfahren, das dem von Jirotka angegebenen (Durchlochen einer Bleifolie) wohl vorzuziehen ist.

Zuletzt demonstriert Vortragender einige Patienten, die wegen Cancroid und inoperabler Carcinome behandelt sind, zum Teil behandelt werden. Eine grosse Reihe stereoskopischer Aufnahmen vor und nach der Behandlung zeigen die Heilerfolge bei Cancroid.

Diskussion.

Schäffer stimmt den Ausführungen Kaisers vollständig bei und betont die Vorteile gegenüber der üblichen Salbentherapie, die oft erst nach viel längerer Zeit unter grösseren Beschwerden und

sonstigen störenden Nebenwirkungen (z. B. Chrysarobin bei Psoriasis) zum Ziel führt. Ganz prinzipiell ist hervorzuheben, dass es aber auch Haut-Affektionen giebt, bei denen unsere bisherige Dermatotherapie im Stich liess, während man mit der Röntgenbestrahlung in überraschend kurzer Zeit Abheilung erzielt. Er berichtet über einen Fall von Lichen chronicus Vidal, der sieben Jahre lang von verschiedenen Spezialisten sehr sorgfältig mit den verschiedensten äusserlichen und innerlichen Medikamenten ganz erfolglos behandelt wurde, bis eine dreimalige Röntgenbestrahlung eine schnelle Abheilung und damit sofortige Beseitigung des ungemein quälenden Juckreizes brachte. Es führt also diese Behandlungsmethode nicht nur auf angenehmere und schnellere Weise zum Ziel, sondern sie ist bisweilen von heilender Wirkung, wo die andern Mittel tatsächlich ganz versagen.

II. Ziesché demonstriert eine Reihe von Röntgenogrammen von einem Falle anscheinend **neurotischer Knochenatrophie.** Mit 28 Jahren erkrankte die 56jährige Patientin, die der Vortragende vorstellte, mit heftigen Schmerzen in den Gelenken der Finger, der oberen und unteren Extremitäten. Niemals Herzbeschwerden. Allmählich entwickelten sich im Laufe von fünf Jahren schwere Verkrümmungen der Finger und Zehen. Später entstanden an Knieen und Ellbogen prallelastische, nicht schmerzhafte Knoten. Die rechte Hand ist weniger stark befallen als die linke(der zweite bis fünfte Finger sind ulnarwärts gekrümmt, die I. Phalanx bildet mit den Metacarpen einen stumpfen ulnarwärts offenen Winkel. Mittelpffalanx gebeugt, kann passiv leicht gestreckt werden. Daumen zweifach rechwinklig luxiert. Bei der linken Hand sind die Phalangen in radiär ausstrahlender Stellung fixiert, die Finger sind im zweiten Interphalangealgelenke dorsalwärts luxiert. An den ersten Interphalangealgelenken und dem Olecranon prallelastische Knoten. An den unteren Extremitäten ist beiderseits ein vollständiger Plattfuss. Die Grundphalanx der Pollux ist rechtwinklig luxiert, sieht kleinzehenwärts. Die Zehen zeigen sämtlich maximale Beugung mit teilweiser Ankylose in den Phalangealgelenken.

Die Diagnose schwankte zwischen chronischer Arthritis, Gicht und den Gelenk- und Knochenveränderungen, wie man sie im Gefolge schwerer Nervenkrankheiten, wie Tabes, Lyringomyelie u. s. w. zu beobachten Gelegenheit hat.

Vortragender zeigte die Bilder vom rechten Ellbogen, der bis auf eine starke Vergrösserung des Ellbogens normale Verhältnisse zeigt. Auch die Kniegelenke zeigen im Bilde keine pathologischen Veränderungen. Die Röntgenaufnahmen der Hände zeigen auf das deutlichste die erwähnten Verkrümmungen, und als deren Ursache zahlreiche Luxationen und Subluxationen im Bereiche der Metacarpophalangeal- und Interphalangealgelenke. Das Auffälligste ist die bestehende ausserordentliche starke Aufhellung aller Knochen, die sich noch besonders dadurch ausgezeichnet, dass die Strukturverhältnisse der Knochen deutlich erkennbar sind; es besteht nicht die Verwischtheit, wie man sie bei anderen Fällen von Knochenatrophien auf nervöser Grundlage beobachten kann. Das gleiche Bild zeigen die Aufnahmen der Füsse. Auch hier besteht neben den starken durch Luxationen und Ankylosen bedingten Verkrümmungen die auffallend starke Aufhellung aller Knochen, ohne dass die Strukturdarstellung verwischt erscheint. Infolge der stärkeren Belastung ist es zu vielfachen Frakturen im Bereiche der Metatarsen und Phalangen gekommen.

Vortragender zeigt an der Hand typischer Bilder von chronischer Arthritis und Gicht, sowie der Knochenveränderungen bei Tabes und Lyringomyelie, dass es sich um eine besondere Art der Knochenerkrankung handelt, die mehr Ähnlichkeit mit den central nervös bedingten als mit den auf lokalentzündlicher Grundlage beruhenden hat. (Der Fall soll demnächst genauer beschrieben werden).

Diskussion.

Machol: Zu dem vorgestellten Fall scheinen vor allem die demonstrierten Platten mir für die Diagnose einen Fingerzeig zu bieten. Die Atrophie an den Diaphysen der kleinen Röhrenknochen des Fusses und der Hand, die Aufhellung der Epiphysen, der Schwund der Corticalis-Schäfte, die feinere Zeichnung des Spongiosa-Balkschen-Gerüstes hat etwas ausserordentlich Typisches an sich. Die Aufhellung eines Knochenstrukturbildes, in diesem Sinne, wie wir es vor uns sehen, mit Verkleinerung der gesamten Anlage ohne wesentliche Änderung der Form finden wir bei allen Bildern, bei denen eine Affektion des peripheren Nervensystems vorliegt. Während Erkrankungen im Zentral-Nervensystem, namentlich im Spinalteil desselben am Skelett sich äussern in Atrophie der Knochen, die jedoch gleichzeitig mit sehr starker Knochenneubildung (hypertrophischen Ossifikationsprozessen) einhergeht, finden wir die reinliche Zeichnung des Skelettes bei Affektionen, welche den peripheren Teil des Nervensystems betroffen haben. Es erinnern mich die Bilder an jene, die bei Lähmungen, gleichgültig welcher Herkunft, zu beobachten sind, an die Bilder, welche Füsse bei Polyomyelitis bieten, sie erinnern mich auffällig in den röntgenographischen Details an die Bildungen, wie ich sie bei „Brachydactylie" beschrieben habe. Ich glaube, dass in diesem Falle aus dem Röntgenogramm allein die aetiologische Diagnose zu stellen ist, dass es sich handelt um eine Affektion des peripheren Nervensystems und zwar um eine multiple Neurofibromatose und erachte diesen röntgenologischen Befund als eine interessante Bereicherung unserer Kenntnisse über die röntgenologisch wahrnehmbaren Veränderungen des Knochensystems bei nervösen Erkrankungen.

V. Sitzung vom 8. Januar 1907 in der medizinischen Klinik.

I. Trapp: **Über einen Fall von Myositis ossificans progressiva bei einem 17jährigen jungen Mädchen.** M. H. Von der merkwürdigen Krankheit, die Münchmeyer im Jahre 1867 charakterisiert und als Myositis ossificans progressiva bezeichnet hat, sind bisher 67 Fälle bekannt geworden, ohne dass eigentlich das Krankheitsbild in genügender Weise geklärt wäre.

Im Falle, über den ich Ihnen heute berichte, ist die Diagnose erst durch die röntgologische Untersuchung gesichert worden.

Es handelt sich um ein 16jähriges junges Mädchen. Aus der Krankengeschichte ist folgendes zu erwähnen:

Pat. ist das zweite von acht Geschwistern; sie stammt aus gesunder Familie, insbesondere sind chronische Gelenks- oder Nervenkrankheiten in der Familie nicht vorgekommen. Pat. war bis zu ihrem 10. Lebensjahre ganz gesund.

Im Herbst 1901 erkrankte sie angeblich durch eine Erkältung beim Bade, sie fühlte sich unwohl und matt und war immer leicht müde. Das Müdigkeitsgefühl betraf die Extremitäten, vorwiegend aber die Arme. Ungefähr zur gleichen Zeit wurde der Rücken steif, „er spannte", so dass Pat. nicht sitzen konnte. Als sich danach Erbrechen, Kopfschmerzen und Fieber einstellte, verordnete ihr der Arzt wegen Rückenmarks- und Nervenleiden Bettruhe.

Im Winter 1902/3 wurden die Arme krumm, Hand- und Fussgelenke schwollen an, die Kniee waren äusserst druckempfindlich.

Allmählich wurden die Beine ganz steif. Der gegenwärtige Zustand besteht mit wenig Veränderung seit etwa zwei Jahren.

Die Pat., die ich Ihnen vorstelle, ist ein mittelgrosses, gracilgebautes Mädchen. Auffallend ist die im Verhältnis zu dem schmächtigen Körper sehr starke Entwicklung des Kopfes, die weite Pupillendistanz und die Breite des Gesichts über den Jochbogen.

An der Wirbelsäule besteht eine leichte Skoliose, die Beine befinden sich in leichter Genu-valgum-Stellung, ihre Konturen sind etwas verschwommen. Die Arme sind im Ellbogen in stumpfem Winkel gebeugt, die Muskulatur ist sehr schmächtig entwickelt, infolge der Beugung erscheinen die Arme auch verkürzt.

Im übrigen ist bei ruhiger Körperhaltung der Pat. nichts Besonderes zu sehen, höchstens wären die kleinen Verbuckelungen am rechten Acromion, an beiden vorderen Achselwülsten, an der rechten Articulatio sacroiliaca und drei kugelsegmentförmige Verwölbungen am Steissbein zu erwähnen.

Das eigentliche Leiden kommt erst bei Bewegungen der Pat. zum Vorschein.

Beim Gang macht sich eine auffallende Steifigkeit der Hüft- und Kniegelenke bemerkbar. Die Vorwärtsbewegung bewirkt Pat. durch gleichzeitiges Drehen und Neigen des Rumpfes, so dass ihr Gang an die Bewegungen eines gespreizten Zirkels erinnert, mit dem man eine Entfernung abmessen will.

Ein Hinsetzen oder Hinknieen ist der Pat. unmöglich; Pat. steht, so lange sie ausser Bett ist und sucht gelegentlich eine leichte Stütze an der Tisch- oder Bettkante. Treppen zu steigen vermag Pat. nicht. Um ins Bett zu gehen, bedarf sie fremder Hilfe: sie ist steif wie ein Stock.

Die Armbewegungen sind ebenfalls im Schulter- und Ellbogengelenk sehr beschränkt.

Bei Palpation fühlt man in der Muskulatur verschiedene harte Knoten und Einlagerungen. So einen haselnussgrossen im linken Scalenus anticus. Beide Pektoralsehnen sind von einer ganzen Reihe von erbsen- bis kirschkerngrossen derben Knoten, die teilweise konfluieren, durchsetzt. Aus dem rechten Pektoralis ist vor $1\,^1/_2$ Jahren in der hiesigen chem. Klinik eine Probeexcision gemacht worden; die Narbe ist ziemlich derb, beeinträchtigt aber die Bewegungsfähigkeit nicht; im Gegenteil verspürt die Pat. seit der Operation eine geringe Besserung.

Ähnliche harte Einlagerungen sind an der unteren Bicepssehne nachweisbar.

Die Oberarmmuskulatur ist stark atrophisch, der Biceps fühlt sich derb, sehnig an, ebenso die Deltoidei.

Die sichtbaren Vorsprünge an der rechten Schulter und am Becken habe ich schon erwähnt.

In der Glutealmuskulatur sind eine ganze Reihe von harten Knötchen nachweisbar, die teilweise Kirschgrösse erreichen.

Am auffälligsten ist die brettharte Konsistenz der Muskulatur an der Hinterseite der Oberschenkel. Die Muskeln sind gegen den Femur fast gar nicht verschieblich, einzelne Knoten sind in der überall gleich harten Masse nicht wahrnehmbar. Auch die Adduktoren sind in eine brettharte Masse umgewandelt.

Im rechten Gastrocnemius findet sich eine Reihe stangenartig angeordneter knotiger Einlagerungen. Im Laufe der Beobachtung wurden nun die kugelsegmentartigen Verwölbungen am Steissbein grösser und zugleich weicher, so dass sie schliesslich deutliche Fluktuation aufwiesen. Anfang Dezember konnten wir durch Punktion eine dickflüssige, glänzende, weisse Masse entleeren; dieselbe erwies sich mikroskopisch und chemisch als eine Emulsion kleiner amorpher Krystalle von kohlensaurem Kalk.

M. H., ich sagte Ihnen, dass die Diagnose M. oss. progr. erst auf Grund der röntgologischen Untersuchung mit Sicherheit gestellt werden konnte. Differentialdiagnostisch in Betracht kam diese Erkrankung natürlich von Anfang an. Die Erkrankung begann in der Jugend, ziemlich plötzlich, sie schritt anfallsweise weiter vor; es wurden verschiedene Muskelgruppen befallen.

Nach der rein klinischen Untersuchung aber musste es zweifelhaft erscheinen, welcher Art die Muskelaffektion war. Die Konsistenz der einzelnen Knoten ist eher knorpelig zu nennen, einzelne Muskeln, der Biceps zeigte sehnige Konsistenz, die Beugemuskulatur des Oberschenkels zeigte eine so diffuse Verdichtung, dass sich über ihre Beschaffenheit nichts Genaues aussagen liess.

Auffallend war ausserdem die Beschaffenheit der Haut, sie war mit den Verhärtungen fest verbunden, über der Oberschenkelmuskulatur nicht verschieblich, über einzelnen Knötchen fest verwachsen, so dass sich beim Versuch, Falten zu bilden, trichterförmige Einziehungen bildeten. Dazu kam, dass, die Affektion die Rumpfmuskulatur, insbesondere den Nacken, den Rücken und Sternocloidomastoideus die bei der M. oss. progr. in erster Linie beteiligt zu sein pflegen, relativ frei liess.

Endlich fehlte die eigentümliche Begleiterscheinung, welche, seitdem Helferich auf sie aufmerksam gemacht hat, fast in keinem Falle mehr vermisst worden ist, die Mikrodaktylie.

Es mussten demnach andere Erkrankungen differentialdiagnostisch in Erwägung gezogen werden, in erster Linie eine Trichinosis mit sekundärer fibröser Entartung der Muskulatur oder auch eine Hautaffektion, etwa Sklerodermie u. s. w.

Das Röntgenogramm ergab nun, dass es sich bei den fühlbaren harten Tumoren, auch denen von knorpeliger Konsistenz, um Kalkeinlagerungen handelte.

Sie sehen hier bei den Aufnahmen von den Ellbogen eine ganze Reihe verschieden grosser Konkrementschatten. Die Schatten sind nicht gleichmässig dicht, es wechseln vielmehr hellere und dunklere Stellen miteinander ab. Auffallend ist die Lage der Konkremente dicht unter dem Unterhautzellgewebe auf der Fascie bzw. auf den Sehnen der Ellbogenregion. Aus dem Vergleich der zu verschiedener Zeit gemachten Aufnahmen erkennen Sie mit Leichtigkeit den progressiven Charakter der Erkrankung.

Hier, sowohl wie an den folgenden Bildern fällt eine hochgradige Aufhellung der Struktur der Knochen auf.

Am Röntgenbild der durchaus wohlgebildeten Hände sind Kalkschatten an den Carpo-metacarpal-Gelenken beider Daumen wahrnehmbar.

Ein Vergleich mit der ein Jahr früher angefertigten Aufnahme beweist auch hier wieder die Progression. Die Bilder vom Hals und von der Brust lassen einen deutlichen Schatten im linken Scalenus anticus erkennen, dessen entsprechender Knoten auch deutlich fühlbar ist. Kleinere, schwerer zu deutende Schatten sind in der Supra- und Intraclaviculargrube sichtbar, sodann ausgebreitete Verdichtungen über und unter dem Schulterblatt, die wohl dem Infraspinatus, dem Pectoralis oder Latissimus dorso angehören.

Bei der Aufnahme des Beckens wird im Beckenring ein dichter, unregelmässig aber annähernd kleeblattförmig gestalteter Schatten sichtbar, der zweifellos auf die mit Kalkemulsion gefüllten Verwölbungen am Steissbein zu beziehen ist.

Hier, sowie in den folgenden Bildern der Beine sind ziemlich zahlreiche Kalkeinlagerungen dicht unter der Cutis und in der Fascia lata sichtbar. Fast völlig eingenommen von ausgebreiteten Verkalkungsschatten sind die Adduktoren und die Beuger des Oberschenkels.

An den Knieen wird wieder die starke Aufhellung der Knochen namentlich in der Patella sichtbar, in den Flexoren und den Quadriceps oberhalb der Patella finden sich wieder Verdichtungsschatten.

Am Unterschenkel sind die meisten Verdichtungsherde wieder im Unterhautzellgewebe gelegen.

Betrachten wir noch kurz die in der Litteratur reproduzierten Röntgenogramme, so ist die grösste Sorgfalt meist auf die Erklärung der Mikrodaktylie gelegt.

Ausgedehntere Verknöcherungen finden sich in den Fällen von Hager und von de la Camp.

Bei Hager sehen wir, ähnlich wie in unserem Falle, die Verknöcherungen auffallend oberflächlich gelegen, weit entfernt vom normalen Knochen. Bei de la Camp handelt es sich um hochgradige Veränderungen bei einem fortgeschrittenen Falle.

Was bietet nun die röntgologische Untersuchung dieses Falles für die allgemein pathologische Auffassung der Myositis ossificans überhaupt?

Ob es sich bei den Verkalkungen, die wir nachweisen können, um wirkliches Knochengewebe mit Knochenkörperchen und Markraumbildung handelt, wie sie schon von älteren Autoren beschrieben wird, können wir natürlich nicht entscheiden; wohl aber beweist uns die Lage der Verkalkungen in den oberflächlichen Körperpartieen, weit entfernt von allen normalen Knochenbestandteilen, dass die alte Virchowsche Ansicht von der prinzipiellen Zusammengehörigkeit der Myositis ossificans progressiva mit den multiplen Osteomen nicht zutreffend ist.

Nicht das Skelett ist in diesem Falle der Ausgangspunkt für die Entwicklung des Leidens, sondern ganz allgemein das Bindegewebe des Körpers, Subcutis, Sehnen und intermuskulöses Bindegewebe. Diese alte schon von Münchmeyer vertretene Ansicht findet in diesem Fall in relativ jungen Stadien eine neue Stütze.

Das Wichtigste aber scheint mir zu sein, dass wir hier neben den Kalkablagerungen an unrichtiger Stelle eine Kalkverarmung des Knochensystems nachweisen können. Der Kalk, der sehr zum Schaden der Pat. an falscher Stelle abgelagert worden ist, fehlt offenbar im Skelett, das infolgedessen aufgehellt, atrophisch erscheint.

Ich halte diese Thatsache für bedeutsam, weil sie alle Versuche, durch Stoffwechseluntersuchungen etwas über die Natur der Krankheit zu erfahren, von vornherein als aussichtslos erscheinen lässt.

Ebenso dürften auch alle Versuche, therapeutisch durch Darreichung kalkarmer Nahrung das Leiden günstig zu beeinflussen, völlig erfolglos sein.

Diskussion.

Mann: Ich hatte Gelegenheit, den demonstrierten Fall in der Kgl. medizinischen Klinik elektrodiagnostisch zu untersuchen. Dabei ergaben sich interessanter Weise schwere Veränderungen der elektrischen Erregbarkeit in Form einer starken Herabsetzung für beide Stromesarten auch in solchen Muskeln, die willkürlich noch ganz gut funktionierten, und an denen weder palpatorisch noch röntgenologisch ossifizierende Veränderungen aufzufinden waren. Es müssen also schon, bevor es zur Ossifikation kommt, schwere histologische Strukturveränderungen in den Muskeln vor sich gehen.

Krause erwähnt noch zur Ergänzung, dass von Professor Jensen von den vorgestellten Patienten myographische Kurven angefertigt worden sind, welche nichts für die Myositis Charakteristisches ergeben haben.

II. Ziegler: **Folgeerscheinungen isolierter Milzbestrahlung mittelst Röntgenstrahlen.** (Der Vortrag erscheint unter den Originalien der Zeitschrift für Elektrologie und Röntgenkunde Heft 3, 1907).

Diskussion.

Krause erinnert an die mit dem Vortragenden zusammen angestellten Studien über die Einwirkung der Röntgenstrahlen auf tierisches Gewebe. Die weiteren Studien von Ziegler bringen uns neue interessante Einblicke über die biologische Einwirkung der Röntgenstrahlen. Originell erscheint vor allem die Anordnung seiner Versuche. Die Resultate ergeben viele neue Gesichtspunkte über die Histogenese der Milzerkrankungen, vorläufig allerdings erst bei Mäusen, Meerschweinchen und Kaninchen. Es wird noch intensives Studium nötig sein, ehe wir in diesen Verhältnissen klar sehen.

III. Machol: **Über luetische Knochenveränderungen im Röntgenbilde.** (Die Arbeit wird unter den Originalmitteilungen den Zeitschrift für Elektrologie und Röntgenkunde erscheinen.)

Diskussion.

Ossig: Ich kann mich den Ausführungen des Vortragenden nicht ganz anschliessen. Er sagte, dass wir nicht in der Lage wären, aus dem Röntgenogramm die Diagnose auf Lues zu stellen, da diese so vielgestaltige Erkrankuug in dem Röntgenogramm davon ergriffener Knochen auch immer wieder in anderer Gestalt erscheine. Ich glaube, dass wir doch bereits Bilder von einer ganz bestimmten Eigenart kennen, die uns berechtigen zum mindesten den sehr starken Verdacht einer luetischen Erkrankung des Knochens resp. der Knochenhaut auszusprechen. Wir können uns noch nicht mit voller Bestimmtheit äussern, weil die bisherigen Erfahrungen sich noch auf eine zu geringe Zahl von Beobachtungen stützen. Ich selbst habe in acht Fällen Knochenerkrankungen im Röntgenogramm gesehen, die mit Sicherheit als luetische angesehen werden mussten. In allen diesen Fällen waren dieselben Knochen von der Erkrankung befallen, wie in den von Alban Köhler in Heft 2, Bd. 10 der Fortschritte veröffentlichten Fällen, einmal handelte es sich um einen Mittelhandknochen, einmal um das Stirnbein, in allen übrigen Fällen um das Schienbein. Ich habe eine Anzahl Platten mitgebracht. Da die Lichtanlage leider eben versagte, möchte ich Ihnen wenigstens eine Platte zeigen, die ich für ganz besonders typisch halte. Sie sehen hier an der Vorderseite des Schienbeins das Periost auf etwa 9 mm verdickt und ossifiziert in Gestalt von in der Längsrichtung verlaufenden Zügen. Im Bereiche der Periostveränderungen ist die Corticalis mehr oder weniger geschwunden, und dieser Schwund ist in den im Zentrum der Erkrankung gelegenen Teilen so stark, dass man eben noch mühsam den früheren Verlauf der Corticalis erkennen kann. Im Bereiche der Erkrankung wie in der Umgebung ist keine Veränderung des Knochens bezüglich der Durchlässigkeit gegenüber den Röntgenstrahlen zu bemerken. Es sind dies genau dieselben Beobachtungen, wie sie Alban Köhler gemacht hat.

(Einwand Machol, dass solche Bilder auch bei Osteomyelitis zu sehen seien.)

Ossig: Ich habe ein solches Bild bei einer Osteomyelitis noch nie gesehen. Ich habe auch durchaus betont, dass man auf Grund eines solchen Bildes vorläufig nur von einem Verdacht auf Lues sprechen dürfe. Ich persönlich bin allerdings fest davon überzeugt, dass es sich hier um ein für eine luetische Erkrankung typisches Bild handelt.

IV. Krause berichtet, dass er bisher im Laufe der letzten $5^1/_2$ Jahre in 14 Fällen von **Gehirntumoren** vergeblich versucht habe, mittels Röntgenogrammen die Diagnose zu fördern. Er steht im allgemeinen den in der Litteratur niedergelegten, anderweitigen Angaben, z. B. von Pfahler publizierten, durchaus skeptisch gegenüber. Die Fälle von Lichtheim und Fittig, in denen es sich um verkalkte Tumoren handelt, sind einwandsfrei beobachtet, und durch Sektion resp. Operation sicher gestellt. Nur ein einziges Mal wurde bei einem Patienten ein Befund in der hinteren Schädelgrube erhoben, welcher als Tumor gedeutet werden konnte; wie die Sektion bewies, war es falsch. Der Lage und Form nach konnte es vielleicht das Kleinhirn sein. In diesem, wie in mehreren anderen Fällen gelang es aber nicht, dem aus dem Schädel entfernten Gehirn weder den Tumor, noch das Kleinhirn durch Röntgenstrahlen photographisch auf der Platte zur Darstellung zu bringen. Zwar gelingt es bei kurzer Exposition einzelne Lappen des Gehirns, auch die Ventrikel photographisch durch Röntgenogramme zu fixieren, doch die bisher untersuchten Geschwülste (Sarcome, Gliome, Carcinome) hoben sich von der übrigen Gehirnsubstanz nicht ab.

Anders scheint es bei extramedullären Tumoren des Rückenmarks zu sein. Röntgenogramme eines Präparates geben vor allem bei kurzer Expositionszeit scharfe Bilder, längere Expositionen (mehr als 30 Sekunden) verwischen wieder die Konturen. Wenn es gelingen sollte, bei kurzer Exposition (unter 30 Sekunden) den betreffenden Teil der Wirbelsäule zu photographieren, so läge nach Ansicht des Vortragenden der Nachweis von extramedullären Rückenmarksfibromen in dem Bereich der Möglichkeit. Jedenfalls sollten weitere Versuche trotz aller bisherigen Misserfolge nicht gescheut werden. Der Vortragende zeigt eine Anzahl von Röntgenogrammen von normalen Gehirnen, von Gehirnen mit Tumoren, des erwähnten Rückenmarktumor.

Diskusion.

Ossig spricht die Vermutung aus, dass der eigenartige Schatten nach seiner Form und der Lage dicht hinter dem Eingang des knöchernen Gehörganges wohl auf die Ohrmuschel zurückzuführen sei. Es sei doch sehr häufig, dass man das Ohr auf der Platte fände. So erkläre es sich auch, dass bei den Aufnahmen des aus dem Schädel herausgenommenen Gehirns sich der Schatten nicht mehr gezeigt habe.

Krause erwidert Ossig, dass die Deutung in dem vorliegenden Falle wegen Grösse und Lage des Schattens wohl nicht zutreffe, aber zweifellos seien Schatten, welche von einem oder beiden Ohren stammten, bei Schädelphotographien als intramedullär liegend und damit als Tumoren gedeutet worden. Die Ansicht, dass man in fast jedem Falle von Gehirntumoren, den Tumor röntgenographisch darstellen könne, halte er jedoch für durchaus unrichtig.

Ärztl. Ver. Hamburg. Sitzung 26. 6. 06.

Wiesinger: Durch **Röntgendurchleuchtung unter Anwendung von Wismutbrei** lässt sich die Motilität des Magens sehr leicht feststellen. Bei den vorgenommenen Untersuchungen fand er, dass aus dem gesunden Magen nach $1^1/_2$—2 Std. der Inhalt entleert ist und dass die Entleerung sich durch Massage im Schirmbild deutlich sichtbar beschleunigen lässt. Beim krebsig erkrankten Magen gelingt das Hinausmassieren nicht und der Übertritt des Speisebreis in den Darm ist überhaupt verzögert. Auf diese Weise wird es vielleicht möglich, die graduellen Unterschiede in der Motalität festzustellen. Nach Gastroenterostomie sieht man deutlich das Übertreten des Speisebreies in die angelegte Magendarmfistel.

Sitzung am 22. I. 1907. . . . . p.

Haenisch demonstriert das **Röntgenogramm eines aussergewöhnlich grossen Aortenaneurysmas.** Anamnestisch wäre ein 35 Jahre zurückliegendes Trauma (Huftritt gegen die Brust), eine 30 Jahre zurückliegende venerische Infektion (wahrscheinlich Lues) und eine nicht aufgeklärte Blutung per rectum vor drei Monaten zu erwähnen. Der Schatten des Aneurysma nimmt fast den ganzen Thoraxraum bis auf einen beiderseitigen schmalen hellen Streifen ein. Zwerchfell und Herzschatten sind maximal abwärts gedrängt. Die Herzspitze liegt im Schnittpunkt des linken Rippenbogens und der vorderen Axilarlinie. Bemerkenswert sind bei der enormen Ausdehnung die wenig ausgesprochenen klinischen Symptome und die verhältnismässig sehr geringen Beschwerden. Die in diesem Falle im Gegensatz zur klinischen Untersuchung röntgenologisch leicht und sicher zu stellende Differentialdiagnose wird besprochen. (Autoreferat.)

Physikal. medix. Societät Erlangen. Sitzung 18. 7. 06.

Jamin: **Untersuchung der Lungen mit Röntgenstrahlen.** Er weist zunächst hin auf die Schwierigkeit der Untersuchung und die bei ihr störenden Fehlerquellen. Die Untersuchung, besonders die Durchleuchtung in völlig dunkelem Raum nach Anpassung des Auges und unter Anwendung des Drehstuhles oder auch des Orthodiagraphen, ist in vielen Fällen sehr wertvoll. Namentlich wiederholte Durchleuchtung derselben Person ist von grösstem Wert für Beurteilung des Ablaufens krankhafter Vorgänge. Um Bewegungsstörungen festzustellen (besonders des Zwerchfells) ist der Orthodiagraph sehr brauchbar.

Merkel: **Die Kranzarterien des Herzens** hat er mit Jamin zusammen im stereoskop. Röntgenbild nach Injection untersucht und namentlich über die Frage der Anastomosen wertvolle Aufschlüsse erhalten. Die Injectionsmasse bestand aus Mennige in Gelatinelösung aufgeschwemmt.

Wissensch. Gesellsch. deutscher Ärzte in Böhmen. Sitzung 20. 6. 06.

Winternitz demonstriert einen Kranken mit **Mycosis fungoides,** bei welchem bis mannsfaustgrosse Geschwülste, die auf Arsen nicht schwanden, durch Röntgenbestrahlung beseitigt wurden. Arsen gab er in den Pausen zwischen den einzelnen Röntgenkuren. Er bespricht darauf die Indicationen der Röntgenbehandlung bei Hautkrankheiten. Bei gleichgültigen Hauterkrankungen, die auch nach Bestrahlung rückfällig werden, hält er vorsichtiges Vorgehen unter Vermeidung stärkerer Reaktion für angezeigt, bei solchen, die nur unter Substanzverlust und Narbenbildung heilen, soll die Bestrahlung mit anderen Behandlungsmethoden kombiniert werden. Bei den sarkoiden Erkrankungen (Lymphosarkom, Leukämie) ist die Röntgenotherapie eine gute Hülfe neben anderen Methoden. Die Strahlen wirken nach seinen Untersuchungen direkt auf das Zellprotoplasma; im bestrahlten Gewebe geht eine grössere Menge von Stickstoffkörpern in Lösung.

Freie Vereinigung der Chirurgen Berlins. Sitzung 9. 7. 06.

v. Bergmann bespricht einen Fall von **Blindsack der Speiseröhre,** bei dem der Sack durch Röntgenogramm (Wismutbreiverfahren) sehr gut sichtbar zu machen war.

Hoffa bespricht das Verfahren, durch **Sauerstoffeinblasung** ins Kniegelenk abgerissene Menisken und freie Körper sichtbar zu machen. Der keimfrei eingeblasene Sauerstoff ist unschädlich, wirkt bei manchen Gelenkerkrankungen sogar heilend.

Rumpel zeigt 40 Röntgenogramme von **Knochengeschwülsten aller Art** und erläutert mit ihrer Hülfe ihre Diagnose und Differentialdiagnose. An Bildern von Sägeschnitten wird der Ausgangspunkt der Geschwülste deutlich gemacht.

Gesellsch. f. innere Medizin und Kinderheilk. in Wien. Sitzung 7. 6. 06.

Holzknecht: **Röntgenaufnahmen der Speiseröhre mit Hülfe von Wismutbrei.** Der Brei muss sehr zäh sein, so dass er nur langsam an der Wand der Speiseröhre hinunterfließt.

Nürnberger mediz. Ges. und Poliklinik. Sitzung 20. 9. 06.

Görl: **Röntgenbestrahlung wegen starker, durch Myome hervorgerufener Menorrhagieen.** Nach 43 Bestrahlungen der Ovarialgegend bei 40jähriger blieben die Menses aus. Keine Nebenwirkungen.

Acad. des sciences. Paris. Juli 06.

Oudin und Verchère brachten Radium (0,027 Bromid) in einer Aluminiumröhre 10—15 Min. in die **Gebärmutterhöhle bei Myomen.** Die Blutungen hörten fast sofort auf, die Geschwülste verkleinerten sich im Lauf der Behandlung. Auch bei chronisch gonorrhoischen Erkrankungen ließ sich eine Wirkung feststellen.

Sitzung 10. 12. 06.

Bergonié und Tribondeau berichten über die **elective Wirkung der R-Strahlen auf epitheliale Zellen bösartiger Geschwülste.** Experimentell ist festgestellt, dass die Wirkung am grössten ist auf Zellen mit stark produktiver Thätigkeit. Je länger die Karyokinese vorhanden, je weniger feststehend die Morphologie und Funktionen der Zelle ist, desto stärker die Strahlenwirkung. Daher lässt sich die Wirkung auf Gewebe bösartiger Geschwülste leicht einsehen. Dass andererseits atypische Gewebswucherungen am Gesunden hervorgerufen werden können, erklären sie ebenso aus der Wirkung auf die Zellteilung, die durch geringe Dosen geschädigt, aber nicht aufgehoben wird und nun in atypischer Weise verläuft. Sie raten, in der Therapie nur massive Dosen anzuwenden.

American electro-therapeutic-society. (Philadelphia 18.—20. 9. 06.)

Tousey-New York: **The measurement of the intensity of the Röntgen ray.** Die Messung der Strahlungsqualität ist wichtig um nicht zu grosse Dosen zu geben und um Einheitlichkeit der Behandlung zu sichern. Er misst sie mit dem Benoistschen Skiameter oder einem von ihm konstruierten aus verschieden dicken Lagen von Zinnfolie zusammengesetzten. Mit 6 Tonsey bezeichnet er die Intensität, bei welcher in 6 Yards Entfernung eben noch Fluorescenz wahrnehmbar ist, mit 12 T. diejenige, welche in 12 Y. sie noch eben wahrnehmen lässt. (Diese Messmethode dürfte recht subjektiv sein und viele Fehlerquellen haben. Ref.) . . . . p.

Journallitteratur.

Münchener medizinische Wochenschrift. Nr. 1—6. 1907.

Burkhardt und Polano: **Die Füllung der Blase mit Sauerstoff zum Zwecke der Cystoskopie und Radiographie.** Bei cystoskopischen Untersuchungen verwandten sie Sauerstoff bei besonders empfindlichen Blasen zum Ersatz der Flüssigkeitsfüllung. Gelegentlich hergestellte Röntgenogramme einer mit Sauerstoff gefüllten Steinblase zeigten im Vergleich zur Aufnahme derselben Blase mit Borlösung aber unter sonst gleichen Bedingungen bedeutend klarere Bilder.

Arnsperger: **Zur Frühdiagnose der Lungentuberkulose.** Die Röntgenuntersuchung ist bei der Feststellung früher Zustände der Schwindsucht von grosser Wichtigkeit. Sie kann niemals die anderen physikalischen Untersuchungsmethoden ersetzen, aber sie ergänzen. Sie leistet auch nicht mehr als jene, aber anderes. Sein Material bestand aus Kranken, die für die Lungenheilstätten voruntersucht wurden und war sehr mannigfaltig, gelegentlich liefen auch nicht Lungenkranke mit unter. Er fand folgendes: 1. Das sogen. Williamsche Symptom (Zurückbleiben des Zwerchfells der kranken Seite) war viel seltener, als von anderen Berichterstattern angegeben. (Schellenberg und Scherer fanden dasselbe. Ref.) Er fand es nur in 6 % der Fälle und meistens bei vorgeschrittenen. Er macht das Auftreten pleuritischer Verwachsungen dafür verantwortlich und konnte bei einem Kranken, der eine leichte wässerige Brustfellentzündung durchgemacht hatte, das Entstehen des Symptoms direkt beobachten. 2. Bei allen Fällen fand er Veränderung der Helligkeit der Lungenspitzenfelder und Verschiedenheit der Helligkeitsänderung beim Atmen. Auch die Grösse des Spitzenfeldes war oft auffällig verschieden. Er warnt vor Fehlerquellen (Skoliose u. dergl.). Bei frischen Fällen kann die Grössendifferenz allein bestehen ohne Helligkeitsänderung. 3. Während beim Einatmen beim Gesunden die Spitzenfelder deutlich heller werden, hellen sich die durch Erkrankung getrübten nicht auf, werden manchmal sogar dunkler. 4. Ausgeheilte Fälle scheinen sich durch leichter sichtbare Veränderungen in den Spitzen von den beginnenden zu unterscheiden, jedoch ist dies noch durch zahlreichere Beobachtungen zu bestätigen. 5. Das Instrumentarium muss Änderungen der Röhrenstellung, der Helligkeit und Durchdringungskraft der Strahlen wie der Blendenweite leicht und schnell zulassen. Auf die Blende ist grosser Wert zu legen. Die Schirmuntersuchung ist wichtiger als die Aufnahme, letztere aber in manchen Fällen unentbehrlich. 6. Der praktische Nutzen der Durchleuchtung ist je nach dem Fall verschieden. In vielen Fällen ist sie ausschlaggebend für die Frühdiagnose, oft lässt sich das Stadium der Erkrankung feststellen und man kann nachweisen, ob die Erkrankung leichter oder schwerer ist, besser als es mit den bisherigen Methoden möglich war. Von besonderem praktischen Wert ist das R-Verfahren bei der Voruntersuchung Kranker, die in eine Lungenheilstätte aufgenommen werden sollen.

Pförringer und Bunz: **Die röntgenologische Diagnostik der Lungentuberkulose.** Ein Material von 136 Fällen liegt der Arbeit zu Grunde. Auch die hier untersuchten Kranken waren in der Mehrzahl solche, die in Lungenheilstätten aufgenommen werden sollten. Bei chronischen Tuberkulosen größerer Lungenbezirke sieht man einen diffusen Schatten, manchmal marmoriert und fleckig, entsprechend einzelnen Herden. Cavernen sind am besten zu sehen im verdichteten Lungengewebe wenn sie leer sind, viel kleinere als durch Perkussion nachweisbar und solche von centralem Sitz lassen sich so nachweisen. Unter den 136 Fällen waren 82 fortgeschrittene Tuberkulosen, bei 30 von ihnen zeigte das Röntgenogramm grössere Ausdehnung der Krankheit als sonst nachweisbar. Latente und centrale Herde werden leicht wahrgenommen, auch Drüsenerkrankungen am Hilus sind nachweisbar. Peribronchitische Prozesse erscheinen als knotige Verdickungen der Bronchialverästelungen. Pleuritis, sobald sie von Exsudat begleitet ist, läßt sich leicht sehen, adhäsive Pleuritis mit Schwartenbildung macht neben der Trübung auch durch Narbenzug an den verschiedensten Organen sich bemerklich, der im Röntgenogramm unter Umständen viel eher nachweisbar ist als klinisch. Bei vier Fällen stellten Verf. klinisch schrumpfende Pleuritis fest, radiologisch 18 mal! Bei Spitzenerkrankungen ist das Röntgenverfahren neben den klinischen Untersuchungsmethoden von größtem Wert. Stets findet man Trübungen des Spitzenfeldes wenn die physikalische Untersuchung Abweichungen ergiebt und bei vielen Fällen, wo keine Abweichung feststellbar war, fanden sich doch im Röntgenogramm Veränderungen. Unter 54 Fällen von Spitzentuberkulose deckte sich der Röntgenbefund mit dem klinischen, in 20 Fällen zeigte das Bild mehr, indem es grössere Ausdehnung der Erkrankung und Ergriffensein auch der anderen Spitze erkennen liess und nur dreimal blieb der Röntgenbefund hinter dem klinischen zurück. Bei 26 Fällen unter den 54 befand sich die Spitzenerkrankung im allerersten Anfang, in welchem nur unsicherer oder kein physikalischer Befund zu erheben war. Da bewährte sich besonders die Blendenaufnahme, denn in 25 Fällen wurde durch sie der Befund sichergestellt, nur einmal war die Aufnahme trotz klinischen Befundes ergebnislos. — Das sogen. Williamssche Symptom haben auch die Verf. dieser Arbeit als unsicher befunden. — In der Technik stellen sie im allgemeinen die gleichen Forderungen wie der Verf.

der vorigen Arbeit. — Der praktische Nutzen des Röntgenverfahrens ist bedeutend, sowohl bei vorgeschrittenen Fällen, in denen die Ausdehnung der Erkrankung sicherer erkannt werden kann, wie auch besonders in den Anfängen, bei denen die Diagnose durch das Verfahren frühzeitiger mit Sicherheit gestellt werden kann, als durch die alten Methoden allein. Als selbständiges Untersuchungsmittel ohne Zuhilfenahme der alten Methoden wollen auch sie das R-Verfahren nicht angewandt wissen. — Die beiden Arbeiten bestätigen die von Adam-, Albers-Schönberg, de la Camp u. a. gemachten Mitteilungen und ergänzen sie; namentlich sind sie wertvoll durch die Zahl der beobachteten Kranken und die Art derselben.

Schiele: **Bleikasten für Röntgenröhren.** Beschreibung eines Bleikastens, in welchem die Röhre, die noch in einen Pappkasten eingeschlossen und dadurch vom Bleikasten isoliert ist, hineingestellt wird. Der Bleikasten ist für alle Arbeiten und in allen Stellungen brauchbar. Beschreibung im Original. — Der Kasten scheint brauchbar.

Deutsche Medizinische Wochenschrift. 1907. Nr. 1.

Rudinger: **Über den Einfluss der Röntgenstrahlen auf den Eiweissumsatz bei der Basedowschen Krankheit.** Basedow-Kranke erfahren durch Röntgenbestrahlung der Schilddrüse nach übereinstimmenden Berichten mehrerer Untersucher eine erhebliche Körpergewichtszunahme. R. hat bei zwei Kranken genaue, den Stickstoff- und Phosphorsäurestoffwechsel umfassende Versuche angestellt. Er fand, dass 1. unter dem Einfluss der R-Bestrahlung ein Ansatz von Körpersubstanz stattfindet, 2. dass nach jeder Bestrahlung eine Retention von Stickstoff eintritt, 3. dass auch die Ausscheidung der Phosphorsäure günstig beeinflusst wird, dass sie sich aber nicht parallel mit den Änderungen der Stickstoffbilanz vollzieht. Für endgültige Resultate sind auch noch Gaswechselversuche mit heranzuziehen. Bei beiden behandelten Kranken trat Zunahme des Körpergewichtes, Verminderung des Halsumfanges und Besserung der nervösen Beschwerden ein.

Engel: **Über Röntgenschädigungen in der medizinischen Radiotherapie.** Er führt kurz alle bisher beobachteten derartigen übelen Zufälle und Schädigungen an, berichtet ausführlich über einen selbstbeobachteten Fall von lymphatischer Leukämie, bei welchem während der Röntgentherapie ein schwerer toxischer Zustand auftrat, der schliesslich zum Tode führte. Die Drüsen hatten sich rasch verkleinert. Die Vergiftungserscheinungen bestanden in Fieber, schwerer Entzündung der Halsorgane mit Schluckbeschwerden, Durchfällen, Herzschwäche. Ein ähnlicher, von Schenck beobachteter Fall ist mitgeteilt. Er mahnt, unter Zugrundelegung der Schutzvorschriften von Albers-Schönberg, zur Vorsicht.

Zeitschrift für ärztl. Fortbildung. 1906. Nr. 24. 1907. Nr. 1.

In beiden Heften bringt unter „Fortschritten auf den einzelnen Sondergebieten" Albers-Schönberg Besprechungen der Fortschritte in der Technik und Anwendung der Röntgenstrahlen.

Wiener klin. Wochenschrift. 1907. Nr. 2. . . . . p.

Riedl: **Ein weiterer Fall von Totalluxation der Halswirbelsäule mit Ausgang in Genesung.** Verf. reiht seinen Fall als 21. in die Litteratur ein, von denen jedoch nur drei durch Röntgenuntersuchung sichergestellt sind. Pat. kam erst sechs Monate nach dem Unfall in die Behandlung. Die anfänglichen Lähmungserscheinungen gingen allmählig spontan zurück. Die beigegebenen Röntgenogramme zeigen deutlich die doppelseitige, totale Luxation der Halswirbelsäule zwischen 4. u. 5. Halswirbel. Die ventro-dorsale Aufnahme liess die Luxation nicht erkennen, schloss aber seitliche Verschiebung des Wirbels aus. Extension in Narkose wie ein operativer Eingriff führten nicht zum Ziel, da schon zu feste Verwachsungen bestanden, über deren Ausdehnung das Röntgenogramm keinen sicheren Aufschluss giebt. An der Hand einer kleinen Skizze erläutert R. die Momente, die „das weitere Abgleiten der schon luxierten Wirbelsäule und damit eine tötliche Rückenmarksdurchquetschung" verhindern: Ligamentum anterius und posterius, reflektorische Kontraktion der Muskeln, Verhakung der zuweilen stärker entwickelten Tubercula anteriora der Gelenkfortsätze des nächst unteren Halswirbels mit den Gelenkfortsätzen des luxierten Wirbels.

Hauser: **Die Radioaktivität der Teplitz-Schönauer Urquelle.** Verf. weist durch seine Untersuchungen die hohe Konstanz der Radioaktivität der Teplitzer Urquelle nach und glaubt die Ursachen für die Beständigkeit des Emanationsgehaltes in der eigentümlichen geologischen Beschaffenheit des Quellursprungs suchen zu müssen. Über die besondere Bedeutung der Radioaktivität der Thermen als wirksamer Heilfaktor lässt sich entscheidendes wohl noch nicht aussagen.

Archiv für klin. Chirurgie. 81. Bd. II.

Försterling: **Über allgemeine und partielle Wachstumsstörungen nach kurz dauernden Röntgenbestrahlungen von Säugetieren.** Nachdem schon zahlreiche Mitteilungen über Wachstumsstörungen etc. bei Tieren infolge von grossen, in kurzer Zeit applizierten Dosen von Röntgenstrahlen vorliegen, hat nun Verf. an Kaninchen und Hunden Versuche angestellt, ob und welche Wirkungen

mit geringen Röntgendosen, wie wir sie täglich zu therapeutischen Zwecken verwenden, bei jungen Tieren erzielt werden. F. hat 1½—11 Tage alte Tiere 5—20 Minuten röntgenisiert. Die in toto bestrahlten Tierchen zeigten nach 5—8 Tagen mehr oder weniger intensiven Haarausfall, später ein allgemeines Zurückbleiben im Wachstum gegenüber den Kontrolltieren. Die Mehrzahl ging früher oder später unter dem Zeichen der stärksten Abmagerung zu Grunde. Die Resultate der Bestrahlungsversuche einzelner Körperteile, resp. Gliedmassen, die Einwirkung auf innere Organe, wie auf Föten, lassen sich in kurzem Referat nicht darlegen. Verf. kommt zu dem Schluss, dass schon kurze, einmalige Röntgenbestrahlungen (5 Min.) bei sehr jungen Säugetieren genügen, um erhebliche makroskopische Wachstumsstörungen hervorzurufen. Die Wachstumsstörungen treten nur an den direkt exponierten Teilen auf, solange diese nicht einen gewissen Prozentsatz der gesamten Körpergrösse überschreiten; nur Exposition des Kopfes ruft meist auch allgemeine Wachstumsstörungen hervor. Je jünger das Tier, je stärker die späteren Störungen. Für die Praxis fordert Verf. daraufhin die grösste Vorsicht und Einschränkung der Röntgendiagnostik und -Therapie bei kleinen Kindern. (Ich kann dieser Warnung nur aufs entschiedenste beipflichten, da wir in unserem Institut über zwei Fälle von Wachstumsstörungen im Gesicht bei Kindern im Anschluss an Lupusbehandlung verfügen, deren Publikation wir uns vorbehalten.) Haenisch (Hamburg).

Annalen der Physik. Bd. 22, p. 199. 1907.

Eykman u. Trivelli: **Über die Lichteinwirkung auf photographische Platten.** Die Verf. setzen Schleussner-Platten mit sehr dünn gegossener Schicht zugleich mit gewöhnlichen sowie auch mit solchen von doppelter Schichtdicke den Röntgenstrahlen oder dem Lichte aus und entwickeln auch die drei Plattensorten stets gleichzeitig und gleich lange. Es zeigte sich dann, gleichviel ob sie einen schnell wirkenden oder einen Glycin-Standentwickler nahmen, niemals ein Unterschied in der Schwärzung. Schnitten sie die noch nasse Schicht durch, so zeigte sich, dass stets nur die Oberfläche der Schicht geschwärzt war, wie auch schon von andern Beobachtern festgestellt wurde. Gossen sie aber auf einen Teil einer bereits getrockneten Platte eine neue Schicht auf, so zeigte dieser Teil bei gleicher Expositions- und Entwicklungszeit eine grössere Schwärzung als die übrigen Teile. Sie schlagen deshalb vor, mehrere sehr dünne Schichten übereinander zu giessen. Die Erklärung der genannten Thatsachen glauben die Verf. in einer besonderen Wirkung der „physikochemischen Kräfte" der freien Oberfläche der Schicht suchen zu sollen, Kräfte, über deren nähere Natur sie sich allerdings nicht aussprechen. Dem Referenten scheinen die obengenannten Tatsachen möglicherweise auf einem Zusammenwirken der an der Oberfläche der Schicht okkludierten Luft mit der Entwicklerflüssigkeit zu beruhen; denn beim Übergiessen einer fertigen Platte mit neuer Emulsion übergiesst man eben die okkludierte Luftschicht mit. Walter (Hamburg).

The journal of the American medical association. Vol. XLVII, H. 16—23. Vol. XLVIII, H. 1—3.

Roth: **The influence of X rays in the treatment of leukemia and Hodgkins disease.** Bericht über je einen Fall. Bei der Pseudoleukämie schrumpften die Lymphdrüsen schnell, ein endgültiges Ergebnis liegt noch nicht vor. Bei der spleno-medullären Leukämie stieg die Zahl der veränderten Leukocyten im strömenden Blut auch während der Behandlung noch bedeutend an, erst nach systematisch über ein Jahr fortgesetzter Röntgenbehandlung wurde der Blutbefund annähernd normal. Gleichzeitige Darreichung von Arsen erwies sich als nützlich. Intoxikationserscheinungen wurden nicht beobachtet.

Edsall: **The attitude of the clinician in regard to exposing patients to the x ray.** (Vortr. auf d. 57. Jahresvers. der Am. med. assoc.) Seine Ausführungen kann man so zusammenfassen: 1. Die Röntgenstrahlen sind eine das Leben der tierischen Zelle schwer schädigende Energieform. Bisher ist noch zu wenig systematisch ihre schädigende Wirkung erforscht. (Die Arbeiten deutscher Forscher auf diesem Gebiet, z. b. von Helber und Linser, Albers-Schönberg u. a. scheinen dem Verf. unbekannt! Ref.) 2. Der Stoffwechsel wird durch Einwirkung der Röntgenstrahlen geschädigt. Die Ausscheidung von Stickstoff, Phosphaten und Basen wird erhöht selbst bei Gesunden. Diese Erhöhung ist bedingt durch Zerstörung von Zellsubstanz. Bei manchen Krankheiten, bei denen krankhafte Gewebe zerfallen, kann durch deren Zerfallsprodukte ein Vergiftungszustand entstehen. Daraus ergiebt sich, dass 3. alle Körperteile, die der Bestrahlung nicht ausgesetzt werden sollen, sorgfältig zu schützen sind und dass zur Diagnose und zu Heilzwecken die Röntgenstrahlen nur auf Grund dringender Indikation angewandt werden und nur in der zum Zweck nötigen geringsten Dosis verabreicht werden dürfen. 4. Bei Krankheiten, die an sich schon den Stoffwechsel schädigen, sind Röntgenuntersuchungen und Heilbestrahlungen ganz zu unterlassen. Dazu gehören Nierenentzündungen, Lungenentzündungen, septische Zustände aller Art, gewisse Arten von Anämie. (Direkte Schädigungen der Nieren sind bisher kaum berichtet, bei Lungenentzündungen haben sich auch keine besonderen Schädigungen gezeigt, wie aus Rieders Arbeit über Durchleuchtung bei Pneumonie [Münch. med. W. 1906] hervorgeht. Ref.) 5. Keineswegs soll nun der Gebrauch der Heilwirkung der R-Strahlen durch die obigen Ausführungen eingeschränkt werden, vielmehr will Edsall ihr neue Gebiete zuführen und hat auf Grund seiner Beobachtungen z. B. Gicht

mehrfach und zwar mit Erfolg röntgentherapeutisch angegriffen, bei den leukämischen Erkrankungen ist ihre Wirkung ja bekannt, bei anderen Anämieen hat er manchmal Erfolge, aber mehr Schädigungen gesehen, ohne dass sich diese verschiedene Wirkung bis jetzt erklären liesse. Bei Diabetes hat er keine Wirkung erzielen können. Bei ungelösten Pneumonieen konnte er eine schnellere und vollständige Lösung herbeiführen, wahrscheinlich durch Beeinflussung fermentativer Vorgänge. (In der ganzen Arbeit ist nichts gesagt über die Qualität der angewandten Strahlen, obwohl diese doch von grösster Wichtigkeit ist. Ref.)

Diskussion: Brown-Decatur Ill. hat auch bei zahlreichen therapeutischen Bestrahlungen derselben Kranken keinerlei Schädigungen, die Edsall befürchtet, eintreten sehen. Price-Scranton Pa. Bei Albuminurie konnte er mehrmals trotz Bestrahlung Besserung feststellen, ebenso bei einem Kranken mit Schrumpfniere.

Skinner: **Röntgenization in the treatment of cancer.** Mitteilung dreier Fälle von Hautkrebs am inneren Augenwinkel, der Schläfe und des Nasenflügels, welche durch Röntgenbestrahlung mit vorzüglichem kosmetischen Resultat geheilt wurden. Ein Fall von Fibrosarkom der Bauchdecken nach 8 Jahre vorher operierter gleicher Geschwulst des Eierstocks ist ebenfalls mitgeteilt. Die Geschwulst war 25 cm breit, etwa 20 cm hoch und 12 cm dick, lag in der alten Bauchnarbe in der Mittellinie. Sie war etwas kleiner geworden nach Behandlung mit Coleys Toxinen, hatte bei Beginn der R-Behandlung die angegebenen Maasse. Zunächst trat während der Röntgentherapie eine geringe Vergrösserung ein, jedoch hob sich das vorher schwer geschädigte Allgemeinbefinden. Nach vorübergehendem Aussetzen der Behandlung nahm die Geschwulst rasch ab und nach einer Totalbehandlung von über zwei Jahren, 136 Bestrahlungen im Ganzen, davon mehr als die Hälfte in den ersten acht Monaten, beseitigten die Geschwulst völlig und ist seit Mai 1904 nicht wieder erschienen. Das Körpergewicht ist höher als je vorher! Röntgentherapie und chirurgische Behandlung schliessen sich nicht gegenseitig aus. Aber selbst bei verzweifelt erscheinenden Fällen bösartiger Geschwülste sollte jedenfalls die R-Therapie versucht werden, während sie auch das beste Verfahren ist bei allen oberflächlichen, nur in der Haut liegenden bösartigen Geschwülsten. Bei tiefer liegenden und die Schleimhaut einnehmenden Tumoren soll das Röntgenverfahren erst nach Abtragung der Geschwulst geübt werden, wie auch jede Narbe nach Entfernung bösartiger Geschwülste bald nach der Operation ihm zu unterwerfen ist. Die Technik des Verfahrens ist auf seine Wirkung von der allergrössten Wichtigkeit, deshalb muss man sich sehr in der Beurteilung der Wirksamkeit zurückhalten und unvollkommene Ergebnisse nicht ohne Weiteres dem Verfahren an sich zur Last legen.

Rudis-Jicinsky: **Inoperable and deep seated carcinoma and their treatment with Roentgen rays and radium.** Drei Fälle von Krebs der Bauchorgane: Dünndarm mit Mesenterium und Mesenterialdrüsen; Bauchdecken, Mesenterium und Mesenterialdrüsen; Coecum; sind mitgeteilt. Beim ersten Falle wurde Heilung erzielt, seit Oktober 1903 ist die Kranke rückfallsfrei. Die beiden anderen wurden wesentlich gebessert, Rückfälle machten wiederholte Röntgentherapie nötig. Der zweite Kranke lebte drei Jahre mit verhältnismässig geringen Beschwerden, der dritte ist noch in Behandlung, schmerzfrei, die Geschwulst hat sich verkleinert.

Archives of the Roentgen ray. Nr. 78.

Hall-Edwards: **The Roentgen rays in the treatment of Lupus.** Bei dem Versuch, die Wirkung der R-Strahlen auf Lupus etc. zu erklären, zieht der die Allgemeinwirkung derselben mit heran. Durch Entstehen von Opsoninen im Serum infolge der Bestrahlung werden die Mikroorganismen geschädigt und leichter den Phagocyten zur Beute. Als Beweis dafür sieht er an, dass durch gleichzeitigen sehr vorsichtigen Gebrauch von Tuberkulin, welches die Opsoninbildung anregt, vorher auf Röntgenbestrahlung nicht reagierender Lupus nun erfolgreich bestrahlt werden kann. Die Tuberkulindosen sind so gering, dass eine von ihnen ausgehende Reaktion ausgeschlossen ist. (Angabe der Dosis fehlt leider! Ref.) Nach seinen Beobachtungen an zahlreichen Lupusfällen sind die meisten einer Behandlung durch R-Strahlen zugänglich, manche werden durch sie allein, andere durch Nachbehandlung mit Finsen-Licht völlig und mit bestem kosmetischen Ergebnis geheilt. Gelegentlich nimmt er auch Ätzmittel u. dergl. zu Hilfe, wenn die Geschwüre nicht sofort reagieren. Er bestrahlt häufig in kleinen Dosen mit mittelharter Röhre unter guter Bleisicherung des Gesunden. Für jeden Kranken macht er aus Gips eine Maske, die mit Bleifolie beklebt wird. Für Schleimhautlupus verwendet er weite Röhren, für das Naseninnere und den Mund Hochfrequenzelektroden, die in die Höhlen eingeführt werden und aus einem stark evakuierten Glasrohr von entsprechender Biegung bestehen. Er hat mit diesen recht gute Erfolge erzielt. Von den Fällen ist Beschreibung mit den nötigen Abbildungen, die recht gutes Ergebnis zeigen, beigebracht.

Bordier: **On the influence of the number of electric discharges on the quantity of X rays emitted by an X ray tube.** Die Messungen wurden angestellt mit dem Bordierschen Chromo-radiometer (Bariumplatincyanur) und einem Unterbrechungszähler von Maury. Ergebnis: 1. Je höher die Unter-

brechungszahl, um so kürzer die Expositionszeit. 2. Daher genügt bei technischen Mitteilungen nicht allein Angabe von Stärke des Primärstromes etc., es muss auch die Unterbrechungszahl angegeben werden. (Bei elektrolytischer Unterbrechung dürfte sich die Feststellung der Unterbrechungszahl leicht aus der Tonhöhe des dabei entstehenden Tones ermitteln lassen. Ref.) .... p.

Comptes rendus. 144, p. 28. 1907.

Bergonié: **Messung des Härtegrades der Röntgenstrahlen mit dem elektrostatischen Voltmeter.** Verf. will an die Stelle der Härteskala oder des Radiochromometers, wie dieses Instrument in Frankreich genannt wird, ein elektrostatisches Voltmeter setzen, wie es z. B. von Hartmann & Braun in Frankfurt a. M. bis zu 60000 Volt und mehr geliefert wird. Er hat gefunden, dass die Angaben dieser Instrumente bei ein und derselben Röhre unabhängig sind von der benutzten Stromstärke, und dass auch die Herkunft der Röhren, vorausgesetzt, dass sie dieselbe Härte besitzen, in dieser Beziehung keinen Unterschied macht. Andererseits stiegen natürlich mit dem Härtegrad der Röhren die Angaben des Voltmeters, indem das letztere bei Benutzung eines Gaiffeschen Transformators für die Nummern 2, 3, 4, 5, 6 und 7 der Benoistschen Skala bzw. 12, 20, 25, 30, 35 und 42000 Volt anzeigte. Auf Grund dieser Versuche glaubt nun Verf., dass das genannte Instrument nicht bloss als Ersatz für die Härteskalen, sondern auch — in Verbindung mit dem Milliampèremeter — zugleich zur Quantitätsmessung, d. h. also besonders auch zur therapeutischen Dosierung der Strahlen zu verwenden sei, worüber weitere Mitteilungen folgen sollen. Nach Ansicht des Referenten muss jedoch der Verf. für beide Zwecke erst noch den Nachweis führen, dass die Angaben des Instrumentes auch von der Grösse des Induktors sowie auch von der Zahl der Unterbrechungen des Stromes unabhängig sind, Bedingungen, die vom Verf. nicht berücksichtigt wurden, und die auch von den in Frage kommenden Instrumenten nach Angabe der fabrizierenden Firma selbst nicht erfüllt werden, so dass daher die Methoden des Verf. schwerlich auf eine allgemeine Einführung rechnen können. Walter (Hamburg).

Archives d'électricité médicale. 1907. Nr. 205.

Bergonié und Tribondeau: **Wirkung der X-Strahlen auf die Hoden.** In diesem Schlussartikel der früher referierten Untersuchungen geben die Verf. eine kritische Übersicht über die bereits vorher in der Litteratur niedergelegten Experimentaluntersuchungen. Ihre exakten und zum Teil von älteren Untersuchungen abweichenden Befunde führen sie auf ihre präzise Dosierung des schädigenden Agens, auf die Möglichkeit der vergleichenden, histologischen Untersuchung, welche durch Exstirpation gesunder Testikel gesichert war, zurück. Unter den Ergebnissen der Tierexperimente erscheint es bemerkenswert, dass es bei entsprechend dosierter Röntgenbestrahlung gelingt, die Elemente der Samenproliferation endgültig zu zerstören, das interstitielle Gewebe aber, die Region der Sertolischen Zellen zu erhalten bzw. sogar zur stärkeren Entfaltung zu bringen. Diese Thatsachen fundieren die neuerdings herrschende Anschauung, dass nur die Spermatogonien mit der Samenproliferation zu thun haben. Da die libido coeundi trotz Verlusts der Befruchtungsmöglichkeit erhalten bleibt, sind die Vorgänge der durch die Kastration bedingten Veränderungen wahrscheinlich an die innere Sekretion des interstitiellen Gewebes und der Sertolischen Zellen gebunden. Auf Grund dieser und früherer Untersuchungen aber erwachsen für den Therapeuten und Arzt bestimmte Indikationen der Prophylaxe. Ausübende Heilpersonen und Kranke, die behandelt werden, müssen, wegen der Wirkung der Röntgenstrahlen auf die Genitalien, entsprechend geschützt werden. Die Dosierung der Strahlen bei Behandlung von Tumoren ist so zu wählen, dass das neoplastische Gewebe zerstört wird, ohne dass atypische Zellwucherungen ausgelöst werden. Dazu bedarf es im allgemeinen intensiver und seltener Bestrahlung. Eine Verwendung der Röntgenmethode in der Veterinärmedizin erscheint aussichtslos, da es hierbei weniger auf Unterdrückung der Befruchtungsmöglichkeit als vielmehr auf Zerstörung der libido sexualis ankommt.

Nr. 206.

Bergonié: **Bericht über Röntgenlichtbäder.** Hermann Lawrence hat für ausgedehnte Hautkrankheiten die Anwendung von Röntgenlichtbädern eingeführt. Der in einen Bademantel eingeschlagene Kranke, dessen Kopf durch eine Bleimaske geschützt ist, steht zwischen sieben Röntgenröhren. Die Bestrahlungsdauer beträgt 12 Minuten, indem der Kranke sich alle 3 Minuten um 90° um seine Achse dreht. Ganz abgesehen von den Indikationen derartiger Methoden, sowie von ihrer Wirksamkeit u. dergl. muss man die Idee als originell bezeichnen. Es dürfte sich immerhin lohnen, auch Blutkrankheiten auf ähnliche Weise zu behandeln. Freilich erscheint es durchaus ratsam, abgesehen vom Kopfe, auch andere für Röntgenstrahlen besonders empfindliche Organe (Keimdrüsen etc.) zu schützen.

Carl Klieneberger (Königsberg i. Pr.)

Le Radium. 1906. Nr. 11 und 12.

Rutherford und Hahn: **Masse et vitesse des particules α émises par le radium et l'actinium.**

Schmidt: **Sur l'absorption des rayon β du radium.**

Godlewski: **Les propriétés de l'Actinium.**

Moore und Schlundt: **Nouvelles méthodes de séparation de l'uranium X et de l'uranium.**

Boltwood: **Sur quelques propriétés radioactives de l'uranium.**

Bloch: **Radium et géologie.** Zusammenfassung der Ansichten verschiedener Geologen über die Entstehung und die Rolle, die das Radium spielt.

Crowther: **Le coëfficient d'absorption des rayons β de l'uranium.**

Precht: **Énergie rayonné par le radium.** Versuche, kalorimetrisch die von reinem, krystallwasserfreiem Radiumbromid ausgehende Energie zu bestimmen. Das Bromid allein gab für Gramm und Stunde 122,2 Kalorieen, in Blei von Dicke von 1—3 mm eingeschlossen 126,9—134,4 Kalorieen.

Hinstedt und Meyer: **Analyse spectrale de la lumière propre du bromure de radium cristallisé.**

Koch: **Sur la radioactivité de quelques sources minérales de Würtemberg.** Ein grosse Anzahl bekannter Heilquellen Württembergs wurde untersucht und bei allen eine sehr geringe Radioaktivität gefunden, die über 3,1 nicht hinausging.

Eve: **Étude de la matière radioactive du sol et de l'atmosphère.** Diese Arbeit wie alle anderen, von denen nur die Überschriften angeführt sind, haben rein physikalischen Inhalt und eignen sich nicht für genaueres Referat. . . . . p.

Il nuovo cimento. (5.) 12, p. 347. 1906.

Alippi: **Über eine günstige Wirkung auf die Fluorescenz und die X-Strahlenemission einer Röntgenröhre.** Verf. betrieb eine Röntgenröhre mit einem Induktor von 20 cm Funkenlänge unter Anwendung von Wechselstrom und Wehnelt-Unterbrecher und fand dabei, dass das Phosphoreszenzlicht der Röhre erheblich stärker wurde, wenn er gegen dieselbe hauchte. Dies führte ihn dazu, einen Dampfstrom gegen die der Antikathode gegenüberliegende Glaswand der Röhre zu richten, wobei sich dann nicht bloss eine Vermehrung des Phosphorescenzlichtes, sondern auch eine solche der Röntgenstrahlung der Röhre zeigte. Das Phänomen trat nur bei harten Röhren auf. Nach Ansicht des Referenten, der übrigens ähnliche Erscheinungen schon 1896 beobachtet hat (s. Voller und Walter, Annalen der Physik und Chemie, Bd. 61, p. 90. 1897), sind dieselben darauf zurückzuführen, dass durch den Dampfstrom die sich aussen auf der Röhre ausbildenden elektrischen Ladungen ausgeglichen und dann die von denselben festgehaltenen Gasteilchen des Inneren der Röhre gewissermassen für die Strömung in ihr frei gegeben werden. Der Einfluss des Dampfstrahls — auch die Flamme eines Bunsenbrenners kann als solcher dienen — zeigt sich nämlich am stärksten, wenn man ihn auf die Umgebung der Kathode richtet, wo jene Ladungen sich am stärksten ausbilden. Alle diese Erscheinungen zeigen sich übrigens nur bei sehr harten und mit mangelhaftem Instrumentarium betriebenen Röhren und sind daher für die Praxis belanglos. Walter (Hamburg).

Druck von Hesse & Becker in Leipzig.

Lage- und Massbestimmungen durch Röntgenstrahlen.[1])

Von

Dr. **Fritz Fraenkel**, Augenarzt in Chemnitz.

(Hierzu Tafel VII und VIII.)

Gelegentlich der Untersuchung eines Falles von intraokularem Fremdkörper sah ich, welche Schwierigkeiten es macht, auch nur einigermassen, wenn man nicht über sehr vollständige Einrichtungen verfügt, einerseits die Winkel, unter denen die Röntgenstrahlen auf die Röntgenplatte auffallen, und andererseits, besonders in Seitenlage, die Stellung der Sagittalebene des Schädels genau zu bestimmen. Verbindet man jedoch einen geeigneten Messapparat aus Metall unverrückbar mit der Körperoberfläche selbst, so wird durch zwei Röntgenographien die Lage eines Fremdkörpers, der gegenseitige Abstand verschiedener Knochenpunkte und mit gewissen Einschränkungen auch die Grösse eines Organes theoretisch mit absoluter und praktisch mit sehr grosser Genauigkeit durch Rechnung oder Zeichnung festgestellt, und man ist völlig unabhängig von der Entfernung und Stellung der Röntgenröhre sowohl als auch der Röntgenplatte zum Körper.

Durch das freundliche Entgegenkommen des Herrn Kollegen Dr. F. Hering in Chemnitz war ich in der Lage einige Versuche anzustellen. Herr Kollege Hering hat sämtliche Aufnahmen durchgeführt, die ich in Stuttgart vorlegen konnte und mich auch sonst mit seinem Rate vielfach unterstützt und dadurch zu grossem Danke verpflichtet.

Um die Lage beliebiger Punkte im Raume eindeutig zu bestimmen, bezieht man sie auf ein festes rechtwinkliges räumliches Koordinatensystem (vgl. Abb. 1); d. h. man nimmt drei senkrecht aufeinanderstehende Ebenen als fest im Raume an. Man bezeichnet den Schnittpunkt der drei Grundebenen als Nullpunkt $= O$; die drei Geraden, in denen sich je zwei Grundebenen schneiden, als die Achsen des Koordinatensystems; man unterscheidet eine X-, eine Y- und eine Z-Achse. Eine Grundebene benennt man nach den beiden Achsen, die sie enthält, jeweils als XY-, XZ-, YZ-Ebene. Ein Punkt P wird durch die drei Lote bestimmt, die von P auf die drei Grundebenen gefällt werden. Jedes Lot ist parallel einer der drei Achsen. Auf der betreffenden Achse wird die Länge des Lotes abgemessen. Man erhält damit den X-, Y- und Z-Wert des Punktes P.

$$P\{(Xp,\ Yp,\ Zp).$$
$$Xp = OPx = PyzP = PyPxy = PzPxz$$
$$\left.\begin{aligned} Yp &= OPy \\ Zp &= OPz \end{aligned}\right\} \text{ usw.}$$

Ist ein zweiter Punkt $Q\{(Xq,\ Yq,\ Zq)$ gegeben, so kann man erstens den Abstand der beiden Punkte direkt berechnen

$$PQ = \sqrt{(Xp - Xq)^2 + (Yp - Yq)^2 + (Zp - Zq)^2};$$

---

[1]) Nach einem auf der 78. Vers. Deutscher Naturf. und Ärzte in der Abteilung für Augenheilkunde gehaltenen Vortrage.

zweitens ist die Länge und Richtung der einzelnen Glieder des rechtwinkligen Streckenzuges $PABQ$ [$PA-AB-BQ$] (vgl. Abb. 1) bekannt;

drittens kann man auf Millimeterpapier die Lage der Fusspunkte der Lote, nämlich Pxy und Qxy bzw. Pxz und Qxz [oder Pyz und Qyz) — also der senkrechten Projektionen von P und Q auf die Grundebenen — eintragen und sich dadurch eine Vorstellung von der gegenseitigen Lage von P und Q verschaffen.

Dasselbe gilt für alle beliebigen Punkte, deren X-, Y- und Z-Wert bekannt ist.

Das Modell eines solchen Koordinatensystems wird unverrückbar durch Binden, Heftpflasterstreifen u. ä. an der Oberfläche des Körpers befestigt. Es besteht aus einem Holzrahmen von ungefähr 11 mm Dicke (Abb. 2). In den Rahmen sind Stahlnadeln bzw. Stahlstifte von 10 mm Länge parallel zueinander im Abstande von je 10 mm eingesetzt. Die Endpunkte sämtlicher Stahlnadeln sollen in zwei parallelen 1 cm von einander entfernten Ebenen liegen. Um die im Rahmen in einer Ebene liegenden Enden der Stahlnadeln bequem auf der Röntgenplatte wieder zu finden, sind auf der einen Seite kleine Stahlmarken von ungefähr 2—3 mm Länge eingesetzt worden (r., Abb. 2).

Der Koordinatenrahmen muss aus gut ausgetrocknetem Holze (Buxbaum) hergestellt werden, damit er sich nicht verzieht. Zur Befestigung dienen Schrauben, Stifte u. ä. (S_{1-4}, Abb. 2). Er kann selbstverständlich in jeder beliebigen Grösse angefertigt werden. Für manche Zwecke ist eine andere Anordnung der Stahlnadeln vorzuziehen (vgl. S. 79). Da für die Messungen nur die Enden der Stahlnadeln in Betracht kommen, kann man auch Marken aus Metall von anderer Form (Kugeln) verwenden, wenn sie nur im richtigen Abstande von je 10 mm eingefügt werden.

Auf das im Koordinatenrahmen enthaltene Koordinatensystem wird die Lage aller interessierenden Punkte bezogen. Man verlegt die eine Grundebene (im folgenden ist es stets für die Y—Z-Ebene angenommen worden) in die eine Oberfläche des Koordinatenrahmens. Der Endpunkt der in der einen Ecke gelegenen Stahlnadel sei der Nullpunkt (O, Abb. 2). Dann verläuft die betreffende Stahlnadel in der X-Achse. Die eine Seite des Rahmens (richtiger die entsprechenden Endpunkte der Stahlnadeln) liege in der Y-, die dazu senkrechte Seite in der Z-Achse. Sämtliche Stahlnadeln verlaufen parallel der X-Achse; ihre Endpunkte an der anderen Oberfläche des Rahmens haben sämtlich den X-Wert = 10 [mm]. Verbindet man die Endpunkte der Stahlnadeln durch Linien parallel den Achsen, so erhält man Koordinatennetze (Quadratnetze), ähnlich wie sie im Millimeterpapier gegeben sind. Zur genaueren Messung bringt man an den Seiten des Rahmens eine Millimetereinteilung an, bzw. klebt Millimeterpapier auf. Gegenüber zwei vollständigen metallischen Gittern bietet die Anordnung der Nadeln im Koordinatenrahmen den Vorteil, dass die Metallmarken ausserhalb des Bezirkes liegen, der untersucht werden soll, und deshalb nicht stören.

Nach Befestigung des Rahmens am Körper wird zweckmässig seine Lage mit Fettstift auf die Haut aufgezeichnet, oder die Ecken durch Heftpflasterstreifen angedeutet; man könnte ihn auch bis zur Operation im Verband liegen lassen.

Die Lage beliebiger Punkte der Körperoberfläche im Koordinatensystem wird ausgemessen und notiert. Die Messung geschieht, indem ein Lineal parallel den Achsen auf dem Koordinatenrahmen verschoben wird, das also stets Punkte zweier Seiten verbindet, die den gleichen Y- oder den gleichen Z-Wert haben. Senkrecht dazu wird durch Lotung der X-Wert des betreffenden Punktes der Haut gemessen.

Zwischen dem Bündel der Röntgenstrahlen und dem in Koordinatenrahmen enthaltenen Koordinatensystem werden folgende Beziehungen aufgestellt:

Die Röntgenstrahlen gehen geradlinig von der Antikathode aus, die wir als punktförmig annehmen, d. h. die Antikathode ist der Mittelpunkt des Strahlenbündels. Man fasst nun jeden Röntgenstrahl als die Schnittgerade zweier durch die Antikathode

gelegten Ebenen auf. Es lässt sich geometrisch beweisen, was hier als gegeben vorausgesetzt werden muss (Abb. 3), dass Ebenen, die durch einen (gemeinsamen) Punkt [Antikathode), aber verschiedene einander parallele Geraden des Raumes (parallele Linien der Koordinatennetze] gelegt werden, eine gemeinsame Schnittgerade haben, die den gegebenen parallelen Geraden gleichfalls parallel verläuft. Ein solches System von Ebenen, die sich also sämtlich in einer Geraden schneiden, nennt man ein Ebenenbüschel; die gemeinsame Schnittgerade heisst die Achse des Ebenenbüschels. Durch zwei solcher Ebenenbüschel denken wir uns sämtliche Punkte des Untersuchungsobjektes und des damit verbundenen Koordinatenrahmens auf die Röntgenplatte projiziert. Die Achsen der beiden projizierenden Ebenenbüschel stehen senkrecht aufeinander; die eine Achse läuft der Y-, die andere der Z-Achse des Koordinatenrahmens parallel (Abb. 3). Dann sind die Geraden, in denen die gedachten projizierenden Ebenen die beiden Ebenen des Koordinatenrahmens, d. s. die Ebenen der Endpunkte der Stahlnadeln, schneiden, sämtlich der Y- oder der Z-Achse parallel; Punkte also, die innerhalb eines Koordinatennetzes im Koordinatenrahmen den gleichen Y-Wert (bzw. den gleichen Z-Wert) haben, werden durch ein und dieselbe Ebene auf die Röntgenplatte projiziert.

Jede projizierende Ebene schneidet die Röntgenplatte in einer Schnittgeraden. Eine Gerade ihrerseits ist in ihrer Richtung bestimmt durch zwei Punkte. Kennen wir also auf der Röntgenplatte zwei Punkte, die die Abbildungen (Projektionen) von Punkten sind, die in einer der beiden Ebenen des Koordinatenrahmens denselben Y-, bzw. Z-Wert haben, was für die einander entsprechenden Endpunkte je zweier Stahlnadeln zutrifft, so liegen auf einer durch die beiden Punkte der Röntgenplatte gelegten Geraden die Projektionen all der Punkte, die in der betreffenden Ebene des Koordinatenrahmens den gleichen Y- bzw. Z-Wert haben. Durch Verbindung der entsprechenden Endpunkte der abgebildeten Stahlnadeln entstehen auf der Röntgenplatte zwei Liniensysteme, die die Projektionen der beiden 1 cm voneinander entfernten Koordinatennetze des Koordinatenrahmens darstellen (Abb. 3). Die Punkte des einen Systems sind, wie schon erwähnt, von denen des anderen Systems durch kleine Marken unterschieden.

Man kann nun auf sehr einfache Weise für jeden beliebigen Punkt der Röntgenplatte feststellen, in welchen Punkten der ihm zugeordnete Röntgenstrahl die einander parallelen Ebenen des Koordinatenrahmens geschnitten hat.

I. Am einfachsten wären die Y- und Z-Werte der Schnittpunkte festzustellen, wenn man eine Millimetereinteilung aus Metall im Koordinatenrahmen anbrächte. Man erhielte dann auf der Röntgenplatte eine Projektion des Rahmens, wie sie in Abbildung 4 angedeutet worden ist. Durch Verschieben eines Lineals einmal in der Y-, und einmal in der Z-Richtung, das stets einander entsprechende Marken auf zwei gegenüberliegenden Seiten verbinden würde, könnten die gesuchten Y- und Z-Werte z. B. für den Röntgenstrahl, der P projiziert, direkt abgelesen werden (Abb. 4 $Y = 16^1/_4$, $Z = 14^1/_2$, $X = 0$ mm und $Y^1 = 17^3/_4$, $Z^1 = 18$, $X^1 = 10$ mm).

Da die Nadeln u. ä. nicht zu dünn sein dürfen, weil sonst kein brauchbares Röntgenogramm entsteht, ist die praktische Ausführung etwas erschwert.

II. Benutzt man eine Einteilung in Centimeter, wie sie im Koordinatenrahmen angenommen worden ist, so muss die Lage von P innerhalb der beiden Vierecke $JKRQ$ und $LMTS$ (Abb. 4) bestimmt werden. Für die Eckpunkte dieser Vierecke sind die Koordinatenwerte ohne weiteres gegeben. [$J\{(x = 0;\ y = 10,\ z = 10)$, $R\{(x = 0,\ y = 20,\ z = 20)$, $M\{(x = 10,\ y = 20,\ z = 10)$ u. s. w. u. s. w. Millimeter]. Man begeht den kleinen Fehler und nimmt für den Bezirk von 1 qcm Parallel- statt Centralprojektion an. Drei parallele Strahlen schneiden von allen sie treffenden Geraden Strecken im gleichen Verhältnis ab (vgl. Abb. 5). Man lege also durch P eine Gerade, die möglichst nach dem Schnittpunkte von JK und ST gerichtet ist. (Dieser Schnittpunkt ist die Spur der Achse des zu Grunde ge-

legten projizierenden Ebenenbüschels in der Ebene der Röntgenplatte.) [Abb. 3.] Diese Gerade durch P bildet mit den Seiten der Vierecke $JKRQ$ und $LMTS$ die Schnittpunkte A, B, C, D, [bzw. E, F, G, H].

Es verhält sich nun (Abb. 5):

$$AP_1 : BP_1 = A'P' : B'P' = A''P'' : B''P''$$
$$CP_2 : DP_2 = C'P' : D'P' = C''P'' : D''P''$$

also

$$AP_1 = AB\frac{A'P'}{A'B'} = AB\frac{A''P''}{A''B''}$$
$$CP_2 = CD\frac{C'P'}{C'D'} = CD\frac{C''P''}{C''D''}.$$

Da im Koordinatrahmen $AB = CD = AC = BD = 10$ mm ist, so ist (Abb. 4 und 5)

$$AP_1 = 10\frac{AP}{AB}, \qquad CP_2 = 10\frac{CP}{CD}.$$

In der projizierenden Ebene ist selbstverständlich $AC = BD$, aber grösser als $AB = CD = 10$ mm. Abb. 5 stellt die Projektion auf eine Koordinatenebene dar. Bezeichnet man (Abb. 5, 6 u. 7) den Winkel, den die senkrechte Projektion des Röntgenstrahles auf die XY-Ebene mit einer Stahlnadel (bzw. einer Parallelen dazu) bildet, mit α; den Winkel, den die senkrechte Projektion des Röntgenstrahles auf die XZ-Ebene mit einer Stahlnadel bildet, mit β, so ist z. B. für A (Abb. 5)

$$\tan\alpha = \frac{A_2C}{AC} = \frac{A_2C}{DC}, \text{ da } AC = DC = 10 \text{ mm}; \text{ also } \tan\alpha = \frac{A'C'}{D'C'} = \frac{A''C''}{D''C''}$$

für P (Abb. 4)

$$\tan\alpha = \left[\frac{CP}{CD} - \frac{AP}{AB}\right]$$
$$\tan\beta = \left[\frac{GP}{GH} - \frac{EP}{EF}\right]$$

oder mit grosser Annäherung

$$\tan\alpha = \frac{CA}{AB}; \qquad \tan\beta = \frac{GE}{EF} \text{ u. s. w.}$$

Die gleichen Winkel α und β bilden die Projektionen der Röntgenstrahlen mit der X-Achse des Koordinatensystems.

III. Man kann, wenn man auf absolute Genauigkeit Wert legen muss, die Koordinatenwerte der Punkte P_1 und P_2, in denen der Röntgenstrahl die beiden Ebenen des Koordinatenrahmens nach den Gesetzen der Centralprojektion wirklich schneidet, mit Hilfe des Satzes vom Doppelverhältnis (vgl. S. 79) berechnen.

Jeder Röntgenstrahl projiziert auf die Röntgenplatte sämtliche Punkte, die auf dem betreffenden Strahl zwischen Antikathode und Röntgenplatte liegen. Zur Bestimmung eines beliebigen Punktes P ist es deshalb nötig, ihn als Schnittpunkt zweier Strahlen zu erhalten; d. h. es sind zwei Röntgenographien zur Ausführung von Lagebestimmungen oder Messungen nötig (Abb. 6). Dabei darf der Koordinatenrahmen seine Lage zum Körper nicht ändern, während es völlig gleichgültig ist, ob man die Röntgenröhre oder den Körper oder beides verschiebt.

Die Bestimmung der Lage des Punktes P im Koordinatensystem als Schnittpunkt zweier Röntgenstrahlen kann auf verschiedene Weise geschehen.

Durch Rechnung:

I. Die Gleichung einer Geraden ist bekannt, wenn zwei Punkte, die auf ihr liegen, bekannt sind. Bekannt sind für jeden Strahl die beiden Punkte, in denen er die beiden Parallelebenen des Koordinatenrahmens schneidet. Der Schnittpunkt $P\{Xp, Yp, Zp\}$ beider Röntgenstrahlen muss beiden Gleichungen genügen.

Röntgenstrahl I schneide die Grundebene (s. S. 74) (YZ-Ebene) in einem Punkte, dessen Wert für

$$\left.\begin{aligned} X &= 0 \\ Y &= Y_{\mathrm{I}} \\ Z &= Z_{\mathrm{I}} \end{aligned}\right\} \text{ mm.}$$

Er schneide die 10 mm von der Grundebene entfernte Parallelebene (entgegengesetzte Enden der Stahlnadeln) in einem Punkte, dessen

$$\left.\begin{aligned} X &= 10 \\ Y &= Y_{\mathrm{I}}' \\ Z &= Z_{\mathrm{I}}' \end{aligned}\right\} \text{ mm.}$$

Für Röntgenstrahl II seien die entsprechenden Werte

$$\left.\begin{aligned} X &= 0 \\ Y &= Y_{\mathrm{II}} \\ Z &= Z_{\mathrm{II}} \end{aligned}\right\} \text{ mm und } \left.\begin{aligned} X &= 10 \\ Y &= Y_{\mathrm{II}}' \\ Z &= Z_{\mathrm{II}}' \end{aligned}\right\} \text{ mm,}$$

so sind nach bekannten Formeln der analytischen Geometrie:

$$\left.\begin{aligned} Xp &= 10\,\frac{Y_{\mathrm{II}} - Y_{\mathrm{I}}}{Y_{\mathrm{II}} - Y_{\mathrm{II}}' + Y_{\mathrm{I}}' - Y_{\mathrm{I}}} = 10\,\frac{Z_{\mathrm{II}} - Z_{\mathrm{I}}}{Z_{\mathrm{II}} - Z_{\mathrm{II}}' + Z_{\mathrm{I}}' - Z_{\mathrm{I}}} \\ Yp &= \frac{Y_{\mathrm{I}}'\,Y_{\mathrm{II}} - Y_{\mathrm{I}}\,Y_{\mathrm{II}}'}{Y_{\mathrm{II}} - Y_{\mathrm{II}}' + Y_{\mathrm{I}}' - Y_{\mathrm{I}}} \\ Zp &= \frac{Z_{\mathrm{I}}'\,Z_{\mathrm{II}} - Z_{\mathrm{I}}\,Z_{\mathrm{II}}'}{Z_{\mathrm{II}} - Z_{\mathrm{II}}' + Z_{\mathrm{I}}' - Z_{\mathrm{I}}} \end{aligned}\right\} \text{ mm.}$$

Ist die Röntgenröhre parallel einer Achse verschoben worden, so wird Yp oder $Zp = \frac{0}{0}$ und muss nach der unter II. beschriebenen, übrigens einfacheren Methode berechnet werden. Es fällt nur die Möglichkeit der Kontrole weg, da die beiden auf verschiedenem Wege erhaltenen Werte für Xp übereinstimmen müssen.

II. Die Lage einer Geraden im Koordinatensystem ist bekannt, wenn ihre senkrechten Projektionen auf zwei Koordinatenebenen bekannt sind. Von jeder Projektion eines Röntgenstrahles sind bekannt (Abb. 6 u. 7).

1. zwei auf ihr liegende Punkte

$$Y_{\mathrm{I}} \text{ und } Y_{\mathrm{I}}'\,(Y_{\mathrm{II}}, Y_{\mathrm{II}}' \text{ bzw. } Z_{\mathrm{I}}, Z_{\mathrm{I}}', \text{ bzw. } Z_{\mathrm{II}}\,Z_{\mathrm{II}}')$$

oder

2. ein Punkt und die Richtung (vgl. S. 76).

Y_{I} und $\tan\alpha_1$ [Y_{II} und $\tan\alpha_2$; bez. Z_{I} und $\tan\beta_1$ Z_{II} und $\tan\beta_2$].

Die Fusspunkte Pxy und Pxz (Abb. 6) der von P auf die Koordinatenebenen gefällten Lote fallen mit den Schnittpunkten der senkrechten Projektionen von Röntgenstrahl I und II zusammen;

also (Abb. 7).

$$Y_{\mathrm{II}} - Y_{\mathrm{I}} = Xp\,[\tan\alpha_1 + \tan\alpha_2];\quad \tan\alpha_1 = \frac{Y_{\mathrm{I}}' - Y_{\mathrm{I}}}{10};\quad \tan\alpha_2 = \frac{Y_{\mathrm{II}} - Y_{\mathrm{II}}'}{10}$$

$$Xp = 10\,\frac{Y_{\mathrm{II}} - Y_{\mathrm{I}}}{Y_{\mathrm{II}} - Y_{\mathrm{II}}' + Y_{\mathrm{I}}' - Y_{\mathrm{I}}} \text{ mm.}$$

$$Yp = Y_{\mathrm{I}} + Xp\tan\alpha_1 = Y_{\mathrm{I}} + Xp\,\frac{(Y_{\mathrm{I}}' - Y_{\mathrm{I}})}{10} \text{ mm}$$

und entsprechend

$$\left.\begin{aligned} Xp &= \frac{Z_{\mathrm{II}} - Z_{\mathrm{I}}}{Z_{\mathrm{II}} - Z_{\mathrm{II}}' + Z_{\mathrm{I}}' - Z_{\mathrm{I}}} \\ Zp &= Z_{\mathrm{I}} + Xp\tan\beta_1 = Z_{\mathrm{I}} + Xp\,\frac{(Z_{\mathrm{I}}' - Z_{\mathrm{I}})}{10} \end{aligned}\right\} \text{ mm.}$$

Durch Zeichnung.

III. Aus Abb. 7 ist ersichtlich, dass man ohne alle Rechnung durch Zeichnung auf Millimeterpapier die senkrechten Projektionen des Punktes P auf zwei Koordinatenebenen erhält.

a) Man trägt von einer beliebigen als X-Achse angesehenen Linie des Koordinatennetzes aus auf senkrecht dazu stehenden Linien, die 10 mm voneinander abstehen, die Strecken Y_I u. Y_{II} und Y_I' u. Y_{II}' (bzw. Z_I u. Z_{II}, Z_I' u. Z_{II}') ab und legt durch die Endpunkte Geraden. Diese Geraden bestimmen den Schnittpunkt *Pxy.* bzw. *Pxz.*

b) Man erhält die Richtung der Projektion auch, wenn man an Y_I AC (Abb. 4) und senkrecht dazu AB anlegt (vgl. S. 76 Mitte) und durch Y_I und B eine Gerade zieht.

Es kann durch Messungen auf der Röntgenplatte die Lage der Antikathode im Schnittpunkt zweier Röntgenstrahlen berechnet werden, die zwei verschiedene Nadeln von bekannter Entfernung projizieren; die Lage der Röntgenplatte im Koordinatensystem etwas umständlicher mittels des Satzes, der besagt, dass nur eine perspektivische Beziehung möglich ist, wenn ein Strahlenbüschel und eine dazu projektive Punktreihe gegeben sind.

Durch das zuletzt unter III. geschilderte Verfahren erhält man zwei orthogonale, d. h. senkrechte Projektionen einer beliebigen Körpergegend oder eines Organes auf zwei zu einander senkrechten Ebenen, also dasselbe, was durch die Orthodiagraphie nur für eine Projektionsebene erreicht wird, sobald man die Messungen für eine Anzahl von Punkten durchgeführt hat. Ebenso werden die nach S. 74 unten gemessenen Punkte der Körperoberfläche in die Zeichnung eingetragen. Man kann sich dadurch unabhängig von der Lage des Koordinatrahmens machen und z. B. die Lage eines Fremdkörpers entweder im Verhältnis zu bestimmten Punkten der Körperoberfläche oder zu bekannten Knochenpunkten oder ähnlichem feststellen.

Sollen die Grenzen eines Organes bestimmt werden, so bedenke man, daß die den äussersten Rand des Organes projizierenden Röntgenstrahlen Tangenten an das betreffende Organ darstellen, ebenso die senkrechten Projektionen der Röntgenstrahlen Tangenten an die senkrechte Projektion des Organes (angedeutet durch die punktierte Linie in Abb. 7). Diese beiden Tangenten begrenzen das Organ. Handelt es sich z. B. bei Verdacht auf Nierensteine darum, zu entscheiden, ob ein Schatten überhaupt in die Niere verlegt werden kann, so werden die Nierengrenzen durch je zwei Tangenten eingeengt und die Schnittpunkte der Tangenten an beide Seiten durch eine Gerade verbunden. Die senkrechte Projektion der Mitte des betreffenden Schattens (seine Grösse kann natürlich auch durch Tangenten annähernd bestimmt werden), darf von dieser Verbindungsgeraden nicht weiter abliegen als etwa der halben Dicke der Niere entspricht. Man verschiebe bei solchen Aufnahmen die Röntgenröhre möglichst parallel einer Seite des Koordinatenrahmens (Achse des Koordinatensystems).

Die eine Röntgenographie kann auch durch ein Orthodiagramm ersetzt werden; oder man kann sich bemühen, jedesmal die Antikathode möglichst senkrecht über je einem Punkte einzustellen, der der Voraussicht nach (Perkussionsbefund oder ähnliches) über einem Rande des Organes liegt.

Die Messungen werden auf der Röntgenplatte selbst, dem Negativ, ausgeführt, um etwaige Verziehungen zu vermeiden. Ich habe die Röntgenplatten in einen horizontal gestellten Rahmen über eine von unten durch eine Glühbirne beleuchtete Milchglasscheibe gespannt. Wie auf Abb. 4 angedeutet, werden durch feine Bleistiftstriche die entsprechenden Endpunkte der Stahlnadeln verbunden, zwischen denen der zu bestimmende Punkt liegt. An diesen Punkt selbst wird ein bis auf $^1/_2$ mm geteilter Massstab (Dreikant) in der mittleren Richtung der Bleistiftstriche angelegt (vgl. S. 76 oben) und mit der Lupe werden die nötigen Werte abgelesen. Zur Ausführung ist schliesslich das Verständnis der aufgestellten Formeln u. s. w. nicht einmal nötig.

Die Verwendung eines Holzrahmens dient zur Bequemlichkeit. Da, wie vorhin besprochen, zwei Punkte einer Geraden die Lage derselben bestimmen, kann man die Nadeln, bzw. Metallmarken in einem Holzwinkel oder in ⊤- oder ⌐form anbringen (vgl. Abb. 8). Die Anwendung ergiebt sich von selbst. Ein solcher Winkel o. ä. kann derart ausserhalb des Körpers (Schädel, gebeugtes Gelenk) befestigt werden, dass die Abbildung der Nadeln in ihrer Schärfe nicht durch den Körper beeinträchtigt wird, die Teilung des Massstabes kann daher kleiner sein.

Schliesslich genügt eine Anordnung der Stahlnadeln, wie sie Abb. 9 zeigt, um bei Verwendung des Satzes vom Doppelverhältnis absolut genaue Massbestimmungen für die ganze Röntgenplatte auszuführen. Der Satz vom Doppelverhältnis, dessen Beweis in einem Lehrbuche der projektiven Geometrie (vgl. K. Doehlemann, Proj. Geometrie, 2. Aufl., S. 31 ff. Sammlung Göschen, Nr. 72) einzusehen ist, besagt, dass vier Ebenen eines Ebenenbüschels von allen beliebigen Geraden, die das Ebenenbüschel in den Punkten A, B, C, D bzw. A', B', C', D' u. s. w. treffen, Strecken so abschneiden, dass

$$\frac{AC}{BC} : \frac{AD}{BD} = \frac{A'C'}{B'C'} : \frac{A'D'}{B'D'} = \frac{A''C''}{B''C''} : \frac{A''D''}{B''D''} \text{ u. s. w.}$$

Es wird durch den zu bestimmenden Punkt P des Röntgenogrammes eine Gerade in beliebiger Richtung (Abb. 10) gelegt, d. i. das Dreikant an P auf der Röntgenplatte in beliebiger Richtung angelegt. Längs dieser Geraden werden die Strecken, die durch die Verbindungslinien der entsprechenden Endpunkte der projizierten acht Stahlnadeln (Abb. 10) und durch den zu bestimmenden Punkt P begrenzt werden, abgemessen. Damit ist der Wert des Doppelverhältnisses $= \lambda$ bestimmt. Dieselben projizierenden Ebenen des Ebenenbüschels schneiden die entsprechende Achse des Koordinatensystems bzw. die 10 mm von der Achse entfernte Parallele im gleichen Doppelverhältnis. Da der Abstand zweier Stahlnadeln je 10 mm beträgt, ist als einzige Unbekannte der Abstand des Punktes vom Nullpunkt zu berechnen, in dem die projizierende Ebene für Punkt P die Achse bzw. die Parallele dazu schneidet. Die Rechnung ist ja nach Bildung des Doppelverhältnisses verschieden.

Z. B. (Abb. 10):

$$\frac{AC}{BC} : \frac{AP}{BP} = \frac{A'C'}{B'C'} : \frac{A'P'}{B'P'} = \frac{A''C''}{B''C''} : \frac{A''P}{B''P} = \lambda_y = \frac{10}{10} : \frac{Y}{Y-20}; \quad Y = \frac{20}{1-\lambda_y} \text{ mm.}$$

$$\frac{EG}{FG} : \frac{EP}{FP} = \frac{E'G'}{F'G'} : \frac{E'P}{F'P} = \frac{E''G''}{F''G''} : \frac{E''P}{F''P} = \lambda_z = \frac{10}{10} : \frac{Z}{Z-20}; \quad Z = \frac{20}{1-\lambda_z} \text{ mm.}$$

Y bzw. Z können auch durch Zeichnung ohne alle Rechnung bestimmt werden. (Doehlemann. S. 65.)

Alles übrige ergiebt sich aus den früheren Darlegungen. Ein solcher Koordinatenwinkel kann an einem Brettchen befestigt über den Körper hinausragen, bei Beckenmessungen z. B. zwischen die gespreizten Beine gelegt werden. Dadurch ist wieder für eine scharfe Abbildung der Nadeln Gewähr geleistet, die sonst unverhältnismässige Dicke haben müssten, um sich durch den Körper hindurch überhaupt abzubilden. Die erreichte Genauigkeit ist theoretisch absolut, praktisch nicht, da die Antikathode nicht punktförmig ist und Sekundärstrahlen die Schärfe der Bilder vermindern. Ausserdem gelingt, mir wenigstens, die Messung bis auf höchstens $^1/_4$ mm genau; es bedeutet dies, dass zwischen 0 und 45°, bzw. zwischen 0 und 10 mm nur vierzig verschiedene Werte durch Rechnung gefunden werden, wenn die Projektion der Einheit (10 mm) auf der Röntgenplatte 10 mm lang ist; man erhält bei grösserer Projektion mehr Zwischenwerte und umgekehrt. Die Zeichnung ist natürlich weniger genau.

Die Versuchsanordnung im einzelnen bleibt den Röntgenologen vom Fach überlassen. Es handelt sich hier ausschliesslich um die Mitteilung des Princips. Es ist deshalb auch gleichgültig, ob eine Genauigkeit bis auf Bruchteile eines Millimeters i. A. irgend

welchen Zweck hat. Es ist nur meine Absicht, darauf hinzuweisen, dass so genaue Messungen für jedes beliebige Organ ausgeführt werden können, also besonders systematische Messungen zu wissenschaftlichen Zwecken möglich sind. Solche Rechnungen werden durch Verwendung einer graphischen Rechenmethode sehr erleichtert. In die Rechentafel von G. Herrmann[1]) sind auch die goniometrischen Funktionswerte eingetragen, so dass nachträglich in kurzer Zeit alle Werte umgerechnet werden können, wenn die bestimmten Punkte nicht mehr auf den Koordinatenrahmen oder Koordinatenwinkel, sondern auf eine aus anatomischen Gründen gewählte Grundebene bezogen werden sollen.

Die Firma Koch & Sterzel, Dresden-A., hat sich freundlichst bereit erklärt, die nötigen Messapparate zu liefern.

Das gleiche Princip (Beziehung auf ein rechtwinkeliges räumliches Koordinatensystem — Projektion durch zwei Ebenenbüschel, deren Achsen den Achsen des Koordinatensystems parallel sind —, Berechnung eines Punktes als Schnittpunkt zweier Geraden, von denen je zwei Punkte gegeben sind) kann für photographische und stereoskopische Messungen angewendet werden. Entweder müssen die Gitter eines Koordinatenrahmens dem Untersuchungsobjekt sehr nahe, vom photographischen Apparat aber so weit abstehen, dass Objekt und Gitter scharf abgebildet werden; oder es müssen die Koordinatenwerte der optischen Mittelpunkte beider Systeme bekannt und der einzelnen Bildpunkte durch Millimetereinteilung der Plattenränder o. ä. leicht ablesbar sein.

Nur über die Anwendung in der Augenheilkunde mögen noch einige Bemerkungen folgen, da durch einen Fall eines intraokularen Eisensplitters die Untersuchung veranlasst worden war. In dem betreffenden Falle wurde ein selbstverfertigtes Modell eines Koordinatensystems benutzt, und die Richtung des Meridionalschnittes trotz mehrerer Unvollkommenheiten der Methode aus zwei bitemporalen Aufnahmen leidlich bestimmt. Dann wurde an einem Winkeltransportator ein Draht winkelig so abgebogen, wie eben der nötige Meridionalschnitt zur Hornhautvertikalen gerichtet war, dieser Draht mit den Instrumenten ausgekocht und vor Ausführung der Operation nochmals an den Bulbus angelegt, schliesslich ein Eisensplitter vierzehn Tage nach der Verletzung mit dem Handmagneten entfernt.

Ich habe keine Gelegenheit gehabt, den Koordinatenrahmen selbst bei einem intraokularen Fremdkörper zu verwenden. Man würde ihn zweckmässig in ein Gestell einschieben, das am Schädel festgeschnallt werden könnte, seine Stütze am Schädeldach fände und einen rechtwinkelig abgebogenen Arm trüge, der der Stirn bzw. Wange anläge. Dieses Gestell wird, um die Lage des Auges im Koordinatensystem festzustellen, mit Millimeterpapier beklebt. Nachdem dem sehenden Auge ein Fixationsobjekt angewiesen worden ist, das es während der Aufnahme festzuhalten hat, wird unmittelbar vor der Aufnahme die Lage des Hornhautscheitels und die Richtung der Sehachse im Koordinatensystem ausgemessen, und am Unterlid mit chinesischer Tusche der Punkt bezeichnet, über dem das Hornhautcentrum steht. Vor der zweiten Aufnahme muss, wenn der Kopf unterdessen seine Lage geändert hat, der Fixationspunkt für das gesunde Auge so lange verschoben werden, bis der Hornhautscheitel wieder die gleiche Lage im Koordinatensystem einnimmt. Statt der Richtung der Sehachse kann man leichter die Lage zweier Punkte des Korneoskleralrandes, die nicht auf einem grössten Kreise liegen, z. B. eines horizontalen und eines vertikalen, ausmessen, und daraus die Lage der Sehachse berechnen. Ohne Kenntnis der Richtung der Sehachse sind die Aufnahmen für die Lokalisation im Bulbus wertlos. Man kann auch nach Holth[2]) kleine Bleiplatten auf der Bindehaut festnähen. Bei Aufnahmen in Seitenlage ist die bleibende Rollabweichung[3]) zu berücksichtigen. Sie kann am Äquator normal 2,3 mm Unterschied gegenüber der Rückenlage bzw. aufrechten Stellung, die bei der Operation eingenommen wird, bedingen.

---

[1]) Braunschweig, Fr. Vieweg & S.

[2]) Ref.: Michels Jahresbericht f. 1905. S. 178.

[3]) Vgl. Hering, Phys. Optik, S. 509 (in Hermanns Handbuch der Physiologie).

Es ist mehrfach ein intraokularer oder wenigstens der Sklera anhaftender Fremdkörper diagnostiziert worden, weil sich der Schatten bei Bewegungen des Auges verschoben hatte. Bei jeder Bewegung des Auges ändern aber die sechs Sehnenansätze und dementsprechend die sechs äusseren Augenmuskeln ihre Lage. Die lineare Exkursion des Schattens irgend eines im Muskel gelegenen Punktes wäre sogar retrobulbär grösser als im Bereiche der sogenannten Abrollungsstrecke, innerhalb deren der Muskel dem Bulbus aufliegt, ein Punkt sich also annähernd auf einer Kreisbahn bewegt, sich der Schatten demnach nur entsprechend der Projektion der Kreissehne auf die Platte ändert. Die Muskeln sind ungefähr am Äquator fest verwachsen mit dem orbitalen Blatt der Tenonschen Kapsel, das seinerseits mit den tieferen Teilen der Kapsel direkt zusammenhängt. Ausserdem ist der Sehnerv an den Bewegungen des Auges beteiligt. Da der intraokulare Druck einem Einbiegen des Optikus in den Bulbusraum widersteht, so ist die Exkursion von Punkten 2 mm hinter dem Sehnervenansatze, entsprechend dem grösseren Abstande vom Drehpunkte des Auges, grösser als an irgend einem Punkte der Bulbuswand. Ähnlich verhält es sich mit den Sehnen der Muskeln. Die lineare Verkürzung der Muskeln selbst wird zu einem geringen Teile durch die Änderung der Dicke bei der Kontraktion aufgehoben. Es ergiebt sich also durch blosse Überlegung, dass innerhalb des Muskeltrichters keine Ruhe herrschen kann, wenn sich seine Wandungen und der Sehnerv verschieben; abgesehen davon ist von Motais[1]) der experimentelle Nachweis erbracht worden, dass die submuskulären Fettschichten um so mehr der Bewegung folgen, je näher sie am Bulbus liegen. Man kann höchstens durch Beobachtung der Verschiebung des Schattens annähernd die Richtung bestimmen, in der der Riesenmagnet wirken soll. Es beweist gar nichts, dass Eisensplitter entfernt worden sind, die nach dieser Methode lokalisiert worden waren. Erstens gestatten meist der klinische Befund (Flugrichtung des Fremdkörpers u. ä.) und das Sideroskop eine Wahrscheinlichkeitsdiagnose und dann ist doch die Toleranz eines kräftigen Magneten gegen ungenügende Lokalisation recht gross. Es ist ausschliesslich Aufgabe der Geometrie, die Bedingungen festzustellen, die zur Lokalisation erfüllt werden müssen.

Macht man vom Handmagneten Gebrauch, so muss es als ideales Ziel angesehen werden, denselben möglichst nicht in den Glaskörper einzuführen, vielmehr die Richtung des Meridionalschnittes so genau zu berechnen, dass der Fremdkörper beim Anlegen des Magneten an die äussere Wunde hervortritt. Vielfach wird die stärkste magnetische Kraft nicht von der Kuppe des Magneten ausgeübt, sondern von einem rückwärtig gelegenen Teile. Bringt man dann den Magneten nicht in den Glaskörper hinein, so kann der Fremdkörper erst recht in die Sklera hineingezogen werden. Es ergiebt sich also wieder die Notwendigkeit sehr genauer Lokalisation. Die wirklich erreichbare Genauigkeit wird aber weder durch Verfahren verbürgt, bei denen parallel der Cornea ein Ausschnitt aus einem Metallring o. ä. befestigt wird, dessen projizierende Röntgenstrahlen die Bulbuskugel wie ein Stück eines Kegelmantels durchdringen, also nicht einschliessen, noch gar — schon in Anbetracht der physiologischen Asymmetrien des Schädels — durch Rechnungen, bei denen das kranke Auge als genügend bestimmt in seiner Lage angenommen wird, wenn die Antikathode über dem Auge der gesunden Seite steht.

Es ist bei Verwendung des Satzes vom Doppelverhältnis theoretisch möglich, bis auf Bruchteile eines Millimeters genau anzugeben, um wieviel ein Fremdkörper seitwärts und höhendistant vom Hornhautscheitel liegt. Praktisch muss man aber folgendes berücksichtigen: Befindet sich ein Fremdkörper im hinteren Bulbusabschnitt, so wird er, wenn er sich nicht bereits in die Wand eingespiesst hat, durch seine Schwere nach unten sinken. Er kann in Exsudat, geronnenes Blut, Linsenmassen usw. eingebettet sein. Liegt er aber der Bulbuswand direkt an, so ist kaum durch Rechnung zu entscheiden, ob er der Innen- oder der Aussenseite der Sklera anhaftet. Erstens müssen wir Durchschnittsmasse über die Grösse des Bulbus bei

[1]) Arch. d. Opht. VI, S. 160ff.

den Rechnungen benützen. Man kann am Lebenden jene Werte nicht direkt bestimmen. Zweitens ist die Sklera unter den Sehnen der Augenmuskeln durchschnittlich 0,3 mm, am Äquator 0,4—0,5 mm dick, Netzhaut und Aderhaut zusammen 0,15—0,3 mm dick. Die Fehlergrenzen wird man aber kaum kleiner annehmen dürfen.

Immerhin leistet die beschriebene Methode bei Berücksichtigung der erwähnten Fehlerquellen für eine recht grosse Genauigkeit Gewähr. Kann man aber so exakt lokalisieren, so hat man Aussicht, auch Fremdkörper, die nicht vom Magneten angezogen werden, zu entfernen. Vielleicht ist manchmal auch die Extraktion eines Eisensplitters mit dem Handmagneten nach Anlegung eines Meridionalschnittes schonender auszuführen als mit dem Riesenmagneten.

(Aus der medizinischen Klinik zu Leipzig.)

Über Knochenerkrankung bei Lues hereditaria tarda.[1])

Von

Privatdozent Dr. **Ed. Stadler**, Assistenten der Klinik.

(Hierzu Tafel IX, Fig. 1—5.)

M. H.! Vor 20 Jahren beschrieb Fournier(1) in seinem bekannten Werke über die Lues hereditaria tarda eine eigenartige, vor allem die Tibia befallende Knochenveränderung als charakteristisch für die erbliche Spätlues. „Die besondere Physiognomie der Erkrankung ist eine bogenförmige Einbiegung des Knochens mit einer vorderen Konvexität", so dass die Tibia die Form einer „Säbelklinge" annimmt. Die Krümmung ist aber nur eine scheinbare, in der That ist es eine gerade Tibia mit einer Hyperostose. In wesentlichen Punkten wurde das Krankheitsbild ergänzt durch Untersuchungen Wietings an drei Fällen aus dem Eppendorfer Krankenhause. Wieting(2) macht namentlich auf die Verlängerung des Unterschenkels aufmerksam, welche Fournier nicht erwähnt, die dagegen in einer bildlichen Darstellung Werthers(3) (1891) sehr ausgesprochen hervortritt. Er stellt ferner fest, dass die Tibia in der That säbelklingenförmig gekrümmt ist und es nicht nur zu sein scheint, wie Fournier annahm. Die kleine Zahl weiterer Publikationen über die interessante Erkrankungsform [Joachimsthal(4), Stamm(5), Finckh(6), Moses(7), H. Lorenz(8), Bosse(9)] lässt bereits erkennen, dass es sich immerhin um ein seltenes Krankheitsbild handelt, wenn auch die Möglichkeit nicht ausgeschlossen ist, dass es in seinen weniger ausgesprochenen Entwicklungsstadien manchmal übersehen und verkannt werden mag.

Der 17jährige Arbeiter F. S. wurde Mitte August 1906 in die Klinik aufgenommen mit Klagen über sehr heftige stechende Schmerzen in beiden Unterschenkeln und den Unterarmen, die besonders nachts auftreten und ihm seit mehreren Wochen den Schlaf rauben. Am Tage während der Arbeit sind die Schmerzen wesentlich geringer, er verspürt bei längerem Stehen nur eine hochgradige Müdigkeit in den Beinen.

Aus der Anamnese ist hervorzuheben, dass die Mutter des Kranken insgesamt 14 Wochenbetten durchgemacht hat, unter denen fünf Fehlgeburten waren. Von den lebend geborenen Kindern sind zwei Mädchen im Säuglingsalter gestorben, zwei Mädchen und fünf Knaben leben. Unser Patient ist das erste lebend geborene Kind, vor ihm hatte seine Mutter drei Fehlgeburten. Beide Eltern sind z. Zt. gesund, über frühere anamnestisch wichtige Erkrankungen ist von ihnen nichts zu erfahren. In den ersten Kinderjahren soll unser Kranker häufig an Husten gelitten haben, 1896 überstand er Scharlach. Von 1898 ab hat er zeitweilig mit grossen Pausen über ziehende und stechende Schmerzen in den Unter-

---

[1]) Demonstration in der medizin. Gesellsch. zu Leipzig.

schenkeln zu klagen gehabt, die sich seit kurzer Zeit sehr verstärkten. 1900 will er vorübergehend an Kniegelenkwassersucht, 1903—04 an Hornhautentzündung gelitten haben und auch ärztlich behandelt sein.

Sie sehen nun einen für sein Alter ziemlich grossen, gracil gebauten, etwas blassen, gut genährten Jungen mit noch ausgesprochen infantilem Typus. Auf den ersten Blick fällt die recht beträchtliche Länge der Unterschenkel auf. Während beim normal gebauten Menschen die drei Abschnitte. Rumpf-, Oberschenkel- und Unterschenkelstück annähernd gleich lang sind[1]), betragen die Masse bei unserem Kranken für das Rumpfstück 41½ cm, für das Oberschenkelstück 38½ cm, für das Unterschenkelstück 49 cm. Während die Oberschenkel einen geraden Verlauf zeigen, lassen beide Unterschenkel eine nach vorn konvexe Krümmung erkennen, welche ihnen die Form einer Säbelklinge verleiht. Beim Betasten der Schienbeine äusserte der Kranke während der ersten Wochen seines Hierseins lebhafte Schmerzempfindungen. Die Gestalt beider Schienbeine hat, wie sich schon durch die Palpation feststellen lässt, wesentliche Veränderungen erfahren. In der unteren Hälfte der Diaphysen fehlt die scharfe vordere Kante und die platte ebene Innenfläche. An ihrer Stelle fühlt man einen nach beiden Seiten allmählich abfallenden runden Knochen von leichthöckeriger Oberfläche. Eine genaue Messung ergiebt, dass der linke Unterschenkel um 1 cm länger ist als der rechte. Die Knie- und Fussgelenke sind frei und gut beweglich.

Ausgesprochene Veränderungen weisen ferner die beiden Unterarme auf. Sie scheinen annähernd normale Dimensionen zu haben. An der äusseren und oberen Seite der Ellen tritt im mittleren Drittel eine schon äusserlich sichtbare Auftreibung hervor, die, sehr druckempfindlich, sich als Verdickung des Knochens mit ebenfalls leicht höckeriger Oberfläche erweist. Am Skelett ist ausser einer Andeutung eines Rosenkranzes an den Rippen nichts Krankhaftes zu finden. Über dem mittleren Drittel beider Tibien und den Verdickungen der Ellen war die Haut zeitweilig, besonders zu Beginn der Krankenhausbehandlung gerötet und fühlte sich heiss an.

Als weitere für die Beurteilung des Krankheitsbildes belangreiche Erscheinungen sind Hornhautflecke am rechten Auge sowie ausgesprochene Hutchinsonsche Zähne, kleine stark abgenutzte Schneidezähne mit Querriefen, zu erwähnen. Die inneren Organe der Brust- und Bauchhöhle zeigen keine krankhaften Veränderungen.

Interessante Aufschlüsse über die Veränderungen der Vorderarm- und Unterschenkelknochen giebt nun das Röntgenbild. Vor allem fällt eine Verdickung der Tibien im Tiefen- und Breitendurchmesser im Bereiche der Diaphyse über fast ⅔ der Knochenlänge auf (Fig. 1—3). Der Übergang von der Verdickung in die normal geformten Epiphysenteile ist ein allmählicher, ohne scharfen Absatz. Weiterhin ist die Verkrümmung der Schienbeine mit der Konvexität nach vorn im Verlaufe der Diaphysen bemerkenswert, entsprechend der schon äusserlich sichtbaren Formveränderung des Unterschenkels. Bei näherer Betrachtung findet sich die Knochenstruktur mit deutlicher Scheidung von Spongiosa und Compacta nur noch nahe den Epiphysen erhalten. Im ganzen Mittelstück des Knochens ist das feine Maschennetz der Spongiosa geschwunden, ihre Struktur verwaschen. In der Seitenansicht hebt sich allerdings eine hellere mittlere Bahn an Stelle des Markraumes ab, eine scharfe Grenze zwischen den helleren und dunkleren Partien ist jedoch nicht zu ziehen. Die Compacta erscheint in ihrem medialen Teile aufgefasert, für Licht durchlässiger. Es macht den Eindruck, als wenn auf ihre Kosten der Markraum breiter geworden wäre. Bemerkenswert ist ferner an der Rückseite der Tibien eine feine scharfe Linie, die im Verlaufe der Mitte der Diaphyse dem Knochen parallel ungefähr ½ mm von ihm entfernt verläuft. Sie ist wohl als dünne Knochenschale, als erste Andeutung eines sogen. Knochenmantels zu deuten, wie er für die Periostitis ossificans charakteristisch ist. Sehr deutlich sichtbar sind beiderseits die Linien der Epiphysen, die für das Alter des Kranken verhältnismässig breit sind und auffallend stark gezackt erscheinen. Das trifft auch für die beiden Wadenbeine zu. An ihnen ist ebenfalls die Knochenstruktur im Bereiche des grössten Teiles der Diaphysen verwaschen und keine Grenze zwischen Spongiosa und Compacta sichtbar. Die Mitten der Diaphysen sind leicht spindelförmig aufgetrieben.

Ganz ähnliche Veränderungen finden sich in den Röntgenbildern der Vorderarmknochen (Fig. 4 u. 5). Auch hier ist die feinere Struktur im grössten Teile der Diaphysen geschwunden. Spongiosa und Compacta gehen ohne scharfe Grenze ineinander über. Die Markhöhle erscheint auf Kosten der Compacta verbreitert, diese selbst für Licht viel durchlässiger als am normalen Knochen. An der Ulnadiaphyse ist der Prozess in der Mitte am stärksten ausgeprägt, so dass hier eine gleichförmige, spindelige Auftreibung entstanden ist, bei im übrigen gestrecktem Verlauf der Knochenachse. Anders beim Radius. Hier sieht man eine radialwärts konvexe Krümmung, so dass der Knochen sich schwibbogenartig über die gerade verlaufende Ulna hinwegspannt. Die Rindenschicht erscheint besonders an der ulnaren Seite der Speiche verbreitert und aufgelockert. Ihre äusseren Begrenzungslinien sind unregelmässig und unscharf, so dass man hier wohl stärkere periostale Wucherungen vermuten darf. Am linken Arm ist

[1]) Vgl. Pfeiffer, Handb. d. angewandten Anatomie, Wiesbaden 1899.

der Radius im Vergleich zur Ulna ein wenig verlängert; seine distale Epiphysenlinie liegt um ungefähr $^1/_2$ cm tiefer als in der Ulna. Die Epiphysenlinien sind, wie an den Beinen, breit und stark gezackt.

Die Durchleuchtung der übrigen Röhrenknochen ergiebt keine krankhafte Veränderung.

Die Anamnese und die eigenartige symmetrische Formveränderung der Unterschenkel lassen einen Zweifel an dem hereditär-luetischen Charakter der Erkrankung nicht aufkommen.

Zur Erklärung der Genese der Formveränderung der Knochen haben die neueren anatomischen Untersuchungen besonders Wietings(2) wichtige Anhaltspunkte gegeben. In den früheren Stadien der Erkrankung erscheint der Knochen in toto krank. An Stelle der Substantia compacta hat sich unter dem Periost bis an den Markraum hinan eine Lage spongiöser Substanz gebildet, welche den ganzen Knochen wie gebläht erscheinen lässt. Es handelt sich also zunächst im wesentlichen um eine rareficierende Ostitis. Vom Periost aus erfolgen in späteren Stadien die reparatorischen Vorgänge, welche in der Bildung fester Knochenmassen an Stelle der vorher aufgebauten porösen Spongiosa bestehen. Diese Eburneation kann soweit fortschreiten, dass schliesslich die ganze Dicke des Knochens eine feste Masse mit nur wenigen engen Gefässkanälen darstellt.

Als Ursache der Verkrümmung muss im wesentlichen wohl das gesteigerte Längenwachstum eines abnorm weichen Knochens angesprochen werden. Die Verkrümmung wird danach nur so lange Fortschritte machen, als einerseits ausgedehntere sklerosierende Prozesse im kranken Knochen fehlen und andererseits der Wachstumsvorgang in den Epiphysen noch im Gange ist. Denn entsprechend den Erfahrungen bei bekannteren Krankheiten des Knochenmarks ist das abnorme Längenwachstum bei der luetischen Osteoperiostitis in der Hauptsache wohl als Folge eines Reizzustandes in den Epiphysen anzusehen.

Für die Richtigkeit dieser Auffassung scheinen besonders die Verhältnisse der Radien bei unserem Kranken zu sprechen. Der sklerosierende Prozess in den Diaphysen ist hier kaum angedeutet, die Epiphysenlinien sind noch stark ausgeprägt. Jede Möglichkeit einer Verbiegung des Knochens durch Belastung fehlt, wie sie bei der Tibia ja nicht ausgeschlossen werden kann. Es kommt also als Ursache für die Verbiegung nur vermehrtes Längenwachstum eines abnorm weichen Knochens in Frage.

Der Ansicht Schuchardts(10), dass die periostale Knochenneubildung bei der rareficierenden Ostitis keine selbständige entzündliche Erscheinung, sondern lediglich ein statischer Ersatz für das verloren gegangene feste Knochengewebe sei, ist Wieting bereits entgegengetreten. Es ist ja nicht ohne weiteres von der Hand zu weisen, dass an den Tibien wenigstens ein Teil der Knochenneubildung als kompensatorischer Vorgang zur Wiederherstellung besserer statischer Verhältnisse anzusprechen ist. Vielleicht könnte der auffallend kräftige periostale Knochenmantel an der Rückseite der Tibien, also an der konkaven Fläche in unserem Falle so gedeutet werden. Dass aber die Periostitis in der Hauptsache als selbständige Krankheitserscheinung neben der Ostitis angesehen werden muss, dafür spricht vor allem wieder das Verhalten an den Unterarmknochen, bei denen mechanische Ursachen allein keineswegs eine Erklärung für die hochgradigen Veränderungen geben. Den Ausführungen Wietings haben sich in letzter Zeit auch Finckh(6) und Moses(7) im wesentlichen angeschlossen.

Weshalb vom Skelett gerade die Tibien und in zweiter Linie die Unterarmknochen mit Vorliebe bei der Lues hereditaria tarda erkranken, ist schwer zu sagen. Es scheinen ja im allgemeinen bei der hereditären Lues diejenigen Organe und Körperteile vor allem in Mitleidenschaft gezogen zu werden, welche gerade in lebhaftem Wachstum begriffen oder äusseren Schädlichkeiten besonders stark ausgesetzt sind.

Litteratur.

1) Fournier: Die Syphilis hereditaria tarda (1886). Übersetzt 1894.
2) Wieting: Bruns Beitr. z. klin. Chir. Bd. 30. S. 615. 1901.

3) Werther: Deutsche med. Wochenschr. 1891. Nr. 25.
4) Joachimsthal: Deutsche med. Wochenschr. 1894. Nr. 21.
5) Stamm: Archiv f. Kinderheilk. Bd. 19. S. 170. 1895.
6) Finckh: Bruns Beitr. z. klin. Chir. Bd. 44. S. 709. 1904.
7) Moses: Ebendaselbst. S. 718.
8) H. Lorenz: Wiener klin. Wochenschr. 1904. Nr. 10.
9) Bosse: Bruns Beitr. z. klin. Chir. Bd. 51, H. 1. 1906.
10) Schuchardt: Die Krankheiten der Knochen und Gelenke. Deutsche Chirurgie, Lfrg. 28. 1899.

Beiträge zur Frakturbehandlung.

Von

Dr. **Carl Deutschländer** in Hamburg.

(Hierzu Tafel X und XI.)

I.

Die funktionelle Frakturbehandlung hat bei weitem noch nicht die Anerkennung und die Verbreitung gefunden, die ihr sowohl wegen ihrer praktischen als auch wegen ihrer prinzipiellen Bedeutung gebührt, und vielfach wird das Wesen dieser Behandlungsmethode völlig verkannt.

Der Umstand, dass man die funktionelle Behandlungsweise vielfach noch als Massagebehandlung bezeichnet findet, ist ein Beweis dafür, dass über das Wesen derselben noch recht unklare Vorstellungen herrschen. Wenn man auch zweckmässig mit den funktionellen Bewegungen die Massage kombiniert, so berechtigt das doch noch keineswegs, diese Behandlungsweise lediglich als Massagebehandlung zu bezeichnen. Die Massage ist wohl ein wertvoller, aber keineswegs unumgänglich notwendiger Faktor, und man kann unter Umständen sogar völlig von demselben Abstand nehmen und ihn jedenfalls sehr leicht durch andere physikalische Behandlungsmittel, wie ich später ausführen werde, ersetzen.

Anders dagegen steht es mit den Bewegungen. Das prinzipiell Wichtige der funktionellen Behandlungsmethode, das sich nicht eliminieren lässt, besteht darin, dass trotz der Fraktur die Funktion durch lege artis ausgeführte, den physiologischen Verhältnissen entsprechende Bewegungen nach Möglichkeit aufrecht erhalten wird, und zwar so lange, bis der konsolidierte Knochen wieder selbst seine Funktionen zu übernehmen imstande ist. Die Therapie erfüllt also mit anderen Worten hierbei die Aufgabe, von vornherein die durch die Fraktur bedingten Funktionsstörungen nach Möglichkeit zu paralysieren und einzuschränken, und sie beschäftigt sich nicht erst sekundär mit dieser Aufgabe.

An sich ist dieser Gedanke keineswegs neu. Schon Bonnet hatte um die Mitte des vorigen Jahrhunderts den Wert und den Einfluss systematischer Bewegungen für die Frakturheilung richtig erkannt und betont. Bestimmte Frakturen, besonders Radiusbrüche hat man schon seit längerer Zeit ohne immobilisierende Verbände mit Bewegungen behandelt und gute Erfolge hierbei erzielt. Eine Verallgemeinerung erfuhr jedoch diese Therapie erst durch Lucas-Championnière, und in Deutschland war Bardenheuer der erste, der mit Nachdruck auf die Beeinflussung des Frakturheilungsprozesses durch Bewegungen und Massage hinwies. In den letzten Jahren folgten dann eine Reihe von Veröffentlichungen (Jordan, Liermann, Gebele, Drehmann u. a.), die sich mit diesem Gegenstande beschäftigten, und die die praktische Wichtigkeit der Methode hervorhoben.

Trotzdem ist der Anhängerkreis dieser Frakturtherapie bis jetzt nur ein beschränkter geblieben. Einmal liegt das daran, weil durch die bisherigen Veröffentlichungen vielfach zu

sehr der Eindruck erweckt wurde, als ob es sich lediglich um eine Massagewirkung handele, — und die Massage ist bekanntlich ein Gebiet der Therapie, für das der beschäftigte Arzt in der Regel wenig Zeit übrig hat, und das er daher lieber anderen überlässt; — sodann aber stehen die Gesichtspunkte, die bei dieser Behandlungsweise zur Geltung kommen, zu sehr im Widerspruch mit den herrschenden Anschauungen über Frakturbehandlung, so dass aus diesem Grunde eine weitere Prüfung unterbleibt.

Während man bisher den Frakturheilungsprozess am besten dadurch zu fördern glaubte, dass man für absolute Ruhigstellung und Fixation der Fragmente Sorge trug, legt die funktionelle Therapie ihr Gewicht gerade auf die aktive Unterstützung der reparativen Vorgänge, wie sie durch die hyperämisierende Wirkung der Bewegungen vermittelt wird. Dass hierdurch nicht bloss der Ablauf des Heilungsprozesses beschleunigt, sondern auch dessen Intensität gesteigert wird, ist durch eine Reihe von experimentellen und pathologisch-anatomischen Untersuchungen und durch die Röntgenographie sichergestellt worden; letztere hat auch gezeigt, dass knochenatrophische Prozesse, wie sie nicht selten bei Frakturen im Anschluss an die Immobilisation auftreten, durch die hyperämisierende Wirkung der Bewegungen gänzlich vermieden werden.

In noch grösserem Widerspruch zu den üblichen Anschauungen steht indessen die funktionelle Therapie bezüglich des Vorgehens bei der Wiederherstellung der Form des frakturierten Knochens. Bisher hatte stets der Satz gegolten, dass zur Wiederherstellung der ursprünglichen Knochenform unbedingt eine permanente Fixation und Immobilisation der Fragmente für längere Zeit erforderlich sei, ein Satz, der jedoch viel an Bedeutung schon verloren hat, seitdem das Röntgenbild zeigte, dass es selbst bei der sorgfältigsten Immobilisation doch nur verhältnismässig selten gelingt, die normale Knochenform wieder herzustellen. Die funktionelle Therapie verzichtet darauf, ausschliesslich auf diese lediglich mechanische Weise die ursprüngliche Knochenform wieder herzustellen, und sie sucht das gleiche Ziel durch systematische Bewegungen zu erreichen. Hierbei geht sie von dem Gedanken aus, dass wie die Knochenform einen bestimmenden Einfluss auf die Funktion ausübt, umgekehrt auch die Funktion, wenigstens bis zu einem gewissen Grade einen bestimmenden Einfluss auf die Gestalt des Knochens besitzt. Dieser formbestimmende Einfluss der Funktion, der in der Therapie der Deformitäten schon längst praktisch verwertet worden ist, reicht zwar in vielen Fällen für sich allein aus, um annähernd die Form des gebrochenen Knochens wieder herzustellen; er darf jedoch keineswegs überschätzt werden.

Brüche mit geringer Dislokation, namentlich solche in der Nähe der Gelenke oder in den Gelenken selbst, wo ja an sich eine exakte Fixation ausgeschlossen ist, und besonders Frakturen der oberen Extremität, lassen sich auf diese Weise ohne jeden ruhigstellenden Verband mit funktionell einwandfreiem Resultat ausheilen. Wo jedoch schwere Dislokationen bestehen, genügt der formbestimmende Einfluss der Funktion für sich allein nicht. Hier muss zunächst sorgfältig reponiert und der schwer dislocierte Bruch zum mindesten in einen weniger dislocierten überführt werden, und hier müssen auch die mechanischen Hilfsmittel, die wir zur Wiederherstellung einer richtigen Knochenform benutzen, mit herangezogen werden, — allerdings nicht mehr in Gestalt der permanenten Immobilisation und Fixation, sondern in der der unterbrochenen; d. h. sämtliche fixierenden Verbände müssen so angelegt sein, dass sie eine regelmässige Vornahme der funktionellen Übungen gestatten. Nach dieser Richtung verdient die Bardenheuersche Extensionsbehandlung besonders hervorgehoben zu werden, deren glänzende Resultate durchaus begründet und auch erklärlich sind, da einmal durch die systematische Durchführung der Bewegungsübungen der Einfluss der Funktion zur Wirksamkeit gelangt, und da ferner die sinnreich angeordneten Zugwirkungen auch rein mechanisch die anatomische Formheilung befördern.

Auf die nähere Begründung der funktionellen Therapie beabsichtige ich an dieser Stelle nicht weiter einzugehen, und ich verweise bezüglich dieses Punktes auf meine Aus-

führungen in der Berliner klinischen Wochenschrift 1906, Nr. 20—22.[1]) Hier möchte ich den Wert der Methode nur an einer Reihe von Röntgenbildern demonstrieren, besonders da Röntgenbilder von funktionell behandelten Knochenbrüchen bisher nur spärlich veröffentlicht sind. Der Kürze halber bezeichne ich die Frakturen, bei denen ausschliesslich nur die Wirkung der Funktion zur Geltung kam, als Vertreter des Typus A, und die Frakturen, wo die funktionelle Behandlung noch mit einer intermittierenden Fixation verbunden wurde, als Vertreter des Typus B.

Am besten lässt sich die Wirkungsweise der funktionellen Therapie an einknochigen Gliedabschnitten und speziell an den Schaftbrüchen des Humerus illustrieren. Die Abbildungen (Tafel X, Fig. 1—4) geben eine solche Fraktur wieder. Es handelte sich hierbei um einen 30jährigen Klempner, der von einem drei Stockwerk hohen Gerüst herunterstürzte und sich dabei einen erheblich dislocierten Querbruch des rechten Humerus in der Mitte mit Absprengung eines Knochenkeiles zuzog (Tafel X, Fig. 1—2). Die Behandlung erfolgte rein nach Typus A; d. h. der verletzte Arm wurde in den ersten 14 Tagen in eine Mitella gelagert, und täglich wurden im Ellenbogen- und Schultergelenk die physiologischen Bewegungen geübt, also Beugung und Streckung und Pro- und Supination im Ellenbogengelenk, Abduktion, Adduktion nach vorn und nach der Seite sowie die verschiedenen Rollbewegungen im Schultergelenk. Gleichzeitig wurde hiermit eine vorsichtige Massage des verletzten Gebietes kombiniert. Bei den Bewegungsübungen wurde die Frakturstelle nach Möglichkeit mit der freien Hand unter leichtem Zug am unteren Fragment fixiert. Die passiven Bewegungen, die anfangs wegen der hochgradigen Schwellung nur in geringem Grade ausgeführt werden konnten, gewannen von Tag zu Tag an Exkursionsgrösse, und bereits am achten Tage traten zu den passiven Bewegungsübungen aktive hinzu, deren Exkursionsgrösse gleichfalls rasch zunahm. 14 Tage nach der Verletzung konnten den passiven und aktiven Übungen bereits leichte Widerstandsbewegungen angeschlossen werden, die sich ebenfalls rasch steigerten, und am 28. Tage nach dem Unfall war der Verletzte so weit, dass er vollkommen frei seinen Arm nach allen Richtungen hin bewegen konnte, ohne dass weder im Schulter- noch im Ellenbogengelenk eine Versteifung bestand.

Tafel X, Fig. 3 zeigt die Verhältnisse in diesem Stadium. Trotzdem in diesem Falle experimenti causa von jeder Reposition Abstand genommen war, hat sich die Dislokation beträchtlich verringert, die winklige Stellung der Fragmente zu einander ist verschwunden, die Markhöhle des oberen Fragmentes setzt sich in geradem Verlauf in die des unteren fort, der herausgesprengte Knochenkeil hat sich an die Frakturstelle herangelegt, die Bruchstelle wird von einem beinahe überreichlichen Callus überbrückt, der schon stark in der Verknöcherung begriffen ist, von einer Atrophie des Knochens ist nichts wahrzunehmen.

Der Verletzte wurde hierauf noch 14 Tage mit Widerstandsübungen behandelt, um die noch fehlende Kraft zu stärken, und nach einer Schonungszeit von einer weiteren Woche begann er, 7 Wochen nach dem Unfall, aus eigenem Antriebe seine Arbeit als Klempner und Dachdecker wieder aufzunehmen; die Fraktur war ohne jeden Funktionsdefekt geheilt. Eine drei Monate nach der Verletzung gelegentlich einer Nachuntersuchung vorgenommenen Röntgenuntersuchung (Tafel X, Fig. 4) ergab die vollkommene Dauerheilung. Die Frakturstelle ist von einem sehr starken und voluminösen Knochencallus überbrückt, der sich schon in kurzer Entfernung von der Frakturstelle scharf gegen das benachbarte Gewebe abgrenzt; das abgesprengte Knochenstück ist völlig in dem Callus aufgegangen und als solches nicht mehr zu erkennen; die Markhöhlen gehen kontinuierlich in einander über.

Die Röntgenbilder (Tafel X, Fig. 5, 6, 7) beziehen sich auf einen zweiknochigen Gliedabschnitt, einen Diaphysenbruch beider Vorderarmknochen bei einem 35jährigen Arbeiter. Tafel X, Fig. 5 zeigt die frische Fraktur in der Aufnahme bei Supination, Tafel X, Fig. 6

[1]) Vgl. dort auch die Litteraturangaben.

bei Pronation; die Bruchlinie verläuft zackig, an beiden Knochen sind kleine Absprengungen erkennbar. Auch hier erfolgte die Behandlung rein funktionell nach Typus A. In den ersten acht Tagen nach dem Unfall wurde zwecks Aufrechterhaltung der Lagerung in der Mitella in Supinationsstellung noch eine die Vorderarmbreite überragende Holzschiene angewandt, die mit einer Mullbinde angewickelt wurde und jedesmal leicht entfernt werden konnte. Bei den im Ellenbogen- und Handgelenk ausgeführten Bewegungen wurde namentlich auf eine möglichst ausgiebige Übung der Supination Bedacht genommen, die ja erfahrungsgemäss bei diesen Brüchen am schwersten geschädigt zu sein pflegt. Bereits nach 17tägigem Aufenthalt im Krankenhaus — 18 Tage nach der Verletzung — konnte der Patient mit voll funktionsfähigem Vorderarm und im vollen Besitz aktiver und passiver Beweglichkeit entlassen werden. Eine vier Monate nach der Verletzung vorgenommene Untersuchung ergab den einwandfreien Bestand der Dauerheilung; es liess sich nicht die geringste Störung in der Beweglichkeit der Gelenke, speziell bei Pro- und Supination nachweisen; der Mann ist als Holzarbeiter voll erwerbsfähig und bezieht keine Rente. Das Röntgenogramm (Tafel X, Fig. 7) zeigt die Verhältnisse bei der Nachuntersuchung. Die Bruchstelle ist als solche nicht mehr erkennbar und wird nur durch den regelmässigen und gut verknöcherten Callus gekennzeichnet. Der Callus ist kräftig, er erstreckt sich nur auf die nächste Nachbarschaft der ehemaligen Frakturstelle und grenzt sich scharf gegen das übrige Gewebe ab; atrophische Prozesse am Knochen sind nicht vorhanden. Was die anatomische Heilung der Form anbetrifft, so zeigt das Bild die völlige Wiederherstellung der geraden Verlaufsrichtung der Knochen.

Während es sich bei den bisher beschriebenen Fällen um Schaftbrüche handelte, die in der Mitte der Diaphyse und weit ab von den Gelenken lagen, stammen die beiden nächsten Bilder (Tafel X, Fig. 8—9) von einem schrägen Oberarmbruch unterhalb des Collum chirurgicum her, der also paraartikulär lag und in nahen Beziehungen zum Schultergelenk stand. Die Bruchlinie (Tafel X, Fig. 8) verläuft leicht schräg von innen nach aussen, das obere Fragment steht, wie gewöhnlich bei diesen Brüchen in leichter Abduktion. Auch hier fand die Behandlung rein funktionell nach Typus A statt, und der Arm wurde nur in eine Mitella gelagert. 19 Tage nach der Verletzung konnte der Patient, — es handelte sich um einen 7jährigen Knaben — mit gut konsolidiertem Bruch und vollkommen beweglichem Schultergelenk, das nicht den geringsten Funktionsdefekt aufwies, entlassen werden. Tafel X, Fig. 9 zeigt den kräftig entwickelten und regelmässig gebildeten Callus; der Humerus weist zwar bei schärferer Betrachtung eine geringe Abweichung von der normalen Form auf, die aber für die Funktion ohne jede Bedeutung ist. Eine Atrophie des Knochens besteht nicht.

Die nächsten Röntgenogramme (Tafel X, Fig. 10—15) betreffen artikuläre Frakturen. Tafel X, Fig. 10 giebt eine schwere Fraktur des Ellenbogengelenkes wieder, die durch Sturz auf den Ellenbogen bei einem 5jährigen Mädchen entstanden war. Die Bruchlinie verläuft quer durch den Epicondylus radialis, die Epiphysenlinie und den ulnaren Epicondylus, der ganze Gelenkkörper ist stark ulnarwärts dislociert und zugleich nach vorn auf den Humerus im Sinne einer Flexion verschoben; der Radius steht da, wo sonst die Ulna artikuliert, und die ulnohumerale Gelenkverbindung fällt vollkommen ausserhalb des Bereiches des Humerusschaftes.

Auch hier wurde die Behandlung rein funktionell nach Typus A, — Lagerung in eine Mitella — durchgeführt; bei den Bewegungen wurde gleichzeitig ein Druck im Sinne der Korrektur der Dislokation geübt. Nach vierwöchentlicher Behandlung wurde die kleine Patientin mit einem bei der Schwere der Verletzung immerhin befriedigenden Resultate entlassen: bei der Beugung bestand ein Defekt von 10 Grad, bei der Streckung ein solcher von 20 Grad. Tafel X, Fig. 11 ist das Entlassungsbild. Von der Frakturlinie ist nichts mehr zu erkennen; nur ein Vorsprung des ulnaren Epicondylus deutet auf die stattgehabte Verletzung hin.

Auch in dem nächsten Falle handelte es sich um eine schwere Ellenbogengelenksverletzung bei einem 6jährigen Knaben, der von dem Rade eines Bierwagens überfahren

wurde. Die Bruchlinie (Tafel X, Fig. 12—13) verläuft teils para- teils intraartikulär unregelmässig in einem spitzen Winkel durch die gesamte Verbreiterung des unteren Humerusendes, eine stärkere Dislokation besteht hier jedoch nicht. Die Behandlung erfolgte rein funktionell nach Typus A. Bereits nach 16tägigem Krankenhausaufenthalte konnte der Verletzte mit aktiv gut funktionierendem Ellenbogengelenk entlassen werden, nur bei der Streckung bestand in diesem Stadium noch ein geringer Defekt. Auch dieser schwand nach einer weiteren 14tägigen ambulatorischen Behandlung vollkommen, so dass der Bruch ohne jede Funktionsschädigung ausheilte. Die bei der Entlassung aufgenommenen Röntgenogramme (Tafel X, Fig. 14—15) zeigen die gute anatomische Verheilung der Fraktur, von der nichts mehr wahrzunehmen ist.

Während es sich in den bisher beschriebenen Fällen um Verletzungen der oberen Extremität handelte, betreffen die nächsten Fälle Frakturen der unteren Extremität. Bei diesen Frakturen kommt man in der Regel ohne Zuhilfenahme von Verbänden nicht aus, da hier schon geringe Dislokationen oder Verkürzungen ein schwer funktionsschädigendes Moment darstellen, was bei den Verletzungen der oberen Extremität nicht in dem gleichen Masse der Fall ist, bei denen es in der Hauptsache auf die normale Beweglichkeit der Gelenke ankommt. Bei der unteren Extremität spielen jedoch die Knochen nicht bloss die Vermittlerrolle für die Bewegungen, sondern sie haben auch die Aufgabe, die gesamte Körperlast zu tragen, und ferner ist hierbei zu berücksichtigen, dass sich sämtliche Gelenkbewegungen unter dem Drucke der Körperlast abspielen, und dass schon geringe Formabweichungen durch den fehlerhaften Belastungsdruck schwere Schädigungen der Gelenke herbeiführen können. Man muss also hierbei in erhöhtem Masse der Wiederherstellung der normalen Knochenform seine Aufmerksamkeit widmen, darf aber dabei keineswegs die Funktion der Gelenke ausser acht lassen. Aus diesem Grunde ist bei jeder schweren Verletzung die Zuhilfenahme von Verbänden nicht zu umgehen, die jedoch stets so beschaffen sein müssen, dass sie eine regelmässige Übung der Gelenkfunktionen gestatten. Dieser Forderung entspricht in idealer Weise die Bardenheuersche Extensionsbehandlung. Weniger geeignet sind in Extension angelegte Gipsverbände, mit denen stets eine direkte Immobilisation verknüpft ist, und die nur in ganz bestimmten Fällen Anwendung verdienen, die indessen andererseits den Vorzug besitzen, dass sie den Verletzten nicht bettlägerig machen und eine direkte Übung der Stützfunktion des Knochens ermöglichen. Es gilt also hier abzuwägen. Jedenfalls darf im Sinne einer funktionellen Behandlung der Gipsverband niemals zu lange Zeit getragen werden, sondern muss periodenweise entfernt werden, um möglichst häufig die Gelenkbewegungen üben zu können.

Tafel X, Fig. 16—17 sind die Wiedergabe der Röntgenogramme einer mit Extension behandelten Oberschenkelfraktur, die durch Überfahren bei einem fünfjährigen Knaben entstanden war. Es handelt sich um einen schrägen, fast die ganze Diaphyse durchsetzenden Torsionsbruch des Oberschenkels (Tafel X, Fig. 16), der vier Wochen extendiert wurde, und bei dem regelmässig jeden Tag Bewegungsübungen am Hüft- und Kniegelenk vorgenommen wurden. Nach einer weiteren achttägigen Bettruhe ohne jeden Verband wurden die ersten Steh- und Gehversuche ausgeführt, und $7^1/_2$ Wochen nach der schweren Verletzung konnte der kleine Patient mit normalen Gelenkfunktionen und ohne jede Verkürzung aus der Behandlung entlassen werden. Das Entlassungsröntgenogramm (Tafel X, Fig. 17) zeigt die einwandfrei geheilte Fraktur. Der ganze Frakturspalt ist von einem kräftigen, gleichmässig entwickelten und scharf abgegrenzten knöchernen Callusmantel eingehüllt und als solcher nicht mehr zu erkennen; eine Knochenatrophie ist nicht vorhanden.

In dem nächsten Röntgenogramme (Tafel X, Fig. 18) handelt es sich um einen Torsionsbruch des linken äusseren Knöchels bei einem 41jährigen Arbeiter; die Verletzung war beim Abspringen von der elektrischen Strassenbahn entstanden. Die Bruchlinie erstreckt sich schräg von der Malleolenspitze von unten aussen nach oben innen und reicht bis in das Gebiet der unteren Fibuladiaphyse. Die Behandlung, — Typus B wie in dem vorangegangenen

Fall — erfolgte in der Weise, dass in den ersten 11 Tagen der verletzte Unterschenkel in eine Volkmannsche Schiene gelagert und regelmässig jeden Tag die Übungstherapie durchgeführt wurde. Bei der Neigung, die derartige Brüche zu sekundärer Plattfussbildung besitzen, wurden die Bewegungen von vornherein im Sinne einer Plattfussgymnastik ausgeführt. Am 12. Tage nach dem Unfall war die Fraktur bereits in guter Konsolidation begriffen. Die Fussgelenksbewegungen waren in vollem Umfang aktiv und passiv und auch unter Widerständen ausführbar, und der Verletzte erhielt nunmehr, um auch die Stützfunktion zu kräftigen, einen Gehgipsverband. Dieser wurde nach weiteren 10 Tagen wieder entfernt, die Gelenkfunktionen hatten sich in der Zwischenzeit ohne jede Schädigung erhalten. Der Patient musste noch drei Tage lang bis zur Herstellung einer Plattfusseinlage, die ihm prophylaktisch verordnet worden war, Bettruhe bewahren und konnte 24 Tage nach dem Unfall vollkommen geheilt aus dem Krankenhause entlassen werden. 40 Tage nach dem Unfall konnte er bereits wieder die schwere Arbeit eines Kohlenarbeiters im Hafen aufnehmen. Die Dauerheilung wurde durch eine Nachuntersuchung nach vier Monaten bestätigt: Das Fussgelenk ist vollkommen normal beweglich, ein Plattfuss besteht nicht. Das Röntgenogramm (Tafel X, Fig. 19) zeigt eine geringe Verbreiterung des äusseren Knöchels, der Callus ist kräftig und durchaus regelmässig gebildet und scharf gegen die Nachbarschaft abgegrenzt.

Überblickt man das hier beschriebene Material, dessen Behandlung und Beobachtung ich dem liebenswürdigen Entgegenkommen des ersten chirurgischen Oberarztes des hiesigen St. Georger Allgemeinen Krankenhauses, Herrn Dr. Wiesinger verdanke, und das der ständigen Kontrolle des Krankenhauses unterstanden hat, so lässt dasselbe zunächst, was die Heilungsvorgänge anbetrifft, erkennen, dass dieselben nicht nur in keiner Weise durch die Bewegungstherapie geschädigt, sondern im Gegenteil sogar wesentlich gefördert sind. Nirgends lassen sich knochenatrophische Prozesse feststellen, überall hat sich in verhältnismässig kurzer Zeit ein kräftiger, bisweilen sogar ein etwas überreichlich entwickelter Callus gebildet, der scharf gegen die Nachbargewebe abgegrenzt ist, und der besonders in der Nähe und innerhalb der Gelenke stets so abgeschliffen ist, dass mechanische Funktionsstörungen daraus nicht resultieren.

Hinsichtlich der anatomischen Knochenform zeigen die Bilder, für deren Herstellung ich dem Leiter der Röntgenabteilung des St. Georger Krankenhauses, Herrn Dr. Albers-Schönberg, auch an dieser Stelle noch meinen besonderen Dank aussprechen möchte, dass sich unter dem Einflusse der funktionellen Therapie stets wieder eine Knochengestalt herstellt, die sich gut mit der Funktion verträgt, und dass die Knochenform sich jedenfalls nicht schlechter rekonstruiert als bei anderen Methoden. Nirgends sind gröbere Abweichungen von der normalen Knochenform wahrnehmbar; überall ist in Bezug auf die Gestalt der Bruch so verheilt, dass er zu keinen Funktionsschädigungen Anlass giebt, und überall ist eine Verbesserung der früheren Dislokation zu verzeichnen. Dazu kommt das rasche und gute Resultat, das sich auch als Dauererfolg bewährt hat. Nur in einem einzigen Falle ist, wie es wohl auch bei der Schwere der Verletzung nicht anders zu erwarten war, ein geringer Bewegungsdefekt zurückgeblieben (Tafel X, Fig. 10); alle übrigen Frakturen sind ausgeheilt, ohne die geringsten Störungen zu hinterlassen.

Derartige Ergebnisse sind nur dem Umstande zuzuschreiben, dass man bei der funktionellen Behandlung von vornherein in gleichmässiger Weise beiden Indikationen der Frakturtherapie, sowohl der Beförderung der anatomischen Formheilung als auch der Wiederherstellung der Funktion Rechnung trägt. Beiläufig soll hier auch noch darauf hingewiesen werden, dass die Bewegungsübungen ihren Einfluss nicht bloss ausschliesslich auf den Bewegungsapparat erstrecken, sondern dass sie gleichzeitig auch dafür sorgen, dass die Koordinationscentren im Gehirn, unter deren Leitung sich die Bewegungen vollziehen, nicht aus der Übung kommen.

Allerdings muss auch an dieser Stelle betont werden, dass die Technik der Bewegungsübungen keineswegs ganz einfach ist und erst erlernt werden muss. Eine ganze Reihe von

Gesichtspunkten sind hierbei zu berücksichtigen. Zunächst muss man sich klar machen, welche physiologischen Bewegungen in sämtlichen dem Frakturgebiet benachbarten Gelenken unter normalen Verhältnissen vor sich gehen, und jede einzelne derselben muss langsam und mehrere Male hintereinander geübt werden. Wichtig ist, dass man die Frakturstelle in möglichst korrigierter Stellung fixiert, wobei ein leichter Zug am peripheren Fragment zweckmässig ist. Bei paraartikulären Brüchen ist besonders darauf zu achten, dass die Bewegungen thatsächlich im Gelenk und nicht an der Bruchstelle vor sich gehen. Die Bewegungen sollen bis an die Grenze des Erreichbaren herangehen, dürfen aber nie, was sich übrigens schon durch die regelmässig vorhandene Schwellung verbietet, zu excessiv werden, und dürfen besonders nicht schmerzhaft sein. Die Steigerung der Exkursionsgrösse geschieht stetig und ganz allmählich. Wenn die passive Bewegungsfähigkeit bis zu einem gewissen Grade fortgeschritten ist, treten aktive Bewegungen hinzu, die gleichfalls erst mit geringen Exkursionsgrössen beginnen und allmählich zunehmen. An diese schliessen sich dann, sobald sich der provisorische Callus zu bilden anfängt, systematische Widerstandsübungen an.

Zu diesen allgemeinen Gesichtspunkten treten noch eine Reihe besonderer hinzu, die sich nach der Art der Fraktur richten. Als Ausgangsstellung der Bewegungsübungen wird man immer diejenige wählen, in der sich die Fragmente in möglichst korrigierter Stellung befinden. Handelt es sich z. B. wie in Tafel X, Fig. 8 um einen Bruch in der Nähe des Schultergelenkes, bei dem das obere Fragment abduziert steht, so wird man auch das untere Fragment erst in die gleiche Abduktion bringen und dann die Übungen beginnen. Die Bewegungsübungen müssen ferner gleichzeitig im Sinne einer Korrektur der bestehenden oder auch zu erwartenden Deformität ausgeführt werden. Haben wir es also, wie in Tafel X, Fig. 18 mit einem Bruch des äusseren Knöchels zu thun, der erfahrungsgemäss leicht zu einer Pronationsdeformität, zum Plattfuss, führt, so müssen die Bewegungen stets mit Betonung der Supination, — also im Sinne einer Plattfussgymnastik geübt werden. Überhaupt muss man sich bei jeder Fraktur klar machen, welche Muskelgruppen die stärksten Veränderungen und Schrumpfungen erleiden würden, wenn die Fraktur sich selbst überlassen bliebe, und gerade diese Muskelgruppen bezw. deren Antagonisten müssen besonders sorgfältig geübt werden, damit die Schrumpfung vermieden und der Antagonismus nicht gestört wird. So zeigt z. B. bei Ellenbogenbrüchen die Biceps-Muskulatur wegen der Schwäche der Streckantagonisten eine ausgesprochene Tendenz zur Verkürzung, die, sich selbst überlassen, vielfach zu einem dauernden Streckdefekt führt; es muss daher in einem solchen Falle von vornherein eine möglichst systematische Entwicklung der Streckbewegungen geübt werden, ohne jedoch die anderen Bewegungen zu vernachlässigen. Am Hüftgelenk sind es die Aussenrotatoren, Abduktoren und Flexoren, die sich in der Regel stark verkürzen und zu den bekannten deform geheilten Oberschenkelfrakturen Anlass geben, und so besitzt jedes Gelenk infolge des ungleich verteilten Muskelantagonismus seine typischen Deformierungseigenschaften, die bei den Übungen in Betracht gezogen werden müssen.

Alle diese Gesichtspunkte, die natürlich eine genaue Kenntnis der Pathologie der Frakturheilung voraussetzen, ergeben sich indessen von selbst, wenn man sich das Wesen der funktionellen Therapie klar gemacht und sich eingehender mit ihr beschäftigt hat. Wenn auch die funktionelle Übungstherapie während der eigentlichen Frakturheilung erheblich grössere Anforderungen an die Zeit und die Thätigkeit des Arztes stellt, als die üblichen Methoden, so wird jedoch dieser Mehraufwand von Mühe und Arbeit reichlich durch die Abkürzung der Gesamtbehandlungsdauer und durch den frühzeitigen Eintritt eines guten funktionellen Endresultates kompensiert, das dann keiner langwierigen Nachbehandlung mehr bedarf.

II.

Im Beginne dieser Ausführungen habe ich darauf hingewiesen, dass die funktionelle Übungstherapie wohl zweckmässig mit der Massage kombiniert werden kann, dass aber die

Massage keineswegs das Wesentliche der Behandlung darstellt, und dass sie sich leicht durch andere Behandlungsverfahren ersetzen lässt.

Da die Wirkungen der Massage sich im wesentlichen auf Hyperämiewirkungen zurückführen lassen, — die ja auch bei den Bewegungen eine wichtige Rolle spielen, — so lag es nahe, den Einfluss direkt erzeugter und reiner Hyperämien auf die Frakturheilung zu studieren. Versuche mit aktiver Hyperämisierung in Heissluftapparaten sind bereits in dieser Hinsicht von Bier[1]) unternommen worden, und zwar mit durchaus günstigem Erfolge; allerdings sind die Versuche anscheinend wegen der Umständlichkeit des Verfahrens bisher nicht weiter fortgesetzt worden. Die passive Stauungshyperämie hat man bisher noch nicht eingehender nach dieser Richtung hin geprüft, obwohl gerade der Einfluss der Stauung auf pathologische Knochenprozesse schon lange bekannt ist, und sich in Fällen von verzögerter Konsolidation, Wachstumsstörungen und Pseudarthrosenbildung klinisch durchaus bewährt hat (Dumreicher, Helferich). Nur vereinzelt sind einige Versuche mit Stauungshyperämie gemacht worden, um den normalen Frakturheilungsprozess zu beeinflussen, so von Thomas (Liverpool)[2]), der das Verfahren jedoch nur in einem Falle von frischer Patellarfraktur anwandte, ohne es weiter zu verfolgen, und in jüngster Zeit von Momburg[3]), der bei Metatarsalbrüchen mit Stauungshyperämie sehr gute Erfolge erzielte und daher bei diesen Brüchen die Stauung aufs wärmste empfiehlt. Momburg gelang es hiermit, die Behandlungsdauer um den vierten bis fünften Teil der üblichen Zeit abzukürzen; im Durchschnitt betrug die Behandlungsdauer bis zur völligen Gebrauchsfähigkeit des Fusses bei 16 Metatarsalbrüchen 15,9 Tage. Eine experimentelle Grundlage für die Verwendung der Stauungshyperämie bei Frakturen lieferte A. Bum in Wien.[4]) Dieser stellte durch Tierversuche und durch histologische Untersuchungen fest, dass bei Tierfrakturen bereits eine $1^1/_2$stündige Stauung jeden Tag genügt, um eine deutliche Beschleunigung der Verknöcherung hervorzurufen.

Seit einiger Zeit habe ich mich damit beschäftigt, systematisch die Stauungshyperämie bei Frakturen der verschiedensten Art teils rein, teils in Verbindung mit der Übungsbehandlung zur Anwendung zu bringen.[5]) Wenn auch das behandelte Material zur Zeit noch klein ist, — es handelt sich um einige 30 Fälle, — so gestattet es dennoch schon ein Urteil und rechtfertigt die weitere Empfehlung und Prüfung des Verfahrens.[6])

Die Kenntnis der Hyperämiewirkungen ist dank der Arbeiten Biers schon weit in ärztliche Kreise gedrungen, so dass ich mich hier kurz fassen kann und nur auf die Hauptgesichtspunkte hinzuweisen brauche. Die Stauungshyperämie beeinflusst die Frakturheilung ganz ausserordentlich, und zwar sowohl in Bezug auf die anatomischen Heilungsvorgänge als auch hinsichtlich der funktionellen Heilung. Was die anatomische Heilung anbetrifft, so kommt in den ersten Tagen besonders die Steigerung der Resorptionsvorgänge zur Geltung, die sich klinisch in der raschen Abnahme der Schwellung an der Frakturstelle manifestiert; zugleich ist hiermit die Möglichkeit gegeben, dass sich die Fragmente rascher und besser adaptieren können. Die am Orte der Fraktur liegenden Gewebstrümmer und Gerinnsel werden zunächst unter dem Einflusse der Hyperämie rascher verflüssigt und so für die Resorption geeigneter gemacht. Die Steigerung der Resorption selbst erfolgt jedoch nicht im eigentlichen Staustadium, sondern, wie die Untersuchungen Klapps, Ritters u. a. ergeben haben, erst in dem

[1]) Bier: Hyperämie als Heilmittel. F. C. W. Vogel. Leipzig 1907. 5. Aufl.

[2]) Citiert nach Bier, Hyperämie als Heilmittel. Leipzig. F. C. W. Vogel. 1906.

[3]) Momburg: Deutsche militärärztl. Zeitschrift 1904, Nr. 1.

[4]) Bum: Die Entwicklung des Knochencallus unter dem Einfluss der Stauung. Arch. f. klin. Chir. Bd. 67, Heft 3 und Centralbl. f. Chirurgie 1901. Nr. 47.

[5]) Deutschländer: Die Behandlung der Knochenbrüche mit Stauungshyperämie. Centralblatt für Chir. 1906, Nr. 12, und: Über Anwendung der Stauungshyperämie bei orthop. Operation. Zeitschrift für ärztliche Fortbildung 1906, Nr. 9.

[6]) Anmerkung während der Korrektur. Die Stauungshyperämie ist vor kurzem auch von Wessel bei Frakturen und frischen Verletzungen geprüft und empfohlen worden. (Hospitalstidende 1906.)

unmittelbar darauf folgenden stauungsfreien Stadium. Aus diesem Grunde empfiehlt es sich, im Anfang nicht zu lange zu stauen, sondern die Stauung häufiger zu unterbrechen. Ferner übt die Stauunghyperämie einen sichtlichen Einfluss auf die Proliferation neuer Zellen aus, und dazu kommt noch die weitere Eigenschaft, die bereits schon länger therapeutische Verwendung gefunden hat, nämlich jene eigentümliche Beeinflussung des Stoffwechsels, die zu einer rascheren und intensiveren Ausscheidung und Ablagerung von Kalksalzen in das neugebildete Callusgewebe führt. Gerade diese letzten Thatsachen sind experimentell und histologisch sichergestellt und lassen sich auch ohne Schwierigkeit im Röntgenogramm erkennen.

Der rasche Eintritt der Verknöcherung ist oft ganz auffallend, und mitunter lassen sich schon nach einer Staubehandlung von wenigen Tagen im Röntgenogramm deutliche Knochenbälkchen nachweisen (Tafel XI, Fig. 6). Bei den zu orthopädischen Zwecken erzeugten Frakturen, die wegen der Gleichartigkeit der Verletzung die geeignetsten Vergleichsobjekte liefern, zeigen die mit Stauungshyperämie behandelten Frakturen bereits am 28. Tage dieselbe Dichtigkeit und Intensität des Callus wie die nicht mit Stauung behandelten erst am 40. Tage.

Zu dieser Beeinflussung der sichtbaren anatomischen Heilungsvorgänge tritt noch eine Reihe von anderen Wirkungen, die im Grunde auch auf die anatomischen Verhältnisse zu beziehen sind, die aber mehr in funktioneller Beziehung zum Ausdruck kommen. Dazu gehört zunächst die Eigenschaft der Stauungshyperämie, dass sie atrophische Prozesse verhindert. Ferner ist auf die Aufrechterhaltung der Elastizität der Gewebe, und was damit eng zusammenhängt, auf die Verhütung von Rigidäten und Versteifungen hinzuweisen, eine Aufgabe, die gerade in der Frakturtherapie eine hervorragende Bedeutung besitzt. Weiterhin muss die Herabsetzung der Schmerzempfindlichkeit hervorgehoben werden, eine Wirkung, die besonders dann zur Geltung gelangt, wenn man die Staubehandlung mit der Übungstherapie verbindet. Überhaupt bilden gerade diese beiden Verfahren eine glückliche Kombination. Wenn auch sämtliche Hyperämiewirkungen schon an sich die Übungstherapie wesentlich unterstützen und fördern, so ist es besonders die Herabminderung der Schmerzempfindung, die in Verbindung mit der Erhaltung der Elastizität der Gewebe es ermöglicht, dass die funktionellen Übungen von vornherein in weit grösseren Exkursionen ausgeübt werden können. Resümiert man noch einmal die mannigfachen Wirkungen der Stauungshyperämie, — die beschleunigte Auflösung und Verflüssigung der Gewebstrümmer, die erhöhte Resorption, damit zusammenhängend die raschere Aneinanderlagerung der Fragmente, die Steigerung der Zellneubildung, der frühzeitige Eintritt der Verknöcherung, die Verhütung von Atrophien, Schrumpfungen und Versteifungen, die Aufrechterhaltung der Elastizität der Gewebe, die Herabsetzung der Schmerzhaftigkeit, — so ist es im Grunde auffallend, dass nicht schon längst ein so vielseitiges Heilmittel allgemeinere Verwendung in der Frakturtherapie gefunden hat.

Bezüglich der Technik der Stauung gelten dieselben allgemeinen Grundsätze wie bei andersartigen Leiden. Nur hinsichtlich der Anwendungsdauer sind gewisse Regeln zu beachten. Da in den ersten Tagen einer Fraktur schon an sich eine starke Schwellung besteht, so wendet man in dieser Zeit eine verhältnismässig geringe Stauung an, und, da es in diesem Stadium vorzugsweise auf die Steigerung der Resorptionsvorgänge ankommt, so lässt man die Stauungsperioden häufiger mit stauungsfreien Perioden wechseln, weil gerade unmittelbar nach der Stauung die Resorption am meisten gesteigert ist. Man übt also eine intermittierende Stauung aus, und zwar nach meinen bisherigen Erfahrungen am besten in der Weise, dass man auf eine 2—3stündige Stauung eine ebenso lange Staupause folgen lässt. Je mehr die Schwellung schwindet und die Resorption in den Hintergrund tritt, desto länger bleibt die Stauungsbinde liegen, und schliesslich staut man 18, 20—24 Stunden hintereinander, und setzt dann nur für wenige Stunden solange die Stauung aus, bis das entstandene Ödem wieder verschwunden ist. Wenn, wie es meist bei den zu orthopädischen Zwecken erzeugten Frakturen der Fall ist, die Anlegung eines Gipsverbandes nicht zu umgehen ist, so muss der Verband an und oberhalb der Frakturstelle mit einem Fenster versehen werden, um die Stauungsbinde umlegen

und deren Wirkung kontrollieren zu können. Die beiden beigefügten Textabbildungen zeigen so die Stauung bei einer Mac-Ewenschen Osteotomie.

Den Beweis, dass thatsächlich die Stauungshyperämie die geschilderten Wirkungen ausübt, liefern am besten die zu orthopädischen Zwecken gesetzten Frakturen, bei denen man von jeder anderen Behandlungsweise und besonders von der Übungstherapie in der Regel absehen muss, weil man hierbei, wo es sich stets um die Wiederherstellung des gebrochenen Knochens in einer ganz bestimmten Stellung handelt, ohne einen fixierenden Verband nicht auskommt. Ich gebe daher hier zunächst die Röntgenogramme einiger mit Stauungshyperämie behandelter Osteotomien wieder, bei denen die Heilungsvorgänge in kurzen Zwischenräumen mit Röntgenstrahlen kontrolliert worden sind.

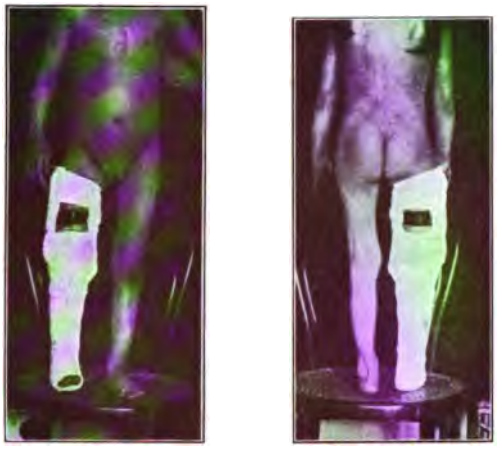

a *b*

Mac Ewensche Osteotomie.
Gefensterter Gipsverband, im Fenster die Stauungsbinde sichtbar.
a Ansicht von vorn, *b* Ansicht von hinten.

Tafel XI, Fig. 1—5 sind die Reproduktionen einer mit Stauungshyperämie behandelten Tibiafraktur. Es handelte sich um eine schwere rhachitische Tibiaverkrümmung am unteren Ende der Diaphyse bei einem 6jährigen Knaben (Tafel XI, Fig. 1), wegen der eine keilförmige Osteotomie vorgenommen worden war. Tafel XI, Fig. 2 zeigt die Frakturstelle am 10. Tage nach einer dreitägigen Stauungsbehandlung; ausser einer in der Reproduktion leider nicht deutlich erkennbaren geringen Schattierung ist an diesem Bilde nichts Besonderes zu erkennen; der Schatten in der Umgebung rührt von dem gefensterten Gipsverbande her. Tafel XI, Fig. 3 ist 10 Tage später aufgenommen, also 20 Tage nach der Operation und nach 13tägiger Stauung. Man sieht hier schon deutlich, wie besonders auf der medialen Seite der Tibia die Verknöcherung des Callus fortgeschritten ist, und zwar am stärksten im Gebiete der Bruchlinie. Das nächste Bild (Tafel XI, Fig. 4) giebt die Verhältnisse wieder, wie sie 7 Tage später, also am 27. Tage nach der Fraktur nach einer 20tägigen Stauung bestanden. Der Fortschritt in der Verknöcherung ist deutlich wahrnehmbar, die Frakturstelle erscheint bereits ganz verwischt. Auf Grund dieses Befundes wurde der Gipsverband, den der Patient trug, entfernt, und unter Fortsetzung der Stauung mit Steh- und Gehübungen begonnen. Nach weiteren 10 Tagen, also bereits am 37. Tage nach der Fraktur und nach einer 30tägigen Stauung, zeigt das Röntgenogramm (Tafel XI, Fig. 5) die vollständige Konsolidation der Frakturstelle, letztere ist nur noch ganz undeutlich zu erkennen. Das funktionelle Resultat entspricht vollkommen dem Röntgenbefunde: Der Patient ist in der Lage, vollkommen sicher und ausdauernd und ohne jede Stütze zu gehen, Treppen zu steigen u. s. w. und kommt daher zur Entlassung. Eine nach 3 Monaten vorgenommene Untersuchung bestätigt den Dauererfolg.

Die nächsten vier Bilder (Tafel XI, Fig. 6—9) beziehen sich auf eine Mac-Ewensche Osteotomie bei einem 10jährigen Mädchen. Unmittelbar nach primärer Verheilung der kleinen Meisselwunde, am 7. Tage — wurde mit der Stauung begonnen. 3 Tage später, also 10 Tage nach der Osteotomie, fand die erste Röntgenographie statt. Man sieht deutlich (Tafel XI, Fig. 6), wie sich von der medialen Femurdiaphyse ein schmaler Streifen (a) nach dem medialen Condylus hin erstreckt, diesen aber noch nicht erreicht, und der die ersten Anfänge der Verknöcherung darstellt. Dass es sich hierbei nicht um ein Kunstprodukt handelt, geht aus den weiteren Aufnahmen hervor. Tafel XI, Fig. 7, 20 Tage nach der Operation und nach 13tägiger Stauung aufgenommen, zeigt die deutliche Verlängerung und Verbreiterung des Verknöcherungsstreifens; der Raum zwischen diesem und dem Condylus ist schon ziemlich reichlich mit ossi-

fiziertem Callusgewebe ausgefüllt, und die Frakturstelle selbst erscheint infolge der Ossifikationsvorgänge verwischt. Aus der 7 Tage später erfolgten Aufnahme (Tafel XI, Fig. 8) ersieht man deutlich die weiteren Fortschritte der Verknöcherung. Sämtliche Kanten und Ecken an der Frakturstelle sind durch Anlagerung von neuem Knochengewebe abgerundet; der Callusschatten ist weit intensiver. Der Gipsverband wurde an diesem Tage entfernt; das Kniegelenk zeigte keine Spur von Rigidät und Versteifung; sofort wurde unter Fortsetzung der Stauung mit Steh- und Gehversuchen begonnen. Wie die Verhältnisse am 40. Tage nach der Fraktur, dem Entlassungstage, lagen, zeigt Tafel XI, Fig. 9: überall besteht ein gleichmässig und kräftig entwickelter Callus, der nur noch wenig von der stattgefundenen Verletzung erkennen lässt. Eine so frühzeitig eintretende solide Verknöcherung wirkt in der That überraschend, namentlich wenn man andere gleichartige Osteotomien, die nicht mit Stauung behandelt waren, zum Vergleiche heranzieht.

Während diese beiden Fälle die reine Wirkung der Stauungshyperämie auf den Frakturheilungsprozess veranschaulichen, sind die nächsten kombiniert mit Stauungs- und funktioneller Übungstherapie behandelt worden.

Tafel XI, Fig. 10—11 zeigen einen subtrochanteren Oberschenkelbruch bei einem 8jährigen Mädchen mit ankylotischer Hüfte, die gleich von Beginn an gestaut und mit Streckverband behandelt wurde, und bei der gleichzeitig am Knie Übungen vorgenommen wurden. Der Bruch erstreckte sich schräg von aussen unten nach oben innen, und die Spitze des unteren Fragmentes reicht beinahe bis an das Schambein. (Tafel XI, Fig. 10.) 28 Tage später zeigte der Bruch sowohl klinisch als auch anatomisch eine gut fortgeschrittene Heilung. Das Kniegelenk zeigte keine Spur von Rigidität, die Bruchstelle war gegen jeden Stoss und Druck unempfindlich. Das untere Fragment (Tafel XI, Fig. 11) ist beträchtlich heruntergezogen, wie man aus der Entfernung der Spitze vom Schambein ersieht, und beide Fragmente sind durch einen kräftig entwickelten Knochencallus fest miteinander verbunden. Der Streckverband wurde entfernt, und nach einer 10tägigen Nachbehandlung mit Geh- und Stehübungen und Stauung konnte die Patientin mit vollkommen funktionsfähigem Bein entlassen werden, d. h. sie konnte ohne jedes Hilfsmittel und ohne jede Beschwerden bereits über eine Stunde lang gehen. Auch hier wurde der Fortbestand der Heilung durch eine spätere Nachuntersuchung festgestellt.

In dem letzten Falle handelte es sich um einen schweren Epiphysenbruch im Ellenbogengelenk eines 8jährigen Knaben infolge eines Sturzes. Die Humerusdiaphyse war stark radialwärts verschoben, die Humerusgelenkfläche für den Radius (Eminentia capitata) sass dort, wo sich unter normalen Verhältnissen die Trochlea befindet, und letztere selbst war stark ulnarwärts dislociert und stand ausser jedem Kontakt mit dem Humerus (Tafel XI, Fig. 12). Nachdem ein zweimaliger Versuch, unblutig den Bruch in Narkose zu reponieren, fehlgeschlagen war, wurde die blutige Reposition versucht. Die Operation verlief ohne Besonderheiten, doch war die Wahrscheinlichkeit der Stabilität der Reposition von vornherein sehr gering, weil sich in dem brüchigen Knochengewebe des Humerus und in dem weichen Knorpel des Gelenkkörpers keine sichere Naht anlegen liess. Nach primärer Verheilung der Operationswunde wurde die Stauungsbehandlung in Verbindung mit der funktionellen Übungstherapie eingeleitet. Nach $3^1/_2$ wöchentlicher Behandlung konnte der Verletzte mit einem sehr befriedigenden funktionellen Resultate entlassen werden: das Ellenbogengelenk war zwar etwas verbreitert und zeigte eine geringe Varusdeviation; die Beugung wurde jedoch in vollem Umfange ausgeführt, und bei der Streckung bestand nur ein geringer Defekt von 10 Grad, Pro- und Supination waren völlig frei. Die Nachuntersuchung nach 4 Monaten bestätigte den Dauererfolg. In welcher Weise die anatomische Heilung in diesem kurzen Zeitraum erfolgt war, geht aus dem Entlassungsröntgenogramm hervor (Tafel XI, Fig. 13). Man sieht zunächst in diesem, dass trotz der operativen Reposition eine Retention der Fragmente in reponierter Stellung nicht erreicht war, wenn auch die Dislokation sich etwas verringert hatte; der radiale Epicondylus springt

noch stark vor, der Humerusschaft steht noch in radialer Abduktion und der ganze Gelenkkörper ist erheblich ulnarwärts verschoben. Dagegen hat sich gewissermassen ein vollkommen neues, den Verhältnissen angepasstes unteres Humerusgelenkende gebildet. Der Raum zwischen Trochlea und Humerusdiaphyse ist vollkommen von einem soliden knöchernen Callusgewebe ausgefüllt und zwar so, dass die Form des unteren Humerusendes annähernd ähnlich wieder hergestellt ist und die Längachse des Humerus wieder mit der des Vorderarms zusammenfällt. Der Gelenkkörper des Humerus ist infolgedessen etwas verbreitert; doch zeigen sich an der statisch nicht so stark beanspruchten radialen Seite deutliche Rarefikationsvorgänge und Abrundungsprozesse, die allmählich wieder zu einer Verschmälerung des verbreiterten Gelenkkörpers führen werden.

Gerade dieses Röntgenogramm zeigt, wie durch die Beeinflussung der natürlichen Heilungsvorgänge und durch die Übung der Funktion selbst hochgradig dislocierte Knochenteile wieder zu einem Ganzen zusammengefügt werden, das der funktionellen Beanspruchung völlig entspricht und das sich auch wieder der normalen Knochengestalt anzupassen sucht. Zugleich liefert es einen weiteren Beitrag zur Lehre von der funktionellen Knochengestalt. Auch hier wurde die Dauerheilung durch Nachuntersuchungen sichergestellt.

Die Stauungshyperämie ist ein Mittel, das wie kein zweites geeignet ist, die Heilungsvorgänge einer Fraktur zu befördern. Eine ganz besondere Rolle dürfte ihr bei der Behandlung komplizierter und infizierter Frakturen zukommen, wo zu den geschilderten Wirkungen noch die den Infektionsprozess bekämpfende Wirkung hinzutreten würde, und wo in der That schon eine Reihe günstiger Erfahrungen gerade in der jüngsten Zeit gemacht worden sind, allerdings nur im Sinne der Infektionsbekämpfung. In Verbindung mit der funktionellen Übungstherapie, deren Wirkungen ergänzt und wesentlich befördert werden, stellt die Stauungsbehandlung ein Verfahren dar, das an Leistungsfähigkeit alle bisherigen Methoden übertrifft und das einer recht umfassenden Prüfung unterzogen zu werden verdient.

Über die Methode, durch Einbringen von schattengebenden Flüssigkeiten Hohlorgane des Körpers im Röntgenogramm sichtbar zu machen.

Von

Prof. Dr. **Hildebrand** in Marburg.

(Hierzu Tafel IX, Fig. a u. b).

Zu den folgenden Ausführungen werde ich durch verschiedene Bemerkungen veranlasst, welche in letzter Zeit über die oben angegebene Methode gemacht wurden.

In seinem Bericht über die Röntgenausstellung in St. Louis schreibt Beck (Münchener med. Wochenschrift 1905): Das „Eppendorfer Krankenhaus präsentierte sich durch Kümmells geniale Ideen in glänzender Weise. Besonders kam der Gedanke Kümmells, lichtundurchdringliche Substanzen in die Blutgefässe zu injizieren, um ihren Verlauf zu veranschaulichen, zur Geltung."

Demgegenüber bemerkt Fränkel (Fortschritte a. d. Geb. der Röntgenstrahlen 1905): „Dieser Gedanke, lichtundurchdringliche Substanzen in die Blutgefässe zu injizieren, . . . rührt von C. Sick her, wie ich dem Berichterstatter über den internationalen wissenschaftlichen Kongress in St. Louis . . . gegenüber hervorheben möchte."

In seiner Arbeit „Zum röntgenologischen Nachweis von Darmstrikturen" (Fortschritte Band X, Heft 4) sagt Rieder: „Die Diagnostik der Magen- und Darmerkrankungen hat durch die bekannte Wismutmethode einen wertvollen Zuwachs erhalten. Meine schon wiederholt

geäusserte Vermutung, dass mit Hilfe dieses Verfahrens auch die Lokalisation von Darmstrikturen gelingen dürfte, hat sich erfreulicher Weise bestätigt."

Endlich bringt Stegmann im Band IX, Heft 6 der „Fortschritte" das Röntgenogramm eines mit Wismut injizierten Fusses und knüpft daran die Bemerkung, dass er schon 1903 eine „neue Methode" zur Darstellung der Gangsysteme ausgearbeitet und dem Chirurgenkongress vorgetragen habe. „Abgesehen von der Darstellung der Arterien, Venen, Gallengänge und des Bronchialbaums wurde die Methode zur Darstellung des Dickdarms (Ölwismut) zur Darstellung des Oesophagus (Wismut-Kartoffelbrei mit Milch nach Bedarf zu verdünnen) und des Magens schon damals am lebenden Menschen angewandt und empfohlen. Rieder hat erheblich später diese Methode benutzt."

Besonders diese Bemerkung Stegmanns veranlasst mich, das Wort zu ergreifen.

Zwar bin ich im allgemeinen kein Freund der Prioritätsstreite, denn es ist für die Wissenschaft ganz gleichgültig, ob Müller oder Schulze zuerst eine Idee gehabt hat.

Wenn aber einmal von der einen oder anderen Seite ein Recht in Anspruch genommen wird und wenn es sich um eine Sache handelt, welche mich nahe angeht, so sehe ich nicht ein, warum ich schweigend zusehen soll.

In grösserem Umfange sind Metallmischungen zur Darstellung von Hohlorganen des Menschen zuerst von mir angewendet worden, und zwar in den Jahren 1900 und 1901, nachdem schon 1896 und 1897, also 7 Jahre vor Stegmanns Veröffentlichung, von anderen Autoren der Gedanke ausgesprochen und auch schon praktisch angewendet war!

Ich werde im folgenden zeigen, dass bei dem Stegmannschen Verfahren von einer „neuen Methode" gar keine Rede sein konnte.

Zunächst ist der Gedanke, am Lebenden den Verdauungskanal, Speiseröhre und Darm, mittels Wismut sichtbar zu machen, uralt, fast so alt wie das Röntgenverfahren. Er stammt nicht von Stegmann, und stammt nicht von Rieder.

In meiner Arbeit „Der diagnostische Wert der Röntgenstrahlen in der inneren Medizin" (Münchener med. Wochenschrift) habe ich im Jahre 1901 gesagt: „Die Speiseröhre selbst giebt keinen sichtbaren Schatten, wohl aber kann man sich durch Einführen von Sonden oder Eingiessen von schattengebenden Flüssigkeiten über die Verhältnisse des Ösophagus orientieren. Solche Versuche sind schon frühzeitig gemacht worden: So brachte Rumpel 1897 in unserem Institut durch Eingiessen von Wismutlösung eine spindelförmige Erweiterung des Ösophagus zur Darstellung." Bei der Besprechung der Magen- und Darmkrankheiten weise ich in derselben Arbeit darauf hin, dass Wismut mit Erfolg auch bei Magenveränderungen angewendet wird und ich schildere schliesslich ein von mir geübtes Verfahren, auch den Darm sichtbar zu machen. Der Schluss des Kapitels lautet: „Der Gedanke liegt nahe, auf diese Weise (nämlich mittels Wismuts) Stenosen des Darms z. B. durch Carzinom, nachzuweisen und zu lokalisieren."

Schon 1901 demonstrierte ich im ärztlichen Verein zu Hamburg ein Röntgenogramm, auf welchem das Querkolon des lebenden Menschen durch Wismut gut dargestellt war. Dies dürfte wohl das erste derartige Röntgenogramm gewesen sein. (Tafel IX b.)

Den Gedanken hat dann besonders Rieder aufgenommen und seine schönen Darmbilder sind wohl allen Besuchern des I. Röntgenkongresses noch in guter Erinnerung.

Ob man zur Darstellung des Verdauungskanals Wismut in Öl, Milch oder Wasser anwendet, ist ohne Bedeutung. Mit allen Mischungen hat man gute Resultate, wie uns vielfache Untersuchungen gelehrt haben. Wie schöne Röntgenogramme man bei Anwendung des alten, schon 1897 von uns im Eppendorfer Krankenhaus angewendeten Wismutwassers erzielt, werde ich in einer demnächst erscheinenden Arbeit über Speiseröhrenverengerung zeigen.

Bei dieser Gelegenheit möchte ich einschalten, dass die Anwendung grosser Mengen Wismut nicht so ungefährlich ist, wie bisher angenommen wurde.

Bei Kindern ist sogar grosse Vorsicht geboten; ich habe zwei tötliche Vergiftungen bei Kindern gesehen, deren Darm mit Wismut per anum gefüllt war.

Die Vergiftungserscheinungen waren sehr eigenartig; in beiden Fällen fand sich starke Bildung von Methämoglobin und das äussere Bild war das gleiche wie bei Vergiftung mit chlorsaurem Kali.

Es muss deshalb vor der Anwendung des Wismuts bei Kindern auf das eindringlichste gewarnt werden, so verführerisch es ist, gerade bei ihnen, z. B. bei der Hirschsprungschen Krankheit, sich der Methode zu bedienen.

Was nun zweitens das Verfahren anlangt, an der Leiche Hohlorgane durch Einbringen schattengebender Mischungen sichtbar zu machen, so ist auch dieses schon sehr alt.

In der ersten Lieferung unseres Atlas stereoskopischer Röntgenbilder (Bergmann-Wiesbaden 1901) habe ich genau die Entwicklung der Methode geschildert.

Fränkel (l. c.) irrt sich. Die erste Mitteilung über diesen Gegenstand stammt nicht von Sick, sondern von einem Italiener (U. Dutto. Arch. ital. de Biol.), welcher schon 1896 Bilder von Präparaten veröffentlichte, die mit Calciumsulfatlösung injiziert waren.

Im nächsten Jahre beschrieb J. Stiles (Journal of Anat. and Physiol.) ähnliche Bilder, und im Jahre 1897 wurde auch vom Eppendorfer Krankenhaus aus das Bild eines Präparates veröffentlicht, welches nach Angabe von Sick mit grauer Salbe injiziert war.

In allen diesen Fällen blieb es bei dem einzelnen Versuch; die Methode war praktisch nicht zu verwerten, weil man sich im einfachen Röntgenogramm durch das Gewirr der Gefässe nicht durchfinden konnte.

Anders, als die Herstellung stereoskopischer Bilder nach Einführung meiner im Jahre 1900 konstruierten Kassette (Fortschritte Band III) so sehr erleichtert wurde.

Ich habe damals sofort den alten Gedanken wieder aufgenommen und die Resultate meiner Gefässinjektionen in der ersten Lieferung unseres oben erwähnten Atlas stereoskopischer Röntgenbilder niedergelegt. Die Lieferung bringt das ganze Arteriensystem des Menschen; sie ist bereits in zweiter Auflage erschienen, ein Beweis, dass die Bilder Anklang gefunden haben.

Diese Bilder sind es auch, welche vom Eppendorfer Krankenhaus in St. Louis ausgestellt waren und welche Beck (l. c.) bespricht.

Was die Wahl der Injektionsmasse betrifft, so habe ich damals eine Reihe von Substanzen durchprobiert z. B. graue Salbe, Jodipin u. a. und schliesslich die besten Resultate mit einer gesättigten Quecksilber-Terpentinverreibung erhalten. Die Vorschrift ist folgende:

Hydrargyrum 1000
Terebinth. com. 200

fein verrieben; alsdann unter Herumrühren hinzufügen die zusammengeschmolzene und halb erkaltete Masse von

Cera Flava 40
Sebum 60
Adeps 50

Das Ganze zu einer gleichmässigen Salbe verrühren.

Diese Masse giebt wegen des hohen Quecksilbergehaltes einen ganz intensiven Schatten, so dass man prachtvolle Bilder selbst von ganzen Leichen bekommt.

Man kann lange exponieren, so dass auch die Knochen durchleuchtet werden und erhält so ein überall gleichmässiges Bild der injizierten Gefässe. Als Beispiel diene die Kopie einer injizierten Hand (Tafel IXa, mit dem Stereoskop zu betrachten), welche aus dem erwähnten Atlas stereoskopischer Röntgenbilder stammt.

Wenn man dies Bild mit dem von Stegmann gebrachten vergleicht, erkennt man sofort den Unterschied. Die Schatten der Quecksilbermischung sind schärfer, sie werden durch Knochen nicht verdeckt, wie dies bei dem Stegmannschen Bild der Fall ist.

Fränkel (l. c.) ist bei seinen Injektionen des Wurmfortsatzes wieder auf die einfache

graue Salbe zurückgekommen. Bei seinen Präparaten genügt der Schatten, welchen die graue Salbe giebt, vollkommen. Hat man dickere Objekte, ganze Leichen oder Leichenteile mit Knochen, so verdient die Quecksilber-Terpentin-Mischung entschieden den Vorzug.

Abgesehen von dem intensiven Schatten der Quecksilbermasse ist auch ihre Konsistenz von Wert. Die Masse ist fest und doch so weich, dass sie nicht bricht. Man kann an ganzen Leichen arbeiten, die Glieder vorsichtig biegen, und die Arterien zeigen nachher keine Unterbrechung. Das ist beim Röntgenogramm, bei welchem jeder Fehler sichtbar wird, von unschätzbarem Vorteil. Alle härteren Wachsgemenge, wie sie von den Anatomen angewendet werden, sind für unsere Zwecke unbrauchbar.

Andererseits ist die Masse doch so fest, dass durch das Betasten der Präparate die Arterien in ihrer Form und Füllung nicht beeinflusst werden.

Wie ich sehe, hat auch Lexer bei seinen schönen stereoskopischen Knochengefässbildern meine Masse angewendet.

Ich habe im Jahre 1900 das gleiche Verfahren auch zur Darstellung des Bronchialbaums, der Darmgefässe, der Glomeruli der Nieren mit dem besten Erfolge angewendet und letzteres auch schon 1901 beschrieben (l. c.).

Aus dem Gesagten geht wohl zur Genüge hervor, dass das Hauptverdienst an der Ausbildung der Methode, Hohlorgane des Körpers im Leben wie nach dem Tode durch Einbringen von schattengebenden Substanzen, insbesondere von Wismut- und Quecksilbergemischen, sichtbar zu machen, dem Eppendorfer Krankenhause zukommt. Rumpel und Sick haben schon 1896 und 1897 die Anregungen dazu gegeben, 1900 und 1901 habe ich die Methode in grossem Umfange nach allen Richtungen ausprobiert und sie in zwei Arbeiten genau geschildert.

Ihre Kombination mit dem stereoskopischen Verfahren ist von mir zuerst angewendet und beschrieben.

Aus dem Röntgeninstitut des Allgemeinen Krankenhauses St. Georg-Hamburg.

Ein neuer Apparat zur Orthophotographie, zugleich Trochoskop und Aufnahmetisch.[1])

Von

Dr. **G. Fedor Haenisch,** Spezialarzt für Röntgenologie in Hamburg.

Seitdem Immelmann vor zwei Jahren die Leppersche Methode der Orthophotographie des Herzens bekannt gegeben hatte, ist das Ziel, die sogenannte „wahre Herzgrösse“ auf photographischem Wege darzustellen, von verschiedenen Seiten weiter verfolgt worden.

Massgebend war dabei das Bestreben, von den subjektiven Fehlerquellen der Orthodiagraphie freizukommen, die doch zweifellos dieser an sich hervorragenden Methode in der Hand des weniger Geübten anhaften, und eine rein mechanische, von dem „Können“ des Untersuchers unabhängige Messmethode zu finden.

Es wurde empfohlen, die Röhre auf 1—2 m vom Patienten zu entfernen, um so die durch die centrale Projektion bedingte Vergrösserung bis auf ein Minimum zu beseitigen. Diese sogenannten Distanzaufnahmen, um deren Ausgestaltung sich besonders Albers-Schönberg und Köhler verdient gemacht haben, liefern sicher brauchbare Resultate, erheischen aber lange Expositionen.

---

[1]) Zu beziehen durch die Firma Rich. Seifert & Co. Hamburg.

Über ein weiteres Verfahren berichtete Albers-Schönberg auf dem II. Kongress der Deutschen Röntgen-Gesellschaft. Das Prinzip ist kurz folgendes: Der auf einem seitlich verschiebbaren Stuhl sitzende Patient wird an einer senkrechten, schmalen Schlitzblende, hinter der die Röhre centriert angebracht ist, mit auf der Brust befestigter Kassette vorübergezogen.

Ferner hat Rieder kürzlich eine Modifikation der Immelmannschen Methode empfohlen. Während Immelmann unter Leitung des Leuchtschirms die randbildenden Partien des Herzens mit dem abgeblendeten Strahlenbündel umfährt, verfertigt Rieder zunächst auf fixer Zeichenebene ein Orthodiagramm, und kann auf diese Weise bei künstlichem oder Tageslicht die Herzgrenzen exakter bei der Exposition verfolgen.



Fig. 1.

Die spezielle Technik der einzelnen Methoden kann ich hier als bekannt voraussetzen.

Eine Modifikation des Albers-Schönbergschen Prinzips endlich veröffentlichte ich vor etwa einem Jahre im Anschluss an seine diesbezügliche Publikation in den Fortschritten a. d. Gebiete d. Röntgenstrahlen, Band IX. Ich habe seitdem den angegebenen Apparat zu vervollkommnen versucht und will im folgenden kurz über seine Konstruktion und Anwendungsweise berichten.

Das Instrument ist in seiner jetzigen Form in gleicher Weise für die bereits angedeuteten orthoröntgenographischen Herzaufnahmen, wie als Trochoskop und gewöhnlicher Aufnahmetisch zu verwenden.

Fig. 1 zeigt den Apparat als Trochoskop.

Die Querleisten des Tischgestelles tragen Schienen, auf denen vermittelst kleiner Rollen ein die Stelle der Tischplatte vertretender Rahmen (*A*) läuft. Auf diesem ist ein zweiter, mit Segeltuch überspannter Rahmen angebracht, welcher auf dem ersteren in der

Längsrichtung verschiebbar ist. Hierdurch ist also eine freie Beweglichkeit der den Patienten tragenden Unterlage nach allen Richtungen hin gewährleistet, so dass man mit der Tischplatte leicht und bequem kreisende Bewegungen ausführen kann. Auf den Längsholmen (C, C) rollt ein kleines U förmiges Wagengestell (D), welches die Blendenkiste trägt. Die Blendenkiste ihrerseits ist wiederum auf dem Wagengestell in der Querrichtung des Tisches verschiebbar, wodurch auch für sie die Möglichkeit der Bewegung in zwei aufeinander senkrechten Richtungen resultiert. Dadurch, dass die die Verschiebung der Röhrenkiste vermittelnden Kurbeln (E, F) an dem Wagengestell montiert sind, machen sie jede Bewegung der Kiste in der Längsrichtung mit, befinden sich also stets am Standort des Untersuchers und können von



Fig. 2.

diesem selbst bedient werden. Ich lege hierauf besonderen Wert, da das Einstellen der Röhre durch einen Assistenten auf Kommando zu vielen Unzuträglichkeiten und Zeitverlust führt.

Der Deckel der Röhrenkiste ist mit einer rechteckigen Schiebeblende versehen, deren Weite durch zwei kleine Gewinde beliebig reguliert werden kann. Zur gelegentlichen Beobachtung der Röhre ist an einer Seite der Kiste ein Bleiglasfenster mit Spiegelvorrichtung eingelassen. Eine weitere Vorrichtung gestattet es, die Röhre während des Ganges von aussen zu regulieren. Im Inneren der Kiste befindet sich die Röntgenröhre, senkrecht unter dem Mittelpunkt der Blendenöffnung centriert.

Die Centrierung der Röhre wird ausserhalb der Kiste in der üblichen Weise auf dem Röhrenbrett vorgenommen; durch Hineinschieben des die Lampe tragenden Brettes wird der Kontakt mit der Stromzuführung automatisch hergestellt. Je nach der Konstruktion des Röntgenrohrs kann das Brett in den Boden oder in den Deckel der Blendenkiste in Nuten

eingeschoben werden. Die Hochspannungsdrähte sind so angebracht, dass jede zufällige Berührung mit ihnen ausgeschlossen ist.

Als Trochoskop ist der Tisch in dieser Form ausserordentlich handlich und bietet vollkommen Schutz für den Untersucher. Durch die freie Beweglichkeit der Röhre ist auch ein grobes orthodiagraphisches Messen auf dem Leuchtschirm möglich.

Ich komme nun zu seiner Verwendung für die orthoröntgenographischen Herzaufnahmen.

Unter Leitung des Leuchtschirms führt man die Röhre unter die Brust des Patienten und schaltet sie zunächst wieder aus. Die Bleiblende wird jetzt bis auf einen 10—13 mm



Fig. 3.

breiten Längsspalt geschlossen und die Kiste in der Mitte der Tischbreite festgestellt. Nachdem die Längsbewegung des oberen Rahmens durch Anziehen einer Schraube (*G*) aufgehoben ist, wird die Tischplatte so weit nach links verschoben, dass die rechtsseitige Thoraxbegrenzung des Patienten senkrecht über dem Blendenschlitz abschneidet. Über der Brust des Patienten wird auf einem Gestell (*H*) die photographische Kassette (*J*) angebracht (Fig. 2). Die Konstruktion des Kassettenträgers gestattet die Einstellung der Kassette in jeder beliebigen Höhe, je nach der Stärke des zu Untersuchenden. Jetzt wird durch zwei kleine Hebel (*K* und *L*) die Tischplatte mit einer Spindelvorrichtung in Verbindung gebracht. Durch Drehen der Kurbel (*M*) werden dann bei eingeschalteter Röhre Patient und Kassette in beliebigem Tempo gleichmässig über den Blendenschlitz hinweggerollt, bis die linksseitige Thoraxkontur den Schlitz passiert hat. Die in meiner früheren Veröffentlichung (Fortschritte a. d. Gebiet d. Röntgenstrahlen, Band IX, p. 394) angegebene zweite Schlitzblende zwischen Thorax und Kassette musste ich aus technischen Gründen wieder aufgeben.

Eine Gesamtexposition von 20—30 Sekunden, je nach Stärke des Patienten, womöglich in Atemstillstand, reicht aus, ein genügend differenziertes Bild zu erhalten. Ich verwende Schleussnerplatten oder Agfafilms mit doppeltem Verstärkungsschirm, entwickle mit Metol. Ich benutze Müllersche Wasserkühlröhren oder Gundelachröhren, bevorzuge aber die liegende Kühlröhre.

Die auf diese kurz skizzierte Weise erhaltenen Röntgenogramme geben die Querdimensionen des Herzens mathematisch genau wieder. Die Höhendurchmesser zeigen allerdings die durch die centrale Projektion bedingte Vergrösserung. Genaue Kontrollversuche sowohl an leblosen Gegenständen, wie auch vermittelst des Orthodiagraphen, haben die absolute Korrektheit erwiesen.

Natürlich erhalten wir den Schatten des diastolischen Herzens. Einen Vorzug der Methode sehe ich darin, dass wir das gesamte Thoraxbild, das Herz also gewissermassen in situ auf der Platte erhalten. Die Rippen dienen als Orientierungspunkte. Um zugleich auch die Mittellinie des Körpers photographisch darzustellen, befestige ich mit Heftpflaster auf der Brust des Patienten, zwischen Jugulum und Nabel ausgespannt, einen dünnen, mit Quecksilber gefüllten Gummischlauch. Dieser markiert sich auf der Platte hinreichend scharf, um die genaue Messung des rechten und linken Medianabstandes vorzunehmen.

Will man auch die Längsdimensionen des Herzens und Gefässschattens exakt erhalten, so hat man nur den unteren Rahmen mitten über der Kiste festzustellen und den Patienten auf dem oberen Rahmen in der Längsrichtung über der feststehenden Röhre mit quereingestelltem Blendenschlitz hinwegzurollen. Ich glaube indessen, dass klinisch in den meisten Fällen die exakte Wiedergabe der Quermaasse ausreichen wird.

Zu verschiedenen Zeiten angefertigte orthoröntgenographische „Rollaufnahmen" einundderselben herzgesunden Person haben keine messbaren Unterschiede der Herzform und -grösse ergeben. Man muss dann nur darauf achten, die einzelnen Aufnahmen in möglichst derselben Atemphase zu machen. Ich verfahre dabei so, dass ich die Kassette gerade bis zur Berührung mit der Brust herablasse und mir die Höheneinstellung der Kassette merke. Stellt man die Kassette bei der Kontrollaufnahme auf dieselbe Höhenmarke ein, so ist ein wesentlicherer Unterschied der Atemphase, der die Herzform beeinflussen könnte, meines Erachtens hinreichend sicher auszuschliessen. Natürlich muss man bei der Nachuntersuchung den Focus der Röhre mit Hilfe des Leuchtschirmes unter dieselbe Körpermarke centrieren, wie bei der ersten Aufnahme. Wenn irgend angängig, ist die Exposition in Atemstillstand zu empfehlen; in einzelnen Fällen habe ich bei besonders schwachen Patienten, während die Wirbelsäule den Blendenschlitz passiert, einmal leicht Atem holen lassen. Im Notfall giebt auch die Aufnahme bei oberflächlicher, fortlaufender Atmung brauchbare Bilder.

Fig. 8 endlich zeigt den Apparat in seiner Kombination mit der Albers-Schönbergschen Kompressionsblende. Der Abbildung ist nichts hinzuzufügen. Diese Zusammenstellung dürfte sich indessen nur dann empfehlen, wenn der verfügbare Raum nur die Aufstellung eines einzigen Instrumentes gestattet.

Aus der medizinischen Klinik der Universität Leipzig.
(Direktor: Geh. Med.-Rat Prof. Dr. Curschmann.)

Mitteilungen über ein Verfahren zur Bestimmung der Dichtigkeit des Lungengewebes mittels Röntgenstrahlen.

Von

Dr. **Konrad Lotze**, Assistenten der Klinik.

Eine Methode, die Intensität der den menschlichen Körper durchdringenden Röntgenstrahlen zu messen, ist bis jetzt nicht angegeben worden. Bei der Durchleuchtung der Lungen hat man sich begnügt, unter Angabe des Härtegrades der Röhre und der Stromstärke Lungenschatten und Lungenhelligkeit je nach ihrer Intensität mit Worten zu schildern; so sprechen wir von leichten, mittleren und intensiven Schatten im Gegensatz zur Helle des normalen Lungengewebes.

Unter diesen Umständen erscheint es nun wünschenswert, diese allgemein charakterisierenden Ausdrücke für die Licht- und Schattenqualitäten durch Werte zu ersetzen, die uns genauer über die Dichtigkeit des Lungengewebes informieren können.

Die Untersuchungen, die ich zur Erreichung dieses Zieles angestellt habe, knüpfen an die Resultate der Arbeiten von Biesalski, Walter und Benoist an. Diese Autoren haben zur Bestimmung der Durchschlagskraft der Röntgenstrahlen Apparate angegeben, die uns mit Hilfe einer Skala von Metallblechen verschiedener Stärke die Intensität der Röntgenstrahlen direkt an der Röhre ablesen lassen.

Als ich von diesem Vorhaben, mit einem den genannten Instrumenten ähnlichen Apparat Dichtigkeitsmessungen anstellen zu wollen, Herrn Dr. Albers-Schönberg Mitteilung machte, schrieb dieser mir, dass er sich mit demselben Gedanken auch schon beschäftigt habe und übersandte mir einen von ihm konstruierten Apparat, der im Prinzip dem von mir projektierten (Abb. 1 und 2) entsprach.

Fig. 1.

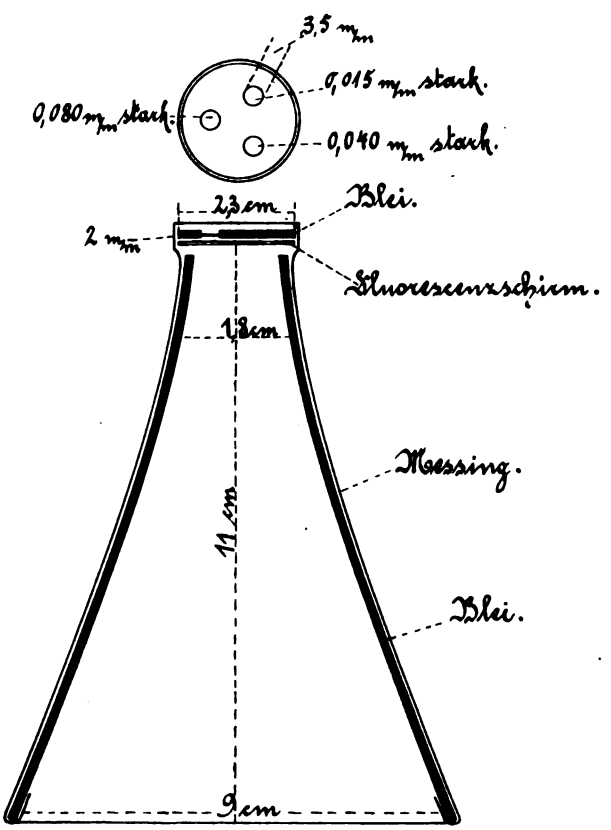

Fig. 2.

Herr Dr. Albers-Schönberg war so gütig, mir die weiteren Untersuchungen und Versuche zu überlassen; ich möchte nicht verfehlen, ihm an dieser Stelle für sein liebenswürdiges Entgegenkommen und seine mannigfachen Anregungen meinen Dank auszusprechen.

Ferner fühle ich mich zu grossem Danke meinem hohen Chef Herrn Geheimrat Curschmann verpflichtet, der mir in entgegenkommendster Weise die Röntgeneinrichtung und das einschlägige Krankenmaterial der Leipziger medizinischen Universitäts-Klinik zur Verfügung stellte.

Ich habe nun versucht, nach dieser Methode Röntgenstrahlen, die bereits organisches Gewebe durchdrungen haben, hinsichtlich ihrer Intensität zu messen, um so Rückschlüsse auf die Dichtigkeit des zwischen Röhre und Lichtmesser liegenden Gewebes zu ziehen.

Der Apparat, der für die Dichtigkeitsmessung analog den genannten Skiametern konstruiert wurde, besteht (vergl. Abb. 1 und 2) aus einem 11 cm langem Messingrohr, das Trichterform hat und dessen Durchmesser sich von 1,8 cm bis 9 cm erweitert. Die Spitze des Trichters wird durch eine 2 mm dicke Bleischeibe abgeschlossen, die drei kreisrunde, 3,5 mm weite Löcher aufweist. Platinbleche von 0,015, 0,04 und 0,08 mm Dicke sind hinter ihnen aufgelötet. Ein der Grösse der Bleischeibe entsprechender Bariumplatincyanürschirm liegt auf der Skala. (Hergestellt wurden sämtliche Apparate von Herrn Universitätsmechaniker a. D. Fritz Köhler, Leipzig-Reudnitz, Josephinenstr. 35.)

Die Voruntersuchungen mit diesem Apparat wurden in folgender Weise ausgeführt: Es wurde zunächst vor einer mit einem schwarzen Tuche umhüllten mittelharten Röhre lufthaltiges, luftleeres und infiltriertes Lungengewebe in einem Abstand von ca. 40 cm durchleuchtet. Beim Aufblähen einer frischen Kalbslunge zeigte zunächst der Leuchtschirm, dass abgesehen vom Lungenhilus, der die bekannte Zeichnung behielt, der Schatten, den die vorher luftleere Lunge verursachte, verschwand und nur schwach ihre Umrisse zu erkennen waren. Die Durchleuchtung eines infiltrierten Lungenlappens (Pneumonia lobul, tubercul.) zeigte einen intensiven Schatten auf dem Fluorescenzschirm.

Der Versuch, die Dichtigkeit der drei verschieden lufthaltigen Gewebe mit dem oben beschriebenen Dichtigkeitsmesser zu bestimmen, lieferte folgende Resultate:

Lunge aufgebläht:

Skala zeigt:

3 helle Kreise im Apparat = 3 D
(D = Dichtigkeitsgrad)

Lunge atelektatisch:

Skala zeigt:

1. Kreis: hell
2. Kreis: schwach
3. Kreis: kaum fluorescierend
= 1,2 D

Lunge infiltriert:

Skala zeigt:

1. Kreis: hell
2. Kreis: schwach
3. Kreis: kaum fluorescierend
= 1,2 D.

Dieser Versuch giebt folgende Aufschlüsse:

Das lufthaltige Lungengewebe lässt die Skala des Dichtigkeitsmessers vollkommen unbeeinflusst. Das atelektatische und infiltrierte Lungengewebe setzt die Helligkeit des 2. Skalakreises wesentlich herab und löst eine so geringe, kaum wahrnehmbare Lichterscheinung

des 3. Kreises aus, dass dieselbe beim Vergleich und der Beurteilung der anderen beiden Kreise unberücksichtigt gelassen werden konnte.

Diese Ergebnisse waren die Veranlassung, die Dichtigkeitsmessung auch am Lebenden auszuführen. Dem Bericht über die Resultate, welche die Untersuchung lieferten, sollen erst einige Worte über die gebrauchte Untersuchungsmethode vorausgeschickt werden.

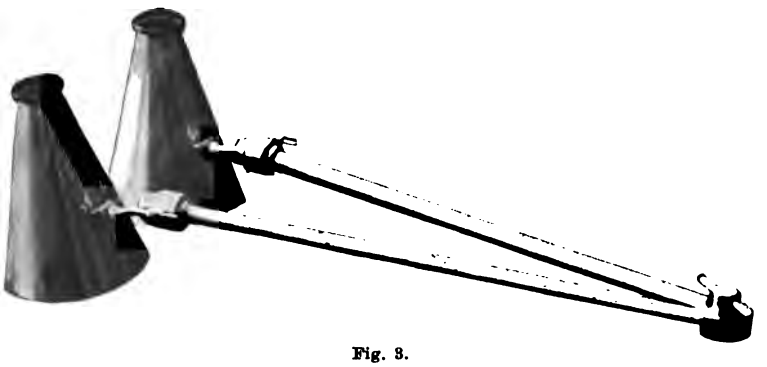

Fig. 3.

Auf der Vorder- und Rückseite des Thorax wurden Punkte markiert, welche symmetrisch zur Medianlinie lagen. Dieselben wurden in den Oberschlüsselbeingruben von der Mitte des Jugulum aus gefunden; auf der Brust wurden sie beiderseits in den Intercostalräumen parasternal aufgezeichnet. Schwieriger war es, auf dem Rücken Punkte zu bestimmen, da ja hier bei einer dicken Muskelschicht die Rippenschatten leicht zu Fehlern beim Ablesen der Skala führen können. Durch Kontrolle mit dem Leuchtschirm ist es jedoch leicht möglich, in den meisten Fällen auch hier brauchbare intercostale Bestimmungen auszuführen; die in der Mitte zwischen der Skapular- und hinteren Medianlinie gezogene Linie erscheint am geeignetsten zur Festsetzung der Marken auf dem Rücken. Es wurde nun in der Weise verfahren, dass der Patient sich an ein Leinewandsstativ lehnte; mit einer kleinen elektrischen Lampe wurden die bezeichneten Stellen gefunden und dort der Apparat in der Weise gebraucht, dass ebenso wie bei der vergleichenden physikalischen Untersuchung die Lichtwerte der symmetrischen Punkte abgelesen wurden. Einfacher dürfte sich die Untersuchung mit zwei durch ein bewegliches Verbindungsstück befestigte Trichter gestalten; es ist auf diese Weise schneller und besser der Vergleich der symmetrischen Dichtigkeitswerte zu erhalten (vergl. Abb. 3 und 4).

Fig. 4.

Während bei der Untersuchung der Intercostalräume die senkrechte Haltung des Apparates die gegebene ist, liegt es in den äusseren anatomischen Verhältnissen der oberen Schlüsselbeingruben, den Apparat bei der Untersuchung zuweilen die Spitze nach unten gesenkt, zu halten, je nach der Figuration der betreffenden Lungenspitze.

Während der Untersuchung soll der Patient gleichmässige und ruhige, keine ausgedehnten Atembewegungen machen. Auf diese Weise dürfte die Möglichkeit, mittlere Werte über die Dichtigkeitsverhältnisse der Lunge zu erhalten, am grössten sein. Die tiefe In- und Exspiration, die zur besseren Luftfüllung der Alveolen führt und bekanntlich auch aus dem

Schirmbilde Schlüsse auf den Luftinhalt der Lunge zu ziehen gestattet, lieferte auch bei der Untersuchung der Lungenspitzen mit dem Dichtigkeitsmesser günstige Resultate, indem bei einseitigen Prozessen in besonders ausgesprochener Weise die Lichtwerte von der Skala abzulesen waren.

Was die Höhe der Röntgenröhre bei der Untersuchung anbetrifft, so wurde in folgender Weise verfahren.

Bei kräftig gebauten Individuen genügt es in den meisten Fällen die Antikathode in Höhe der Schulterblätter, bei schwachen Individuen tiefer einzustellen. Auf diese Weise vermeidet man eine zu intensive Beleuchtung der Skala, welche feinere Lichtdifferenzen schwer erkennen lässt. Es ist also die Stellung der Antikathode vom einzelnen Fall, speziell von der Entwicklung des Brustkorbes abhängig. Bei der Untersuchung der Lungenspitzen wurden in den meisten Fällen die im Körper entstehenden Sekundärstrahlen zur Bestimmung der Dichtigkeit benutzt. Die Focusstrahlen erwiesen sich gerade bei der Lungenspitzenuntersuchung zu durch-



Fig. 5.

dringend, um feine Lichtunterschiede erkennen zu lassen; aus diesem Grunde wurde hierbei die Untersuchung vor der Bleikistenblende bei entsprechender Einstellung bevorzugt. Bei sehr kräftig gebauten Individuen reicht jedoch auch die „entogene" Strahlung nicht aus und es sind wieder Focusstrahlen zur Untersuchung zu verwenden.

Die Resultate der Dichtigkeitsfeststellungen am Lebenden fasse ich mit folgendem zusammen:

In der grössten Zahl der Fälle entsprechen die mit dem Dichtigkeitsmesser erhobenen Befunde dem durch die physikalische und radioskopische Untersuchung festgestellten Gewebsveränderungen. Bei absoluten Dämpfungsbezirken, bei intensiven Schatten verschwinden die Lichtkreise auf der Skala vollkommen; selten ist ein geringes Fluorescieren des Bariumplatincyanürschirmes zu beobachten, ohne dass jedoch einzelne Lichtwerte abgelesen werden können. Bei krankhaften Prozessen der Lunge, bei welchen die physikalische Untersuchung mehr oder weniger intensive Verdichtung des Gewebes nachweist, zeigt auch die Skala des Dichtigkeitsmessers durch Herabsetzung der Fluorescenz oder das Fehlen einzelner Kreise dies an. Zum Beweis dafür, dass auch bei Fällen, die nur geringe Perkussions- und Auskultationserscheinungen aufweisen, mittels des Apparates Dichtigkeitsdifferenzen festgestellt werden konnten, sind am Schlusse einige Krankengeschichten beigefügt, in welchen der physikalische mit dem Dichtigkeitsbefund vergleichend aufgezeichnet ist.

In diagnostischer Beziehung speziell für Lungenspitzenerkrankungen dürfte das Verfahren bei Fällen, in denen die physikalische Untersuchung Verdichtungen nicht mit Sicherheit nachzuweisen imstande ist, zuweilen von gewisser Bedeutung ist.

Der Gedanke, Dichtigkeitswerte des Lungengewebes auch auf photographischem Wege darzustellen, war naheliegend. Die nebenstehende Abbildung (No. 5) zeigt den Apparat, der zu diesem Zwecke konstruiert wurde: Zwei auf einem Stativ befestigte Dichtigkeitsmesser, die vermittelst Kugelgelenken nach jeder Richtung hin frei beweglich sind. Jeder Trichter enthält eine Kasettenvorrichtung, so dass es auf diese Weise möglich ist, die Dichtigkeit im photographischen Bilde darzustellen. (Vergl. Abb. 6, Photogramm: dorsoventrale Aufnahme. Krankengeschichte No. 1, II. Intercostalraum rechts und links). [Das Photogramm konnte aus technischen Gründen nicht reproduziert werden. Auf dem rechten Positiv sind drei in der Helligkeit abgestufte Kreise zu erkennen, während das Bild der erkranken linken Seite keine Lichterscheinung zeigt.]

Positive Resultate wurden auf diesem Wege bei starken Verdichtungsprozessen der Lunge erreicht. Bei geringen Infiltrationen sind die photographischen Versuche noch nicht vollkommen zufriedenstellend ausgefallen.

Ein weiterer Ausbau und eine Vervollkommnung dieser Methode dürfte wohl zu erreichen sein.

Die in den vorhergehenden Ausführungen besprochenen Versuche beziehen sich speziell auf die Dichtigkeitsbestimmungen der Lungen; es ist jedoch anzunehmen, dass diese Methode verallgemeinert werden kann und dass auf dem angegebenen Wege auch die Dichte anderer Organe (z. B. der Knochen) sich bestimmen lässt.

Name: Tschaschler, Julie. Geburtsort: Mausdorf.
Alter: 21 Jahre. Beruf: Kellnerin.

Klinische Bemerkungen: Seit Juli 1906 erkrankt an Husten, Auswurf. Tuberkelbaciłlen im Sputum.

Klinische Diagnose: Tub. pulm. Schrumpfung der beiden Spitzen. Starke Infiltration der ganzen linken Lunge mit Ausnahme der untersten Partien. Caverne unter der linken Clavicula.

Röhre: Nr. 52461. Härtegrad: W. 5,6. Höhe der Antikathode: Schulterhöhe.

Status. Lungen: Rechts.				Links.		
	Dichte	Perkussion	Auskultation	Dichte	Perkussion	Auskultation
Fossa supraclavicel.	2,3	Tymp.	kleinblasiges Rasseln, etw. verschärftes u. verlängertes Exsp. bei V. A.	1,2	Dämpfung	mittelblasiges, klingendes Rasseln, Bronchialatmen
Fossa supraspinat.	1,2	Dpfg.		1schw.		
			R. Parasternallinie.			L. Parasternallinie.
I. Interc.-Raum	3	sonor	kleinblasiges Rasseln, besonders oben, rauhes Atmen	1,2	Dämpfung	reichl. klein- u. mittelbl. klingendes Rasseln
II. „	3			1schw.		
III. „	3			0		Amphorisches Atmen
IV. „	1,2			0		verschärftes, fast bronchiales Exspirium,
V. „	1			0		
VI. „	1schw.			0		klingende R. G.
			R. Paraspinallinie.			L. Paraspinallinie.
III. Proc. spin.	3	Tymp.	kein deutl. hörbares Atemgeräusch, Exspirium sehr leise	1schw.	Dämpfung	leises fernes B. A.
IV. „ „	3	Dpfg.		1 anged.		
V. „ „	1,2	sonorer Schall	rauhes Atmen, sehr spärl. R. G.	0		bronchialatmen, reichl. mittelblasiges Rasseln
VI. „ „	1,2			0		
VII. „ „	1,2			0		
VIII. „ „	1,2			0		kleinblasiges Rasseln, rauhes, verschärftes Atmen
IX. „ „	1schw.			0		
X. „ „	0			0		

Untersuchung der Lungenspitzen vor der Bleikistenblende (Röhre vgl. oben).

Rechts:	Fossa supraclavic.	3	Physik. Bef. vgl. oben.	Links:	1,2	Physik. Bef. vgl. oben.
	Fossa supraspin.	1,2			1	

Name: Zehentner, Joseph. Alter: 30 Jahre. Geburtsort: Bayern. Beruf: Maurer.

Klinische Bemerkungen: Familien-Anamnese o. B. Vor $1^1/_2$ Jahr Rippenfraktur links. Anfang 1905: Brustschmerzen, Husten mit blutigfaserigem Auswurf, starke Nachtschweisse. Darauf 3 Monate in Lungenheilstätte, dort dreimal Haemoptoe. Seit 3 Wochen heiser. Während seines Aufenthaltes in Klinik: Spuren Blut im Sputum.

Klinische Diagnose: Schrumpfung der l. Lungenspitze. (Geringer Katarrh?)

Röhre: Nr. 54057. Härtegrad: W. 5,6. Höhe der Antikathode: Schulterhöhe.

Status. Lungen:	Rechts: Dichte	Perkussion	Auskultation	Links: Dichte	Perkussion	Auskultation
Fossa supraclavicel.	3	sonor	vesicul. Atmen	1	Dämpfung	verschärft. vesicul. Atmen, spärliches Knacken
Fossa supraspinat.	3	sonor (Tymp.?)		2,3		
	R. Parasternallinie.			L. Parasternalinie.		
I. Interc.-Raum	3	sonor	leises vesicul. Atmen	2	sonor	leises vesicul. Atmen
II. „	3			2		
III. „	3			1,2		
IV. „	2,3			1,2		
V. „	1,2			1schw.	Herzdpfg.	Herztöne
VI. „	1,2			1 „		
	R. Paraspinallinie.			L. Paraspinallinie.		
III. Proc. spin.	2	sonor	leises vesicul. Atmen	1	sonor	Leises vesicul. Atmen
IV. „ „	2			1,2		
V. „ „	1,2			1		
VI. „ „	1,2			1		
VII. „ „	1,2			1schw.		
VIII. „ „	1			1		
IX. „ „	1			0		
X. „ „	1			0		

Untersuchung der Lungenspitzen vor der Bleikistenblende Röhre: Nr. 52710. Härtegrad: W. 5,6. Höhe der Antikathode: unterer Schulterblattwinkel.

Rechts:	Fossa supraclavic.	3	Physik. Bef.	Links:	1	Physik. Bef.
	Fossa supraspin.	2	vgl. oben		1,2	vgl. oben

Name: Einhorn, Rosa. Geburtsort: Pochina (Österreich).

Alter: 22 Jahre. Beruf: Verkäuferin.

Klinische Bemerkungen: Winter 1904 Haemoptoe; damals Nachtschweisse, Auswurf, Gewichtsverlust. Sommer 1905 wieder arbeitsfähig. Erneute Erkrankung: Winter 1905: Bluthusten. Schlechter Ernährungszustand, linke Seite schleppt beim Atmen wenig nach.

Klinische Diagnose: Tub. pulm. incip. utr. lat. praecipue ap. sin.

Röhre: Nr. 54057. Härtegrad: W. 5,6. Höhe der Antikathode: Schulterhöhe.

Status. Lungen:	Rechts: Dichte	Perkussion	Auskultation	Links: Dichte	Perkussion	Auskultation
Fossa supraclavicel.	3	sonor	rauhes V. A.	1,2	Typmpanie	scharfes V. A., spärliches Knisterrasseln
Fossa supraspinat.	1,2			1,2		rauhes V. A., nicht klingendes Rasseln
	R. Parasternallinie.			L. Parasternallinie.		
I. Interc.-Raum	3	sonor	V. A.	2,3	Tympanie	scharfes V. A., verlängert. Exsp.
II. „	3			3	sonor	
III. „	3			1,2		
IV. „	3			1schw.	Herzdpfg.	V. A.
V. „	1,2			1 „		
VI. „	1			0 „		
	R. Paraspinallinie.			L. Paraspinallinie.		
III. Proc. spin.	1,2	sonor	V. A.	1,2	sonor	V. A.
IV. „ „	1,2			1,2		
V. „ „	1			1		
VI. „ „	1			1schw.		
VII. „ „	1			0		
VIII. „ „	1			0		
IX. „ „	1			0		
X. „ „	1			0		

Untersuchung der Lungenspitzen vor der Bleikistenblende. Röhre: Nr. 52710. Härtegrad: W. 5,6. Höhe der Antikathode: Schulterblatthöhe.

Rechts:	Fossa supraclavic.	3	Physik. Bef.	Links:	1,2	Physik. Bef.
	Fossa supraspin.	3	vgl. oben		3	vgl. oben

Name: Rieschke, Hans. Geburtsort: Leipzig.
Alter: 21 Jahre. Beruf: Zeichner.

Klinische Bemerkungen: Brustumfang 91/84. Im Frühjahr 1905 Influenza; daran anschliessend Lungenspitzenkatarrh. Seit April 1906 Husten und Auswurf, Stechen auf der linken Brust.

Klinische Diagnose: Tub. pulm. ap. utr. lat.

Röhre: Nr. 52461. Härtegrad: W. 5,6. Höhe der Antikathode: Schulterhöhe.

Status. Lungen: Rechts.				Links.		
	Dichte	Perkussion	Auskultation	Dichte	Perkussion	Auskultation
Fossa supraclavicel.	1,2	tymp.	scharfes V. A., mittel-	2,3	tymp.	
Fossa supraspinat.	1	Dpfg.	grossblasige Rasselger.	1,2	Schall-verkürzung	scharfes V. A.
		R. Parasternallinie.			L. Parasternallinie.	
I. Interc.-Raum	1.2			2,3		
II. „	1,2		scharfes V. A.	1,2	sonorer Schall	reines V. A.
III. „	1,2	sonor		1,2		
IV. „	1,2		V. A.	1schw.		
V. „	1schw.			1schw.	Herz-dpfg.	Herztöne
VI. „	0			0		
		R. Paraspinallinie.			L. Paraspinallinie.	
III. Proc. spin.	1			1,2		
IV. „ „	1	sonorer	scharfes V. A.	1,2		
V. „ „	1	Schall		1,2		
VI. „ „	1			1	sonorer	reines V. A.
VII. „ „	1schw.			0	Schall	
VIII. „ „	1 „	Schall-	scharfes V. A., mittel-	0		
IX. „ „	1 „	verkür-	grossblasige R. G.	0		
X. „ „	1 „	zung		0		

Untersuchung der Lungenspitzen vor der Bleikistenblende. Röhre: Nr. 52710. Härtegrad: W. 5,6. Höhe der Antikathode.

Rechts:	Fossa supraclavic.	1,2	Physik. Bef	Links:	2,3	Physik. Bef.
	Fossa supraspin.	1	vgl. oben		1,2	vgl. oben

Name: Pätz, Helene. Geburtsort: Lindenau.
Alter: 20 Jahre. Beruf: Arbeiterin.

Klinische Bemerkungen: 1904 wegen Husten, Auswurf, Stechen auf der linken Seite 6 Wochen im Krankenhaus. 1905 in Lungenheilstätte Carolagrün. Seit einigen Wochen Husten, Auswurf, Heiserkeit.

Klinische Diagnose: Tub. pulm. incip. ap. sinist.

Röhre: Nr. 54057. Härtegrad: W. 5,6. Höhe der Antikathode: Schulterblatthöhe.

Status. Lungen: Rechts.				Links.		
	Dichte	Perkussion	Auskultation	Dichte	Perkussion	Auskultation
Fossa supraclavicel.	1,2	sonor	V. A.	1schw.	Tym-panie	rauhes V. A., Knacken
Fossa supraspinat.	1schw.			1schw.		
		R. Parasternallinie.			L. Parasternallinie	
I. Interc.-Raum	1,2			1		
II. „	1,2	sonor	V. A.	1,2	sonor	V. A.
III. „	1,2			1		
IV. „	1			1schw.		
V. „	Apparat kann des Mam. wegen nicht aufgesetzt werden					
VI. „						
		R. Paraspinallinie.			L. Paraspinallinie.	
III. Proc. spin.	1,2			1		
IV. „ „	1,2			1		
V. „ „	1,2			1		
VI. „ „	1,2	sonor	V. A.	1schw.	sonor	V. A.
VII. „ „	1			1 „		
VIII. „ „	1			1 „		
IX. „ „	1schw.			0		
X. „ „	1schw.			0		

Untersuchung der Lungenspitzen vor der Bleikistenblende. Röhre: Nr. 52710. Härtegrad: W. 5,6. Höhe der Antikathode: Schulterblatt.

Rechts:	Fossa supraclavic.	1,2	Physik. Bef.	Links:	1 schw.	Physik. Bef.
	Fossa supraspin.	3	vgl. oben		2	vgl. oben

Name: Wendt, Ernst. Geburtsort: Böhlen b. Grimma.
Alter: 31 Jahre. Beruf: Steinsetzer.

Klinische Bemerkungen: Früher gesund. Familie o. B. Seit 1904 asthmat. Anfälle, besonders im Frühjahr und Herbst. Seit November 1905 sehr häufig. Brust- und Rückenschmerzen, zeitweise Nachtschweisse. Tuberculininjektion positiv, Untersuchung während der Reaktion. Brustumfang 90/87.
Klinische Diagnose: Tub. pulm. incip. apic. sinist.
Röhre: Nr. 54057. Härtegrad: W. 5,6. Höhe der Antikathode: Schulterhöhe.

Status. Lungen:	Rechts.			Links.		
	Dichte	Perkussion	Auskultation	Dichte	Perkussion	Auskultation
Fossa supraclavicel.	1,2	sonor	vesicul. Atmen	1schw.	Tymp.	vesicul. Atmen, Knister-
Fossa supraspinat.	1,2			1	sonor	vesicul. Atmen [rasseln
	R. Parasternallinie.			L. Parasternallinie.		
I. Interc.-Raum	1,2	sonor	vesicul. Atmen	1,2	sonor	vesicul. Atmen
II. „	1,2			1,2		
III. „	1,2			1,2		
IV. „	1			1schw.		
V. „	1			0	Herzdämpfung	
VI. „	0			0		
	R. Paraspinallinie.			L. Paraspinallinie.		
III. Proc. spin.	1,2	sonor	vesicul. Atmen	1,2	sonor	vesicul. Atmen
IV. „ „	1,2			1		
V. „ „	1,2			1schw.		
VI. „ „	1,2			0		
VII. „ „	1			0		
VIII. „ „	1schw.			0		
IX. „ „	0			0		
X. „ „	0			0		

Untersuchung der Lungenspitzen vor der Bleikistenblende. Röhre: Nr. 52710. Härtegrad: W. 5,6. Höhe der Antikathode: Schulterhöhe.

Rechts:			Physik. Bef.	Links:		Physik. Bef.
	Fossa supraclavic.	2,3	vgl. oben		1,2	vgl. oben
	Fossa supraspin.	3			2,3	

Name: Bachmann, Kurt. Geburtsort: Giebichenstein.
Alter: 21 Jahre. Beruf: Maler.

Klinische Bemerkungen: Vater †, Phthisis pulm., mehrere Geschwister lungenkrank. Seit einigen Jahren lungenleidend. Husten, Auswurf. Stechen auf der rechten Brustseite.
Klinische Diagnose: Tub. pulm. incip. ap. dextr.
Röhre: Nr. 54057. Härtegrad: W 5,6. Höhe der Antikathode: Schulterblatthöhe.

Status. Lungen:	Rechts.			Links.		
	Dichte	Perkussion	Auskultation	Dichte	Perkussion	Auskultation
Fossa supraclavicel.	1,2	verkürzt. Schall	rauhes V. A.	2,3	sonor	V. A.
Fossa supraspinat.	1schw.		verschärftes u. verlängertes Exspirium	1,2	verkürzt. Schall infolge starker Muskeln	
	R. Parasternallinie.			L. Parasternallinie.		
I. Interc.-Raum	2	verkürzter Schall	rauhes V. A. verschärftes, verlängertes Exspirium	2,3	sonor	V. A.
II. „	1,2			2,3		
III. „	1,2			2,3		
IV. „	1,2	sonor	V. A.	1,2	Herzdpfg.	Herztöne
V. „	1,2			1schw.		
VI. „	1schw.			1schw.		
	R. Paraspinallinie.			L. Paraspinallinie.		
III. Proc. spin.	1,2	sonor	V. A.	1	geringe Schallverkürzung wegen sehr stark entwickelter Muskulatur	V. A.
IV. „ „	1,2			1		
V. „ „	1,2			1schw.		
IV. „ „	1,2			1schw.		
VII. „ „	1,2			0		
VIII. „ „	1			0		
IX. „ „	1			0		
X. „ „	1			0		

Untersuchung der Lungenspitzen vor der Bleikistenblende. Röhre: Nr. 52710. Härtegrad: W. 5,6. Höhe der Antikathode: Schulterblatthöhe.

Rechts:			Physik. Bef.	Links:		Physik. Bef.
	Fossa supraclavic.	1	vgl. oben		2	vgl. oben
	Fossa supraspin.	1,2			3	

Name: Prautzsch, Anna. Geburtsort: Leipzig.
Alter: 23 Jahre. Beruf: Arbeiterin.

Klinische Bemerkungen: Familien-Anamnese o. B. Als Kind gesund. Klagt seit 4 Wochen über Stechen auf der Brust, rechts und links. Kein Auswurf, keine Nachtschweisse. Anämie. Linke Thoraxhälfte schleppt beim Atmen wenig nach. Tuberkulin-Reaktion 0,001 mg. positiv.

Klinische Diagnose: Tub. pulm. incip. apic. sin.

Röhre: Nr. 54057. Härtegrad: W. 5,6. Höhe der Antikathode: Unterer Schulterwinkel.

Status. Lungen: Rechts.				Links.		
	Dichte	Perkussion	Auskultation	Dichte	Perkussion	Auskultation
Fossa supraclavicul.	3	sonor	vesiculäres Atmen	1,2	Schall	vesiculäres Atmen
Fossa supraspinal.	1,2	sonor		1	verkürzt	klingendes Rasseln
	R. Parasternallinie.			L. Parasternallinie.		
I. Interc.-Raum	3			3		
II. „	2			2	sonor	vesiculäres Atmen
III. „	2	sonor	vesiculäres Atmen	1,2		
IV. „	2			1,2		
V. „	1,2			1schw.	Herzdämpfung	
VI. „	1schw.			1 „		
	R. Paraspinallinie.			L. Paraspinallinie.		
III. Proc. spin.	3			1,2	geringe Schallverkürzung	rauhes vesicul. Atmen
IV. „ „	2			1,2		klingendes Rasseln
V. „ „	1,2			1,2		
VI. „ „	1schw.	sonor	vesiculäres Atmen	1schw		
VII. „ „	1 „			0	sonorer Schall	vesicul. Atmen
VIII. „ „	1 „			0		
IX. „ „	0			0		
X. „ „	0			1schw.		

Untersuchung der Lungenspitzen vor der Bleikistenblende. Röhre: Nr. 52710. Härtegrad: W. 5,6. Höhe der Antikathode: Schulterblatthöhe.

	Rechts:			Links:		
Fossa supraclavic.	3	sonor	vesicul. Atmen	1	geringe Schallverk.	vesicul. Atmen
Fossa supraspin.	2,3	„	„ „	1,2	„ „	klingendes Rasseln

Name: Wallat, Otto. Geburtsort: Tilsit.
Alter: 29 Jahre. Beruf: Metallarbeiter.

Klinische Bemerkungen: Mutter †, Lungenleiden. Husten seit Winter 1905; gelblicher Auswurf, keine Tuberkelbazillen. Brustschmerzen rechts. Gewichtsabnahme, Temperatursteigerungen, Brustumfang 90/88.

Klinische Diagnose: Tub. pulm. incip. ap. dextr.

Röhre: Nr. 54057. Härtegrad: W. 5,6. Höhe der Antikathode: Schulterhöhe.

Status. Lungen: Rechts.				Links.		
	Dichte	Perkussion	Auskultation	Dichte	Perkussion	Auskultation
Fossa supraclevicel.	1schw.	Tymp.	rauhes V. A.	1 hell	sonor	V. A.
Fossa supraspinat.	1 „		Knacken	1 „		
	R. Parasternallinie.			L. Parasternallinie.		
I. Interc.-Raum	1	Tymp.	rauhes V. A.	2		
II. „	1,2			2,3	sonor	V. A.
III. „	1,2			1,2		
IV. „	1,2	sonor	V. A.	1		
V. „	1schw.			1schw.	Herzdpfg.	Herztöne
VI. „	1 „			1 „		
	R. Paraspinallinie.			L. Paraspinallinie.		
III. Proc. spin.	1schw.	Tymp.	rauhes V. A.	1,2		
IV. „ „	1 „			1		
V. „ „	1 „			1schw.		
VI. „ „	1 „			1 „	sonor	reines V. A.
VII. „ „	1 „	sonor	reines V. A.	1 „		
VIII. „ „	0			0		
IX. „ „	0			0		
X. „ „	0			0		

Untersuchung der Lungenspitzen vor der Bleikistenblende. Röhre: Nr. 52710. Härtegrad: W. 5,6. Höhe der Antikathode: Schulterblatthöhe.

Rechts:	Fossa supraclavic.	1 schw.	Physik. Bef.	Links:	1,2	Physik. Bef.
	Fossa supraspin.	1 „	vgl. oben		1,2	vgl. oben

Name: Triebe, Lothar. Geburtsort: Leipzig.
Alter: 30 Jahre. Beruf: Schlosser.

Klinische Bemerkungen: Als Kind Drüsen und öfters Husten. Seit einigen Monaten bei schwerer Nachtarbeit ca. 25 Pfund Gewichtsverlust. Nachtschweisse. Mattigkeit. Positive Tuberkulin-Reaktion. Brustumfang 89/83.

Klinische Diagnose: Tub. pulm. incip. praecipue dextr. apic.

Röhre: Nr. 52461. Härtegrad: W. 5,6. Höhe der Antikathode: Schulterhöhe.

Status. Lungen: Rechts.				Links.		
	Dichte	Perkussion	Auskultation	Dichte	Perkussion	Auskultation
Fossa supraclavicul.	1	geringe Schallverkürzung	gutes ves. Atmen	2	sonor	gutes ves. Atmen
Fossa supraspinat.	1,2		rauhes ves. Atmen, vereinzeltes Knacken	2,3		vereinzelte grobe bronchitische Geräusche
	R. Parasternallinie.			L. Parasternallinie.		
I. Interc.-Raum	1,2	sonor	vesicul. Atmen	2,3	sonor	vesicul. Atmen
II. „	2,3			2,3		
III. „	2,3			2,3		
IV. „	2,3			1,2		
V. „	2,3			1 schw.	Herzdpfg.	Herztöne
VI. „	1,2			1 „		
	R. Paraspinallinie.			L. Paraspinallinie.		
III. Proc. spin.	1,2	sonor	vesicul. Atmen	2,3	sonor	sonor
IV. „ „	2,3			2,3		
V. „ „	2,3			1,2		
VI. „ „	1,2			1 schw.		
VII. „ „	1			1 „		
VIII. „ „	1			1 „		
IX. „ „	1			0		
X. „ „	1			0		

Untersuchung der Lungenspitzen vor der Bleikistenblende. Röhre: Nr. 52461. Härtegrad: W. 5,6. Höhe der Antikathode: Schulterhöhe.

Rechts:		Physik. Bef.	Links:		Physik. Bef.
Fossa supraclavic.	1 schw.	vgl. oben	1,2		vgl. oben
Fossa supraspin.	1 „		1		

Name: Paegelow, Rich. Geburtsort: Güstrow.
Alter: 23 Jahre. Beruf: Schlosser.

Klinische Bemerkungen: 1904 wegen Lungenspitzenkatarrhs in ärztlicher Behandlung. 1905 im Sommer sehr häufig heisser. 8. I. 06 Haemoptoe, die sich einige Male wiederholte.

Klinische Diagnose: Tub. pulm. incip. utr. lat. praecip. sin.

Röhre: Nr. 54057. Härtegrad: W. 5,6. Höhe der Antikathode: Schulterblatthöhe.

Status. Lungen: Rechts.				Links.		
	Dichte	Perkussion	Auskultation	Dichte	Perkussion	Auskultation
Fossa supraclavicel.	3	sonor	gutes V. A.	1,2	ger. Tymp.	rauhes V. A.
Fossa supraspinat.	1,2		nach Husten auf d. Höhe des Insp. Knacken	1,2	sonor	rauhes V. A. Giemen, Schnurren, spärl. mittelblas. Rasseln
	R. Parasternallinie.			L. Parasternallinie.		
I. Interc.-Raum	2,3	sonor		2,3	sonor	V. A.
II. „	2,3			2,3		
III. „	2,3			1,2		
IV. „	1,2			1		
V. „	1,2			1 schw.	Herzdpfg.	Herztöne
VI. „	1 schw.			1 „		
	R. Paraspinallinie.			L. Paraspinallinie.		
III. Proc. spin.	1,2	sonor	vesicul. Atmen	1,2	sonor	vesicul. Atmen
IV. „ „	1,2			1,2		
V. „ „	1,2			1		
VI. „ „	1,2			1		
VII. „ „	1,2			1		
VIII. „ „	1,2			1 schw.		
IX. „ „	1			1 „		
X. „ „	1			0 „		

Untersuchung der Lungenspitzen vor der Bleikistenblende. Röhre: Nr. 52710. Härtegrad: W. 5,6. Höhe der Antikathode: Schulterblatthöhe.

Rechts:		Physik. Bef.	Links:		Physik. Bef.
Fossa supraclavic.	1,2	vgl. oben	0		vgl. oben
Fossa supraspin.	1,2		1,2		

Name: Olbrecht, Ernst. Geburtsort: Finzweiler.
Alter: 24 Jahre. Beruf: Schmied.
Klinische Bemerkungen: Seit 6 Wochen grosse Mattigkeit, ermüdet leicht bei der Arbeit. Vater, Mutter †, unbekannte Krankheit. Brustumfang 94/90.
Klinische Diagnose: Tub. pulm. incip. apic. dextr.
Röhre: Nr. 54057. Härtegrad: W. 5,6. Höhe der Antikathode: Schulterblatthöhe.

Status. Lungen:	Rechts.			Links.		
	Dichte	Perkussion	Auskultation	Dichte	Perkussion	Auskultation
Fossa supraclavicel.	1	sonor	unreines Atmen, nach Husten Knacken	1,2	sonor	V. A.
Fossa supraspinat.	1 schw.			1 hell		
	R. Parasternallinie.			L. Parasternallinie.		
I. Interc.-Raum	1,2	sonor	V. A.	1,2	sonor	V. A.
II. „	1,2			1,2		
III. „	1,2			1,2		
IV. „	1,2			1 schw.	Herzdpfg.	Herztöne
V. „	1,2			1 „		
VI. „	0			0 „		
	R. Paraspinallinie.			L. Paraspinallinie.		
III. Proc. spin.	1,2	sonor	V. A.	1,2	sonor	V. A.
IV. „ „	1,2			1,2		
V. „ „	1			1 schw.		
VI. „ „	1			0		
VII. „ „	1 schw.			0		
VIII. „ „	1 „			0		
IX. „ „	1 „			0		
X. „ „	1 „			0		

Untersuchung der Lungenspitzen vor der Bleikistenblende. Röhre: Nr. 52710. Härtegrad: W. 5,6. Höhe der Antikathode: Schulterblatthöhe.

Rechts:	Fossa supraclavic. 1 schw.	Physik. Bef.	Links:	2,3	Physik. Bef.
	Fossa supraspin. 1,2	vgl. oben		2,3	vgl. oben

Aus dem Röntgenlaboratorium des K. K. Allgemeinen Krankenhauses in Wien.
(Chef: Doc. Dr. G. Holzknecht).

I.

Über die Einwirkung der Röntgenstrahlen auf Ammoniumoxalat-Sublimatlösung.

Von

Dr. **Gottwald Schwarz.**

1. Rein chemische Umsetzungen, welche durch die Röntgenstrahlen hervorgerufen werden können, sind nur in relativ geringer Zahl zur Beobachtung gelangt. Die physikalischen Prozesse der Nachfarbenerzeugung an Kalium- und Natriumsalzen (Holzknecht) und an Baryumplatincyanür (Sabouraud) gehören nicht hierher, und sehen wir von der noch hypothetischen Einwirkung auf Lecithin in der lebenden Zellsubstanz ab, so sind es eigentlich nur zwei Reaktionen, die uns bekannt geworden sind: Die Lockerung des Bromsilbermoleküles (Röntgen) und die Zersetzung des Jodoforms (Hardey und Wilcock). Eine dritte neue Reaktion der X-Strahlen bildet den Gegenstand vorliegender Mitteilung. Anlässlich der systematischen Prüfung einer Reihe von Substanzen auf ihr Verhalten gegenüber X-Strahlen konnte ich feststellen, dass die Mischung von Ammoniumoxalat- und Sublimatlösung durch die Röntgenstrahlen unter Abscheidung von Kohlensäure und Kalomel zersetzt wird. (Wiener Klinische Wochenschrift, 1906, Nr. 22.)

2. Diese Mischung ist in der Photochemie wohl bekannt. Von Fowler im Jahre 1858 konstituiert, wurde sie namentlich von Eder genauer erforscht, der sie zur Aktinometrie verwendete und den wichtigen Nachweis erbrachte, dass hauptsächlich die ultravioletten Lichtstrahlen auf sie wirksam seien.

Die Lösung von Ammoniumoxalat-Sublimat ist wasserklar und bleibt dies bei Abschluss von Licht. Es ist bemerkenswert, dass keine andere als die Lichtenergie die Zersetzung herbeizuführen vermag, dass also z. B. Erhitzen bis zum Sieden keinerlei Veränderungen an der Flüssigkeit hervorbringt. Da aber auch von den Lichtstrahlen hauptsächlich das Ultraviolett wirksam ist, so ist die Flüssigkeit **gegen das ultraviolettarme Licht geschlossener Räume** oder unserer gewöhnlichen künstlichen Beleuchtung äusserst wenig empfindlich und selbst längeres Manipulieren bei nicht allzu grellem Tageslicht bewirkt keinerlei Veränderung an ihr. Im direkten Sonnenlicht allerdings vollzieht sich die Zersetzung ziemlich rasch.

3. Ebenso unter der Wirkung der Röntgenstrahlen. Dabei kann man folgenden Vorgang beobachten. Zunächst vergeht eine bestimmte Zeit, innerhalb derer keinerlei Veränderung der Flüssigkeit bemerkbar wird. Dieses „Latenzstadium" tritt bei der Lichtreaktion der Lösung in gleicher Weise auf und wird dort darauf zurückgeführt, dass die Flüssigkeit erst mit Kalomel gesättigt sein muss, bis die Abscheidung beginnen kann. Es steht nichts im Wege, diese Erklärung auch für die Röntgenreaktion gelten zu lassen.

Nach diesem Latenzstadium beginnt sich die Lösung unter dem Einflusse fortdauernder Bestrahlung durch Abscheidung eines weissen Niederschlags zu trüben. Der Zersetzungsprozess wird manifest. Für ihn gilt die Formel: $2\,HgCl_2 + C_2O_4(NH_4)_2 = 2\,HgCl + 2\,CO_2 + 2\,NH_4Cl$ (Eder). Die Empfindlichkeit der Reaktion ist in dieser Anfangsperiode nicht sehr bedeutend. Hat sich aber die Lösung mit Kohlensäure saturiert, und beginnt diese in Form kleinster Bläschen aufzusteigen, so wird die Kalomelabscheidung rasch reichlicher.

4. Diese Rolle der Kohlensäure, deren Kenntnis wir Roloff (Zeitschrift für physik. Chemie, 13) verdanken, erfordert eine eingehendere Besprechung. Mit dem zunehmenden Gehalt an Kohlensäure wird, wie erwähnt, die Flüssigkeit sensibler. Das geht soweit, dass eine Ammoniumoxalat-Sublimatlösung, durch die wir vor und während dem Röntgenisieren Kohlensäure hindurchschicken, einen Grad von Röntgenlichtempfindlichkeit erhält, der dem des Bromsilbers kaum nachsteht. Schon relativ geringe Bestrahlungen genügen, um Kalomel in Massen ausfallen zu lassen.

Hervorzuheben ist ferner der Einfluss, den die Kohlensäure auf die Grösse der ausfallenden Kalomelpartikelchen ausübt. Ich konnte feststellen, dass während der ersten Stadien der Reaktion innerhalb derer freie Kohlensäure nicht auftritt, die Dimensionen der Präcipitat-Teilchen ein bestimmtes kleines Mass nicht überschreiten. Mit dem freien Auftreten von Kohlensäure in Gasform aber nimmt das Volumen der ausfallenden Kalomelkonglomerate rasch zu und erreicht bald ein Maximum, wenn wir, wie oben, Kohlensäure vor und während der Bestrahlung durchleiten.

Auf welche Art diese Empfindlichkeitssteigerung durch Kohlensäure zu stande kommt, ist nicht klar. Roloff, der eine rein chemische Beeinflussung ausgeschlossen hat, hält eine optische Sensibilisierung für wahrscheinlich. Die Thatsache, dass auch bei der Röntgenreaktion der Flüssigkeit die erwähnte Wirkung der Kohlensäure so mächtig hervortritt, spräche gegen eine solche „optische Sensibilisierung". Absorbiert doch Kohlensäure in Gasform nur minimale Mengen Röntgenlichtes.

Man müsste annehmen, dass bei Anwesenheit von Kohlensäure als des elektrisch neutralen Endproduktes die Entladung der negativen Oxalionen leichter stattfindet.

5. Nach Roloff bildet sich nämlich zunächst in der unzersetzten Flüssigkeit Quecksilberoxalat, das in Lösung verbleibt, also elektrisch dissociiert ist. Dabei beladen sich die Quecksilberionen positiv, die Oxalionen negativ. $\overset{++}{Hg}(\overset{--}{COO})_2$. Supponieren wir dies für die Röntgenreaktion, so ergäbe sich folgende Anschauung. Bei Bestrahlung werden durch die elektrische Schwingung die negativen Elektronen der Oxalionen ins Mitschwingen versetzt, so dass sie über ihre Gleichgewichtslage hinaus oscillieren und die materiellen Oxalteilchen,

an die sie gebunden sind, verlassen. Es tritt hier eine Art Hallwachs-Effekt ein. Unter einem solchen versteht man die Erscheinung, dass ein elektronegativ beladenes Metall durch Bestrahlung mit ultraviolettem Lichte oder Röntgenstrahlen seine negative Ladung verliert. Die Oxalteilchen, die nur vermöge ihrer negativen Ladung gelöst waren, müssen nun, ihrer Ladung beraubt, in einen ungelösten Zustand übergehen. Sie entweichen als elektrisch neutrale Kohlensäure $(\overline{CO}\,\overline{O})_2 = 2\,CO_2$. Es bleiben nun noch die positiven Quecksilberionen in Lösung. Nach dem Gesetze des elektrischen Gleichgewichtes muss aber auch diese positive Ladung verschwinden. Es vollzieht sich das auf die Weise, dass die positiven *Hg*-ionen an das Sublimat $Hg\,cl_2$ treten und als unlösliches $Hg_2\,cl_2$, Kalomel ausfallen.

6. Nach dieser Auffassung ist die Menge des ausgefällten Kalomels ein Indikator für die durch die Wirkung der X-Strahlen hervorgerufene elektrische Gleichgewichtsstörung, ein chemisches Mass für die Menge der in Freiheit gesetzten Elektronen.

II.

Das Fällungsradiometer.

Die wenig befriedigenden Lösungen, die das Problem der Röntgenlichtmessung für therapeutische Zwecke gefunden hat, liess es gerechtfertigt erscheinen, nach einem neuen Dosierungsverfahren zu suchen. Der hierbei einzuschlagende Weg war von vornherein vorgezeichnet. Seitdem man erkannt hatte, dass die Milliampèremetrie der durch die Röhre gehenden elektrischen Energie kein Kriterium für die Menge des ausgestrahlten Röntgenlichtes bildet, ist man wieder auf die durch Holzknechts Chromoradiometer inaugurierte direkte Methode zurückgekommen. Es folgte Saboureaud, Freund, Kienböck.

Auch mein Bestreben war es, einen Körper zu finden, der durch die X-Strahlen verändert werde, und diese Veränderung als Mass für das zur Wirkung gekommene Röntgenlichtquantum zu verwenden. Ein solcher Körper war das Ammoniumoxalat-Sublimatgemisch, dessen Röntgenreaktion ich in der vorhergehenden Mitteilung beschrieben habe. Diese Umsetzung bot ausserdem die Möglichkeit, das nicht vorteilhafte colorimetrische Prinzip zu umgehen und an Stelle der Farbe die Kriterien des Gewichtes, des Volumen oder der Trübung zu setzen.

Der Apparat.

1. Prinzip.

Die X-Strahlen zersetzen die Lösung von Ammoniumoxalat-Sublimat unter Bildung von Kalomel. Die beim Fällungsradiometer zu verwendende Mischung ist auf eine bestimmte Empfindlichkeit eingestellt und kommt unter dem Namen „Kalmelogen I“ in Umlauf.

Es besteht ein Parallelismus zwischen der Wirkung der X-Strahlen auf das Kalmelogen und auf lebendes menschliches Gewebe. Diejenigen Mengen Röntgenlichtes, die biologisch ohne Effekt sind, verändern auch das Kalmelogen nicht.

Bei fortgesetzter Bestrahlung trübt sich das Kalmelogen. Im gleichen Verhältnis als das verabreichte X-Strahlenquantum und die zu erwartende physiologische Wirkung wächst, wächst auch der Grad der Trübung. Letztere bildet daher ein Röntgenlichtmass.[1])

[1]) Wenn ich von der Volumetrie des Niederschlages zur Nephometrie (Trübungsmessung) zurückgekehrt bin, so hat dies seine Veranlassung hauptsächlich darin, dass die Centrifugierung so kleiner Niederschlagsmengen einen Grad von Sorgfalt und Geduld erfordert, die ich einem beschäftigten praktischen Arzt nicht zumuten wollte. Die in der vorhergehenden Mitteilung ermittelte **Thatsache des Gleichmasses der gefällten Kalomelpartikelchen** innerhalb der ersten Stadien der Reaktion bot ferner die Gewähr für die Zuverlässigkeit eines auf Beurteilung der Trübung basierten Verfahrens. Ich habe mich denn auch überzeugt, dass die dabei gewonnenen Resultate denen der volumetrischen Messung nicht nachstehen, und so konnte ich mich für das nephometrische Prinzip entscheiden, zu dem übrigens, wie ich erwähnen muss, Wertheim-Salomonsohn schon auf dem Mailänder Kongress geraten hatte.

2. Durchführung.

a) Die Prüfzelle. (Fig. 1.)

Fig. 1. Prüfzelle.

Die Prüfzelle besteht aus einem Glaseprouvettchen mit einer Paragummikappe. Sie wird mit 4 cm Kalmelogen gefüllt.

Fig. 2. Prüfzellenträger an der Röntgenröhre.

b) Der Prüfzellenträger. (Fig. 2.)

Der Prüfzellenträger dient zur Fixierung der Prüfzelle in halber Focushautdistanz. Von der den Röhrenhals umfangenden Spange (a) führt ein Scherengelenk (b) zu einem an die Glaswand der Röhrenkugel adaptierbaren Ring (c), der einen graduierten Stab (d) trägt. An diesem Stab ist eine Klammer zur Aufnahme der Prüfzelle verschieblich und feststellbar.

Anmerkung: Nach Kienböcks Untersuchungen sind nur zwei symmetrisch von der Längsachse der Röhre gelegene Felder als identisch in Bezug auf Strahlenabgabe anzusehen. Man teilt sich daher die Röntgenröhre durch eine Symmetrale (S) in zwei Hälften und wählt dann rechts und links zwei gleich grosse Felder: A = Arbeitsfeld, M = Messfeld. Der Ring des Trägers hat das Messfeld zu umgrenzen. Der Träger bleibt dauernd an der Röhre.

c) Die Bestrahlung. (Fig. 3.)

Man bringt die gefüllte Prüfzelle in die Klammer des Trägers und stellt sie in halbe Focushautdistanz ein. Das Arbeitsfeld ist der zu bestrahlenden Partie des Patienten zugewandt. Das Messfeld, in dessen Centrum sich der Gummiteil der Prüfzelle befindet, ist seitlich eleviert.

Fig. 3. Bestrahlung (Morbus Basedow).

Dadurch bildet die Gummikappe den tiefsten Punkt der ganzen Zelle und nimmt die Messflüssigkeit auf. Die Bestrahlung des Kalmelogens vollzieht sich also in dem für X-Strahlen durchlässigen Gummihohlraum.

d) Die Messung.

Modus 1: Zum Zwecke der Messung unterbricht man von 5 zu 5 Minuten die Bestrahlung. Man entfernt die Prüfzelle aus der Klammer des Trägers und lässt die exponierte Flüssigkeit im Glasteil sich sammeln. Das früher wasserklare Kalmelogen ist nun mehr oder minder trüb. Zur Bestimmung des Trübungsgrades bedient man sich der Teströhrchen, das

sind zugeschmolzene Eprouvettchen, enthaltend Vergleichflüssigkeit, je nach der Trübung Nr. 0, 1, 2, 3 bezeichnet. Man hält dieselbe mit der exponierten Prüfzelle zusammen gegen einen dunkeln Hintergrund und vergleicht die Trübungen in auffallendem Lichte.

Es sei erwähnt, dass man die Trübungen bald abzuschätzen lernt und dann die Teströhrchen entbehren kann.

Will man in einer Sitzung eine höhere Dosis als 3 geben, so setzt man die Bestrahlung mit einer frischen Prüfzelle fort.

Nr. 1 entspricht ungefähr $1^1/_2$ H
Nr. 2 „ „ 3 H
Nr. 3 „ „ 5 H
} H = Holzknechtsche Einheit.

Modus 2: Diejenige Röntgenlichtmenge, die notwendig ist, um das wasserklare Kalmelogen in die Trübung 1 überzuführen, ist eine konstante Einheit. Wir bezeichnen sie als ein „Kalom". — Ein Kalom entspricht bei Einstellung der Prüfzelle in halber Fokus-Hautdistanz ungefähr $1^1/_2$ H des Holzknechtschen Chromoradiometers.

Da der Unterschied zwischen wasserklar und trübe ein eminent auffälliger ist, und noch leichter beurteilt werden kann als die Differenzen der einzelnen Trübungsstufen, so empfiehlt es sich, gegebenen Falles die Prüfzelle nur bis zur Erreichung von 1 Kalom (Trübung 1) zu benutzen, die weitere Bestrahlung mit einer neuen Prüfzelle fortzusetzen und die gewonnenen Einheiten zu addieren.

Um die erste Trübung (Nr. 1), welche ein Kalom anzeigt, nicht zu überschreiten, unterbreche man die Bestrahlung thunlichst oft (etwa alle 3 Minuten).

Dieser Bestrahlungsmodus kann dort angewendet werden, wo besondere Genauigkeit erwünscht ist.

Eigenschaften des Fällungsradiometers.

1. Es ist ein direktes, offenes Dosimeter.
2. Es ist unbeeinflussbar durch Temperatur und andere störende Faktoren.
3. Es beseitigt das kolorimetrische Prinzip.

Der Apparat ist zu beziehen bei Reiniger, Gebbert & Schall.

Anhang.

Röhreneinsteller und Distanzmesser.

Zur exakten Bestimmung der Focushautdistanz und zur raschen Einstellung der Röhre habe ich eine kleine Vorrichtung ausführen lassen, die ihrem Zwecke gut entspricht. Legt man die Kugelschale (a) des nebenstehend abgebildeten Apparates (Fig. 1) an die Glaswand der Röhre an, so stellt sich der teleskopartig ausziehbare Massstab (b) in den Radius der Kugel, zielt also gegen den Röhrenfocus. Die Länge des Massstabes und dem bekannten Röhrenradius giebt somit den Abstand des Focus von der senkrecht zum Massstab angebrachten Platte (c) an.

Daraus ergiebt sich die Handhabung des Instrumentchens. (Fig. 2.)

1. Man ziehe den Massstab soweit aus, dass dessen Länge, zu dem bekannten Röhrenradius addiert, die gewünschte Focushautdistanz ergiebt (Z. B. Focushautdistanz = 24 cm, Röhrenradius = 7 cm, Massstablänge = 17 cm.)
2. Man setze die Endplatte auf den Mittelpunkt des zu bestrahlenden Feldes auf, lege die Röhre in die Kugelschale des Distanzmessers und fixiere sie in dieser Stellung.

Fig. 1. Röhreneinsteller.

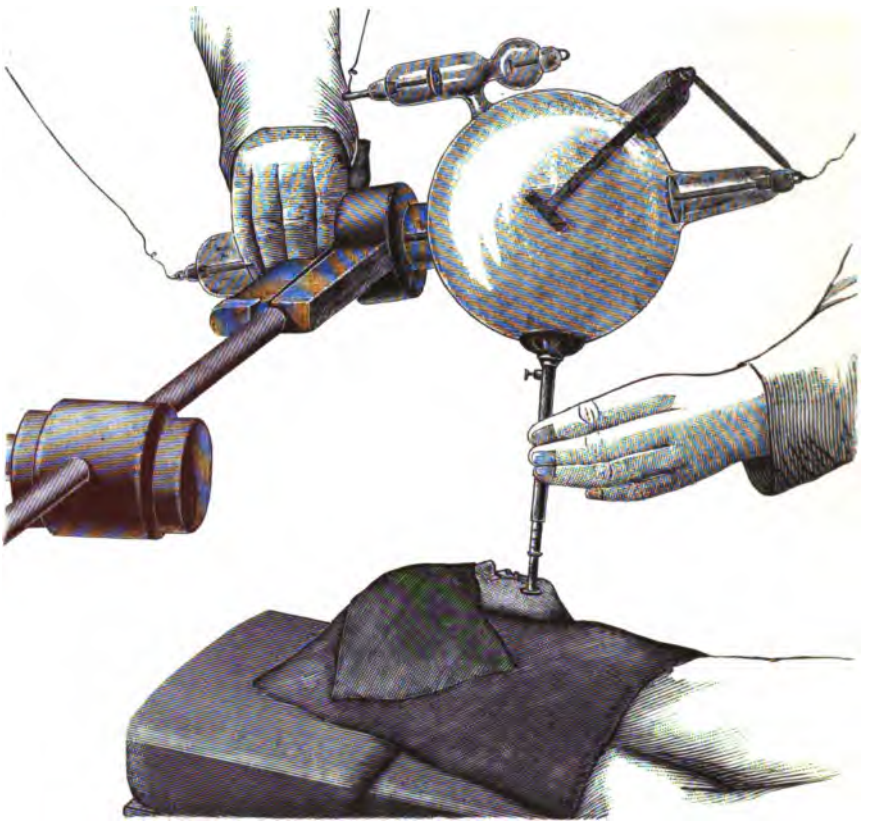

Fig. 2. Röhreneinstellung in gewünschter Focushautdistanz.

Sodann entfernt man den Distanzmesser. Die Röhre ist in gewünschter Distanz und gleichzeitig derart eingestellt, dass die Strahlen den Mittelpunkt des Feldes senkrecht treffen.

Der Apparat ist auch für Aufnahmezwecke recht verwendbar.

Institut de Clinique médicale de Florence (Sen. Prof. Grocco).

La position de la rotule dans l'articulation du genou.

Par le

Dr. **Luigi Siciliano,** assistant.

L'étude des rapports de la rotule avec les extrémités articulaires du fémur et du tibia n'aurait d'importance que du point de vue anatomique, n'étaient quelque modifications que ces rapports semblent subir à la suite des conditions fonctionnelles des muscles de la cuisse. Il est donc aisé de comprendre qu'un lien peut exister, en ce sens, entre certains affections nerveuses et cette particularité morfologique du squelette.

Ayant observé un cas d'ostéomalacie à son début, qui présentait des altérations très peu accentuées du bacin en même temps qu'une parèse évidente du quadriceps femural, j'en conçu l'idée de m'occuper de cette question. La patiente n'était pas capable de s'agenouiller sans soutien, ni de monter une escalier, l'extension de la cuisse sur le jambe sous le pois du corps étant impossible. Les réflexes patellaires étaient abolis et le ligament rotulien était évidemment raccourci. Il fallait en conclure que la rotule n'occupait pas sa position normale. —

La radiografie fit voir en effet que cet os se trouvait comme enfoncé entre les extrémités du fémur et du tibia, jusqu'à toucher la surface articulaire de celui-ci. (V. Fig. 1.)

L'on sait qu'il n'en est pas ainsi dans les conditions fisiologiques, car alors la rotule s'arrête au devant des condyles fémurals et est séparée du tibia par un espace considérable, ayant une forme presque trapezoidale. (V. Fig. 2.) Cette position varie selon les différents dégrés de flexion de la jambe.

D'aprés A. Paré la rotule aurait pour but d'empêcher l'iperextension de la jambe sur la cuisse: ce qui ne pourrait se faire qu'à la condition que la rotule vint s'adapter entre les deux extrémités articulaires du fémur et du tibia. On a discuté d'après cela s'il existe une position dans laquelle l'extrémité inférieure de la rotule peut toucher le tibia, ce qui aurait un intérêt du point de vue de la pathogénèse des fractures de la rotule. Sue et Hevin en effet admirent que la partie centrale de la rotule se trouve sans appui, pendant que les deux extrémités sont ainsi en contact avec le fémur et le tibia. Selon d'autres auteurs la descente de la rotule jusque sur le tibia se produit seulement dans la flexion forcée du genou, comme on peut le voir dans une figure réproduite d'aprés un dessin de Henle dans le Dictionnaire

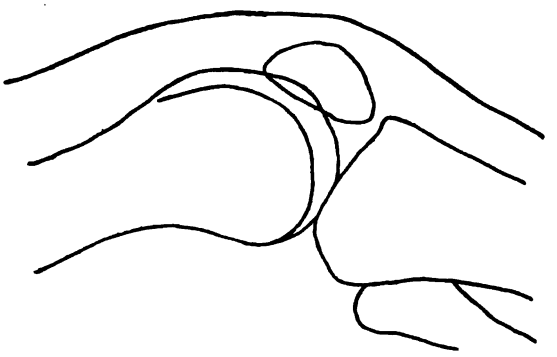

Fig. 1.

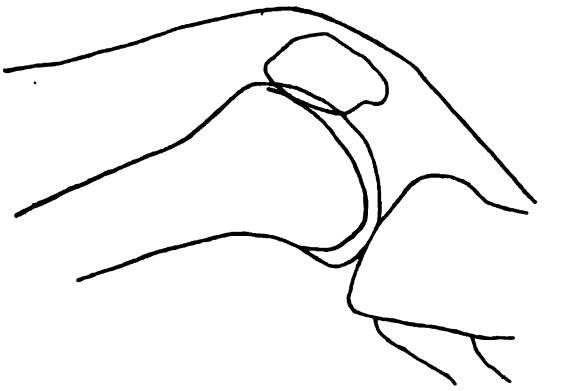

Fig. 2.

encyclopédique des sciences médicales. Malgaigne et Boyer cependant ont affirmé que dans les conditions fisiologiques la rotule ne rejoint jamais l'épifyse tibiale. — Ceci est d'ailleurs facile à constater à l'examen direct ou radioscopique du genou. L'on doit toutefois réconnaître que la rotule tend à s'approcher, pendant la flexion de la jambe, de l'extrémité articulaire du tibia. Mais il faut se rappeler que dans le jeu de l'articulation du genou la tibia et la rotule (reliés par le ligament rotulien) forment un système rigide, devant lequel la trochlée du fémur glisse, en pivotant sur un axe transversal. De cette façon la rotule est placée, dans l'extension, au dessus de l'espace intercondyloidien, et elle se trouve, dans la flexion, en rapport avec une portion plus basse de le surface articulaire du fémur. La diminution de la distance entre la rotule et le tibia est donc due à un changement de direction des leurs axes plutôt qu'à un rapprochement réel des points d'insertion du ligament.

Les auteurs se bornent en géneral à décrire les accidents de nature chirurgicale capables de modifier, de la manière que nous avons dit, les rapports normals de la rotule dans le genou. Ces accidents consistent surtout dans les luxations en haut et en bas par rupture du ligament rotulien ou du tendon du quadriceps.

Malgaigne[1]) est le seul qui parle de la possibilité d'un relâchement des ligaments, dont la cause est inconnue et qui se produit dès le premier âge. Le symptôme fonctionnel de cette altération est représenté par une faiblesse de la jambe. Anatomiquement on trouve un allongement du tendon rotulien, d'où une luxation en haut de la rotule. Heister le

[1]) Traité des luxations et des fractures.

premier signala ce fait: dans le cas qu'il décrit la rotule remontait à environ trois pouces au dessus du genou. Un second cas semblable a été observé par Ravaton: ici le patient n'était aucunement troublé par sa luxation. D'autres cas semblables ont été étudiés anatomiquement par Walther.

Dans les formes anciennes de tumeur blanche du genou ou observe souvent une sorte de luxation de la rotule, qui remonte jusqu'à la hauteur de la fosse supra-condyloidienne. Cette luxation est en rapport avec un relâchement du ligament tibia-rotulien, qui peutêtre même detruit en partie.

Jusqu'ici nous avons donc à faire avec des alterations qui sont le contraire de celles qu'il m'est arrivé d'observer. Ces dernières devraient être plutôt considerées comme une forme de luxation inférieure: la forme que les chirurgiens n'admittent que comme conséquence d'une rupture du tendon du quadriceps.

Il reste à voir si nous sommes en présence d'un fait accidentel on bien d'une lésion due à la cause que nous avons supçonnée. Je puis répondre à ce propos que j'ai pu observer cette même dislocation de la rotule en bas dans d'autres cas. Dans l'un d'eux il s'agissait d'un enfant atteint d'une forme de pseudo-ipertrofie musculaire; dans un autre d'un tabétique qui avait été frappé quelques mois auparavant d'une hemiplégie droite. Chez les deux malades on pouvait constater une insuffisance très marquée du quadriceps et l'abolition du réflexe rotulien. Le rotule était rapprochée du tibia plus que normalement; dans le second cas elle se trouvait presque au centre de l'espace situé au devant des extrémités articulaires du fémur et du tibia. J'éprouve le besoin d'ajouter que cette position, que l'on sait se produire dans les dégrés extrêmes de flexion du genou en conditions normales, existait ici d'une manière évidente, même sans flexion. Dernièrement j'ai eu la chance d'observer deux autres cas d'ostéomalacie: dans l'un d'eux, chez lequel les altérations du squelette étaient très accentuées, la dislocation de la rotule était tout à fait caractéristique; pendant que dans l'autre, où on avait à faire avec des symptômes très peu evidentes, l'espace au dessous de la rotule n'était qu'àpeine rétréci.

Il est tout d'abord naturel de supposer que cette position anormale de la rotule soit la conséquence d'un relâchement du tendon du quadriceps. Ce relâchement serait du à son tour à un défaut de tonicité de ce muscle. Cette explication semble d'autant plus vraisemblable que j'ai pu observer le fait contraire dans un cas, où les extrémités inferieures étaient presque fixées en extension, avec exagération du réflexe rotulien. Ici la rotule était tellement remontée qu'on pouvait voir les plis semicirculaires que la peau faisait au dessus du genou. — Je n'ai pu cependant constater la même dislocation en bas dans quelques cas de tabes, chez lesquelles je l'ai cherchée, ni dans d'autres cas d'abolition ou diminution du réflexe rotulien. Et à ce propos je me rappelle même d'avoir observé la descente de la rotule dans des conditions qui semblent s'éloigner beaucoup de celles que nous avons déjà décrites, c'est à dire dans un cas de para-parèse spastique avec exagerations des réflexes.

Je dois me borner pour le moment à des hypothèses. Toutefois je crois de pouvoir fixer un fait: dans tous les cas, où la dislocation de la rotule se verifiait, la fonction du quadriceps était évidemment en défaut, c'est à dire que la force de contraction volontaire était insuffisante. Et cela soit que les réflexes fussent abolis, soit qu'ils fussent exagérés.

L'état des réflexes n'est pas toujours du reste en rapport avec la tonicité musculaire, parce que l'on sait qu'il est possible d'avoir des réflexes exagérés avec un ton diminué. Nous ne devons donc pas être surpris d'avoir retrouvé cette dislocation dans un cas, où les réflexes étaient exagérés, parce qu'ici l'examen fonctionnel ne révélait aucune contracture du quadriceps, dont la contraction volontaire était affaiblie. Nous avons dans les tabétiques des conditions opposées, car chez eux la force de ce muscle peut être conservée, même avec l'abolition complete du réflexe rotulien.

Je ne puis pas même affirmer le fait inverse, parce qu'on ne trouve pas la dislocation de la rotule dans tous les cas, où on peut constater l'insuffisance du quadriceps.

On pourrait objecter qu'il n'existe aucune force active qui produise la descente de la rotule, lorsque la tension du quadriceps est en défaut. Il est peut-être nécessaire d'admettre que des alterations surviennent aussi dans le ligament rotulien, celui ci étant raccourci. Ces modifications sont elles primitives ou secondaires? Il n'est pas aisé de donner une réponse.

Peut-être dans la pathogenèse de ce fénomène l'âge des patients et l'habitude d'une attitude particulière, comme par exemple le séjour prolongé au lit, jouent un rôle d'une certaine importance.

Georg Wilhelm Ludwig Hirschmann.

Am 17. März 1907 verstarb infolge eines Herzschlages Georg Wilhelm Ludwig Hirschmann im 48. Lebensjahre. Als Mitinhaber der bekannten Firma W. A. Hirschmann in Berlin, deren Wirkungskreis auf dem Gebiete der medizinischen Elektrotechnik liegt, ist sein Name weit über die Grenzen seiner Vaterstadt hinaus ehrenvoll bekannt geworden. Hinter ihm liegt ein kurzes, aber arbeitsreiches Leben. Seine rastlose Tätigkeit und die Liebe zur Arbeit für sein Geschäft, waren die Ursache, dass er sich zu wenig Ruhe und Erholung gönnte und hierdurch die Kräfte seiner ohnehin nicht starken Gesundheit vor der Zeit erschöpfte.

Hirschmann hat sich um die Konstruktion zweckmässiger Röntgenapparate grosse Verdienste erworben. Er ersetzte als einer der ersten die alten Platinunterbrecher durch Quecksilbermotortauchunterbrecher, welchen später die Unterbrecher mit Gleitkontakt folgten.

Sein Bestreben richtete sich ständig dahin, die Röntgeneinrichtungen, welche allgemein nach dem Muster physikalischer Apparate, einzeln als Induktor, Regulierwiderstand, Unterbrecher usw. zusammengestellt waren, in einem Schrank zu vereinigen, welche Ausstattung, infolge ihrer grossen Übersichtlichkeit und handlichen Form, sofort die Anerkennung der Ärzte fand.

Für Versuche im Röntgengebiet, mit denen von allen Seiten die Ärzte an ihn herantraten, war er stets ein hilfsbereiter und selbstlos arbeitender Ratgeber. Aus diesem Zusammenarbeiten sind viele mustergültige Hilfsutensilien hervorgegangen.

Auf dem Gebiete der Röhrenkonstruktion hat sich der Verstorbene bleibende Verdienste erworben.

Seine letzten Arbeiten und Versuche erstreckten sich auf Röntgenapparate zum Anschluss an direkten Wechselstrom ohne Benutzung eines Unterbrechers.

Es sei schliesslich an die grossen Verdienste erinnert, welche sich der Verstorbene gelegentlich des Röntgenkongresses 1905 um das Zustandekommen der imposanten Ausstellung erworben hat.

Bis zum letzten Tage galt ihm die Arbeit auf dem Gebiet der Elektromedizin als sein Lebensziel. Als lauterem Charakter und gewissenhaft tüchtigem Fachmann wird ihm die ärztliche Wissenschaft ein dauerndes Andenken bewahren.

Correspondenzen.[1])

Berlin, den 16. April 1907.

In Band X, Heft 6 der „Fortschritte" hat Drüner (Frankfurt) das von mir im gleichen Band veröffentlichte stereoskopische Messverfahren einer Kritik unterzogen, deren Resultat ungefähr

[1]) Seitens der Redaktion der Fortschritte auf dem Gebiete der Röntgenstrahlen ist eine **Auskunftsstelle** für alle auf die Anwendung der Röntgenstrahlen sich beziehenden Angelegenheiten eingerichtet worden. Fragen medizinischer, physikalischer oder technischer Art werden beantwortet und, soweit dieselben von allgemeinem Interesse sind, unter dieser Rubrik publiziert. Alle Anfragen sind direkt an die Redaktion Dr. Albers-Schönberg, Klopstockstr. 10, Hamburg, zu richten.

darin gipfelt, dass meine Methode sozusagen wertlos ist, da sie eine Reihe von Fehlerquellen aufweise. Zu diesem Ergebnis gelangt Drüner auf Grund rein theoretisch-spekulativer Betrachtungen. Es ist aber ein allgemein anerkannter Erfahrungssatz, dass ein für die Praxis bestimmtes Verfahren mit diesem Standpunkt allein niemals abgetan werden kann, sondern ganz besonders auch auf Grund eingehender praktischer Versuche gewürdigt werden muss. Das Urteil Drüners hätte aber selbst dann nicht so ablehnend sein können, wenn er sich wenigstens die Mühe gegeben hätte, die Konstruktion des Apparates aus der dem Text beigefügten Zeichnung kennen zu lernen. Er hätte dann nie auf den Gedanken kommen können, dass dasselbe nur für diejenige Kategorie von Untersuchern, wie er sich selbst ausdrückt, „wirklich präcise Resultate" zu liefern im stande ist, welche einen Pupillenabstand von genau 65 mm haben. Dass dieser letztere innerhalb grösserer physiologischer Grenzen schwankt, ist mir ebenso bekannt gewesen wie Drüner. Ein Blick auf die meiner Beschreibung beigefügte Abbildung des Instruments hätte genügt, zu zeigen, dass dieser Punkt sehr wohl bei der Konstruktion berücksichtigt worden ist, indem die Diopter so konstruiert sind, dass sie von Untersuchern jedwelchen innerhalb physiologischer Grenzen schwankenden Pupillenabstandes zu benutzen sind. Wenn weiter behauptet wird, dass die feste Anbringung der Fusspunktmarken am Instrument im gegenseitigen Abstand von 65 mm zu fehlerhaften Resultaten Veranlassung giebt, so trifft dies ebensowenig zu, da einer präcisen, symmetrischen Verteilung der Fusspunktschatten auf die Fusspunktmarken durchaus nichts im Wege steht und dies auf die einfachste Weise ebenso genau erfolgen kann, als wenn die letzteren verschiebbar angebracht wären. Auch hier betone ich wieder, dass lediglich die praktischen Erfolge ein sicheres Urteil hierüber gestatten können. Eine Präcision, wie Drüner sie sich denkt und mit seinem Verfahren allein erreichen zu können glaubt, giebt es beim Röntgenverfahren überhaupt nicht. Jeder Praktiker kann das bestätigen. Die Unruhe des Patienten, die Unmöglichkeit, Erschütterungen und Bewegungen infolge der physiologischen Vorgänge ganz auszuschalten, machen diese Bestrebungen illusorisch. Wer ferner die physikalischen Vorgänge in der Röntgenröhre kennt, weiss, dass die Kathodenstrahlen infolge ihrer gleichnamigen Ladung sich abstossen, so dass es auch bei sorgfältigster Zentrierung der Röhrenteile nur zu einem flächenhaften Fokus kommen kann, welcher eine mathematische Präcision im Sinne Drüners ausschliesst. Aber selbst gesetzt, eine solche wäre möglich, so wäre sie für den Chirurgen, welcher den Nutzen aus dem Messresultate ziehen soll, von gar keiner Bedeutung, da diesem die Mittel, die erhaltenen Masse mit auch nur annähernd gleicher Präcision auf den Patienten zu übertragen, gänzlich abgehen. Es ist daher unmöglich und unnötig, eine derartige Präcisionsmethode zu schaffen, besonders wenn der Weg, welcher hierzu führen soll, so umständlich ist, wie der von Drüner beschrittene. An einer Stelle seines Aufsatzes (S. 33) glaubt Drüner selbst bei seiner sogenannten Präcisionsmethode eine solche Einschränkung machen zu müssen, meint aber, dass dieselbe, da es sich um die Schilderung seiner Methode handelt, vernachlässigt werden könnte.

Wenn ferner behauptet wird, dass eine bedeutende Fehlerquelle darin begründet sei, dass mein Instrument nur Messungen an Platten gestattet, die mit Plastik 1, d. i. also mit einer Pupillendistanz = 65 mm aufgenommen sind, so kann das nur so verstanden werden, dass bei Verkleinerung der Scheitelwinkel der sich kreuzenden Sehlinien einmal die Unsicherheit ihres Schnittpunktes wächst und bei der Aufnahme begangene technische Fehler sich hierbei multiplizieren. Was den ersten Punkt betrifft, so wäre dies wohl bei den sogenannten konstruktiven Methoden zu befürchten, nicht aber bei meinem mit ideellen und daher auch einen ideellen Schnittpunkt liefernden Sehlinien arbeitenden Verfahren. Betreffs des zweiten Punktes hängt es ganz von der Technik ab, welche bei den Aufnahmen angewandt worden ist; war dieselbe fehlerhaft, so werden sich auch Fehler aus derselben ergeben; hat man aber die sämtlichen für die Messung wichtigen Momente mit der nötigen Sorgfalt bestimmt, was nach meinen Angaben mit einfachen Mitteln und rasch zu erreichen ist, so wird die Anwendung der Plastik 1 in allen vorkommenden Fällen Resultate geben, welche für die Praxis an Präcision nichts zu wünschen übrig lassen. Die Erfahrung hat mir ergeben, dass dies bei meinem Verfahren in vollem Masse zutrifft. Ich benütze hier zugleich die Gelegenheit, darauf hinzuweisen, dass der Begriff „Plastik" nicht allein vom Abstand der Pupillen unter sich, sondern auch von der Entfernung der Augen von der Platte abhängig ist. Während dort das Verhältnis ein direktes, ist es hier ein umgekehrtes, d. h. mit anderen Worten: man kann die plastische Wirkung erhöhen, entweder durch Vergrössern der Pupillendistanz oder durch Verkleinern des Augenabstandes von der Platte. Wenn man daher von der Möglichkeit einer in der Grösse der Plastik begründeten Fehlerquelle sprechen will, so muss man diese beiden Faktoren zugleich in Betracht ziehen. Am Besten wäre es hier an Stelle des Begriffs Plastik die Grösse des Scheitelwinkels der sich kreuzenden Sehlinien als alleinigen Faktor zu nennen. Drüner behauptet weiter, dass die Resultate meiner Methode auch aus dem Grunde ungenau sein müssten, weil die vorderen Knotenpunkte der Augen nicht mit deren Mittelpunkt zusammenfallen; dies ist nicht richtig. Als Ausgangspunkt der Sehlinien können nur die Drehungsmittelpunkte der Augen in Frage kommen, da sie die einzigen Punkte im Verlauf der Sehlinien sind, welche bei den verschiedenartigsten Konvergenzstellungen der Augen, den stets konstanten, die Grösse der seitlichen Röhrenverschiebung bei der

Aufnahme bestimmenden Abstand der parallel gerichteten Sehachsen bewahren.[1]) Da es sich aber um die Betrachtung von Punkten und nicht flächenhafter Bilder handelt, so müssen die Sehlinien, weil sie stets zentral fallen, auch stets durch den Kugelmittelpunkt gehen; es kann demnach, wenn die Auszugslänge des Instrumentes nach diesem Gesichtspunkt berechnet ist, von einer in dem Bau des Auges begründeten Fehlerquelle gar keine Rede sein. Auf die weiteren Bemerkungen Drüners über das Instrument einzugehen, halte ich für überflüssig. Ich möchte aber noch seinem Bestreben, die praktische Verwendbarkeit der bei meinem Verfahren zu benutzenden Einplattentechnik bezw. des in ganz vereinzelten Fällen nötigen Zweiplatten-Pausverfahrens in Frage zu stellen, entgegentreten, indem ich auf meinen, auf dem III. Röntgenkongress gehaltenen Vortrag verweise. Ich habe hier an der Hand von Aufnahmen gezeigt, dass dieses Verfahren in allen Fällen mit voller Zuverlässigkeit anwendbar ist, bei welchen überhaupt Röntgenstrahlen zur Lösung der vorliegenden Aufgabe in Frage kommen, also auch in allen jenen Fällen, welche Drüner als ungeeignet für die Methode bezeichnet hat.

Oberstabsarzt Dr. Gillet.

Herr Dr. Unna-Hamburg (Theaterstrasse) wünscht histologische Studien über Röntgenulcera zu machen. Kollegen, welche in Besitz von geeignetem Material (gehärtet oder frisch) sind, werden höflichst gebeten, Herrn Dr. Unna hiervon etwas zur Verfügung zu stellen.

Frische Präparate werden in absolutem Alkohol oder in Celloidin (nicht in Formalin) erbeten.

A.-S.

Bücherbesprechungen.

R. Hahn und Deycke-Pascha. **Knochensyphilis im Röntgenbilde,** mit 81 Bildern auf 10 Tafeln. Ergänzungsband 14 der Fortschritte a. d. Gebiet d. Röntgenstr. Hamburg, 1907. Verlag von Lucas Gräfe & Sillem. Preis geb. 11 M.

Die angezeigte Monographie von Hahn und Deycke-Pascha ist als 14. Ergänzungsband im „Archiv und Atlas der normalen und pathologischen Anatomie in typischen Röntgenbildern" erschienen. Sie enthält auf 10 Tafeln 84 Bilder von mustergültiger Ausführung. Es ist ein grosses Krankenmaterial, welches zum Teil der Klientel von Dr. Hahn und Albers-Schönberg in Hamburg, zum Teil dem von Prof. Deycke in Konstantinopel geleiteten Gülhane-Hospital entstammt, notwendig gewesen, um eine so vollständige zusammenfassende Arbeit über die „Knochensyphilis im Röntengenbilde" liefern zu können. Bilder von syphilitischer Periostitis simplex, Ostitis, Osteomyelitis, Chondritis, Gelenkerkrankungen und Gummata fast sämtlicher Knochen, auch seltener erkrankte, wie die Wirbel, finden wir in trefflichen Reproduktionen mit klarem, prägnantem, ausführlichem Texte.

Wir stehen nicht an, die in der Weltliteratur zur Zeit einzig dastehende Monographie der „Knochensyphilis im Röntgenbilde" als eine mustergültige Leistung zu bezeichnen. Der Dermatologe, der Chirurg, der Neurologe, der innre Mediziner, der pathologische Anatom können aus dem Studium dieses Werkes reiche Anregung und Belehrung erhalten. Vor allem wird es aber dazu beitragen, dass die Kenntnis der Knochensyphilis zum Nutzen unserer Kranken eine bessere werden wird, als bisher. Besonders bei den häufig so unklaren Erkrankungen der Wirbelsäule wird, wie uns die Autoren an Beispielen zeigen, die Röntgenphotographie Licht in das Dunkel der Diagnose einer etwa vorhandenen Knochensyphilis bringen können.

Paul Krause (Jena).

Therapeutische Technik für die ärztliche Praxis. Ein Handbuch für Ärzte und Studierende. Herausgegeben von Prof. Dr. Julius Schwalbe. Erster Halbband. 290 Abbildungen. Leipzig 1906. Verl. v. G. Thieme. Preis 8.80 M.

Die ständig fortschreitende Erweiterung der medizinischen Technik, die Fortschritte in der Verfeinerung der diagnostischen und therapeutischen Methoden zwingen den Praktiker, entweder einen möglichst grossen Teil von allen diesen Fortschritten in sein eigenes Arbeitsgebiet hinüberzunehmen, oder seine Patienten mehr und mehr dem Spezialisten anzuvertrauen. Wer nun nicht die Gelegenheit hat, wiederholt und regelmässig an den zahlreichen, jährlichen Fortbildungskursen teilzunehmen, dem wird

---

[1]) Der Ausdruck „Pupillenabstand" ist verwerflich, weil er bei den verschiedenen Konvergenzstellungen der Augen fortgesetzt schwankt. Korrekt wäre vom Abstand der parallel gerichteten Sehachsen zu sprechen.

es schwer fallen, sich hier auf der Höhe zu erhalten, denn die gebräuchlichen Lehrbücher können die Technik nicht immer mit der erforderlichen Ausführlichkeit abhandeln. Diese fühlbare Lücke auszufüllen ist der Zweck des vorliegenden Handbuchs. Durch eingehende Beschreibung der therapeutisch-technischen Massnahmen gibt es dem Arzte gleich einer Demonstration im Lehrkursus eine genaue Anleitung zu ihrer Verrichtung. Reichliche Illustrationen erläutern den Text. Im ersten Bande sind acht Kapitel abgehandelt, für deren hervorragenden Wert die Namen der Verfasser bürgen: Die Technik der Massage, der Gymnastik und der mechanischen Orthopädie von Hoffa (Berlin), Technik der Hydro- uud Thermotherapie von Vierordt (Heidelberg), Technik der Radiotherapie von H. E. Schmidt (Berlin), Technik der Arzneibereitung und Arzneianwendung von Kobert (Rostock), Ausgewählte Kapitel aus der allgemeinen chirurgischen Technik von Hildebrand und Bosse (Berlin), Technik der Behandlung einzelner Organe (Auge) von Eversbusch (München). In dem Kapitel über die Technik der Radiotherapie gibt Schmidt nach einigen einleitenden Vorbemerkungen einen allgemeinen Überblick über das Instrumentarium zur Erzeugung der Röntgenstrahlen, bespricht die Behandlung der Röhren und die gangbaren Dosierungsmethoden. Weitere Abschnitte sind der Behandlungsmethode selbst und den Schutzvorrichtungen für Arzt und Patienten gewidmet. Am Schluss werden Apparate und Technik der Radium-, Finsen-, Eisenlicht-, Quecksilberlicht- und Glühlichtbehandlung kurz und präzise besprochen.

Haenisch (Hamburg).

Wilhelm Fürnrohr, **Die Röntgenstrahlen im Dienste der Neurologie.** Berlin 1906. Verlag von S. Karger, Berlin.

Das vorliegende Werk hat es sich zur Aufgabe gestellt, die Beziehungen zwischen Neurologie und Röntgenologie zusammenfassend zur Darstellung zu bringen. Der Verfasser hat mit grossem Fleisse das zerstreute Material zusammengetragen und zudem die Beobachtungen der H. Oppenheimschen Klinik benutzt. Es sind, wie F. selbst betont, keine grossen Entdeckungen, welche die Aera der Röntgenstrahlen für die Neurologie gezeitigt hat; es sind einzelne diagnostisch wertvolle Befunde, es sind klinisch und anatomisch bedeutungsvolle Ergebnisse, die mit Hilfe von Photographie und Durchleuchtung bereits intra vitam erhoben werden können. Eine gesicherte Errungenschaft der Röntgentechnik ist der Nachweis von Kugeln, Knochensplittern und Fremdkörpern im Gehirn und Rückenmark. Die Tumoren, Abscesse und Ergüsse im Gehirn entziehen sich einstweilen dem photographischen Nachweis, es sei denn, dass abnorm günstige Bedingungen, wie Osteoporose, Verkalkung u. dergl. vorhanden sind. Tumoren, die das Rückenmark in Mitleidenschaft ziehen, sind in der Regel röntgenographisch darstellbar, wenn sie von der Wirbelsäule ausgehen bezw. diese ergriffen haben. Das eigentlich umfassendere und dankbarere Gebiet für die Anwendung der Röntgenmethodik sind die Knochenveränderungen bei nervösen Erkrankungen (Syringomyelie, Tabes, Poliomyelitis, Akromegalie). Von diagnostischer Bedeutung kann der Nachweis der Band- und Gelenkerkrankung der Wirbelsäule, die Feststellung von Neuralgie bedingenden Exostosen, von Lähmung verursachenden Halsrippen usw. werden. So bietet das Handbuch im einzelnen an der Hand einer umfangreichen Kasuistik eine Menge schätzenswerter Erfahrungen und differentialdiagnostisch wichtiger Fingerzeige. Von Bedeutung erscheint mir die Betonung der identischen Befunde bei Bechterewscher und Marie-Strümpellscher Wirbelsäulenversteifung. Dagegen ist nach neuesten Forschungen der Zusammenhang zwischen Akromegalie und Hypophysistumoren mit konsekutiver Veränderung der sella turcica nicht unzweifelhaft. Ebenso dürften bei Trommelschlegelfingern — in der klinischen Bedeutung des Ausdrucks — nicht die geringsten Knochenveränderungen vorkommen, wie auch hier häufiger festgestellt wurde; demnach handelt es sich dabei nicht um eine Osteoarthropathie leichtesten Grades, sondern nur um Weichteilveränderungen. So verdienstvoll und wichtig dies Kompendium zweifellos ist, für die Zukunft möchte ich anregen, etwa die gesamte Kasuistik in kleinem Druck zu bringen und vielleicht die wesentlichen klinischen und anatomischen Daten resümierend voranzustellen. Die Übersichtlichkeit und Handlichkeit möchte damit wesentlich gewinnen und zur Verbreitung des Buches beitragen.

Carl Klieneberger (Königsberg i. Pr.).

Vereine und Kongresse.

III. Kongress der Deutschen Röntgen-Gesellschaft.

Am Sonntag den 31. März und Montag den 1. April fand im Langenbeckhause in Berlin der III. Kongress der Deutschen Röntgen-Gesellschaft unter dem Vorsitz von Albers-Schönberg (Hamburg) statt. Die Zahl der Mitglieder der Gesellschaft beträgt zur Zeit 362. Die Beteiligung am

Kongress war, trotzdem die Versammlung am zweiten Ostertage abgehalten wurde, eine ausserordentlich starke. Von 54 angemeldeten Vorträgen, Demonstrationen etc. wurden 40 erledigt, eine Arbeit, welche der Kongress in ca. zwölfstündiger Arbeit unter Verzicht auf die Abendpause leistete. In der Geschäftssitzung wurde als Ergänzung zu den Satzungen der Gesellschaft die neuausgearbeitete Geschäftsordnung angenommen. Ferner wurden Sonderausschüsse für die Publikationen, für das neu gegründete Röntgenmuseum, sowie für die Bibliothek und schliesslich für das Ausstellungswesen gewählt. Es wurde ferner beschlossen, gelegentlich des IV. Kongresses im Jahre 1908 eine Röntgenröhren-Ausstellung, welche auch die historische Entwicklung der Röhre zeigt, abzuhalten. Die Herren Prof. Wertheim-Salomonson (Amsterdam) sowie von Kowalski (Freiburg) berichteten über die bisherigen Ergebnisse der Arbeiten der Intensitätskommission. Ferner nahm die Versammlung auf Antrag des Herrn Bade-Hannover folgende Resolution an:

„In Erwägung, dass der medizinische Gebrauch der Röntgenstrahlen ernste Unfälle und eventuell sogar sociale Gefahren veranlassen kann, dass ferner allein die Ärzte fähig sind, die durch die Diagnostik und Therapie gewonnenen Resultate zu deuten, hält die Deutsche Röntgen-Gesellschaft es für notwendig, zu erklären, dass die verantwortliche Anwendung der Röntgenstrahlen zu diagnostischen und therapeutischen Zwecken durch nicht approbierte Personen einen Akt ungesetzlicher Ausübung der Medizin darstellt."

Zum I. Vorsitzenden der Gesellschaft für das Geschäftsjahr 1908 wurde Gocht-Halle gewählt.

Der IV. Kongress der Gesellschaft findet um Ostern nächsten Jahres wiederum im Anschluss an den Orthopäden- und Chirurgenkongress in Berlin statt.

Die Verhandlungen des diesjährigen Kongresses werden in der gleichen Weise wie die Verhandlungen des I. und II. Kongresses im Verlage dieser Zeitschrift Anfang Juni erscheinen. A.-S.

Breslauer Röntgenvereinigung.

VI. Sitzung im physikalischen Institute der Universität am 5. Februar 1907.

Vorsitzender: Paul Krause.

Schäfer: **Über den jetzigen Stand der Lehre von den Kathoden- und Röntgenstrahlen.** Schäfer gab in lichtvoller Weise eine Übersicht über den Stand der Lehre von den Kathoden- und Röntgenstrahlen vom Standpunkte des Physikers aus, unter Vorführung von einer grossen Anzahl von Experimenten. Der Vortrag erscheint in der Zeitschrift für mediz. Elektrologie und Röntgenkunde, 1907, Heft IV.

Ärztl. Verein zu Marburg. Sitzung 6. Jan. 1907.

Küttner: **Demonstration von Exostosis cartilaginea subungualis im Röntgenbild.** Knochenatrophie der Wirbelsäule bei 49jähriger Frau, die lange Zeit für hysterisch angesehen wurde. Es war im Laufe der letzten Jahre eine Kyphose eingetreten, so dass sie kleiner geworden war. Die Röntgenographie ergab starke Knochenatrophie und Kalkarmut der Rippen und Wirbelsäule, die grosse Ähnlichkeit mit einer kindlichen hat. Es gelang nur schwer, ein brauchbares Bild von ihr herzustellen.

Nürnberger mediz. Gesellsch. Sitzung 18. Okt. 1906.

Kirste: **Röntgenbild einer Epiphysenlösung der hinteren Calcaneusepiphyse** bei 9jährigem Mädchen. Ohne Röntgenogramm war die Verletzung nicht bemerkbar, trotzdem die Epiphysenscheibe 1 cm nach oben verzogen war.

Mediz. naturwissensch. Ver. Tübingen. Sitzung 10. Dez. 1906.

Reich: **Nachuntersuchung von Amputationsstümpfen nach Gritti mit Röntgenstrahlen** ergab, dass unter 25 Fällen nur einmal die Kniescheibe nicht knöchern verwachsen war; 7mal war sie in verschobener Stellung knöchern verheilt.

Ver. der Ärzte in Halle a. S. Sitzung 12. Dez. 1906.

Pflugradt: **Röntgenbilder von rachitischen Kindern und Foeten.** Die charakteristischen Veränderungen der langen Röhrenknochen und der Knorpelknochengrenze sind sehr deutlich zu sehen, namentlich an letzteren das Hineinragen der unregelmässigen Verknöcherungszone in das helle osteoide Gewebe. Auch am Fötus waren sie deutlicher. Bei einem durch Kaiserschnitt geborenen Kind einer rachitischen Zwergin fand man keine solchen Veränderungen.

Medizin. Gesellsch. zu Leipzig. Sitzung 15. Jan. 1907.

Sievers: Vorstellung eines Kranken, bei welchem mit Röntgenisation **multipele Keloide,** die am ganzen Körper verteilt waren, geheilt wurden. Alle anderen Behandlungsverfahren waren vergeblich gewesen. Die Beobachtungen sind zusammengefasst: 1. Örtliche Röntgenisation zerstört die

Knoten unter Bildung von Röntgengeschwüren, an deren Stelle dann Hautatrophie tritt, die der früheren Narbengeschwulst in Grösse und Form völlig entspricht. Sie macht ihrem Träger keine Beschwerden und fällt nicht auf. Rückfälle scheinen nicht aufzutreten (2 Jahre Beobachtung). Zur Erzielung des vollen Erfolges ist reichliche Dosierung der Bestrahlung nötig. 2. Kürzer, reinlicher und im Endergebnis besserer Erfolg wird erzielt, wenn man nach Ausschneidung der Geschwulst die ganze Narbe in der 3. Woche genügend bestrahlt. Die letztere bleibt flach, wird ganz hell und ist sehr widerstandsfähig. Auch hier 2 Jahre Rückfallsfreiheit beobachtet. — Die Wirkung des 2. Verfahrens erklärt er mit Wachstumshemmung, das Ausbleiben der Rückfälle mit Schädigung der collagenbildenden Elemente.

Berliner mediz. Ges. Sitzung 9. Jan. 1907.

Lassar: **Der jetzige Stand der Radiumtherapie.** Die früher gewonnenen therapeutischen Ergebnisse haben sich bestätigt; es gelingt, bösartige Neubildungen ohne Schädigung der Kranken zum Verschwinden zu bringen. 20 Geheilte, hauptsächlich früher mit Gesichtscancroid Behaftete, werden vorgeführt, ihr früherer Zustand an Moulagen gezeigt. Auch Röntgenulcera, Schwielenbildung in der Handfläche, Naevus vasculosus, stabiles Gesichtsödem, Mycosis fungoides, Lichen ruber. Rückfall eines Brustkrebses ist geheilt, letzterer gebessert. Durch das Radium sind keinerlei Schädigungen erfolgt.

Freie Vereinigung der Chirurgen Berlins. Sitzung 22. Okt. 1906.

Immelmann zeigt **Röntgenbilder von Kranken mit Osteoarthritis deformans coxae juvenilis**, an welchen die Veränderungen von Pfanne und Schenkelkopf deutlich zu sehen sind. Allein durch das Röntgenogramm war in seinen Fällen die Diagnose zu stellen und Coxa vara auszuschliessen.

Jaquet: An **Aufnahmen** vom Schultergelenke eines sehr starken Kranken, die **nach dem Köhlerschen Verfahren** (2 einfache Platten mit den Schichtseiten aufeinandergelegt) hergestellt sind, zeigt er den Vorteil dieses Verfahrens. Die Einzelheiten sind ausserordentlich viel deutlicher auf der Doppelplattenaufnahme als auf der einfachen. Er bespricht die weiteren Vorteile, die darin bestehen, dass die Platten schwerer brechen und dass die Schicht sehr gut gegen Eiter vor Absonderungen geschützt sind. Da die Strahlen schon die Glaswand der Röhre passiert haben, sind sie für Glas „geläutert" und man braucht nicht zu fürchten, dass die nach oben liegende Glasschicht der Platten ein wesentliches Hindernis bildet.

Derselbe: **„Plastische" Röntgenbilder.** Sie eignen sich hauptsächlich zum Deutlichmachen von Bildern schwach differenzierter Gewebe, z. B. Nierensteine, Wirbelsäule, Nieren, Nachweis von Fremdkörpern, arteriosklerot. Gefässen.

Immelmann: **Orthophotographie der Aneurysmen und Mediastinaltumoren.** Der Kranke wird wie zur Orthoröntgenographie hingestellt. An Stelle des Zeichenpapiers tritt eine mit Verstärkungsschirm versehene Platte. Durch mehrmaliges Tiefatmen wird der Kranke in stand gesetzt, den Atem in bestimmter Stellung festzuhalten und dann wird in einer solchen Pause unter Kontrolle des Leuchtschirmes der zu untersuchende Teil mit dem senkrechten Strahl bei engster Blende (1 cm) umzogen. Das Photogramm stimmt mit dem Schirmbild genau überein. An Bildern wird der Unterschied zwischen Aufnahmen aller Art und nach seinem Verfahren gezeigt.

Derselbe: Die **Leppersche Spaltblende.** Durch einen kleinen Motor wird ein in Breite und Länge verstellbarer Spalt zwischen Patient und Röhre hin und her bewegt. Es wird dadurch immer nur ein kleiner Körperteil zur Zeit bestrahlt, daher Fortfall der Sekundärstrahlenwirkung. Die Blende erlaubt es, grosse Übersichtsbilder z. B. vom ganzen Arm, Oberschenkel, Bauch und Becken zu machen, so dass man durch eine Aufnahme Vorhandensein und Sitz von Harnkonkrementen entscheiden kann.

Chicago surgic. soc. Sitzung 2. Nov. 1906.

Senn stellte eine Anzahl wegen **Gesichtshautkrebs** operierter Kranker vor. Er warnt vor Röntgentherapie, er habe keinen Fall völliger Heilung durch dieselbe gesehen. Gelegentlich möchten sie vielleicht bei sehr lange fortgesetzter Röntgentherapie heilen, aber das gleiche und bessere Ergebnis wäre schneller durch Operation zu erreichen. Auch das kosmetische Ergebnis hält er nach Operationen für besser! (Veröffentlichungen und Statistiken scheinen S. nicht vor Augen gekommen zu sein! Wenn er selbst schlechte Heilergebnisse mit Röntgenstrahlen hatte, liegt das wahrscheinlich an fehlerhafter Technik, jedenfalls ist es ganz unzulässig, aus diesen einen allgemeinen Schluss zu ziehen und die ganze Methode zu verurteilen. Mit seiner Ansicht, die Operation zeitige bessere kosmetische Ergebnisse, dürfte er bei allen Röntgenologen auf heftigen Widerspruch stossen. Ref.)

Medizin. Gesellsch. in Giessen. Sitzung 27. Nov. 1906.

Schieffer: **Orthodiagraphische Untersuchungen an Radfahrern.** Er fand bei fast allen Herzhypertrophie. Akute Dilatationen nach Überanstrengung konnte er dagegen nicht nachweisen.

Berl. medizin. Ges. Sitzung 27. Febr. 1907.

Lassar stellte 2 Kranke mit **Cancroiden der Lippe** vor, die durch Röntgen und Radium geheilt und seit 3 Jahren rückfallsfrei sind, ebenso ein geheiltes Rhinophym. . . . . p.

K. k. Gesellschaft der Ärzte in Wien. Sitzung 12. Jan. 1907.

Reitter: **Zur differentiellen Diagnose der Knochenverdickungen.** Ausführlich erschienen in der Wiener klinischen Wochenschrift Nr. 6 (cf. Referat in dieser Zeitschrift unter Journallitteratur Bd. XI, p. 135).

Sitzung 25. Jan. 1907.

Chiari demonstriert einen Patienten, welcher vor 30 Tagen im Schlaf ein **Gebiss verschluckte.** Das Röntgenogramm liess einen entsprechenden Schatten vor dem ersten Brustwirbel erkennen. Die Extraktion der $4^1/_2 : 2^1/_2$ cm grossen Zahnplatte mit fünf Zähnen gelang mit Hilfe der Oesophagoskopie ohne Anwendung von Gewalt.

v. Haberer stellt einen 13jährigen Knaben mit **Tumorbildung** und Verbiegung an den meisten Skelettknochen vor. Die Röntgenogramme lassen ausgesprochene Knochencysten erkennen. Der Fall wird als Recklinghausensche Ostitis fibrosa aufgefasst. Bei dem über 10 Jahre sich erstreckenden Verlauf der Krankheit fällt die Gutartigkeit der Riesenzellensarkome bei Ostitis fibrosa auf.

Stein (Abbazia): Demonstration eines **Universalröntgenapparates**, dessen Vorzüge und Nachteile in längerer Diskussion, an der sich Freund und Ranzi beteiligen, dargelegt werden.

Sitzung 1. Febr. 1907.

Benedikt demonstriert eine Reihe von **Schädelröntgenogrammen verschiedener Personen**, welche bei Eisenbahn- oder Strassenbahnunfällen Traumen des Kopfes erlitten hatten. Als Ursache der Symptome (Druck- und Perkussionsempfindlichkeit, heftiger Kopfschmerz, epileptisch-kataleptische Anfälle und Bewusstseinsstörungen) konnte B. auf den Platten deutliche anatomische Substrate nachweisen (Undurchlässigkeit [Sklerose] des occiput, traumatische Exostose an der Eminentia occipitalis mit sklerotischen Stellen am Hinterhaupt, Sprung im Hinterhauptsknochen, Sprünge in der inneren Lamelle des Scheitelbeines). Man sieht, dass man es bei derartigen Fällen nicht zu schnell bei der Diagnose „Shock-Neurose" bewenden lassen darf.

Sitzung 8. März 1907.

Hochsinger: Demonstration eines 4 Wochen alten Kindes mit **multipler Epiphysenlösung infolge hereditär-syphilitischer Osteochondritis.** Das Kind kam mit gelähmten Gliedmassen zur Welt, die Gelenkenden zeigten hochgradige Auftreibungen; während die Haut nur relativ geringfügige Veränderungen aufwies, liess das Röntgenogramm eine generelle Skeletterkrankung erkennen. An Stelle der normalen, haarscharfen, dunklen Begrenzungslinie am Ende des Diaphysenschattens der langen Röhrenknochen weist das Röntgenogramm eine massive Verbreiterung, Auftreibung und Aufhellung des Diaphysenendes auf mit verwaschener Grenzkontur. Die sonst unsichtbare, knorpelige Epiphyse markiert sich als pilzförmiges, helleres Schattenbild; es hat also unregelmässige Kalkablagerung um die Epiphysenknorpel herum stattgefunden. Um die Röhrenknochen herum zeigen sich die Schatten der periostalen Auflagerungen. Die unförmigen Auftreibungen an den Epiphysen erweisen sich als in Verkalkung begriffener Callus. Die zahlreichen „Frakturen", i. e. Epiphysenlösungen, infolge von Rarefikation der Verknöcherungszone und Eindringen syphilitischen Granulationsgewebes zwischen Epi- und Diaphyse entstanden, heilen unter antiluetischer Behandlung.

Lang stellt einen 30jährigen Friseurgehilfen vor, der infolge einer im Frühjahr 1906 anderwärts vorgenommenen Röntgenisierung wegen **Malaria** ein excessiv schmerzhaftes Röntgenulcus am Thorax links acquiriert hatte. Der im September 1906 vorgenommene umfangreiche Exstirpationsversuch mit folgender Transplanation nach Thiersch führte nicht zur Heilung. Wie befürchtet, war die Nekrose noch nicht demarkiert, sondern schritt noch fort, Rippensequester stiessen sich ab. Erst im Februar 1907 konnte ein zweiter Versuch mit Thiersch-Lamellen folgen, der nach weiterer Ausstossung eines kleinen Sequesters endlich zur Heilung führte.

Im Anschluss an diesen, nach therapeutischer Bestrahlung zustande gekommenen Röntgenschaden stellt L. einen 24jährigen, psychopathisch veranlagten Mann vor, der ein Röntgenulcus infolge einer diagnostischen Durchleuchtung erlitten hatte. Die ein Jahr nach der Bestrahlung vorgenommene Exstirpation mit Thierscher Deckung erzielte vollständige Vernarbung. Man übereile daher den operativen Eingriff nicht und warte den vollständigen Abschluss der degenerativen Vorgänge ab.

Eiselsberg demonstriert einen 36jährigen Mann, bei dem er ein **Ösophagusdivertikel** mit Erfolg operiert hat. Die Röntgenuntersuchung liess auf der Platte, noch besser auf dem Schirm nach Verabreichung einer Wismutmahlzeit einen fünfkronenstückgrossen Schatten in Höhe der ersten Rippe erkennen. Ein zweiter, vor 4 Jahren wegen desselben Leidens operierter Patient wird als dauernd geheilt, unter Demonstration seiner Röntgenogramme, ebenfalls vorgestellt.

Wissenschaftliche Gesellschaft deutscher Ärzte in Böhmen. Sitzung 7. Nov. 1906.

Fischl stellt ein 6jähriges Mädchen mit mehreren isolierten, plattenförmigen, harten **circumskripten Tumoren** in der Bauchhöhle, wahrscheinlich im grossen Netze, vor. Das Krankheitsbild wird als Bauchhöhlentuberkulose gedeutet. Die Tumoren reagierten günstig auf Röntgenisierung.

Sitzung 14. Nov. 1906.

v. Jaksch demonstriert einen Fall von sehr grossem **Lymphosarkom** der linken Halsseite bei einem Manne, welches auf wenige Bestrahlungen hin fast vollständig zurückging.

Derselbe zeigt Röntgenogramme von Schädeln, unter denen die Platte eines Falles von **Akromegalie** hervorzuheben ist, auf der sich ein deutlicher Tumor in der Gegend der Sella turcica findet.

Sitzung 21. Nov. 1906.

Wölfler: Bei einem 27jährigen Manne, der im Schlaf sein **Gebiss verschluckt** hatte, liess das Röntgenogramm die Umrisse desselben in Höhe des ersten Brustwirbels deutlich erkennen. Die Schlundsonde stiess 18 cm tief von der Zahnreihe auf Widerstand. Entfernung des Fremdkörpers durch Oesophagostomie; offene Wundbehandlung; Heilung.

v. Lieblein: Demonstration zweier Fälle von **Schussverletzungen.** Beide Patienten wurden durch operative Entfernung der Projektile geheilt. Bei dem einen Falle, einem 28jährigen Manne, konnte der Sitz des Geschosses durch die klinische Untersuchung bestimmt werden, die Röntgenuntersuchung bestätigte die Diagnose. Durch die Krönleinsche temporäre Resektion der lateralen Orbitalwand konnte das Projektil aus seiner retrobulbären Lage entfernt werden.

In dem zweiten Falle (25jähriger Mann) wurde das Projektil durch Röntgenaufnahmen im hinteren Mediastinum vor dem ersten Brustwirbel liegend lokalisiert. Freilegung der vorderen Fläche der Halswirbelsäule von aussen, Eröffnung einer Abscesshöhle, aus der sich das freiliegende Geschoss mit der Kornzange leicht entfernen liess.

Wiener Dermatologische Gesellschaft. Sitzung 21. Nov. 1906.

Ullmann stellt einen mit ca. 30 **Lupusknötchen** behafteten Mann vor, bei dem durch kombinierte Radium- und Röntgenisation ein kosmetisch idealer Erfolg in wenigen Monaten ohne stärkere Reaktion erzielt worden war.

Ärztlicher Verein in Brünn. Sitzung 23. Jan. 1907.

Bittner demonstriert ein 4jähriges Mädchen, bei welchem er in $2^1/_2$jähriger Behandlung einen recht zufriedenstellenden therapeutischen Effekt erzielte. Das sonst psychisch und physisch sich normal entwickelnde Kind war mit **multiplen Gelenksdifformitäten** zur Welt gekommen. (Luxatio coxae sin., Luxatio genu praefemoralis bilateralis, Defectus totalis patellae utriusque, Pes equino varus bilateralis.) Die vorgelegten Röntgenogramme lassen die Luxationen, Defekte und Missbildungen erkennen. Durch mehrfache blutige und unblutige Eingriffe hat B. zunächst eine Heilung des linken Hüft- und Kniegelenkes und des rechten Klumpfusses, sowie eine bedeutende Besserung des rechten Kniegelenkes und des linken Klumpfusses erzielt. Haenisch (Hamburg).

Journallitteratur.

Münchener medizinische Wochenschrift. Nr. 8—12. 1907.

Hammer: **Die Radioaktivität der Stebener Stahlquellen.** Die Radioaktivität wurde mit Sievekings Fontaktoskop festgestellt. Durch längere Vorversuche wurden Fehlerquellen möglichst ausgeschaltet. Die Abklingungskurven ergaben, dass die Radioaktivität allein durch Radium bedingt wurde und zwar nur durch Emanation, aktive Salze fehlten gänzlich. Die Radioaktivität schwankte beträchtlich und war im ganzen sehr hoch, so dass die Quellen zu den am stärksten radioaktiven gehören.

v. Hippel und Pagenstecher: **Über den Einfluss des Cholins und der Röntgenstrahlen auf den Ablauf der Gravidität.** Die Wirkung beider Agentien auf trächtige Kaninchen war die gleiche: die Embryonen gingen entweder zu Grund und wurden, wenn in frühem Stadium die beiden Mittel angewandt waren, resorbiert, oder sie wurden tot, teilweise maceriert geboren; lebend geborene starben bald und zeigten teilweise Missbildungen: Star, Colobom von Iris etc. Die Arbeit ist unter allen Sicherheitsmassregeln ausgeführt, z. B. wurde stets darauf geachtet, dass die Weibchen auch wirklich belegt waren. Die bisher über den Gegenstand vorhandenen Arbeiten sind angeführt.

Schmidt und Géronne: **Über die Wirkung der Röntgenstrahlen auf nephrektomierte Tiere, ein Beitrag zur Frage des Leukotoxins.** Zur leichteren Entscheidung, ob durch Röntgenbestrahlung im Blut ein Leukotoxin entstehe, welches die Nieren aus dem Körper entfernen, haben S. u. G. neben unverletzten Tieren auch solche benutzt, denen sie vor Beginn der Versuche die Nieren exstirpierten. Bei letzteren nahm die Zahl der Leukocyten im Blut rascher ab als bei normalen Tieren. Sie schliessen daraus, dass durch die Bestrahlung ein Leukotoxin entsteht, welches durch die Nieren ausgeschieden wird. Ihre Untersuchungsergebnisse stimmen mit denen von Helber und Linser überein.

Strebel: **Die intratumorale Bestrahlung der Krebsgeschwülste als Fortschritt der Radiotherapie.** Die Röntgenstrahlen dringen nur in eine bestimmte Tiefe, werden von Haut, Unterhaut und Krebsgewebe sehr stark absorbiert, so dass tieferliegende Geschwülste nicht beeinflusst werden. Es wurde deshalb schon früher versucht, die Strahlenquelle in den Tumor hineinzuverlegen, mit Radium gelingt dies leicht, für die Benutzung der Röntgenstrahlen hat Str. besondere Röhren herstellen lassen, bei denen der Antikathode gegenüber ein spitz ausgezogener Ansatz liegt, ohne Antikathode, und in dem sich die Röntgenstrahlen an der Glaswand selbst bilden. Von dieser strahlen sie nach allen Seiten aus und ziehen so ein viel grösseres Gebiet der Geschwulst in ihren Wirkungskreis. Die Wirkung wird erhöht, da der Ansatz durch eine Stichöffnung in die Geschwulst eingeführt und dadurch die Haut ganz ausgeschaltet wird. Da vor dem Einstich durch Adrenalin-Cocainlösung Unempfindlichkeit hergestellt ist, wirkt das Adrenalin noch Blutleere erzeugend nach, durch den Druck der Röhre wird diese noch vermehrt, und mit Verminderung des Blutes fällt wieder ein Röntgenstrahlen stark absorbierendes Medium weg. Vor Anwendung der Röhre überzeugt man sich von ihrer Leistung und giebt mit ihr in einer Sitzung etwa 8—10 H intratumoral. In der Neubildung bildet sich durch die Bestrahlung ein nekrotischer Cylinder. Bei grossen Geschwülsten muss man allenfalls mehrere Einstichöffnungen anlegen. Für kleine Tumoren unter der Haut hat er noch eine besondere Bauart der Röhre mit kleiner Antikathode im Ansatz angegeben. — Die freien Kathodenstrahlen aus Röhren mit Aluminiumfenster sind ebenfalls sehr gut für Krebsbehandlung verwendbar. — Wie Lomer (Zur Frage der Heilbarkeit des Carcinoms, Ztschr. f. Geburtsh. u. Gynäkol. 1903. 50. Bd. 2. Heft) nachgewiesen hat, wirken alle Einflüsse auf den Körper, die Blutzerfall herbeiführen (Brandwunden, Arsen, Kali chloricum und ähnl.), durch diesen schädigend auf Krebsgewebe. Andererseits ist nachgewiesen, dass örtliche und allgemeine Bestrahlung ebenfalls das Blut in seiner Gesamtheit schädigt und im Gewebe ein Stoff auftritt, der chemotaktisch positiv auf mehrkernige Leukocyten wirkt. Strebel regt nun an, zu versuchen, ob nicht durch Bestrahlung grösserer Körpergebiete bei Krebskranken diese Blutveränderungen schneller einen Zerfall des Krebsgewebes herbeiführen können. Man könne gerade die Blutbildungsstätten der Bestrahlung besonders aussetzen. Seine eigenen, noch spärlichen Versuche in diesem Sinne scheinen ihm Erfolg versprechend. Auch durch innere und äussere Verwendung von chlorsaurem Kali könnte man vielleicht die Wirkung der Röntgenstrahlen unterstützen. — Die Vorschläge scheinen sehr beachtenswert und sollten nachgeprüft werden! Vielleicht erklärt sich aus unbewusster Bestrahlung grösserer Körperpartien einerseits und sehr beschränkter andererseits, dass so verschiedenartige Ergebnisse bei der Behandlung bösartiger Geschwülste von verschiedenen Berichterstattern erzielt sind. (Ref.)

Deutsche Medizinische Wochenschrift. Nr. 5—12. 1907.

Meisenburg: **Ein Fall von Divertikel des Oesophagus.** Bei einem Kranken, dessen Blindsack in der Speiseröhre klinisch und oesophagoskopisch festgestellt war, wurde auch röntgenographisch Grösse und Lage desselben bestätigt.

Gillet: **Ein improvisierter Feldröntgentisch.** Da dem Sanitätsoffizier im Felde viele Apparate und dergl., die im Friedenslazarett vorhanden sind, nicht zu Gebote stehen, ist er gezwungen, manche derselben zu improvisieren. Für den neuesten, im Feld zur Verwendung kommenden Untersuchungszweig, die Röntgenologie, hat G. sehr gute und einfache Improvisationen hier angegeben. Mit Stühlen und ausgeschnittenen Latten stellt er die Röhrenhalter her, Stühle dienen auch als Unterlage für den Tisch, der aus ausgehobenen Türen und dergl. herzurichten ist. Die Latten können allenfalls mit dem Taschenmesser in passender Weise ausgeschnitten und mit Schraubzwingen an den Stühlen befestigt werden. Auf diese Weise lassen sich alle für Durchleuchtung und Aufnahme nötigen Stellungen und Röhrenabstände, sogar solche für stereoskopische Aufnahmen, letztere ganz besonders bequem, hervorbringen. Abbildungen zeigen dies in bester Weise.

Axmann: **Uviolbehandlung und Augenkrankheiten.** Chronische Conjunctivitis wird gut beeinflusst durch ultraviolettes Licht. Bei solchen Erkrankungen mit Ektropium und Wimperverlust war mit der Besserung der Schleimhauterkrankung ein Verschwinden der Auswärtskehrung und Wiederwachsen der Wimpern verbunden. Gelegentlich der Behandlung eines Lupuskranken, der durch doppelseitige Hornhauttrübungen fast völlig blind war, so dass er geführt werden musste, verminderten sich die Trübungen der Hornhaut während der Lupusbehandlung mit Uviollicht soweit, dass er nach 60 Sitzungen genug sehen konnte, um stundenlange Wege allein in gutem Tempo zurücklegen zu können. Der Lupus war in dieser Zeit ausgeheilt. Vielleicht können die ultravioletten Strahlen auch zur Behandlung von Star und anderen Augenkrankheiten herangezogen werden.

Jellineck: **Pathologie, Therapie und Prophylaxe der elektrischen Unfälle.** In der vorliegenden Arbeit bringt der Verf. der „Elektropathologie" eine dankenswerte Übersicht über diese mit der Verbreitung technischer Starkstromanlagen häufiger werdenden Unfälle. Er bespricht eingehend die durch atmosphärische und technische Elektrizität herbeigeführten Schädigungen in ihrer Ätiologie, Pathologie, Symptomatologie, Diagnose, Prognose, Therapie und Prophylaxe. Ein näheres Referat kann

hier nicht gegeben werden. Die für jeden Röntgenologen so interessante Arbeit ist im Original ja leicht zugänglich und sei hiermit der Aufmerksamkeit empfohlen.

Schüler: **Neue Bergkristallansätze für die Lichtbehandlung von Schleimhäuten.** Er hat Quecksilberdampflicht hauptsächlich zur Behandlung von Tripper benutzt. Das Uviollicht wird am zweckmässigsten durch massive Bergkristallansätze von Kegelform in die Harnröhre geleitet. Je nach dem Zweck ist die Ansatzform etwas verschieden. Die Ansätze können auch zur Bestrahlung anderer Körpergegenden vorteilhaft verwandt werden.

The journal of the american medical association. XLVIII, H. 4 u. 5.

Leonard: **Therapeutic uses and dangers of the Roentgen rays.** Abhandlung allgemeinen Inhalts, die nichts Neues bringt.

Boggs: **The Roentgen rays in superficial lesions.** Nach allgemeiner Besprechung der Wirkung der Röntgenstrahlen überhaupt zählt er die oberflächlichen Affektionen auf, bei denen sie mit Nutzen verwendet werden: 1. Alopecia areata. Bei ihr soll die Bestrahlung anreizend auf die Haarpapillen wirken. 2. Psoriasis. Er hat mehrere sehr hartnäckige Fälle mit Erfolg behandelt. 18 Monate rückfallsfrei ist ein Patient, der jahrelang an der Krankheit litt. Die Behandlung ist sehr langwierig. 3. Ekzem. Chronische Formen allein kommen in Betracht. 4. Keloide. Röntgenisation ist die beste Behandlung für Keloide. Zu starke Bestrahlung, so dass Nekrose entsteht, hält er für schädlich, Excision vor der Bestrahlung für überflüssig. (Vergl. Ref. über den Vortrag von Sievers in dieser Nr.) 6. Acne. Für diese Erkrankung ist Bestrahlung ein sehr wirksames Heilmittel. Stärkere Reaktion ist zu vermeiden. 7. Herpes tonsurans, Favus, werden in kurzer Zeit geheilt. 8. Drüsentuberkulose. Die Drüsen werden unter der Bestrahlung klein und hart. Man muss aus grösserer Entfernung die ganze erkrankte Gegend auf einmal bestrahlen. Seiner Ansicht nach schwindet das eigentliche Drüsengewebe, nur das Stroma bleibt übrig. 9. Kropf. Wird gut beeinflusst, manche Fälle werden ganz geheilt.

Williams: **The treatment of malignant growths by the Roentgen rays.** Abhandlung allgemeinen Inhalts, die keine neuen Gesichtspunkte bringt.

Allen: **Roentgen rays in the treatment of lupus vulgaris.** Lupus hat eine natürliche Heilungstendenz, da die tuberkulösen Herde leicht von Leukocyten umlagert werden, welche die Bildung von Narbengewebe einleiten. Durch Röntgenstrahlen kann dieser Vorgang beschleunigt und verbessert werden. Zunächst entsteht eine Schädigung der Blutgefässe des lupösen Gewebes, es wandern schneller Leukocyten aus, als beim natürlichen Heilungsvorgang und die Reste des tuberkulösen Gewebes liegen als Inseln im neugebildeten Narbengewebe. Nun muss man diese kleinen Herde so kräftig bestrahlen (während zu Anfang die Dosis klein gewählt wird), dass Nekrose eintritt. Natürlich muss die ganze Narbe sorgfältigst geschützt werden. Umschriebene Herde werden allein auf letztere Weise behandelt. — Er benutzt zur Behandlung grösserer Strecken mittelweiche, zur Behandlung der Einzelknoten weiche Röhren. Zur Heilung der Geschwüre trägt zwischengeschobene Hochfrequenzbehandlung wesentlich bei. 15 Fälle hat er in vier Jahren behandelt, 12 von diesen sind geheilt, zwei nicht geheilt, einer rückfällig, bei einem frühzeitig Behandlung abgebrochen. Die am längsten rückfallfreien liegen drei Jahre zurück. ....p.

Deutsches Archiv für klin. Medizin. Bd. 88.

Moritz: **Einige Bemerkungen zur Frage der perkutorischen Darstellung der gesamten Vorderfläche des Herzens.** Die Perkussionsfiguren verschiedener Untersucher zeigten bisher sehr erhebliche Unterschiede, bedingt durch die verschiedenen Methoden, die zur Anwendung kamen. M. legt kurz seine Methode der Herzperkussion dar, deren Resultate den mit dem Orthodiagraphen gewonnenen Ergebnissen tatsächlich sehr nahe kommen. Die Herzperkussion hat durch die Kontrolle der Orthodiagraphie zweifellos sehr gewonnen, eine „unumstössliche Sicherheit im einzelnen Falle" gewährleistet sie indessen nicht. Wo es sich um wissenschaftliche Fragen oder um besonders wichtige und subtile Feststellungen handelt, wird daher immer, so schliesst M., erst die Orthodiagraphie das entscheidende Wort sprechen dürfen. Haenisch (Hamburg).

Medizinische Klinik. 1907. S. 211, 230 und 231.

Colmers: **Nicht Kümmellsche Krankheit, sondern Neurasthenie, missdeutete Röntgenbilder.** (Gutachten.) Auf Grund eines früheren Gutachtens wurde, besonders durch zwei Röntgenogramme veranlasst, die Diagnose auf Verletzung der Wirbelsäule gestellt und zwar sollte bestehen: 1. Eine Kompression des fünften Lendenwirbels und ein mehr oder weniger vollkommener Bruch an den Ansatzstellen der Querfortsätze, der zu Knochenwucherungen an der Bruchstelle geführt habe, und 2. ein Bruch des rechten Querfortsatzes des vierten Lendenwirbels, letzteres wurde daraus geschlossen, dass der Querfortsatz ganz schräg nach oben, anstatt quer verlaufe. Colmers machte gleichfalls zwei Röntgenogramme des Unfallkranken und zwar wurden dieselben Körperstellen unter den gleichen Bedingungen zentriert, wie in dem oben angegebenen Gutachten. Die Bilder bestätigen die bekannte Tatsache, dass es unstatthaft ist, aus der vergleichenden Messung von Wirbelkörpern am Röntgenogramme, speziell des fünften Lendenwirbels,

auf eine Kompression des letzteren schliessen zu wollen. Ein aus der Röntgenplatte gewonnenes Resultat durfte nicht mit dem Befunde an einem normalen Skelett, sondern nur mit einem unter gleichen Bedingungen wie bei der erkrankten Wirbelsäule hergestellten Röntgenogramme einer zweifellos gesunden verglichen werden. Von Knochenwucherungen an den angeblichen Bruchstellen der Querfortsätze des fünften Lendenwirbels konnte nichts entdeckt werden. Es ist Colmers recht zu geben, wenn er nachdrücklichst betont, dass in allen den Fällen, wo objektive Symptome für eine etwa anzunehmende Knochenverletzung oder Erkrankung fehlen, eine Diagnose lediglich auf Grund von Röntgenographien nur mit grösster Vorsicht unter schärfster Kritik gestellt werden darf. Wie die Überschrift beweist, wurde in dem vorliegenden Fall nicht Kümmellsche Krankheit, sondern Neurasthenie diagnostiziert.

Rehn: **Weiterer Beitrag zur Charakteristik der Barlowschen Krankheit.** Rehn bringt einen weiteren Beitrag von Barlowscher Krankheit mit charakteristischem Röntgenbefunde, durch welchen nach seiner Ansicht bewiesen wird, dass der Stillstand der Einschmelzung bereits in der ersten Zeit der Erkrankung stattfindet, und die Vermutung nahegelegt wird, dass er direkt unter dem Einflusse der fehlerhaften Ernährung und nicht unter dem einer Markerkrankung resp. Blutung zu stande komme. Leider ist die Reproduktion des Röntgenogramms so unvollkommen, dass dadurch eigentlich nichts „illustriert" wird. Es wäre recht bald die Entdeckung neuer billiger Reproduktionsverfahren zu wünschen, wodurch auch Wochenschriften in den Stand gesetzt würden, gute Bilder zu bringen.

Hoffmann: **Über einen praktischen Röntgentisch für orthodiagraphische Aufnahmen in horizontaler und vertikaler Lage.** Beschreibung eines Röntgentisches für orthodiagraphische Aufnahmen in horizontaler und vertikaler Lage des Patienten. Die Fabrikation erfolgt von der Gesellschaft „Sanitas" in Berlin.

Zeitschrift für medizin. Elektrologie und Röntgenkunde. 1906. Heft 9.

Machol: **Ein Universal-Röntgentisch.** Die durch neun Bilder und drei Zeichnungen illustrierte Arbeit bringt in eingehender Weise die Beschreibung eines Universal-Röntgentisches, welcher von Machol konstruiert und in der chirurgischen Klinik in Breslau ausprobiert worden ist. Seine Anwendungsmöglichkeit ist eine ausgedehnte, sie umfasst Röntgenoskopie und Röntgenographie in gleichem Masse, genügt also Chirurgen, wie Internisten; Durchleuchtung und Aufnahmen mit Strahlengang von oben und von unten, genaueste Abblendung, Fixation und Kompression des Objektes, röntgenologische Diagnostik und Funktionsprüfung innerer Organe, operative Massnahmen im abwechselnden Röntgen- und Tageslicht, Orthodiagraphie wie einfache Durchleuchtung in jeder Lage und Stellung des Patienten ist damit möglich. Der Apparat wird von dem Tischlermeister Faulhaber, Breslau XVI, gebaut.

1907. Heft 1 und 2.

Tatarsky: **Experimentelle Untersuchungen über die Einwirkung der Röntgenstrahlen auf tierisches Blut.** Die Untersuchungen wurden an Kaninchen, Hunden, Ratten und Mäusen ausgeführt. Über die Versuchsanordnung, die in vielen Tabellen niedergelegten einzelnen Resultate ist in der Arbeit selbst nachzusehen. Das sinnfälligste Ergebnis dieser Versuche ist der Anstieg der Leukocytenwerte 2—3 Stunden nach der Bestrahlung bei den Versuchstieren, welche kürzere Zeit der Einwirkung der Röntgenstrahlen ausgesetzt waren; bei den Tieren jedoch, die ununterbrochen länger als zwei Stunden bestrahlt wurden, begann diese Hyperleukocytose schon am Ende der zweiten Bestrahlungsstunde, um nach Verlauf von 1—2 Stunden ihren Höhepunkt zu erreichen und ebenso schnell abzufallen. Dabei fiel immer wieder in die Augen, dass die Röntgenstrahlen auf die Lymphocyten vermindernd, auf die polymorphkernigen Leukocyten vermehrend einwirken. Eine Aleucocytose wurde nicht beobachtet. An den Erythrocyten wurde Verschwinden der Polychromatophilie und das Auftreten von Chromatinkörnchen-einschluss bei sämtlichen Mäusen und einzelnen Ratten beobachtet. Das spezifische Gewicht und der Haemoglobingehalt zeigte wenig regelmässiges Verhalten, das in seinen Ursachen zum Teil ungeklärt blieb.

1907. Heft 2.

Schürmayer: **Zur Plattenfrage in der Röntgenphotographie.** Sch., welcher früher selbst wiederholt die „Schleussner-Röntgenplatten" warm empfohlen hat, führt in einer für alle Interessenten lesenswerten Arbeit aus, dass die Schleussnerplatte zwar dieselbe für Amateur- und andere Photographie geblieben ist, dass sie heute aber nicht mehr dieselbe ist für die Röntgenphotographie im Vergleiche dazu, was sie früher gewesen ist, und was andere Fabriken leisten. Zu Aufnahmen von Nieren, Nieren- und Blasenkonkrementen eignen sie sich schlechtweg nicht, und ihrer Verwendung verdankten wir die langjährigen Misserfolge auf diesem Gebiete. Sch. ist durchaus recht zu geben, wenn er ausführt, dass die Haltbarkeit der sensiblen Schichte zusammenfällt mit dem relativen Absatze des betreffenden Händlers, da die Fabrik augenscheinlich den geschäftlich einfacheren Weg eingeschlagen hat, Verkaufsmonopole gewissen Händlern zu erteilen, wodurch dann die Röntgenographen schlechter fahren, als bei direktem Bezug. Im Laufe der Jahre und ganz speziell in Berlin hätte sich ergeben, dass Platten von ganz differentem Charakter, wie auch von ganz abweichenden Eigenschaften in Bezug auf

Emulsionsreife als Röntgenplatten von der Firma Schleussner in den Handel gebracht wurden. Sch. teilt mit, dass seine Misserfolge plötzlich so weitgehende wurden, dass er, hätten sie sich vor 10 Jahren gezeigt, die ganze Röntgentechnik an den Nagel gehängt hätte. Er führt drei besondere Typen der Plattenfehler an. Er gibt Beweise, dass Gelatineemulsion, wie Bromsilber vollständig verdorben waren. Diese kritische Arbeit eines erfahrenen Röntgenologen zur praktisch so wichigen Plattenfrage sollte jeder Interessent lesen — hoffentlich wird dadurch wenigstens etwas Abhilfe der bestehenden Übelstände geschaffen.

1907. Heft 3.

Ziegler: **Über die klinischen und histologischen Folgeerscheinungen isolierter Milzbestrahlungen.** Ziegler studierte die Röntgenstrahlenwirkung auf das Milzgewebe bei geeignetem Bleischutz der übrigen Organe, besonders des Knochenmarks. Die Versuche wurden an Mäusen, Meerschweinchen, Kaninchen vorgenommen. Er konnte nachweisen, dass mit Ablauf der degenerativen Veränderungen in der Milz neue grosse Zellen auftraten, welche lebhafte Wachstumserscheinungen erkennen liessen. Sie lagen in den verödeten Follikeln oder deren Peripherie, waren grosse, einkernige, ungekörnte Zellelemente, sie entsprachen den im Blute normal als ungranulierte myeloide Zellen vorkommenden Elementen. Untersuchte man längere Zeit nach der Bestrahlung, so ergab sich eine rapide Vermehrung dieser Zelleinlagerung und zugleich wiesen zahlreiche Kernteilungsfiguren auf lebhafte Wachstumsvorgänge hin. Diese Zellen wandelten sich in echte polymorphkernige Leukocyten um. Die neuen Zellen folgten dem Verlaufe der arteriellen Gefässe und bewirkten dadurch eine neue Zellulierung von Follikel- und Pulpastroma. Infolgedessen nahm das ganze Organ wieder an Grösse zu. Ziegler deutet diese Erscheinung als zunächst partielle, schliesslich totale myeloide Umwandlung. Er begründet in eingehender Weise, dass auch für die myeloide Leukämie in letzter Linie eine dauernde follikuläre Milzschädigung verantwortlich zu machen wäre, und tritt am Schlusse seiner Arbeit dafür ein, dass ein durch Röntgenbestrahlung kleingewordener leukämischer Milztumor operativ zu entfernen sei, da Recidive sonst sicher aufträten.

Krause: **Zwei neue Punkte zur Verwendung des Durchleuchtungsschirmes.** Es wird auf die praktische Verwertbarkeit der Durchleuchtung mit auf den Fluorescenzchirm auffallendem Röntgenlicht hingewiesen (es wird dadurch die Röntgenoskopie der eignen Organe möglich); ferner wird empfohlen, in geeigneten Fällen, besonders beim Studium von Pulsationsphänomen in systematischer Weise von der Vergrösserung des röntgenoskopischen Bildes, durch Entfernung des Schirmes vom Körper bewirkt, Gebrauch zu machen.

v. Luzenberger: **Radiographischer Beitrag zur Lehre der Polydaktylie.** Luzenberger bespricht die Bedeutung der Polydaktylie und bringt unter Beifügung eines Bildes einen neuen, genauer beschriebenen Fall.

Paul Krause (Jena).

Archiv für Dermatol. und Syphil. 83. Bd. H. 1.

Kienböck: **Über Radiotherapie der Haarerkrankungen.** K. gibt unter Publikation der betreffenden Krankengeschichten eine zusammenfassende Übersicht über seine Erfahrungen der Röntgentherapie bei Hypertrichosis, Alopecia areata und Favus. Die Behandlung der Hypertrichosis kann unter Vermeidung stärkerer Reaktion (schonendes Verfahren) oder mit einmaliger Erzeugung einer Dermatitis zweiten Grades (energisches Verfahren) versucht werden. Dabei kann man entweder in mehrwöchentlichen Intervallen jedesmal die Normaldose (etwa 3—4 Chromoradiometereinheiten H) bezw. die doppelte Normaldose (je nach der Wahl des Verfahrens) in Anwendung bringen oder mehrere Tage hintereinander derart bestrahlen, dass erst nach mehreren Sitzungen der Effekt der Normaldose erreicht wird. Die Behandlung ist langwierig, die Gefahr eintretender schwerer Dermatitis nicht völlig zu vermeiden, und meist ist neben der Haarepilation eine teleangiektatische Hautatrophie das Resultat. Die Indikationen der Röntgenbehandlung der Hypertrichose bleiben demnach durchaus beschränkte. Bei der alopecia areata scheinen nur ausnahmsweise, wenn das Leiden an sich zur Rückbildung neigt, Erfolge erzielt werden zu können. Jedenfalls sollte man — vorausgesetzt, dass die Herde nicht ganz atrophisch sind — einen Versuch mit niedriger Dosierung der Bestrahlung (etwa ein bis zwei Normaldosen) machen. — Ein dankbares Gebiet der Röntgentherapie sind die Favuserkrankungen, bei denen die Heilung auf gründlicher Abstossung der Wurzelscheiden und Haare samt den Pilzen beruhen. Die rationelle Bestrahlung bedingt eine mässige, zur Epilation führende Dermatitis, die Voraussetzung der dauernden und völligen Ausheilung.

Carl Klieneberger (Königsberg i. Pr.).

Wiener klin. Rundschau. 1907. Nr. 6.

Auerbach-Frankfurt a. M.: **Über eine Kombination von Akromegalie und Myxödem.** Aus der im übrigen klinischen Arbeit hebe ich im Interesse der Kasuistik den Röntgenbefund hervor. Bei einem Falle von Akromegalie zeigte sich eine deutliche Vertiefung der Sella turcica als Folge der Hypophysenvergrösserung und eine Verbreiterung und Vergrösserung des Handskelettes.

Wiener klin. Wochenschrift. 1907. Nr. 6.

Reitter-Wien: **Zur differentiellen Diagnose der Knochenverdickungen.** An einem Fall mit ausgesprochenen Veränderungen an den Ober- und Unterarmknochen bespricht Verf. die Differentialdiagnose zwischen Osteomyelitis, Periostitis chron. ossificans und Lues. Die beigegebenen Röntgenogramme lassen neben einer alten Fraktur mit Pseudarthrose die periostitischen Verdickungen und Auflagerungen, an anderen Stellen wieder Dellen und Auflockerungen erkennen. Die Schlussfrage, ob es sich um Nekrose oder centrales Gumma handelt, entscheidet R. zu Gunsten der luetischen Knochenaffektion auf Grund eines serpiginösen Hautsyphilids am Oberarm. Der Ausgangspunkt der Knochenveränderungen (Mark, Periost oder Haut) bleibt unentschieden.

Nr. 7: Grünberger-Wien: **Über ein durch Gelatineinjektion wesentlich gebessertes Aneurysma der Arteria anonyma.** Auf Grund einer sehr exakten klinischen Untersuchung wurde bei einem 45jährigen Manne ein Aneurysma der Arteria anonyma und ein zweiter am Arcus aortae diagnostiziert. Die Röntgenuntersuchung (Holzknecht) bestätigte die Diagnose Anonyma-aneurysma, das angenommene zweite Aneurysma fand sich nicht. Dagegen zeigte sich der dilatierte Aortenbogen nach links verdrängt. Für das Zustandekommen der klinisch festgestellten linksseitigen Bronchostenose und des positiven Oliver-Cardarellischen Symptoms, die zu der Annahme eines Aneurysma des Aortenbogens führten, glaubt Verf. die erwähnte Verdrängung des dilatierten Aortenbogens nach links gegen den linken Bronchus verantwortlich machen zu müssen. Die Auffassung des Falles würde uns also eine neue Deutung der genannten beiden Symptome lehren. Die therapeutische Anwendung von Gelatineinjektionen führte zu einer wesentlichen Verkleinerung des Aneurysmas unter Rückgang der klinischen Begleiterscheinungen.

Nr. 9. Freund-Wien: **Über die Schicksale des intramuskulär injizierten Hydrargyrum salicylicum.** Verf. hat, um der Beantwortung der vielerörterten Frage nach dem Resorptionsmodus der Injektionsmassen unlöslicher Quecksilberverbindungen näherzukommen, das Röntgenverfahren angewandt. An einer Serie von Röntgenogrammen studierte er die Form, Grösse und sonstige Beschaffenheit des injizierten Depots, die Schnelligkeit der Resorption des Quecksilbers und versuchte über den Chemismus der Resorption Aufklärung zu erhalten. Aus praktischen Gründen wurden die Injektionen in die Muskulatur des Oberschenkels gemacht. Die beigegebenen Pausen erläutern die Ausführungen, die in ihren Details im Original nachgelesen werden müssen. In normalen Fällen war die Injektionsmasse (1 cm^3 einer Emulsion von Hydrargyrum salicylicum und Paraffin. liquid. 1 : 10) nach circa neun Tagen röntgenologisch nicht mehr nachweisbar, in den ersten vier Tagen fand die Resorption des Quecksilbers in grösserem Umfange statt, als in den folgenden fünf bis sechs Tagen.

Zeitschrift für orthopädische Chirurgie. 1906. XVI. Band. 3. u. 4. Heft.

Tscherniawski: **Über einen Fall von Osteochondritis und Dactylitis luetica hereditaria.** Bei dem eingehend beschriebenen Fall (15jähriger Knabe) wurde die bis dahin vollkommen unklare Knochenerkrankung mit Hilfe der Röntgenographie als Folge einer hereditären Syphilis erkannt. Das Röntgenogramm der rechten Hand ergab die typischen Veränderungen der Dactylitis luetica hereditaria. Der syphilitische Prozess ergreift die Knochen in weit grösserem Umfange, als dies gewöhnlich früher erkannt und beschrieben wurde. Die weiteren, ebenfalls rechtsseitigen Veränderungen in der Schulter und am rechten Bein wurden nach dem Röntgenogramm als Osteochondritis erkannt. Man sieht deutlich die Aufhellungen an den Stellen der resorbierten gummösen Gebilde. Periostale Verdickungen sind nicht vorhanden. Die Knochenverkrümmung am Unterschenkel führt Verf. ausschliesslich auf die Osteochondritis zurück. Die plumpe Verdickung des Oberarmkopfes erklärt sich T. als die Folge einer Exacerbation des früheren epiphysären, syphilitischen Prozesses, hervorgerufen durch mechanische Einwirkungen im siebenten Lebensjahr (Benutzung einer Krücke).

Haglund: **Über Fraktur des Tuberculum ossis navicularis in den Jugendjahren und ihre Bedeutung als Ursache einer typischen Form von Pes valgus.** H. fand bei zwei Kindern, einem 12 und einem 13jährigen Mädchen, die wegen Plattfussbeschwerden in seine Behandlung kamen, bei dem einen doppelseitig, bei dem anderen nur rechterseits an dem medialen Ende des Os naviculare einen kleinen Extraknochen, den er nach sorgfältiger Erwägung der verschiedensten Möglichkeiten als eine Rissfraktur nach Tanzübungen auffasst und für die Valgusbeschwerden verantwortlich macht. Obwohl eine Beurteilung auf Grund der Reproduktionen sehr schwer ist, möchte Referent doch darauf aufmerksam machen, dass die in Frage kommenden hleinen Schatten eine ausserordentliche Ähnlichkeit haben mit dem bisweilen beobachteten Os tibiale externum, welches Grashey als Sesambein in der Sehne des Musculus tibialis anticus beschreibt. Das spätere Schwinden der Beschwerden könnte ja auch mit der von Grashey beobachteten späteren Verschmelzung des Sesambeins mit der Tuberositas ossis navicularis erklärt werden. Die als „typische Gymnastikverletzung" angesprochene Veränderung an der jugendlichen Tuberositas tibiae wird auch in Deutschland bei Kindern, die viel auf den Knien herumkriechen, nicht so selten beobachtet.

Chrysospathes: **Hüftgelenksluxation nach Gelenkentzündung im frühesten Säuglingsalter.** Die Luxation ist infolge einer Hüftgelenksentzündung entstanden, die fünf Tage post partum aus einer Nabeleiterung hervorging. Die im Röntgenogramm sichtbaren Veränderungen werden besprochen.

Dreifuss: **Ein Fall von v. Volkmannscher Sprunggelenksmissbildung.** Der Fall ist der erste röntgenologisch untersuchte und der erste ohne Fibuladefekt, bei dem der Fuss sich in Präkationsstellung befand. Das Röntgenogramm zeigt, dass die normal entwickelte Fibula nach hinten verschoben ist, sodass der Maleolus externus eine Stütze für den Talus nicht abgiebt. Talus und Calcaneus liegen mehr neben- als übereinander. Der Erfolg der Operation (Arthrodese mit Ankylosierung des Talocruralgelenks), die genau beschrieben wird, war ein leidlich guter, der sekundär entstandene Plattfuss machte keine Beschwerden.

Peltesohn: **Über Cubitus valgus mit sekundären Störungen im Gebiet der Nervus ulnaris** P. beschreibt zwei Fälle von Cubitus valgus traumaticus, bei denen sich 30 resp. 13 Jahre nach dem Trauma Funktionsstörungen der Ulnaris einstellten. In beiden Fällen hatte in der Jugend ein vollständiger Abbruch des Condylus externus mit proximaler Dislokation stattgefunden. Interessant ist der röntgenologische Nachweis, dass der abgebrochene Gelenkknorren normal mitgewachsen ist. Verf. bespricht die Aetiologie des Cubitus valgus in seinen Fällen im Gegensatz zu anderen Fällen aus der Litteratur und geht auf die Ursachen der Nervenschädigung ein.

Dreifuss: **Über die isolierte Luxation der Capitulum radii nach vorn.** Mitteilung von zwei Fällen, des einen mit traumatischer, des anderen mit kongenitaler Herkunft, und kritische Besprechung der einschlägigen Litteratur.

Gaugele: **Über die Kombination der angeborenen Hüftgelenkverrenkung mit der Littleschen Krankheit.** Die sehr interessante Arbeit sei hier erwähnt, da sich die Beweisführung in verschiedenen Punkten auf röntgenologische Studien stützt. G. unterscheidet bei der Kombination der Hüftgelenksverrenkung mit Littlescher Krankheit drei verschiedene Typen des knöchernen Bildes. Beim ersten Typus finden wir bei vollständiger Luxation ein annähernd normales Beckenbild (Ludloff), beim zweiten nur eine Subluxation oder geringgradige Luxation, während das Beckenbild Veränderungen zeigt. G. macht hier auf Aushöhlung des Pfannendaches resp. Verdickung desselben durch Verdichtung der Knochenbälkchen als Folge der mehr oder weniger starken Muskelspasmenwirkung aufmerksam. Bei diesen beiden Typen sieht Verf. die Wirkung der Muskelspasmen der Littleschen Krankheit als Ursache der Luxation an. Beim dritten Typus finden wir bei der Luxation auch das Beckenbild des gewöhnlichen Luxationsbeckens. Hier handelt es sich um ein zufälliges Zusammentreffen von Luxation und Littlescher Krankheit.

Reiner: **Indikationen zur Resektion bei tuberkulöser Coxitis.** Verf. revidiert die Indikationsstellung zur Hüftgelenksresektion wegen Tuberkulose, bespricht seine Anschauung und stellt seine Normen auf. Dabei findet auch der Nutzen der Röntgenuntersuchung eingehende Erörterung. R. glaubt, dass Köhler den Wert des Röntgenverfahrens für die Untersuchung der Coxitis überschätzt und sucht die Grenzen der Leistungsfähigkeit der Röntgendiagnostik in Bezug auf die Coxitisfrage zu bestimmen. Als Beweis für seine Anschauung stellt er den „Reichtum an Erscheinungsformen der Tuberkulose" und die „relative Armut an Ausdrucksmitteln des Röntgenverfahrens" einander gegenüber. Sehr lesenswert für den Röntgendiagnosten sind die einzelnen Ausführungen über das, was wir aus der Platte sicher diagnostizieren können und unter welchen Einschränkungen dies möglich ist. So lässt sich z. B. die synoviale Form der Tuberkulose in der Regel leicht nachweisen, ob aber andererseits die nachgewiesene Synovitis primären oder sekundären Ursprungs ist, bleibt oft unentschieden, denn der eventuell primäre Herd, der keilförmige Infarkt, lässt sich durchaus nicht immer röntgenographisch feststellen. Feine Nuancen im Kalkreichtum des Knochens sind nur gut sichtbar, wenn sie im idealen Frontalschnitt und am Rande des betreffenden Gebildes gelegen sind. Eine von einer Schicht kompakten Knochengewebes umgebene, aufgehellte Zone kann weiterhin sowohl der Ausdruck eines wachsenden, wie eines in Verödung begriffenen Herdes sein; hier müssen Nachuntersuchungen entscheiden. Drohende Perforation ins Gelenk markiert sich nur sehr selten, dagegen können wir die beckenwärts gerichtete Perforation rechtzeitig an der Vorwölbung des Periosts der inneren Beckenwand erkennen. R. stellt die Forderung, „alle Coxitisfälle wenigstens im Anfange, nicht ganz milde verlaufende Fälle auch späterhin in regelmässigen Pausen von ca. drei Monaten röntgenographisch zu revidieren."

Drehmann: **Beiträge zur Lehre der Coxa valga.** Nach kurzem Hinweis auf die Entstehung der angeborenen Coxa valga berichtet D. über einige Fälle der später erworbenen Form. Rachitis und Trauma, die wir neben anderen Ursachen im allgemeinen für die Entstehung einer coxa vara verantwortlich machen, können unter Umständen auch zu coxa valga führen. Verf. beschreibt zwei Fälle von Steilstellung des Schenkelhalses bei Rachitis und einen von traumatischer Coxa valga unter Beifügung der Röntgenogramme.

Joachimsthal: **Weitere Mitteilungen über Hyperphalangie.** Sorgfältige Röntgenstudie über die noch wenig bearbeitete Hyperphalangie. Beobachtung einer Reihe von zum Teil bekannten, zum Teil noch nicht beschriebenen Anomalien des Handskeletts. Ein während der Wachstumsperiode über neun Jahre hindurch röntgenologisch beobachteter Fall zeigt eine Reihe interessanter Abweichungen der Ossifikationsvorgänge an beiden Händen.

Ottendorff: **Zur Frage des dreigliedrigen Daumens.** Wie die vorstehende Arbeit eine Studie über Anomalien des Handskeletts. Auch bei dieser Arbeit lassen sich die Details, besonders ohne die Röntgenogramme im kurzen Referat nicht wiedergeben. Fälle von Verdoppelung des Zeigefingers bei fehlendem Daumen, von Doppeldaumen und von echten Daumen mit drei Phalangen. Verf. vertritt die Anschauung, dass die Zweigliedrigkeit des Daumens durch Verschmelzung seiner beiden distalen Phalangen zu Stande kommt. Haenisch (Hamburg).

Annalen der Physik. Nr. 22. p. 603. 1907.

von der Waals jr.: **Zur Frage der Wellenlänge der Röntgenstrahlen.** Verf. geht davon aus, dass die Wellenlänge der Röntgenstrahlen von Haga und Wind durch Beugungsversuche zu etwa $1{,}3 \cdot 10^{-8}$ cm bestimmt sei. Andererseits habe W. Wien aus seinen Beobachtungen über die Energie der Kathodenstrahlen im Verhältnis zur Energie der Röntgen- und Sekundärstrahlen für diese Wellenlänge $2{,}3 \cdot 10^{-10}$ cm, also einen etwa 60 mal kleineren Wert gefunden. Bei der Berechnung des letzteren Wertes war angenommen, dass die Kathodenstrahlenteilchen ihre ganze Geschwindigkeit durch eine einfache geradlinige Verzögerung verlieren. Verf. macht nun, um auch aus den Wienschen Beobachtungen zu der Haga und Windschen Zahl zu kommen, die Annahme, dass die Kathodenstrahlenteilchen ihre Energie an der Antikathode nicht durch eine einmalige, sondern durch eine mehrmalige Wechselwirkung mit den Teilchen des Antikathodenmateriales verlieren. Referent hat dazu zu bemerken, dass nach seiner Ansicht weder durch seine eigenen noch durch die Versuche von Haga und Wind eine Beugung der Röntgenstrahlen nachgewiesen ist, so dass also auch ein Bedürfnis, andere Werte auf denjenigen der genannten Beobachter zu reduzieren, nicht vorliegt.

p. 429. 1907.

Bestelmeyer: **Spezifische Ladung und Geschwindigkeit der durch Röntgenstrahlen erzeugten Kathodenstrahlen.** Schon von Dorn ist nachgewiesen, dass die auf ein schweres Metall fallenden Röntgenstrahlen in demselben nicht bloss sekundäre Röntgenstrahlen, sondern auch magnetisch und elektrisch ablenkbare Kathodenstrahlen erzeugen. Verf. bestimmt nun für die letzteren durch gleichzeitige Anwendung eines elektrostatischen und eines magnetischen Feldes das Verhältnis der Ladung zur Masse, eine Grösse, die bei den gewöhnlichen Kathodenstrahlen zu $1{,}88 \cdot 10^{-7}$ bestimmt ist, und findet dafür den merklich kleineren Wert von $1{,}72 \cdot 10^{-7}$. Die Abweichung liegt nach seiner Ansicht weit ausserhalb der übersehbaren Fehlergrenzen. Immerhin hält er doch noch präzisere Bestimmungen für nötig, mit deren Vorbereitung er beschäftigt ist. — Für die Geschwindigkeit jener sekundären Kathodenstrahlen findet Verf. Werte zwischen $^1/_5$ und $^1/_3$ der Lichtgeschwindigkeit, d. h. Grössen, wie sie auch bei den primären Kathodenstrahlen in einer weichen Röntgenröhre gefunden sind.

Physical Review. Nr. 24. p. 246. 1907.

Adams: **Über den Durchgang der Röntgenstrahlen durch Metallbleche.** Um die bei der Absorption der Röntgenstrahlen in Metallblechen entstehende, äusserst geringe Wärmemenge zu messen, benutzt Verf. eine Kombination zweier Thermoelemente aus Konstanten und Kupfer, von denen eines den Strahlen ausgesetzt, das andere dagegen vor ihnen geschützt wird. So liess sich leicht die bei der Absorption der Strahlen entstehende Wärme messen, und die quantitative Bestimmung der gesamten von einer Röhre in der Sekunde ausgestrahlten Energie ergab Resultate von derselben Grössenordnung, wie sie auch von andern Beobachtern gefunden worden ist. (Die erste Messung dieser Art rührt von Prof. Dorn in Halle her, der für jede einzelne Entladung des Induktors die Energie der gesamten Röntgenstrahlung zu etwa 0,2 bis 0,3 mg—cal fand; s. Wiedemanns Annalen, Bd. 63, p. 160, 1907.) Verf. benutzt dann noch sein Instrument, um verschiedene, mehr oder weniger sichere Eigenschaften der Strahlen zu prüfen, z. B. das Gesetz, dass dieselben nach dem Durchgang durch ein Metallblech ein zweites gleichartiges leichter durchdringen („Röntgensches Absorptionsgesetz"). Verf. fand das Gesetz im allgemeinen bestätigt, jedoch war, nachdem die Strahlen durch Silber hindurchgegangen waren, das Durchdringungsvermögen derselben für Aluminium nur wenig grösser, und beim Durchgang durch letzteres Metall schien das Durchdringungsvermögen derselben für das erstere sogar abgenommen zu haben. Dies letztere muss wohl noch nachgeprüft werden. — Etwas eigentümlich berührt es übrigens auch, wenn Verf. bei dieser Gelegenheit sagt, dass „allgemein angenommen werde", dass der Durchgang der Strahlen durch ein Metallblech dieselben durchdringungsfähiger für ein zweites Blech mache, während doch diese Ansicht erst vor kurzem vom Referenten der bis dahin allgemein angenommenen Röntgenschen Auffassung entgegengestellt wurde, nach der bekanntlich die Absorption der Strahlen lediglich in der

Siebung eines Strahlengemisches bestehen sollte (s. Fortschr. Bd. 8, p. 297, 1904/05). — Verf. konnte dann weiter noch mit seinem Instrumente nachweisen, dass der in einem Blech absorbierte Bruchteil bei verschiedenen Abständen von der Röhre der gleiche ist und also nicht von der Intensität der Strahlung abhängt; ferner, dass eine grössere Zahl dünnerer Bleche nicht stärker absorbieren als ein einziges von gleicher Gesamtdicke, d. h. dass also eine besondere Oberflächenreflexion — wie beim Licht — nicht stattfindet. Wenn ferner zwei verschiedene Bleche gleichzeitig in den Gang der Strahlen eingeschaltet wurden, so machte die Reihenfolge derselben nichts aus, so dass also nach dem Verf. eine Umformung der Strahlen nicht stattzufinden scheint. Letztere Schlussweise ist natürlich nicht richtig, vielmehr hätte Verf. schliessen sollen, dass die Wirkung der sekundär in den Blechen erzeugten Strahlen im Vergleich mit der der direkten bei seinem Instrumente eine nicht merkliche war. Denn dass bei der Absorption der Röntgenstrahlen sekundäre Strahlen von ähnlichen Eigenschaften wie die der primären entstehen, ist doch leicht nachzuweisen.

Notiz aus der englischen Zeitschrift Nature. Bd. 75. p. 421. 1907.

Im Hause der Gemeinen wurde der Staatssekretär des Krieges befragt, ob es ihm bekannt sei, dass die Medizinalabteilung des Heeres und der ganze medizinische Stand Englands hinsichtlich der Lieferung von Röntgenröhren in der Hauptsache von ausländischen Fabrikanten abhängig ist? Hr. Haldane erwiderte hierauf: „Die Röntgenröhren, die für Militär-Krankenhäuser nötig sind, werden von inländischen Kontrahenten gekauft, welche ihren Bedarf allerdings in weiterm Masse von kontinentalen Fabrikanten beziehen. Die wenigen Glasbläser dieses Landes, welche Röntgenröhren machen, sind gegenwärtig unfähig, Röhren in genügender Zahl zu erzeugen, um der Nachfrage zu begegnen oder in Qualität und Preis denen, die im Auslande verfertigt werden, gleichzukommen."

Walter (Hamburg).

Druck von Hesse & Becker in Leipzig.

Aus der Münchener k. chirurg. Klinik (Direktor Geh. Rat Dr. v. Angerer).

Über die Untersuchung von Frakturen mit Röntgenstrahlen.

Von

Dr. **R. Grashey.**

Wenn ich im folgenden versuche, die Verwertbarkeit der Röntgenstrahlen für Erkennung, Beurteilung und Kontrolle der Knochenbrüche darzustellen, so geschieht es deshalb, weil jetzt genügende Erfahrungen vorliegen, um dem Röntgenverfahren seinen bestimmten Platz in der Reihe der bereits vorhandenen Untersuchungsmethoden anzuweisen. Es lassen sich jetzt gewisse praktische Regeln aufstellen, um einerseits das neue, einzigartige Hilfsmittel möglichst weitgehend auszunützen, andererseits in richtiger Würdigung der diagnostischen Schwierigkeiten und immer noch sehr deutlich begrenzten Möglichkeiten vor unsicheren oder direkt fehlerhaften Schlüssen bewahrt zu bleiben. Dass Irrtümer selbst bei guter Technik recht zahlreich vorkommen, davon kann man sich leider oft genug überzeugen; und wenn auch manche Fehlschlüsse glücklicherweise keine wesentlichen praktischen Folgen haben, so führen doch andere hingegen zu einer fehlerhaften Behandlung bezw. zu einer falschen Beurteilung insbesondere von Unfallfolgen.

Seit einer Reihe von Jahren, in denen ich das Röntgenlaboratorium der chirurgischen Klinik zu leiten hatte, habe ich auf die Röntgendiagnostik der frischen und alten Frakturen im Vergleich zu den übrigen klinischen Untersuchungsmethoden besonderes Augenmerk verwendet. Die an etwa 1500 Fällen gewonnenen praktischen Ergebnisse sind im folgenden niedergelegt. Sie dürften solange gültig bleiben, bis uns die Technik einen grossen Fortschritt, etwa im Durchleuchtungsverfahren, beschert, der unsere heutigen Schirm- und Plattenbilder ähnlich in den Schatten stellt, wie diese die Aufnahmen aus den ersten Jahren der Röntgenära. Während wir diese Bilder aus früheren Tagen gar nicht in den Bereich unserer Betrachtungen ziehen können, bilden die Frakturenaufnahmen der letzten, technisch nicht mehr wesentlich geförderten Arbeitsjahre ein einheitliches Material, das sich sehr wohl zur Gewinnung allgemeiner und spezieller Regeln verwerten lässt.

Allgemeiner Teil.

Es fragt sich, wie weit der Nachweis einer Kontinuitätstrennung irgend eines Knochens vom rein praktischen Gesichtspunkt überhaupt notwendig oder erwünscht ist. Eigentlich ist dies nur insoweit der Fall, als die Therapie und die Prognose einer Verletzung wesentlich durch diese Diagnose berührt wird. Frakturen, welche ohne spezielle Behandlung sogar sich selbst überlassen und, nur vom Kranken nach Massgabe der Schmerzen geschont, schön verheilen und keine Funktionsschädigung zurücklassen, sind nicht nur theoretisch denkbar, sondern kommen thatsächlich, namentlich bei jugendlichen Individuen vor. Gerade die Röntgenstrahlen haben in dieser Hinsicht aufklärend gewirkt; sie greifen also in solchen Fällen über die

direkten praktischen Bedürfnisse hinaus, sie scheinen mehr zu leisten, als überhaupt gefordert wird.

Die Möglichkeit, bisweilen einen so exakten osteologischen Befund zu erhalten, führt nun leicht zu einer einseitigen Überschätzung des Knochenbefundes, und damit des Röntgenogrammes überhaupt; des Röntgenogrammes insofern, als dieser exakte Befund, wie wir im einzelnen sehen werden, keineswegs immer geliefert werden kann; manche Fraktur wird auch heute noch trotz guter Technik übersehen; des Knochenbefundes insofern, als diesem an sich für das Heilresultat selten ausschliessliche Bedeutung zukommt; nur bei Splitterung und wesentlicher Dislokation überwiegt seine Bedeutung entschieden.

Man darf sehr wohl unterscheiden zwischen der Knochenverletzung und der begleitenden Weichteilschädigung, nebst den Veränderungen in den der Frakturstelle benachbarten Gelenken. Ihnen gegenüber treten die direkten Knochenveränderungen an der Frakturstelle oft in den Hintergrund; man denke z. B. an die Fract. colli humeri. Könnte man einen Knochenbruch ohne Schädigung der benachbarten Weichteile und Gelenke erzeugen, so dürfte beim gesunden Menschen in der Regel keine bedeutende Funktionsstörung zurückbleiben; das beweisen u. a. die oft überraschenden Röntgenogramme von anatomisch sogar schlecht, funktionell aber gut geheilten Brüchen. Abgesehen von der Stützfunktion, welche bei den Knochen der untern Extremität wesentlich in Frage kommt, sind für die „Funktion", d. h. die Beweglichkeit doch in erster Linie die Weichteile und Gelenkapparate massgebend. Wenn die Bewegungsfelder nicht durch Dislokation von Bruchstücken stark verschoben wurden, kann sich auch bei beträchtlicher winkliger Knickung oder Verkürzung ein sehr gutes funktionelles Resultat ergeben, wenn eben die Bänder der Nachbargelenke, die Gefässe und Nerven in der Umgebung der Bruchstelle keine stärkere primäre oder sekundäre Schädigung erfuhren. Diese ist aber aus dem Knochenbefund (Röntgenogramm) nicht ohne weiteres abzulesen, und darum darf man den knochenanatomischen Befund des Röntgenogrammes einseitig nennen; überschätzt man ihn, wie dies noch häufig geschieht, so läuft man Gefahr, einerseits Frakturen, die man ohne Röntgenogramm als Kontusionen behandelt hätte, länger zu immobilisieren als manchmal zweckmässig ist; andererseits wird man auf Grund negativen Röntgenogrammes leicht versucht, die Bedeutung einer Gelenksdistorsion, namentlich an belasteten Gelenken, zu unterschätzen. Eine Distorsion des Fussgelenks erfordert aber unter Umständen eine sorgfältigere Nachbehandlung als eine Schrägfraktur des äussern Knöchels.

In der Regel gestattet also der Knochenbefund des Röntgenogrammes nur eine unvollkommene, einseitige Beurteilung einer Verletzung; bisweilen kann man Schlüsse auf die Art und Schwere der Gewalteinwirkung und damit indirekt auf die wahrscheinliche Gelenk- und Weichteilbeteiligung ziehen.

Wir wollen uns nun mit der Frage beschäftigen, welche Frakturen mit Röntgenstrahlen nachweisbar sind. Um den Begriff der Fraktur für diesen unsern Zweck festzulegen, so sei darunter jede plötzlich herbeigeführte vollkommene oder unvollkommene Kontinuitätstrennung im Gefüge eines Knochens verstanden, soweit sie dem unbewaffneten Auge bei der anatomischen Präparation zu Gesicht kommen würde. Denn die Röntgenstrahlen greifen gerade das augenfällige, anatomische Merkmal der äusseren Formveränderung heraus, bei frischen Frakturen also die Dislokation, deren minimalsten Grad, nämlich eine feine Fissur, sie unter günstigen Bedingungen noch darzustellen vermögen. Unter Umständen erscheinen selbst auslaufende Sprünge von solcher Feinheit, dass man sie mit blossem Auge nur bei genauem Zusehen erkennen würde, auf der Röntgenplatte. So konnten wir bei der Obduktion einer lebend röntgenographierten Schädelfraktur einen sagittal über die Schläfengegend verlaufenden feinen Sprung nach Entfernung des Periostes nicht ohne Mühe nach vorne gegen die vordere Schädelgrube hin verfolgen, das Röntgenogramm diente vielmehr als Wegweiser. Ein Beweis, wie geringe Unterschiede in der Gesamtdichte eines Knochens — in der Richtung der bildgebenden Strahlen — noch differenzierbar sind, ist die Tatsache, dass Canales nutricii von

Röhrenknochen in ihrem Längsverlauf sich abbilden, wie ja auch Furchen auf der Knochenoberfläche, welche die Gesamtdichte in der Strahlenrichtung nicht wesentlich verringern, auf dem Bild erscheinen können. Röntgenographiert man einen mazerierten Knochen mit auslaufenden Sprüngen, den man entsprechend mit Weichteilen (frisches Amputationspräparat) umgiebt, so kann man sich ebenfalls überzeugen, dass Fissuren, günstig in die Strahlenrichtung eingestellt, soweit auf dem Bild erscheinen, als man sie äusserlich mit dem Auge verfolgen konnte.

Die erforderlichen günstigen Bedingungen zum Nachweis einer frischen Frakturspalte decken sich teilweise mit den allgemeinen Regeln für Herstellung scharfer Röntgenogramme. Speziell zu beachten sind folgende praktische Anhaltspunkte: Die erwünschte Ruhigstellung des frisch verletzten Körperteils wird durch Herstellung einer möglichst bequemen und schmerzfreien Lage oft sicherer erreicht als durch schmerzhafte Einspannung oder Kompression mit besonderen Vorrichtungen. Die Bruchstelle soll gut auf der Unterlage aufliegen, die benachbarten Gelenke sind gut zu fixieren. Die vom röntgenographierenden Arzt immer genau vorzunehmende äussere Untersuchung soll vor der Aufnahme nur soweit erfolgen, als zur richtigen Einstellung nötig erscheint, also unter Vermeidung von Schmerzen, welche leicht Tremor auslösen. So sehr man fremde Medien — ausser der Luft — aus dem Strahlungsbereich zu entfernen bestrebt sein soll, so wertvoll ist in manchen Fällen ein einfacher Bindenverband, z. B. ein Desault oder Velpeauscher bei Aufnahme einer Claviculafraktur.

Man könnte glauben, dass eine feine Frakturspalte deutlicher erscheint, wenn man mit der Röhre näher an das Objekt herangeht. Dem ist jedoch nicht so, insbesondere ist eine Verringerung des Fokalabstands dann nachteilig, wenn die Frakturspalte der Platte nicht direkt aufliegt, also beispielsweise bei ventrodorsalen Malleolaraufnahmen; sie gelingen am besten bei einem Fokalabstand (Fokus-Platte) von 60—70 cm. Das Optimum ist dann gegeben, wenn der Abstand Fokus-Frakturstelle ein bestimmtes Vielfaches des Abstandes Frakturstelle-Platte ausmacht. Hiervon kann man sich ebenfalls überzeugen, wenn man ein Fissurpräparat aus verschiedenen Entfernungen aufnimmt. Konturen und Struktur nehmen an Schärfe ab, wenn man die Fokaldistanz verringert. Ausser der dann zunehmenden störenden Wirkung der Sekundärstrahlen kommt noch folgende Überlegung in Betracht, welche aus den schematisch etwas übertriebenen Zeichnungen Fig. 1a und 1b abzuleiten ist: Absolut rein bildet sich im günstigsten Fall nur das Stück *ab* der Fissur *i* im Knochen *KK* ab, gleichviel, wie weit der Fokus *F* entfernt ist, nur entsprechend dem Knochen-Plattenabstand etwas verbreitert. An die Schattenlücke *ab* grenzt ein Übergangsschatten *ac* und *bd*, hervorgerufen durch Strahlen, welche den Spalt *i* nicht in seiner ganzen Länge durchsetzten. Je näher nun der Fokus dem Objekt rückt, desto breiter wird dieses Übergangsfeld, oder was dasselbe ist, der Kontrast wird abgeschwächt, die Spaltkonturen werden verwischt.

Um einen Frakturspalt-Schatten zu erzeugen, muss der in der Längsrichtung durchstrahlte Teil der Bruchspalte einen bestimmten Bruchteil der in gleicher Richtung durchstrahlten Gesamtdicke des betreffenden Knochens ausmachen. Es fragt sich also, wie weit es im Einzelfall gelingt, die Knochenpartie derartig günstig einzustellen, dass der Bruchspalt derart günstig getroffen, oder aber die als zackiger Absatz sich verratende seitliche Dislokation in günstigen Winkel zur Strahlenrichtung gebracht wird. Für eine grössere Anzahl typischer Frakturen sind die Verschiebungen so gesetzmässig, dass man diese günstige Strahlenrichtung zielbewusst anwenden kann, sobald man den betreffenden Typus vermutet. Wo mehrere Typen in Betracht kommen, wird man der Häufigkeit bezw. der gerade durch Röntgenerfahrungen verfeinerten äusseren Diagnose entsprechend vorgehen. Die eingebürgerte Regel, in „zwei aufeinander senkrechten Richtungen" zu bestrahlen, ist dahin abzuändern, dass für die meisten Frakturaufnahmen mehrere Bilder mit verschiedenen, den möglichen Bruchformen erfahrungsmässig angepassten Projektionsrichtungen nötig sind; so konnte ich mehrere Radiusfrakturen nur dorsovolar, aber bei hyperpronierter Hand und distaler Röhrenverschiebung nachweisen; und für seitliche Knöchelaufnahmen hat sich mir eine dorso-tibiofibulare Projektion

am besten bewährt. Welche Frakturen leicht, welche schwer nachweisbar sind, ergiebt sich bei einfacher Überlegung der pathologischen und röntgentechnischen Verhältnisse. Frakturen, die in detailreichen Knochenschatten liegen (Wirbel) oder in schwer fixierbaren Regionen (Rippen) oder in Knochen, die der Platte nicht gut adaptiert werden können (Schädelbasis) sind auch heute, mit guten Apparaten und Hilfsmitteln, noch keineswegs sicher nachzuweisen, insbesondere, wenn die Dislokation gering und wenn nur eine bestimmte Aufnahmerichtung praktisch in Betracht kommt (Kreuzgegend). Die leider umständlichen stereoskopischen Aufnahmen verringern manche Schwierigkeiten, ohne sie aber ganz zu beseitigen.

Die diagnostische Klippe besteht namentlich darin, dass es sehr schwer ist, aus der allgemeinen Schärfe eines Bildes zu beurteilen, welche der vielen möglichen Frakturlinien man von ihm erwarten dürfte, wenn solche in der Tat vorhanden wären. Gelegentliche Enttäuschungen mahnen zur Vorsicht. Es kommt vor, dass eine klinisch sichere, durch Krepitation deutliche Fraktur auf dem Röntgenbild zunächst ausbleibt; wiederholte Aufnahmen bringen dann das, was die Röntgenstrahlen eigentlich zuerst und unabhängig bringen sollten. In andern Fällen wird eine klinisch mögliche Fraktur auf dem Röntgenogramm vermisst. Im weiteren Verlauf wird die Fraktur klinisch durch Kallusbildung deutlich und dann allerdings auch mit Röntgen bestätigt; auf diese Weise sind mir mehrere Metakarpal- und Metatarsalfrakturen primär entgangen, ebenso eine abnorm schräg verlaufende und daher anfangs nicht dislozierte Claviculafraktur. Die Dignität eines Bildes für etwaige Frakturdiagnose zu beurteilen kann man lediglich aus einer Sammlung „negativer" Bilder von sicheren Frakturen lernen und durch Betrachtung solcher Bilder, die aussergewöhnlich scharf gelungen sind und trotzdem eine Frakturlinie nur mit geübtem Auge erkennen lassen. Gerade solche Bilder sind die besten Studien und Lehrobjekte, sie erziehen zur nötigen Vorsicht.

Beim Vergleich der Röntgenmethode mit den übrigen klinischen Methoden der äussern Untersuchung ergiebt sich, dass die Schwierigkeiten nur bis zu einem gewissen Grad mit einander parallel gehen. Eine Rippenfraktur kann klinisch sehr deutlich, röntgenographisch aber sehr ungünstig liegen; in andern Regionen hat das Röntgenogramm einen grossen Vorsprung. Neben der genügend bekannten Handwurzel möchte ich auf die erst in letzter Zeit gewürdigte Häufigkeit der Frakturen im Bereich der Fusswurzel hinweisen; in dem Masse, als unsere Bilder besser werden, insbesondere die wertvollen plantodorsalen Aufnahmen, nehmen diese Befunde überraschend zu. In ähnlicher Weise mehrten sich in den letzten Jahren unsere Frakturen im technisch schwierigen Gebiet der Scapula.

Bei den Frakturen, die trotz Anwendung der Röntgenstrahlen übersehen werden, muss man unterscheiden zwischen solchen, die im Bereich der bilderzeugenden Strahlen waren und jenen, die wegen fehlerhafter Einstellung nicht in den Bereich des Bildes fielen. Letztere Fehler sind eigentlich Fehler der äusseren Untersuchung, wenn z. B. nur eine von mehreren gleichzeitig vorhandenen Frakturen erkannt wird. Gerade beim Transport eines Verletzten auf den Röntgentisch und bei der oft unbequemen Vorbereitung zur Aufnahme wird man öfters auf weitere Schmerzpunkte aufmerksam. In der Verwendung kleiner Blenden liegt eine gewisse Gefahr, wegen Verkleinerung des Gesichtsfeldes die Bruchstelle zu übersehen. Bei sorgfältiger Untersuchung sind bedenkliche Unterlassungssünden eine grosse Seltenheit, und ich glaube daher vom Prinzip der vorauszuschickenden grossen Übersichtsaufnahme in der Regel abgehen zu dürfen; denn eigentlich müsste man ja bei jeder Diaphysenfraktur auch die beiden benachbarten Gelenke mit abbilden, um vollkommen sicher zu gehen. Ich ziehe vor, je nach dem klinischen Befund mehrere scharfe Blendenbilder zu machen, bezw. die Extremität vor der Aufnahme zu durchleuchten, um z. B. bei Spiralbruch der Tibia die Frakturstelle der Fibula rasch aufzufinden. Welche Brüche neben der zunächst augenfälligen noch in Betracht kommen, lehrt ja die Erfahrung und kann meist aus der Art der Gewalteinwirkung schon vermutet werden. Bei schweren Vorderarmbrüchen wird man stets die benachbarten Gelenke mit aufnehmen; man findet einmal eine Fraktur des Radiusköpfchens, ein andermal eine Nebenverletzung

im Bereiche der Handwurzel. Bei Unterarmbrüchen im mittleren Drittel und auch bei hohen Radiusbrüchen fand sich, wie auch Oberst[1]) hervorhob, auffallend häufig am Handgelenk der Proc. styl. ulnae abgebrochen, wie dies ja beim typischen Radiusbruch genügsam bekannt ist. Überrascht waren wir durch eine neben sehr schräg verlaufendem Spiralbruch des Humerus vorhandene Collumfraktur (Fig. 24); in einem andern Fall bestimmte eine klinisch nicht vermutete, neben Hüftgelenksluxation mit Röntgen gefundene Fraktur durch das Foramen obturatum zu besonderer Vorsicht bei der Reposition. Am Schultergelenk sind solche erfreuliche Aufklärungen komplizierter Verhältnisse viel häufiger. Hier haben die Röntgenogramme vor den übrigen Untersuchungsmethoden einen bedeutenden Vorsprung.

Das Übersehen einer Fraktur auf Röntgenogrammen hat sehr verschiedene praktische Bedeutung je nach den praktischen Folgerungen, die man aus dem Röntgenogramm zieht, und je nach der Frakturstelle. Eine übersehene, gut stehende Oberarmhalsfraktur kann, da frühzeitig mit Bewegungen begonnen wird, durch den Fehler geradezu günstig beeinflusst werden, wie ich wiederholt beobachten konnte. Verhängnisvoll wird die Fehldiagnose, wenn einem negativen Röntgenogramm zu grosse Bedeutung beigelegt wird und dadurch eine übersehene Fraktur zu früh freigegeben, belastet oder dem Muskelzug ausgesetzt wird. Es lässt sich nicht leugnen, dass solche verhängnisvolle Fehler bei klinisch zweifelhaften Fällen gemacht wurden, weil ein ungenügendes Röntgenogramm zu früh das entscheidende Wort sprach. Für die Diagnose frischer Frakturen darf man daher folgende strengere Regel aufstellen: Klinisch zweifelhafte Frakturen, deren therapeutische Ignorierung schädliche Folgen haben könnte, sind ohne Rücksicht auf etwaigen negativen Röntgenbefund nach allgemein klinischen Gesichtspunkten, also zunächst als Frakturen zu behandeln. Wenn z. B. bei anfänglich schmerzhafter Kontusion der seitlichen Hüftregion eines älteren Mannes die Empfindlichkeit und Schwellung rasch zurückgehen und der Kranke gegen Belastung nicht empfindlich ist, so erhält erst hierdurch ein vorher gewonnenes negatives Röntgenogramm seine klinische Bestätigung und Bedeutung. Immerhin wird eine Kontrolldurchleuchtung bei der Entlassung, bezw. etwa vier Wochen nach dem Trauma, zu empfehlen sein.

Wo unser therapeutisches Handeln nicht wesentlich beeinflusst wird, liegt der Wert des röntgenographischen Frakturnachweises in ganz anderer Richtung. Die Diagnose einer Kontinuitätstrennung erklärt einen (gegenüber einer Kontusion) verlangsamten Heilverlauf und das Zurückbleiben mancher Störungen, welche aus den Begleiterscheinungen der Fraktur, Verletzung von Gefässen und Nerven, sich ableiten. Die Kontinuitätstrennung an sich kann ganz belanglos sein; ihr Nachweis sagt uns, dass eine schwerere Gewalteinwirkung mit entsprechenden Läsionen auch der Weichteile stattgefunden haben muss. Das Übersehen primärer Knochenverletzungen kann später insofern Bedeutung erlangen, als etwa zurückbleibende Störungen übertrieben oder merkwürdig erscheinen, was für Beurteilung von Unfallfolgen von Bedeutung ist.

Es war vorhin von den negativen Fehldiagnosen bei frischen Frakturen die Rede. Weniger häufig und auch weniger bedenklich sind die positiven Fehldiagnosen, d. h. die Annahme von Frakturen, wo in Wirklichkeit keine vorhanden sind. Verwechselt mit frischer Fraktur können werden: 1) Epiphysenlinien, insbesondere an selteneren Kernen, wie am Akromion, an der Tuberositas tibiae; auch die sog. Pseudoepiphysen[2]) wachsender Individuen, d. h. Einkerbungen an der Stelle einer rudimentären Epiphyse, möchte ich erwähnen. 2) Varietäten, namentlich inkonstante Sesambeine; Ossa bipartita, deren Echtheit übrigens nicht allgemein anerkannt wird. In unserer Sammlung konnte ich weder am Carpus noch am Tarsus eines auffinden. Überzählige Knochen sind gekennzeichnet durch ziemlich konstante Lage, ebenmässige, schön konturierte Form, feine Struktur; auch das häufig doppelseitige Vor-

[1]) Hamburger Atlanten, Bd. 5, „Die Frakturen und Luxationen".
[2]) Vgl. Z. f. Morph. u. Anthropol., Bd. X, H. 1.

kommen ist ein Anhaltspunkt. 3) Furchen und normale Kanäle im Knochen, wie die Canales diploici, Canales nutricii; man erkennt sie ausser an ihrer Lage und dem eventuell gehäuften Vorkommen auch wieder im wesentlichen an ihrem Formcharakter, der sich der Umgebung anpasst im Gegensatz zu der störend und meist regellos im Knochen auftretenden Frakturspalte. 4) Projektion von Weichteilfalten; sehr täuschend kann z. B. die Axillarfalte den Humerusschaft schräg durchsetzen; in einem Fall von Luxation brachten erst zwei weitere Kontrollaufnahmen derselben Schulter mit veränderter Armstellung die Gewissheit, dass ausser der bei Luxation nicht seltenen Absprengung des Tuberculum majus keine Frakturspalte vorlag. In ähnlicher Weise kann auch die auf den Rippenschatten sich projizierende Lungenzeichnung eine Frakturlinie nachahmen. 5) Atypische Projektion mancher Knochen kann den Eindruck einer Fraktur erwecken; so kann man z. B. in Unfallakten „Naviculare-frakturen" finden, die aus einer Schrägaufnahme des Handgelenks (Verschiebung der Röhre distal- und ulnarwärts) herausgelesen werden. Fig. 2b zeigt ein Naviculare in gerader, Fig. 2a eines in schräger Projektion; bei letzterer wird die eine Hälfte des winklig gekrümmten Knochens im Querschnitt projiziert und dies verursacht die Täuschung. 6) Auch Verwechslungen mit pathologischen Abgliederungen von Knochenstücken, arthritischen Gelenkmäusen sind denkbar; letztere finden sich aber meist an anderen Stellen als die traumatischen Absprengungen, welche an den exponiertesten Stellen und an den Band- und Kapselansätzen angetroffen werden, auch eine charakteristische zackige Form im frischen Zustand besitzen. Gelenkmäuse finden sich häufig zu mehreren im Gelenk verstreut; daneben bemerkt man häufig deutliche Veränderungen von Arthritis deformans, kleine zackige Osteophyten u. a. Die Differentialdiagnose kann praktisch wichtig werden, wenn ein Trauma ein an Osteochondritis dissecans leidendes Kniegelenk betrifft, und man entscheiden soll, ob eine frische intraartikuläre traumatische Absprengung in Betracht kommt. 7) Weichteilverkalkungen können ebenfalls als traumatische Absprengungen imponieren, z. B. kann eine partiell verkalkte Arteria tibialis postica auf ventrodorsaler Fussgelenksaufnahme aussehen wie eine frische oder ältere Absprengung, aus welcher wir auf ausgedehntere Bänderzerreissung schliessen würden.

Schwieriger wird die Diagnose, wenn eine Absprengung an einer Stelle sich findet, an welcher selbständige knöcherne Anhängsel als Varietäten vorkommen, so die Absprengung des Processus posterior tali, welche oft auf eine Calcaneusfraktur hinleitet, sog. Shepherdsche Fraktur; sie hat Ähnlichkeit mit dem selbständig vorkommenden Os trigonum. Die nicht sehr seltene Fraktur der Basis oss. metatars. V. kann die Rolle eines Os vesalianum spielen. Kürzlich beobachtete ich eine Absprengung am Os cuboideum, der Stelle entsprechend, wo das Os peroneum sich findet. Diese Absprengung fehlte auf der andern Seite, entsprach einer traumatisch betroffenen, lokalisiert druckempfindlichen Stelle, und war ebenso wie die zugehörige Bruchfläche des Würfelbeins grob zackig, im Gegensatz zu dem meist in eine Facette des Cuboids passenden, schön abgerundeten Os peroneum. Täuschen kann auch die von mir einmal beobachtete Fraktur der (als häufige Varietät) verschmolzenen beiden Endglieder der 5. Zehe.[1]) Die Frakturlinie verriet sich durch ihre zackige Form im Gegensatz zu einem glatten Gelenkspalt.

Die Epiphysenlinien jugendlicher Individuen können Anlass zu einer positiven, aber auch zu einer negativen Fehldiagnose geben, wenn nämlich die Frakturlinie mit der Epiphysenlinie zusammenfällt. Man kann eine klinisch absolut sicher erkannte, allerdings seltene, reine Epiphysenlösung am unteren Radiusende nach guter Reposition der in typischer Weise verschobenen, krepitierenden Bruchenden röntgenographieren und jede Spur einer Veränderung am Radius vermissen. Erst im weiteren Heilverlauf zeigen sich an der verletzten Stelle gewisse Reaktionen. Einen Fingerzeig giebt bei der frischen Läsion der in der Regel frakturierte Proc. styl. ulnae. Es gehört auch Übung dazu, um eine Verschiebung der Ellenbogengelenkskerne zu erkennen, z. B. eine geringe Abwanderung des Kerns des inneren Humeruscondylus,

[1]) Siehe Monatsschr. f. Unfallk. 1906, Nr. 4.

welche in der Regel beweisend für eine stattgehabte Luxation des Ellenbogengelenks nach aussen, mit Abreissung des inneren Seitenbandes ist (Fig. 27).

Sieht man von solchen Abrissfrakturen von kleineren Epiphysenkernen ab, so sind die Epiphysenbrüche bezw. -Lösungen nicht häufig, die reinen Epiphysentrennungen sogar auffallend selten. Häufig bricht der Knochen ganz nahe der Epiphysenlinie, ein Beweis, dass letztere nicht besonders disponiert ist. Besonders am Radius treffen wir die der typischen Radiusfraktur Erwachsener analoge Fraktur oft dicht bei der Epiphysenscheibe, welche vom Sprung nicht berührt wird. Am oberen Humerusende sehen wir die Fraktur des chirurgischen Halses, wieder im Gegensatz zum Erwachsenen, verhältnismässig häufig; auch am untern Humerusende durchsetzt die Frakturlinie gerne hart oberhalb der Epiphysenscheibe quer den Knochen. Frische Epiphysenlösung am Schenkelhals[1]) habe ich nur einmal gesehen, öfter die Folgezustände: „traumatische Coxa vara". Am jugendlichen Fussgelenk können beide Knöchel zwischen Spitze und Epiphysenscheibe brechen. Reine Epiphysentrennung habe ich am Radius nur zweimal gesehen, ebenso schien vereinzelt die Humeruskopfepiphyse glatt abgetrennt zu sein; häufiger bricht neben der teilweise gesprengten Epiphysenscheibe ein Stück aus der Diaphyse aus, an der Konkavität der Biegung, wo das Gewebe eine Stauchung erfährt. Die Röntgenstrahlen zeigen, dass manche scheinbare reine Epiphysentrennung auch den Knochen beteiligt; andererseits, dass Epiphysen nicht selten eine Zerrung erfahren, kenntlich an der Periostreaktion nach einiger Zeit.

Warum gerade die Epiphysen weniger leicht brechen als die Metaphysen, kann man hauptsächlich aus der elastischen Beschaffenheit des Knorpels ableiten; es muss aber auch die Verbindung zwischen Epi- und Diaphyse besonders geschützt sein; einmal dadurch, dass die Epiphysenscheibe in der Regel nicht glatt, sondern an ihrer Scheibenfläche höckerig beschaffen ist, wodurch eine Verzahnung bewirkt wird; ferner aber dadurch, dass ihre Faserung in der Längsrichtung des betr. Knochens angeordnet ist, während die störende Gewalt meist senkrecht oder schräg zu dieser angreift.

Wir haben uns bis jetzt nur mit dem Nachweis beschäftigt, ob überhaupt eine Fraktur vorhanden ist oder nicht, und haben gesehen, dass die Röntgenstrahlen für sich allein genommen in manchen Fällen den Dienst versagen. Desto grösser ist ihre Hilfe da, wo eine Fraktur zwar erkannt, der genauere Verlauf der Bruchlinien jedoch unbekannt ist. Hier erhält man wertvolle Aufschlüsse, vorausgesetzt, dass man sich über die Projektionsverhältnisse genaue Rechenschaft giebt. Vor allem ist zu bedenken, dass eine Frakturspalte mehrere Frakturlinien auf dem Röntgenogramm erzeugen kann; man kann also den Eindruck eines Stückbruches bekommen, wo in Wirklichkeit nur ein einfacher Bruch vorliegt. Durchsägt man (Fig. 3a, 3b) einen Röhrenknochen *K* quer bei *B*, befestigt die Enden wieder zusammen, legt ihn auf eine Kassette und belichtet mit in der Längsachse verschobener Röhre, so erhält man eine Doppelspalte (Fig. 3b), deren beide Schenkel *ab*, *cd* der der Platte anliegenden und der abgewandten Hälfte des Knochens entsprechen; dazwischen ist der Markraum *M* zu suchen. Auch bei unregelmässig gekrümmter Frakturfläche werden die beiden Frakturlinien an den Enden konvergieren müssen. Noch einige Beispiele: Der häufige isolierte Schrägbruch des äusseren Knöchels (Fig. 49b) zeigt von vorne gesehen eine eigentümliche dreieckige Spaltform (Fig. 49a) entsprechend der in dieser Höhe dreieckigen Querschnittsform der Fibula. Ein Schrägbruch der Tibia im unteren Drittel (Fig. 4b seitliche Aufnahme) giebt von vorne gesehen das Röntgenogramm Fig. 4a (Verdichtungsschatten schraffiert). Wird an der Patella von der einen Hälfte ihrer Basis ein Stück schräg abgesprengt, so erhält man in Seitenansicht eine intakte Patellarkontur und darüber ein isoliertes Frakturstück (*f*, Fig. 5a); erst die sagittale Aufnahme (Fig. 5b) der seitlich möglichst verschobenen Patella bringt Klarheit.

Sind zwei Knochen verschoben, wie in Fig. 6a, so erhält man bei Aufnahme senkrecht

[1]) s. Hoffa, Z. f. orthop. Chir. XI, 3.

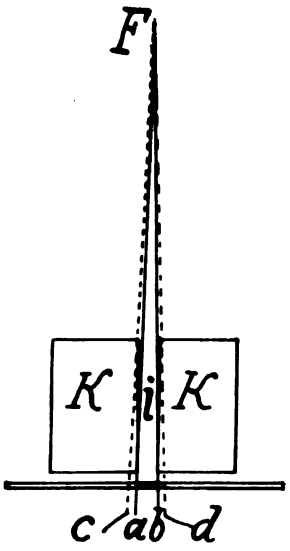

Fig. 1a.

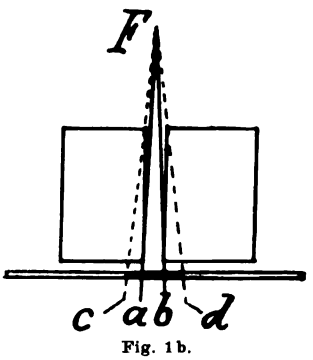

Fig. 1b.

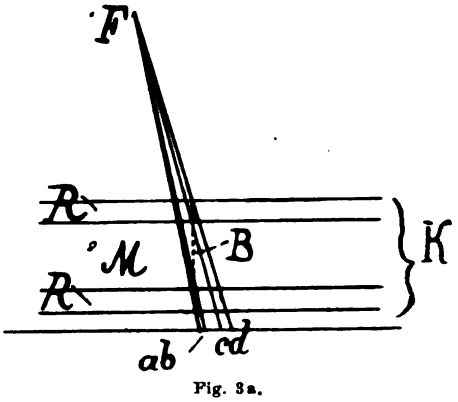

Fig. 3a.

Fig. 2a.

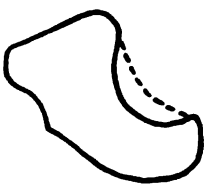
Fig. 2b.



Fig. 3b.



Fig. 4a.

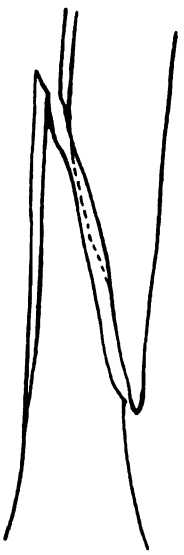
Fig. 4b.

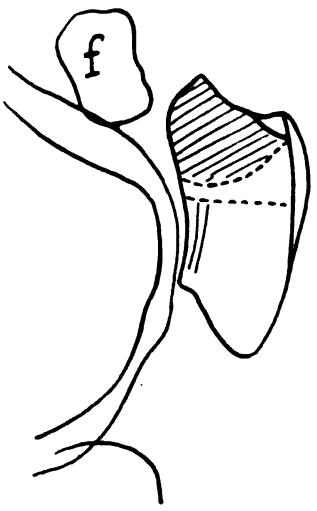

Fig. 5a.

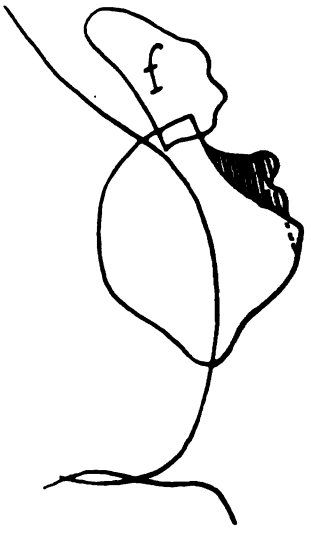

Fig 5b.

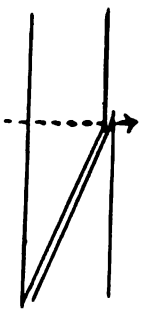
Fig. 6a.

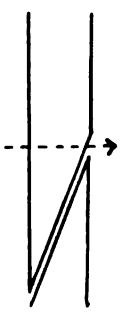
Fig. 6b.

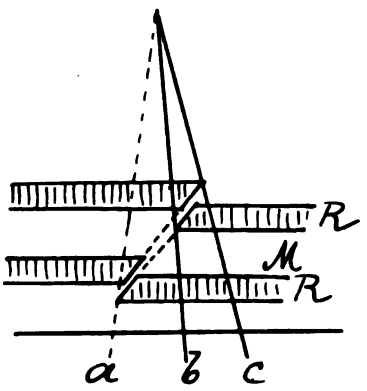

Fig. 6c.

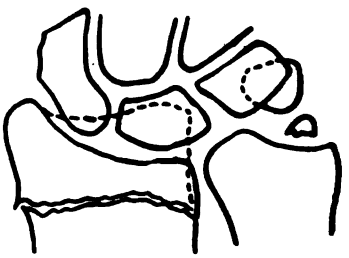
Fig. 7.

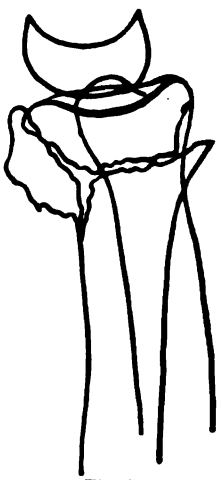
Fig. 8.

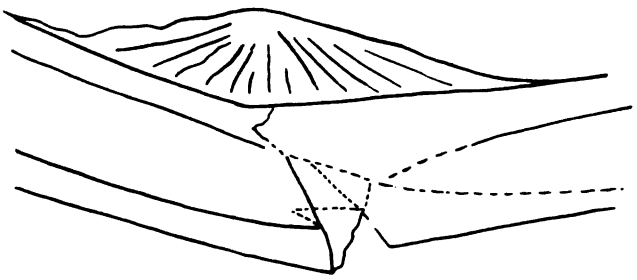
Fig 9.

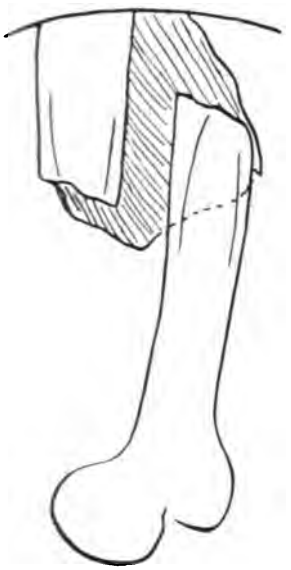

Fig. 10.

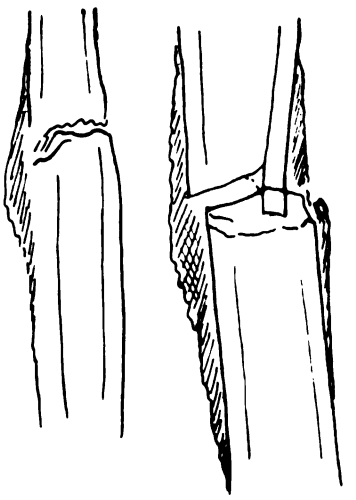

Fig. 11.

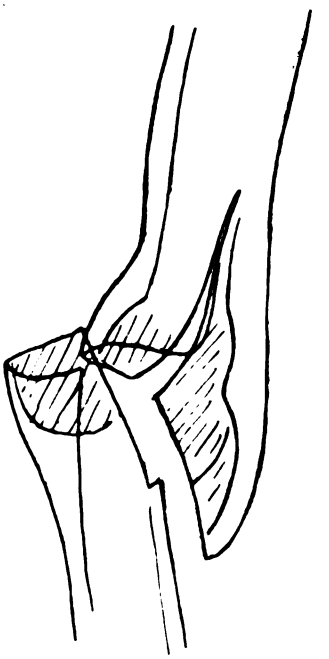

Fig. 12a.

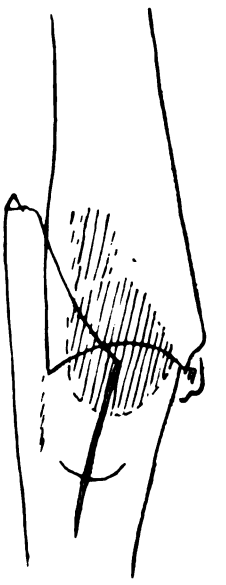

Fig. 12b.

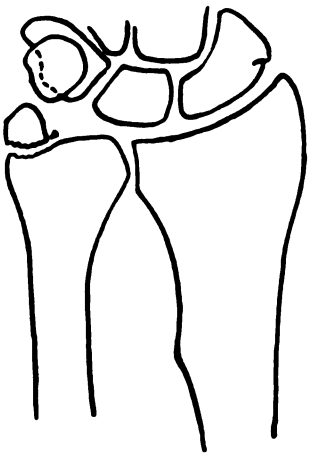

Fig. 13.

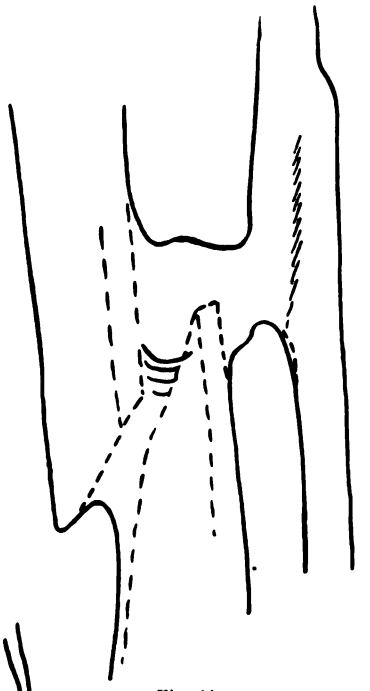

Fig. 14.

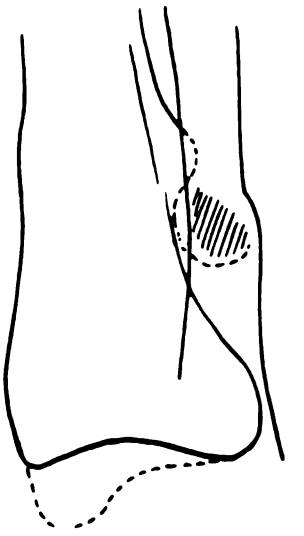

Fig. 15.

Fig. 16.

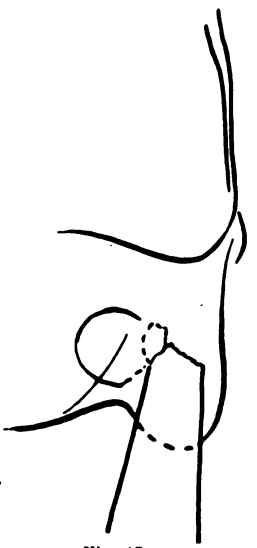

Fig. 17a.

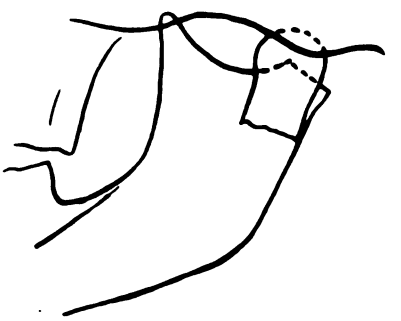

Fig. 17b.

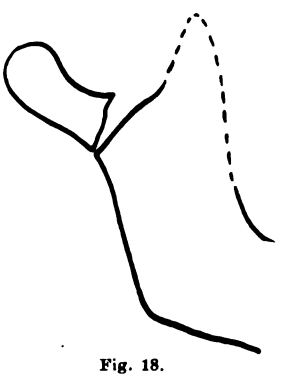

Fig. 18.

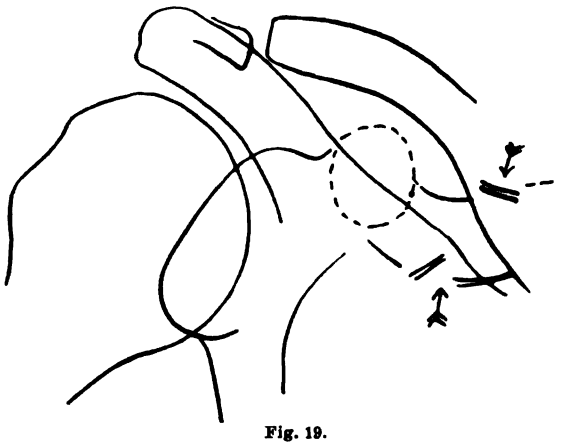

Fig. 19.

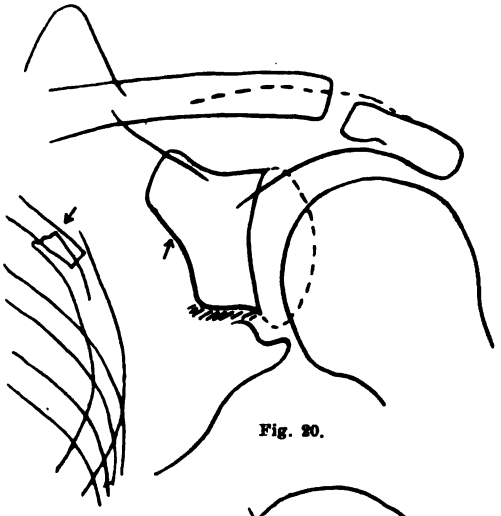

Fig. 20.

Fig. 21.

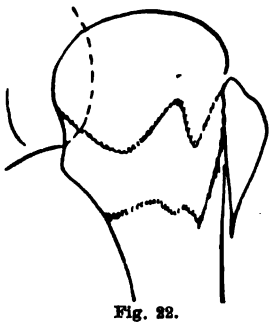

Fig. 22.

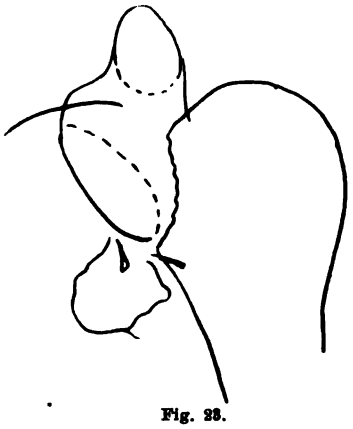

Fig. 23.

Fig. 24.

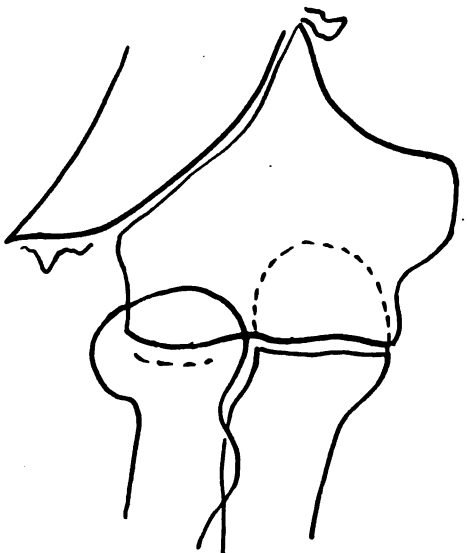

Fig. 25.

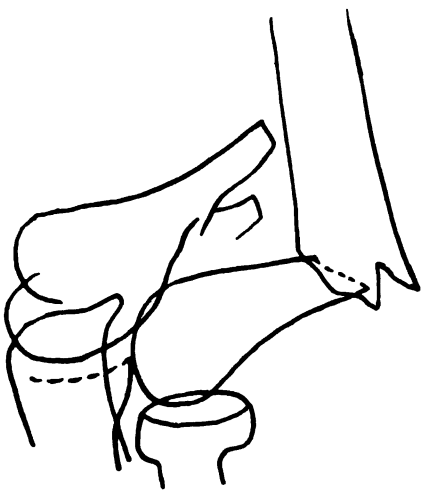

Fig. 26a.

Fig. 26b.

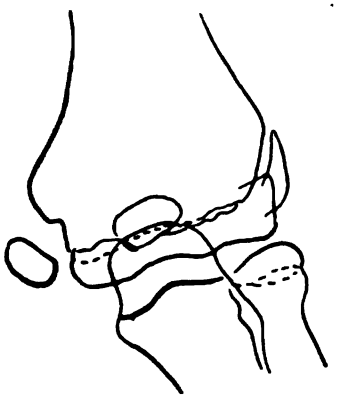

Fig. 27.

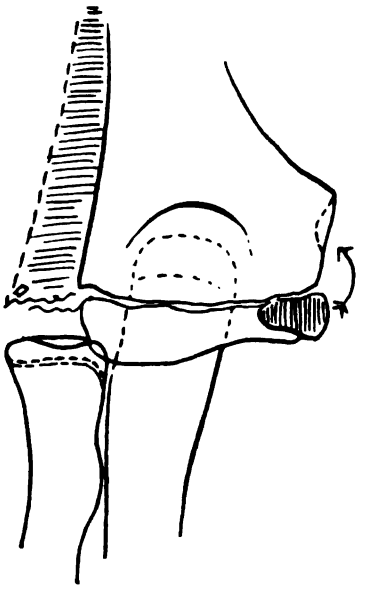

Fig. 28.

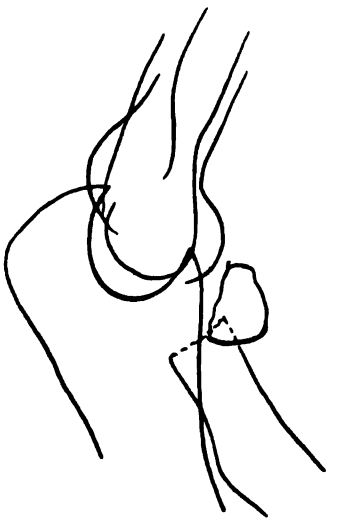

Fig. 29.

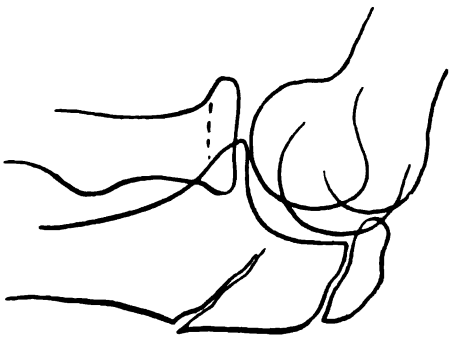

Fig. 30.

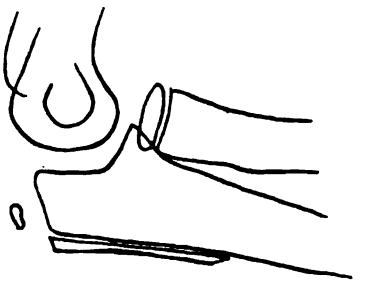

Fig. 31.

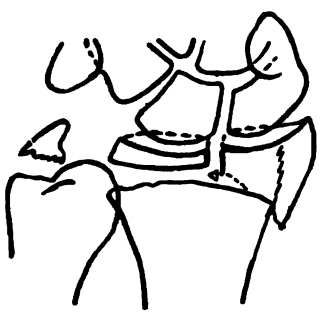

Fig. 32.

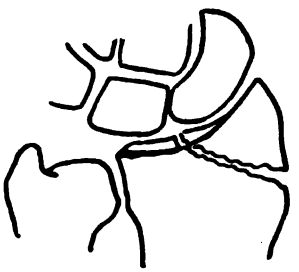

Fig. 33.

Fig. 34.

Fig. 35.

Fig. 36.

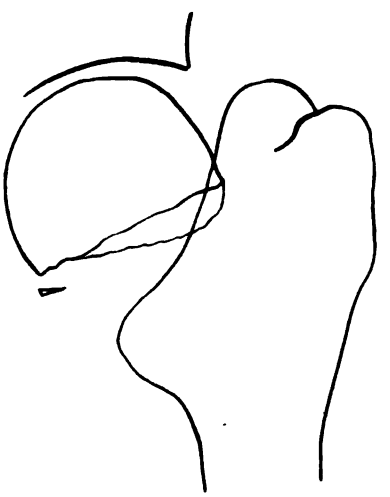

Fig. 37.

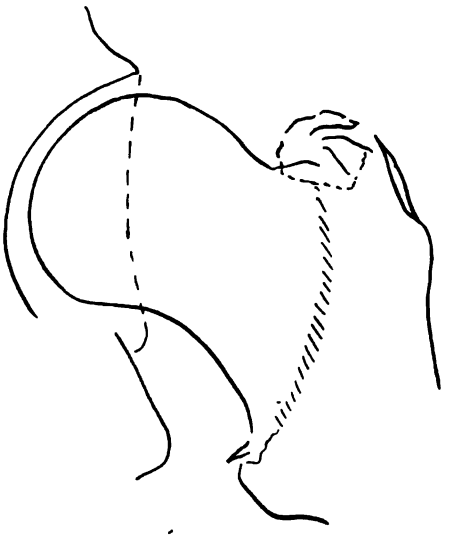

Fig. 38.

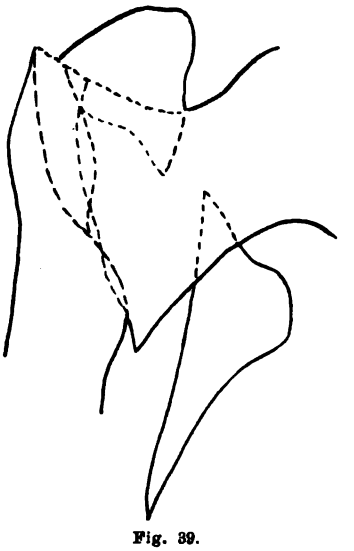

Fig. 39.

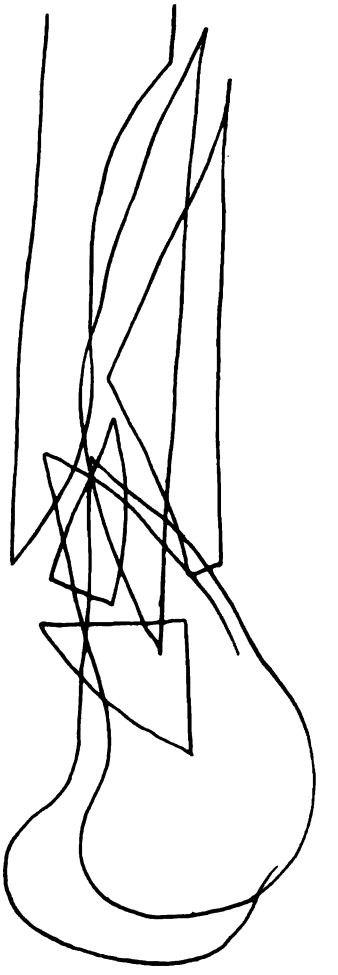

Fig. 40.

Fig. 41.

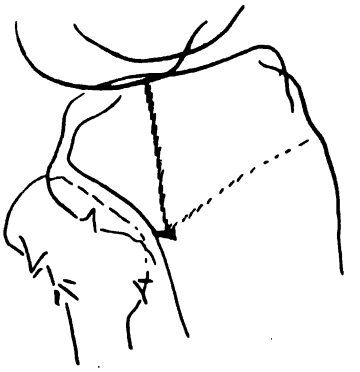

Fig. 42.

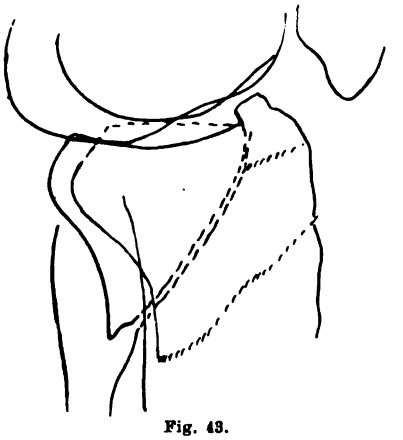

Fig. 43.

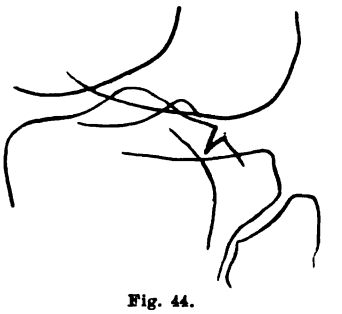

Fig. 44.

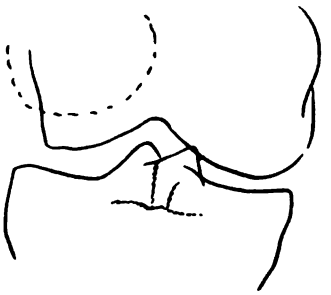

Fig. 45a.

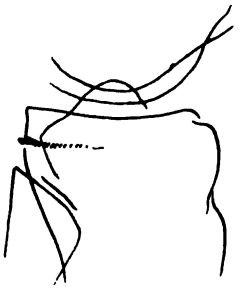

Fig. 45b.

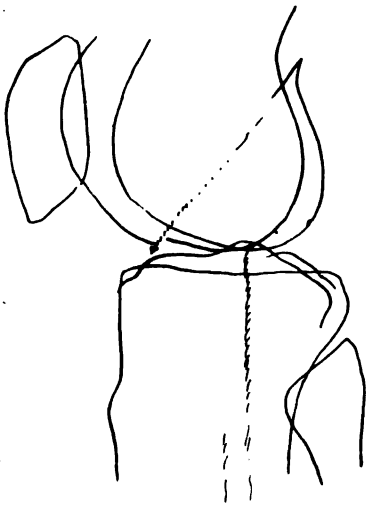

Fig. 46.

Fig. 47a.

Fig. 47b.

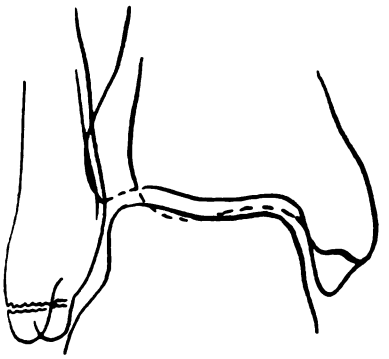

Fig. 48.

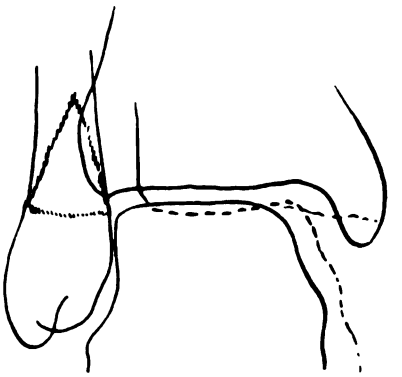

Fig. 49a.

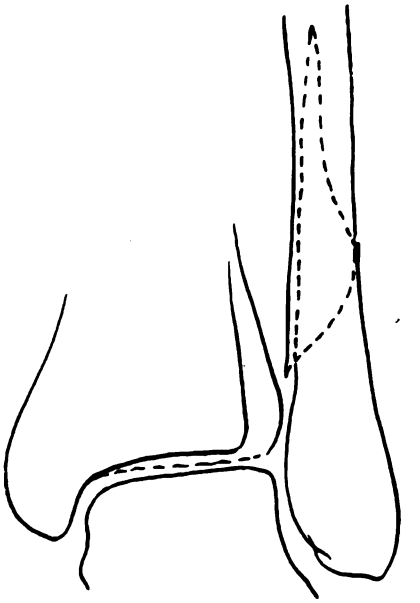

Fig. 50a.

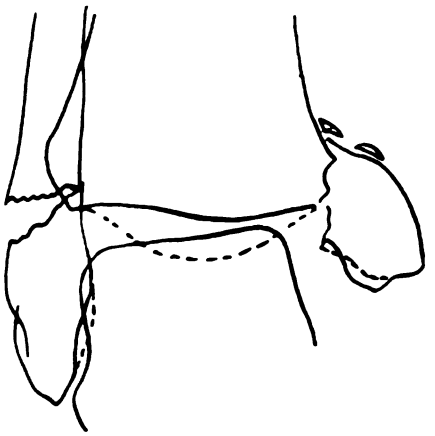

Fig. 51a.

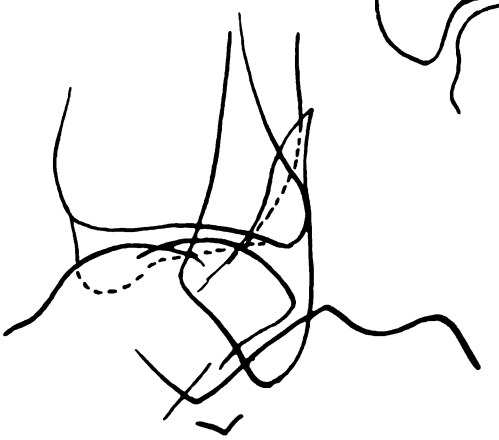

Fig. 49b.

Fig. 50b.

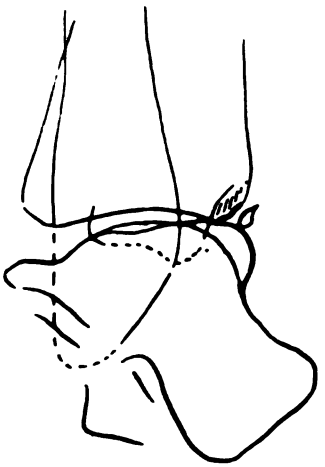

Fig. 51b.

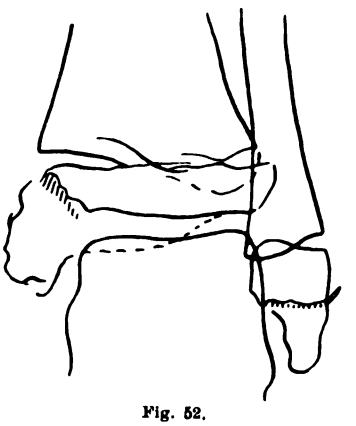

Fig. 52.

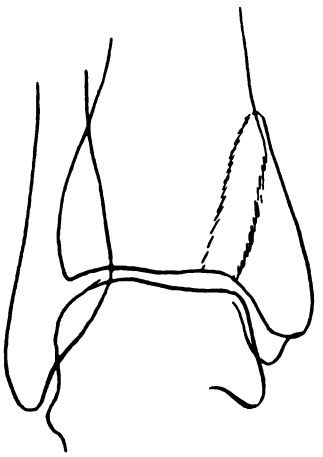

Fig. 53a.

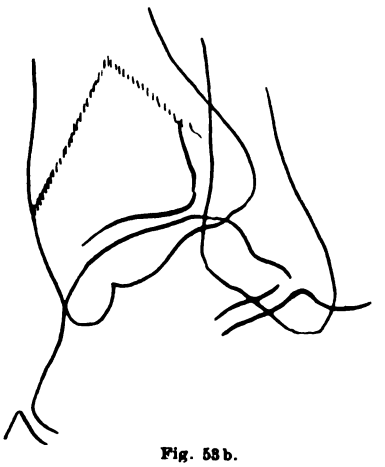

Fig. 53b.

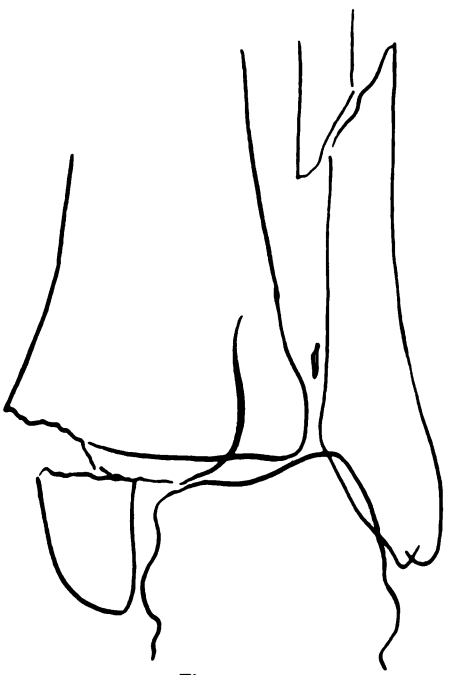

Fig. 54.

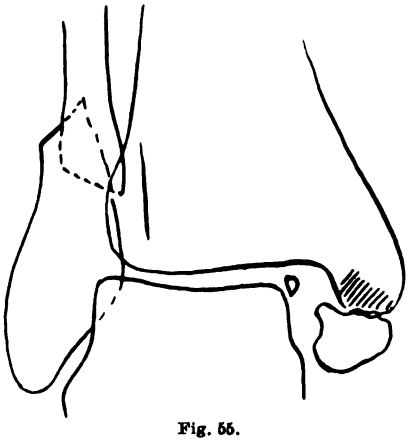

Fig. 55.

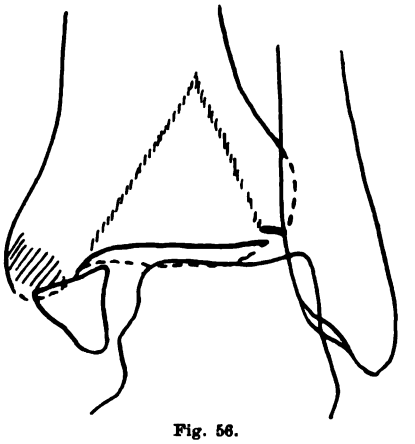

Fig. 56.

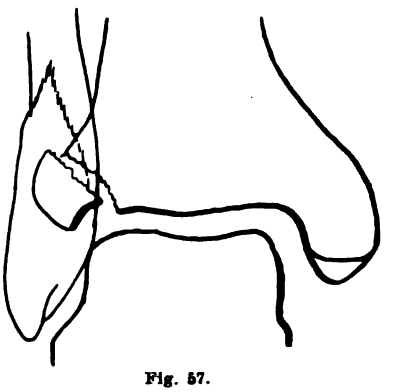

Fig. 57.

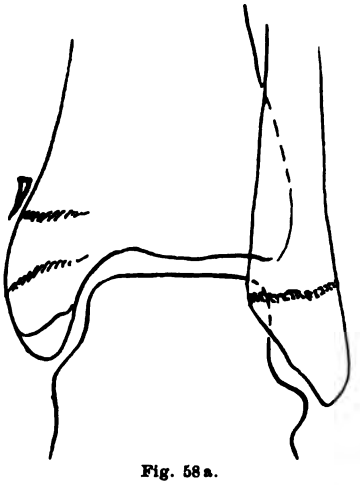

Fig. 58a.

Fig. 59a.

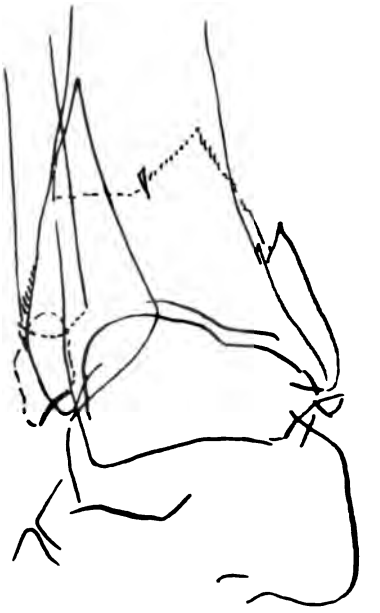

Fig. 59b.

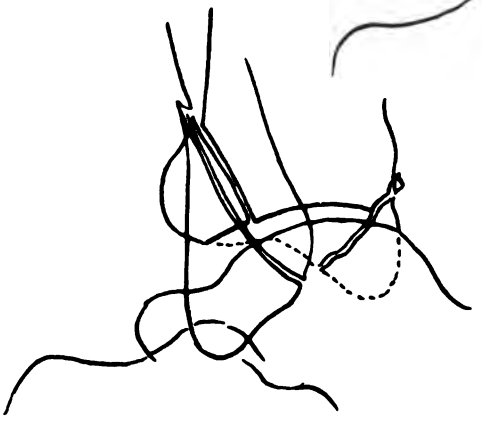

Fig. 58b.

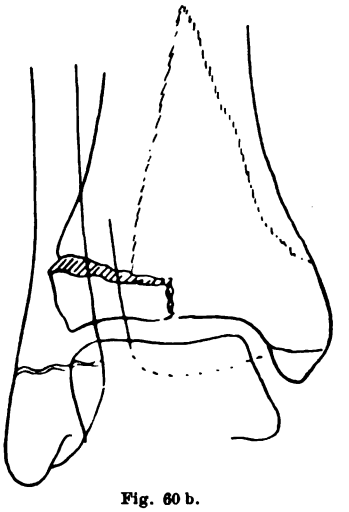

Fig. 60b.

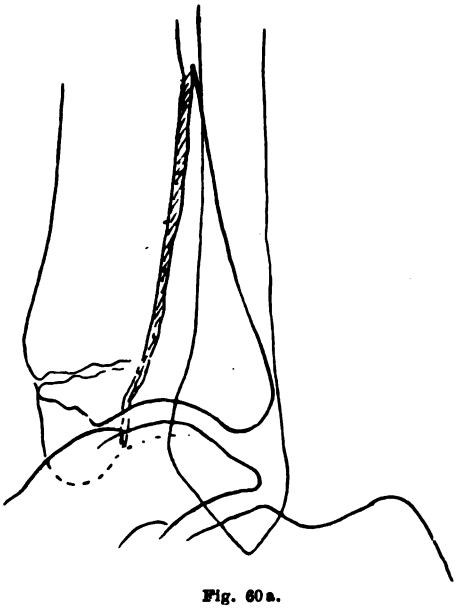

Fig. 60a.

Fig. 61.

zur Längsachse (Pfeil) einen Verdichtungsschatten; sind sie aber nach Art Fig. 6b verschoben, so entsteht analog ein Verdünnungsschatten.

Ist ein dislozierter Röhrenknochenbruch (Fig. 6c; M = Markraum, $R\,R$ = Rinde) aufzunehmen, so entstehen bei a und auf der Strecke $b\,c$ Verdichtungsschatten, weil die Strahlen hier mehr als die zwei Rindenschatten $R\,R$ zu durchdringen haben.

Eine Aufnahme in irgend einer Richtung enthält nicht selten auch Hinweise auf Verschiebungen in dieser Aufnahmerichtung. Erhält man z. B. von einer dorsoventralen Radiusfrakturaufnahme eine Form wie Fig. 7, so kann man aus der vergrössert sichtbaren Gelenkfläche des Radius schliessen, dass eine Achsenverschiebung in einer senkrecht zur Bildebene stehenden Ebene stattfand. Eine analoge Verschiebung erkennt man auch auf der sagittalen Aufnahme einer hohen Radiusfraktur; das entschieden weniger scharfe Bruchstück muss sich weiter von der Platte entfernt haben. Ebenso erkennt man bei Malleolarbrüchen eine Dislocatio ad peripheriam aus der veränderten Projektion des peripheren Bruchstücks; dieselbe Dislokation ist bei Torsionsbrüchen der Tibia daraus ersichtlich, dass die Enden nicht gut aufeinander passen.

Aus der Bruchform ist die Art der einwirkenden Gewalt oft sehr deutlich abzulesen; als Beispiel diene Fig. 8, der Typus eines Biegungsbruches; am Calcaneus kann man deutlich einen Rissbruch von einem Kompressionsbruch unterscheiden. Die Spiraltouren eines Torsionsbruchs kann man bisweilen eine grössere Strecke im Knochen entlang verfolgen.

Der Nachweis, ob eine Fraktur ins benachbarte Gelenk geht, ist praktisch wichtig. Manchmal erreichen auslaufende Sprünge auf langem Wege ein Gelenk. Täuschungen sind häufig; bei genauem Zusehen erkennt man z. B., dass die meisten Radiusfrakturen auch das Handgelenk erreichen. Meist führt ein Sprung in der Mitte oder in der ulnaren Hälfte nach dem Gelenk.

Die Entscheidung, ob ein Bruch fest eingekeilt sei, gelingt mittels Röntgenogramm nur im negativen Sinne; man kann eine trennende Spalte erkennen; dagegen kann Einkeilung durch Übereinanderlagerung der Bruchstückschatten vorgetäuscht werden. Es wäre also bedenklich, wenn man sich im therapeutischen Plane durch eine im Röntgenogramm scheinbare Einkeilung einer Schenkelhals-, Humerushals- oder Radiusfraktur wollte beeinflussen lassen.

Bei scheinbar auf Röntgenogrammen vorhandenen Infraktionen sind mehrere Kontrollbilder anzufertigen. Man wird dann finden, dass bei Erwachsenen die Infraktionen zu den grössten Seltenheiten gehören Ich habe an Diaphysen keine nachweisen können, sah dagegen oft bei Kontrollen, dass die Bruchspalte eben doch durchgehend war. Bei jugendlichen Individuen sind die Fissuren auch selten genug, um als kasuistische Mitteilungen zusammengestellt zu werden; ich verfüge über einige Fälle, welche demnächst von anderer Seite mitgeteilt werden sollen; der klinische Nachweis war nicht möglich gewesen, wird aber in Zukunft auf Grund der Röntgenerfahrungen wohl bisweilen gelingen. Häufig kann man die subperiostalen Frakturen und die sog. Faltungsfrakturen[1]) jugendlicher Knochen, namentlich am Vorderarm nachweisen, die ja klinisch auch nicht immer sicher erkennbar sind.

Ähnlich wie gegenüber den praktisch viel zu oft diagnostizierten Infraktionen verfeinert sich die Erkenntnis der Frakturlinien am Oberarmkopf und Schenkelhals. Scheinbare Frakturen des Trochanter major entpuppen sich nach mehreren Kontrollen meist als pertrochantere Schenkelhalsfrakturen; einen isolierten Bruch des Troch. major habe ich nur einmal beobachtet. Seit ich scheinbar isolierte Brüche des Tuberculum majus humeri genauer kontrolliere, weiss ich, dass in der Mehrzahl auch ein Sprung quer durch das Collum läuft, so dass der Bruch die Form eines quergestellten Y hat, dessen Gabel das Tuberc. majus umfasst (Fig. 22). Isolierte Brüche des Tuberc. majus begleiten dagegen, wie man schon lange wusste, gerne die Luxation des Humeruskopfes, es sind Rissbrüche (Fig. 23). Auf die Malleolarbrüche werde ich im speziellen Teil eingehen.

[1]) S. Kohl, D. Z. f. Ch. Bd. 77, Heft 4—6.

Soviel über die frischen Frakturen. Frakturen in Heilung bringen ausser der Dislokation ein weiteres Moment, das röntgendiagnostisch wertvoll ist: die Entwicklung des knöchernen Callus, ausserdem kommt auch dem Nachweis der meist deutlich sich entwickelnden Knochenatrophie eine gewisse Bedeutung zu. Der fibröse Callus differenziert sich nicht auf dem Röntgenogramm; was als Schatten sichtbar wird, ist erst die Ablagerung der Kalksalze, und zwar kommt für uns hauptsächlich der periostale Callus in Betracht, dessen vorherrschende Bedeutung für die Konsolidation gerade aus Röntgenogrammen sehr anschaulich hervorgeht. An Diaphysen sieht man einige Zeit nach der Frakturierung, wie sich das Periost als schmaler Saum von der Corticalis abhebt, bei stärkerer Dislokation oft in grosser Entfernung von der Frakturstelle beginnend, und wie es sich allmählich verdickt. Je jugendlicher das Individuum und je stärker die Gewalteinwirkung, also die Läsion des Periosts, desto lebhafter ist dieser Prozess. Gereiztes Periost wird zur Knochenproduktion angeregt. Auch bei einfachem Schlag auf einen jugendlichen Knochen sieht man auf dem Röntgenogramm die traumatische Periostitis ossificans, und ebenso bei entzündlichem Reiz, bei akuter Osteomyelitis. In dieser, auf eine Verstärkung des festen Stützgewebes hinarbeitenden Reaktion des Periostes liegt ein wichtiger Faktor für die Formentwicklung und das Wachstum der einzelnen Knochen. Die bei stärkerer Muskeltätigkeit auf das Periost einwirkenden Druck- und Zugkräfte werden ebenso als fortgesetzt gelinder Reiz eine Zunahme des Dickenwachstums bewirken, wie dies nach Trauma in gesteigerter Form zu Tage tritt, so dass also nur verschiedene Grade einer „funktionellen Anpassung" vorliegen; die Tatsache, dass die frakturierte Stelle bei normaler Heilung für die Zukunft besonders widerstandsfähig wird, ist eigentlich auch eine Anpassungserscheinung. Der erwähnte, als schmaler Streifen die Corticaliskontur begleitende Schatten ist nicht etwa als einfach abgehobenes Periost, sondern als eine ossifizierende Periostschicht anzusehen; ich habe zum Vergleich an einem Amputationsstück das Periost mit einer Nadel abgelöst und abgespreizt, konnte aber bei Aufnahme in verschiedenen Richtungen keinen Periostschatten erhalten. Auch im Röntgenogramm eines Tibiatransversalschnitts, erhalten 20 Tage nach schwerer Knöchelfraktur, welche zu Gangrän des Fusses (Amputation) bei einem 14jährigen Patienten geführt hatte, sah man deutlich den feinen, der Corticalis parallel laufenden Saum; dieser kalkhaltige Saum war makroskopisch von der Rinde getrennt durch eine leimartige weiche Schicht, welche jedenfalls die Osteoblasten enthielt. Man sieht diese kalkfreie Zwischenzone auf Röntgenogrammen noch eine Zeit lang, nachdem der Callus klinisch bereits „solide" ist, da eben noch weiter von innen her junges Knochengewebe nachgeschoben wird. Erst mit Abschluss der definitiven Callusproduktion, wenn der Callusschatten bereits die Dichtigkeit der Kompakta aufweist, verschwindet diese Zwischenzone. Auch die eigentliche Frakturspalte kann man noch lange Zeit sehen, nachdem der Knochen längst im klinischen Sinne verheilt ist. Erst nach einem halben Jahre etwa schleifen sich die Kanten ab und der früheren Bruchspalte entsprechend bildet sich eine eventuell den Markraum durchsetzende Knochenleiste. Feine Sprünge verschmelzen einfach, ohne dass man Verdichtungsleisten auftreten sieht. An den Epi- und Apophysen, wo das Periost sich schwerer abziehen lässt, kann man, insbesondere bei Erwachsenen, nur dann deutlich vorspringende Callusschatten sehen, wenn die Dislokation einen gewissen Grad erreicht, und auch dann treten diese Callusschatten viel später auf als an den Diaphysen. Eine Schädelfraktur konnte ich noch $1^1/_2$ Jahre nach der frischen Aufnahme im Kontrollbild wiedererkennen, Trepanationsspalten halten sich viel länger.

Was das erste Auftreten des Callusschattens betrifft, so fällt dasselbe in eine desto frühere Zeit, je lebhafter die knochenbildende Tätigkeit des Periosts an dieser Stelle und dem Lebensalter des Individuums entsprechend ist, ferner je grösser die Dislokation innerhalb der überhaupt für eine Überbrückung noch in Betracht kommenden Grenzen ist. Je früher der Callussaum erscheint, desto stärker ist auch seine Ausdehnung zu erwarten. Operativ gesetzte Frakturen entwickeln den Callus langsamer und schwächer als traumatisch entstandene, wenigstens an osteotomierten X-Beinen, die allerdings nicht ganz normal sind,

ist mir dies aufgefallen; gerade die gute Adaption der Enden, der geringere Bluterguss, die geringere Läsion des benachbarten Periosts, die sorgfältige Fixation von Anfang an könnte man hierfür verantwortlich machen. Bei Hebotomie-Sägespalten bleibt die Callusbildung auf dem Röntgenogramm ebenfalls länger aus; ausser der geringeren lokalen plastischen Energie des Periostes an dieser Stelle, die ja geringes Dickenwachstum erfährt, wäre daran zu denken, dass die Sägespalte gleichmässig weit ist, sich also nirgends Bruchzacken oder Periostbrücken berühren. Dafür, dass bei komplizierten Brüchen der Callus in der Regel länger auf sich warten lässt, ist ausser der Einwanderung von Keimen wohl auch die dabei häufigere Interposition von Weichteilen, die wir leider auf dem Röntgenogramm nicht sehen können, anzuschuldigen; auch zwischengelagerten Splittern kann man auf dem Röntgenogramm leider nicht ansehen, ob sie von Periost entblösst sind oder ob sie zur Reparation ein brauchbares Material abgeben können. Nach dem oben Gesagten wird man einen Callusschatten am frühesten an einem lebhaft wachsenden Femur erwarten dürfen, dessen Diaphyse mit beträchtlicher, aber nicht zu hochgradiger Dislokation gebrochen ist. Ich habe mehrere jugendliche Oberschenkelbrüche in kurzen Zeitabständen röntgenographiert. Der erste Callussaum war bei einem Zwölfjährigen schon nach 10 Tagen zu sehen, nach 14 Tagen pflegt der Callus in diesem Alter schon sehr ansehnlich mit Kalksalzen imprägniert zu sein, während er im mittleren Lebensalter erst in der vierten bis sechsten Woche und zwar viel umschriebener aufzutreten pflegt. Im Gegensatz zu den Diaphysen entwickelt sich der Callus bei Epiphysenbrüchen Erwachsener so langsam und spärlich, dass man ihn z. B. bei Radius-, Malleolar- oder Collumbrüchen bisweilen vergeblich erwartet, während der Bruch im klinischen Sinne schon verheilt ist. Nur wenn die Dislokation ausgesprochen ist, bildet sich eine eng umschriebene prominente Calluswolke, die sich später der Umgebung unter Angliederung der Struktur teilweise anpasst. Unter Umständen ist es wichtig, den heilenden Knochen in verschiedenen Richtungen aufzunehmen, da sich der Callus manchmal vorwiegend in einer Richtung entwickelt, namentlich wenn er Knickungswinkel ausfüllt, um sie später in eine sanftere Krümmung überzuführen. Fig. 9 zeigt die Pause einer frontalen Aufnahme von jugendlicher Femurfraktur mit Knickungswinkel und entsprechend einseitiger Callusentwicklung (eine schöne Illustration zum Wolffschen Transformationsgesetz), die bei sagittaler Aufnahme ganz falsch beurteilt werden könnte. Oft sieht man auch, wie der Callus z. B. bei jugendlicher supracondylärer Fractura humeri aus grosser Entfernung sich anschickt, um die Dislokation nivellierend auszugleichen. Fig. 10 zeigt die grösste noch durch Callus überbrückte Diastase, die ich in unserer Sammlung finden konnte (Humerus).

Manche Frakturen sind, wie schon kurz angedeutet, erst *während der Heilung am Callus* röntgenographisch erkennbar. Auffallend geringe Tendenz zu Callusbildung bemerkt man bei Brüchen der Patella, des Olekranons, wenigstens bei Erwachsenen; sie werden, nach dem äusseren Befund zu schliessen, ganz gut verkittet, auf dem Röntgenogramm vermisst man noch nach Monaten den Callus; die Neigung zu Refraktur bzw. Pseudarthrosenbildung wird hier durch das Röntgenogramm gut illustriert. Dass die Fractura oss. navicularis manus pseudarthrotisch zu heilen pflegt, hat man erst aus Röntgenogrammen überhaupt erfahren.

Es wäre sehr erfreulich, wenn man aus Röntgenkontrollen von Frakturen *sichere Anhaltspunkte darüber gewinnen könnte, in welchem Masse die Konsolidation* fortschreitet, bzw. was man zur fraglichen Zeit dem halb gefestigten Knochen zumuten darf. Trotz vieler Kontrollen und Vergleiche mit dem klinischen Befund kann ich keine sicheren praktischen Anhaltspunkte geben. Nur die *Extreme*: fehlender oder sehr spärlicher Callus bei länger zurückliegenden Diaphysenbrüchen, andrerseits sehr dichter und voluminöser Callus sind eindeutig, sind aber in der Regel für die klinische Beurteilung von untergeordneter Bedeutung. Viel wichtiger ist neben der bei dicken Weichteilen nicht ganz zuverlässigen Prüfung des *„Federns“* die Konstatierung der Empfindlichkeit des Knochens gegen Druck, Zug, Belastung, wenigstens bei Menschen mit normaler Sensibilität. Als Beispiel, wie wenig Röntgenbefund und klinischer Befund parallel gehen, zeige ich Fig. 11 von einer gut reponierten Unter-

schenkelfraktur eines 40jährigen Mannes; die Callusbildung schien, 7 Wochen nach der Fraktur, sehr gut zu sein, und trotzdem war deutliches Federn zu konstatieren, und überdies Belastungsschmerz, der den Kranken am Gehen verhinderte. In andern Fällen, bei denen die Bruchstelle sich ganz fest anfühlte, war auf dem Röntgenogramm noch wenig Callus zu sehen; ein solcher Befund beweist immerhin, dass der Callus noch vorwiegend fibrös sein muss, und giebt einen wertvollen Wink zur Vorsicht. Wenn im Röntgenogramm Callusschatten sichtbar sind, sind Korrektionsversuche nur mehr als Biegung ad axin möglich, Verkürzungen lassen sich dann nicht mehr ausgleichen; auch dieser Anhaltspunkt ist praktisch brauchbar. Die Kalkablagerung ist also kein sicherer Gradmesser für die Festigkeit; das kalkhaltige Gewebe muss gewissermassen erst erstarren; ein noch weicher Gipsverband würde ja auch ähnliche Röntgenschatten geben, wie der erhärtete. Man erinnere sich auch, dass ein Bruch manchmal auffallend rasch erhärtet; man ist dann zu der falschen Annahme verleitet, als hätten sich die Kalksalze so rasch abgelagert.

Ob eine Pseudarthrose besteht, ist nach Röntgenogrammen sehr wohl im positiven Sinne, aber nicht immer sicher im negativen Sinn zu entscheiden. Man kann nämlich eine deutliche Unterbrechung der Kontinuität sehen, aber ebensogut übersehen, wenn die Bruchstückschatten sich in der Bildebene überlagern. Das scheinbare Fehlen von Callus beweist viel weniger als der Nachweis einer deutlichen Lücke zwischen den Bruchstücken. Dass ältere Bruchstücke den Anschluss versäumt haben, erkennt man an der abgerundeten Form ihrer ursprünglichen zackigen Kanten, bzw. an einem feinen Verdichtungssaum der frei endenden Calluskontur. Davor warnen möchte ich, durch Bewegungen unter Leuchtschirmkontrolle das Federn erkennen zu wollen. Täuschungen sind unvermeidlich und noch viel grösser als bei exakter manueller Untersuchung. Die Ursache der Pseudarthrosenbildung lässt sich nicht selten aus dem Röntgenogramm vermuten. Grosse Diastase, Reiten der Bruchenden aufeinander, zahlreiche, an den Kanten abgeschmolzene Bruchstücke, die frei liegen, geben oft eine genügende Erklärung ab.

Vorgetäuscht kann ein Callussaum werden im Röntgenogramm: durch Doppelkontur bei teilweiser Unruhe des Objekts; durch Überlagerung des Schattens einer verkalkten Arterie, namentlich am Unterschenkel; durch entzündliche ossifizierende Periostauftreibung.

Bezüglich Refraktur geben Röntgenogramme zuweilen interessante Aufschlüsse. Man sieht z. B. reichlichen, aber locker gefügten Callus von mehr wolkiger als streifiger Struktur. In anderen Fällen sieht man, dass nur eine Verklebung ohne überschüssigen Callus zustande gekommen war, z. B. am Olekranon. Jugendliche subperiostale Vorderarmfrakturen sah ich wiederholt refrakturieren, weil im Vertrauen auf die gute Stellung, aber ohne Rücksicht auf die eben wegen der geringen Dislokation geringe Reaktion, die Extremität zu wenig bzw. zu kurze Zeit geschützt und so einem neuen Trauma ausgesetzt wurde.

Sehr wichtig ist der Nachweis, dass eine pathologische Fraktur vorliegt oder wenigstens erhebliche disponierende Momente vorlagen. So wurde an der Bruchstelle eines Femur bei einer Brustkrebskranken ein deutlicher Erweichungsherd, wahrscheinlich Metastase, erkannt; bei einer Humerusfraktur gingen die Bruchlinien (Fig. 12a b) deutlich von einer grösseren Cyste fraglicher Natur[1]) aus, dementsprechend war auch die Heilung sehr verlangsamt. Im Gegensatz hierzu sieht man bisweilen an der Bruchstelle eine Erweichungshöhle auftreten, als Erklärung für verzögerte Heilung; ich habe eine solche an der Endphalanx einer frakturierten Zehe und einmal ebenso an einem Fingerendglied bemerkt. Ein zu Fraktur disponierendes Moment[2]) ist öfter in abnorm schlankem Knochenbau, z. B. eines Metakarpalhalses zu finden; in anderen Fällen weist ausgedehnte Splitterung auf abnorm spröden Knochen

[1]) Bei einem Fall von Ostitis fibrosa habe ich zahlreiche Spontanfrakturen an cystisch veränderten Stellen gesehen. Vgl. auch v. Brunn, Beitr. z. klin. Ch., Bd. 50, Heft 1.

[2]) Auch Disposition zu Luxation ist aus Röntgenbildern manchmal ersichtlich: Kleine Schultergelenkpfanne, laterale Prominenz des Radiusköpfchens.

hin, manchmal in Verbindung mit hochgradiger Arteriosklerose. Eine Rissfraktur der Patella soll nach Zeller[1]) ein Frühsymptom der Tabes abgeben können. Eine klinisch kaum nachweisbare Abrissfraktur an der Basis patellae habe ich in zwei Fällen gesehen, konnte jedoch diese Patienten nicht mehr kontrollieren.

Der Nachweis einer alten Fraktur ist oft schwieriger als der Nachweis derselben Fraktur im frischen Zustand, und zwar deshalb, weil Bruchspalten sich ohne Hinterlassung eines Verdichtungs- oder Verdünnungsschattens verwischen können und der Callus Unebenheiten in hohem Masse auszugleichen vermag. Insbesondere an wachsenden Knochen gleichen sich Knickungen in sehr vollkommener Weise aus, ein schönes Beispiel dafür, dass die äussere Form eines Knochens teilweise in der Anpassung an die von aussen wirkenden Kräfte hervorgeht. Der spätere Nachweis einer jugendlichen Fraktur kann vollständig misslingen. Ich habe einige Zeit lang nach alten Frakturen gefahndet und oft an Stellen, wo angeblich in früher Jugend ein Bruch bestimmt stattgefunden haben sollte, jegliche Form- und Strukturveränderung vermisst. Sicher zu verwerten sind ja allerdings nur Fälle, bei denen auch ein Röntgenogramm der frischen Fraktur vorhanden ist. Ich habe daher jugendliche subperiostale, aber deutlich geknickte Vorderarmfrakturen kontrolliert und mich überzeugt, dass sich schon innerhalb Jahresfrist jede Spur verwischen kann. Frakturen mit geringer Dislokation können sich ebenfalls zur normalen Form zurückbilden; bei stärkerer Knickung oder Verschiebung sind schon eine Reihe von Jahren nötig, damit sie im Röntgenogramm unauffällig werden. Manche Frakturen kann man indirekt mit einiger Wahrscheinlichkeit erkennen; ist z. B. der Processus styloideus pseudarthrotisch abgerückt, so ist mit grösster Wahrscheinlichkeit eine Fraktur des Radius vorhanden gewesen, auch wenn der Radius für sich nicht verdächtig ist, da wir wissen, dass isolierte Frakturen des Ellengriffels zu den grössten Seltenheiten gehören.

Der Satz, dass ein negatives Röntgenogramm nie absolut beweisend gegen eine stattgehabte Fraktur ist, verdient besonders deshalb betont zu werden, weil es tatsächlich vorkommt, dass Frakturen, die in frischem Zustand von chirurgischer Seite mit Sicherheit diagnostiziert wurden, später auf Grund von — bisweilen sogar recht mangelhaften — Röntgenogrammen angezweifelt werden, zum Nachteil von Unfallverletzten, Versicherten etc. Auch in solchen Fällen haben die Röntgenogramme in der Regel nur beratende, nicht entscheidende Stimme und dürfen keineswegs gegen frühere klinische Befunde förmlich ausgespielt werden.

Schwierig wird die Beurteilung, wenn sich an eine alte Fraktur sekundäre pathologische Prozesse anschliessen, z. B. arthritisch-deformierende Veränderungen; noch schwieriger ist die Entscheidung, ob solche Veränderungen nicht schon vor der Fraktur bestanden haben; denn der Vergleich mit der andern Seite ist dann nicht stichhaltig, wenn bei belasteten Gliedern angenommen werden kann, dass nach Läsion der einen Extremität die andere abnorm beansprucht wurde; man ist dann nur auf unsichere Schlüsse angewiesen. Besondere Beachtung verdienen die nach Handwurzelquetschungen und -distorsionen (mit Verletzung einzelner Carpalknochen) manchmal auftretenden arthritisch-deformierenden Prozesse, die dann als Unfallfolgen manchmal nicht richtig erkannt werden.

Gerade am Handgelenk kann man sehr merkwürdige sekundäre Folgezustände von anfänglich unterschätzten traumatischen Einwirkungen beobachten. In mehreren Fällen war die Entwicklung folgende: Direkte Schädigung der Handwurzel durch äussere Gewalt oder Überanstrengung; im Anschluss hieran schmerzhafte Schwellung, welche bald wesentlich, aber nicht vollständig zurückgeht, so dass die Arbeit wieder aufgenommen wird; nach einer Reihe von Monaten unvermittelt Zunahme der Beschwerden; Empfindlichkeit gegen Anstrengung, Knirschen im Gelenk fühlbar. Zusammenhang mit Unfall zunächst unsicher; Röntgenogramm bringt Aufklärung: Sichere Fraktur wenigstens eines Handwurzelknochens; deutliche Osteophyten und kleine Abgliederungen an den benachbarten kleinen Gelenken; am andern Hand-

[1]) Zitiert bei Fürnrohr, Die Röntgenstrahlen im Dienste der Neurologie.

gelenk keine Spur von Arthritis deformans. Wenn der betreffende Kranke rheumatisch veranlagt ist, vielleicht früher schon eine Attacke in einem andern Gelenk hatte — eine gewisse Disposition wird man bei Entwicklung solcher Zustände in mittleren Jahren stets voraussetzen dürfen — so kommt die Anerkennung von Unfallfolgen manchmal in Frage; das Röntgenogramm lässt dann aus einer vorhandenen Fraktur, z. B. Lunatum- oder Navicularebruch, den Schluss zu, dass die fragliche Gewalteinwirkung sicher schwererer Art war, also wohl auch fernere Folgen noch veranlassen konnte. Nach schwereren Traumen mit Subluxation einzelner Handwurzelknochen können die sekundären arthritischen Formveränderungen so hochgradig werden, namentlich durch Verschmelzungen, dass die primären Schädigungen nur schwer mehr herausgelesen werden können. Alle diese Fälle posttraumatischer Arthritis deformans sind das beste Beispiel für die Notwendigkeit, frische Verletzungen, auch wenn sie einfach zu liegen scheinen, zu durchleuchten, insbesondere an dem praktisch so bedeutsamen Handgelenk; die Unfallbeurteilung ist ähnlich derjenigen des posttraumatischen Plattfusses.

Bisweilen gelingt es, eine frische Fraktur neben einer alten nachzuweisen, z. B. am Radius. Man sieht eine frische zackige Bruchlinie (Fig. 13) am Ellengriffel neben dem alten Callus am Radius. Die frühere Verletzung wird zuweilen verschwiegen, um die neue, entschädigungspflichtige besser auszubeuten. In ähnlicher Weise werden wir durch Röntgenogramme aufgeklärt, wenn Kontusion oder Distorsion eines früher schon verletzt gewesenen Gelenks vorliegt. Eine alte Fraktur an frisch kontusionierter Stelle kann den Eindruck einer frischen eingekeilten Fraktur erwecken.[1])

Die Entscheidung, ob ein Stück am Bandansatz eines Gelenks abgesprengt oder ob eine Weichteilverknöcherung eingetreten ist, kann nicht immer getroffen werden, hat übrigens praktisch meist ganz dieselbe Bedeutung, da eben auch verletzte Bänder ossifizieren, namentlich wenn Stückchen von Periost mit abgerissen sind. Bei Aussprengungen sieht man häufig ein entsprechendes negatives Schattenfeld im Knochen; auch sind die sekundären Ossifikationsherde weniger dicht und weniger scharf konturiert.

Bei Frakturen, die kompliziert waren und weiterhin zu Fistelbildung führten, soll das Röntgenogramm den Herd ermitteln. Man findet meist eine unregelmässig begrenzte Erweichungshöhle, die mit Schutt oder kleinen Splittern erfüllt ist, oder einen Defekt in der Corticalis mit rauhen Konturen in der Umgebung. Eine mit röntgenographierte, in die Fistel vorgeschobene Metallsonde zeigt manchmal direkt in einen solchen Herd hinein, die flächenhafte Projektion kann aber auch in der Orientierung sehr täuschen. Die Feststellung, dass ein Splitter lose und der Nekrose verfallen ist, gelingt nur dann mit Sicherheit, wenn er deutlich von einem Erweichungshof umgeben ist, oder wenn er ganz vom Knochen getrennt sichtbar ist zu einer Zeit, da er längst durch Callus wieder angeklebt sein müsste. Ist ein Gelenk an der sekundären Eiterung mitbeteiligt, so sieht man die Gelenkkonturen in der Regel wenigstens teilweise aufgerauht.

Für die Entscheidung, ob ein Brückencallus zwischen zwei parallelen Knochen vorliegt, der etwa die Bewegungen der Knochen oder die Zirkulation hindern kann, ist folgender Anhaltspunkt brauchbar: Brückencallus hat thorbogenförmige Konturen, wie dies aus Fig. 14 hervorgeht, im Gegensatz zu Fig. 15, wo nur scheinbar eine Brücke besteht. Auch durch eine kreisförmige Umleuchtung des Knochens könnte man sich Gewissheit verschaffen, ob bei irgend einer Projektion die Knochen einen freien Zwischenraum aufweisen oder nicht.

Differentialdiagnose: Mit solidem Callus können verwechselt werden: 1) normale Verdickungen und Vorsprünge oder Leisten an Knochen, so eine scheinbare Anschwellung an der Aussenseite des Humerus an der Grenze zwischen mittlerem und oberem Drittel, an der Fibula aussen, mehrere Centimeter oberhalb des äusseren Knöchels, auch die Crista interossea der Fibula, der nach dem Intercostalraum vorspringende Rippenrand, das Tuberculum cora-

[1]) Siehe Lieblein in Dittrichs Handbuch der ärztl. Sachv.-Tätigkeit, 8. Band.

coideum der Clavicula, und noch manche andere, namentlich inkonstante Prominenzen; 2) ältere Periostitis ossificans, namentlich luetische; sie erstreckt sich in der Regel über grössere Strecken, ist auch in Kontur und Struktur viel unregelmässiger als Callus. 3) Osteophyten bei Arthritis deformans sind multipel zu finden, wobei auch Stellen beteiligt sind, an denen Frakturen nicht zu sitzen pflegen; ein echter Callus kann durch gleichzeitige Arthritis deformans maskiert werden. 4) Missbildungen. Ein luxiertes und gleichzeitig mit der Ulna verwachsenes oberes Radiusstück z. B. könnte die Frage nach früherem Trauma aufkommen lassen; derartige Missbildungen sind mit ihren abnormen Gelenkformen meist so typische Bilder, dass selbst bei gefälschter Anamnese eine Täuschung nicht nahe liegt. Nur Verletzungen in der Nähe von Epiphysen in sehr früher Jugend, welche die weitere Entwicklung erheblich beeinträchtigen, können ähnliche Röntgenogramme hervorrufen, sind aber selten. Verbildungen nach entzündlichen Prozessen in früher Jugend verraten sich später durch die atrophische und dabei etwas grobe Struktur der Knochen in grösserer Ausdehnung. 5) Exostosen sind gekennzeichnet durch ihre schöne, aus dem Knochengewebe sich direkt herausentwickelnde Strukturzeichnung. Von der Ähnlichkeit alter Absprengungen mit sekundären Verkalkungen war schon früher die Rede.

Über die Verwertbarkeit der Schirmdurchleuchtung zur Erkennung und Beurteilung von Knochenbrüchen wäre noch einiges zu sagen: Ihr Wert liegt darin, dass man rasch grössere Knochenpartien nach gröberen Veränderungen absuchen kann, die man dann mittelst Plattenaufnahme erst noch im Detail erforschen muss. Würde man sich auf die Durchleuchtung allein verlassen, so würde man noch viel mehr übersehen, als mit dem röntgenographischen Weg allein. Beide Verfahren sollen sich ergänzen. Den Hauptwert der Durchleuchtung sehe ich darin, dass man über die räumlichen Verhältnisse rasch genau orientiert wird und insbesondere darüber Klarheit bekommt, wie die erste wichtigste Reposition wirkt. Um diesen Faktor namentlich für Diaphysenbrüche auszunützen, habe ich die Idee einer kreisförmigen Umleuchtung der Extremität ins Auge gefasst. Sie ist durchgeführt in dem „Peridiagraphen", den ich auf dem I. Röntgenkongress demonstrierte und der sich mir besonders auch für die Kontrolle während Anlegung des erhärtenden Verbandes bewährt hat. Unter Röntgenkontrolle wird zunächst die wichtigste, die Dislokation ad longitudinem ausgeglichen und dann unter Umleuchtung festgestellt, welche seitlichen Hilfszüge notwendig sind. Der erhärtende Verband wird rasch angelegt, und dann, während er noch weich ist, durch nochmalige Umleuchtung ermittelt, ob noch eine Korrektion einer Dislocatio ad axin, event. auch ad latus nötig ist; namentlich erstere gelingt unschwer, z. B. der Ausgleich des Crus recurvatum, wenn nur für genügende Längsextension, am besten durch Schraubenkraft, gesorgt wurde; denn der kräftig extendierte Knochen hat ohnedies das Bestreben, sich gerade zu stellen in die Axe der Zugrichtung. Mit guten Apparaten gelingt es ohne Mühe, die Stellung der Bruchenden auch in einem kräftigen, feuchten oder trockenen Gipsverband zu verfolgen.

Diaphysenbrüche des Unterschenkels habe ich in letzter Zeit derart eingegipst, dass zunächst Fuss und Knie in Gips gelegt wurden, wobei in jedes dieser Endstücke zwei Extensionszügel, medial und lateral, mit eingegipst wurden; das frei bleibende, den Bruch enthaltende Mittelstück wurde mit Gazebinden so gewickelt, dass hier einer Stauung während des Erhärtens der beiden Gipshülsen vorgebeugt wurde; der obere Extensionszügel wurde fixiert, der untere nach einem Haken in der gegenüberliegenden Wand gespannt, jedoch unter Zwischenschaltung eines Metallstücks, an welchem die Schraubenextension bewerkstelligt wird (Schraube mit zwei entgegengesetzt laufenden Gewinden, nach Art der üblichen Kuppelungsgewinde der Eisenbahnwägen). Ist die Verkürzung an der Bruchstelle ausgeglichen, so können die in den beiden andern Dimensionen noch bestehenden Dimensionen spielend, durch seitlichen Druck oder Drehung ausgeglichen werden, unter Kontrolle im Röntgenlicht; dann wird das Mittelstück gegipst und mit den Endstücken verbunden; erst nach völligem Erhärten wird die Extension abgenommen.

Mit Rücksicht auf die Notwendigkeit der Röntgenkontrolle bei Anlegung erhärtender Verbände wurde unser Gipszimmer zum Verdunkeln eingerichtet und mit einem transportablen

30 cm-Induktor ausgerüstet, der auch für die selten notwendigen Aufnahmen von nicht transportablen Patienten im Krankenzimmer Verwendung findet.

Spezieller Teil.

Im folgenden Abschnitt will ich die einzelnen Regionen des Körpers durchsprechen mit Rücksicht auf ihre Zugänglichkeit für die Röntenuntersuchung und die daraus abzuleitenden Erfolge in der Frakturdiagnostik.

Kopf: Sprünge im Hirnschädel sind nachweisbar, wenn die Fläche des Sprunges in einigermassen steilen Winkel zur Plattenebene gebracht werden kann und wenn die Platte sich nahe an den Sprung heranbringen lässt. Bedingung ist gute Fixation des Kopfes in verschiedenen Richtungen, am besten mittelst beweglicher Kopfstützen, die am Tisch oder am Blendengestell anzuschrauben sind. Ich bevorzuge mit Sträter die Horizontallage, bei welcher die Fixation und Einstellung am besten gelingt, welche überdies bei schwerer Erkrankten aus ärztlichen Gründen geboten ist. Am deutlichsten bilden sich Sprünge ab, welche die Seitenwand der Schädelkapsel betreffen. Sie sind zu unterscheiden von Arterienfurchen, Diploekanälen und Nähten, haben meist eine ganz andere Richtung als diese, sind oft durch die für Bruchlinien spröder Substanzen charakteristische blättrige Form des Spaltes als etwas Fremdartiges erkennbar. Die Diagnose wird durch Kontrollbilder derselben und der andern Seite gesichert. Wertvoll kann die Feststellung werden, dass der Sprung den Verlauf einer Meningealarterie kreuzt, wodurch der Verdacht auf innere Blutung gestärkt werden kann. Stärkeres Klaffen einer Kranznaht, einseitig vorhanden, war in einem Fall gleichwertig einer Fraktur zu setzen, die wenigstens teilweise der Nahtlinie gefolgt war, im übrigen Teil aber nicht verfolgt werden konnte. Bei klinisch sicheren oder sehr wahrscheinlichen Frakturen durch das Felsenbein konnte ich in mehreren Fällen eine dicht vor dem Felsenbein frei aufsteigende senkrechte Fissur nachweisen, deren basaler Abschnitt aber nicht abgebildet werden konnte. Bei einigen sicheren Frakturen misslang der Röntgennachweis; dafür konnte eine lange Fissur in der Scheitelbeinregion erkannt werden, die klinisch niemand vermutet hätte, nachdem der Kranke keinen Moment bewusstlos gewesen war und nur die Zeichen der Kontusion aufwies. Zum Nachweis einer Depressionsfraktur sind mehrere Röntgenogramme nötig, vor allem eines mit tangentialer Strahlenrichtung (Fig. 16), welches die Unterbrechung der äusseren Kontur zeigt, und eine Flächenansicht, welche in alten Defekten feststellt, ob überhaupt Splitter, und wieviele ungefähr, vorhanden sind. Festzustellen, dass etwa die Tabula vitrea allein gesplittert sei, dürfte kaum einwandsfrei gelingen, da man durch die kulissenartig hintereinander sich projizierenden Juga cerebralia gar zu leicht getäuscht wird. Im reich gegliederten Gesichtsschädel können uns Fissuren leicht entgehen, so am Tränenbein, Nasenbein etc., haben aber keine so wesentliche Bedeutung. In zwei Fällen war eine klaffende Fraktur am unteren Orbitalrand deutlich sichtbar.

Unterkieferfrakturen müssen bei sorgfältiger Technik auf der Platte erscheinen, zumal bei Brüchen des Astes die Dislokation beträchtlich zu sein pflegt (Fig. 17a und b, Fig. 18); da der äussere Nachweis bei stärkerer Schwellung misslingen kann, soll man eine Serie von Röntgenogrammen zur Sicherung der wichtigen Diagnose nicht scheuen. Sprünge im Unterkieferkörper sieht man, wenn man das vorgestreckte Kinn auf die Platte legt und von oben und vorne her belichtet. Der Nachweis ist wichtig, ob Zähne nur infolge Fraktur der Alveolarfortsätze gelockert sind, oder ob ein Sprung durch die Masse des Körpers hindurchgeht. Bei Verdacht auf Körperbruch sind stets auch der rechte und linke Ast noch aufzunehmen.

An der Wirbelsäule liegen die Verhältnisse besonders schwierig, weil nur ein Teil des Halsabschnitts in zwei Richtungen durchleuchtbar ist, der Plattenabstand und die Weichteilüberlagerung stellenweise beträchtlich sind, die Strukturgliederung reichhaltig, Dislokation oft gering, individuelle Formverschiedenheit gross ist. So ist z. B. bei Seitenansicht der Hals-

wirbelsäule die Form und gegenseitige Stellung der Dornfortsätze sehr unregelmässig, von vorne gesehen sind die unteren Querfortsätze infolge Anlage von Halsrippenrudimenten oft asymmetrisch; an der Wirbelsäule kann auch die sehr häufige Neigung zu skoliotischen Drehungen die Vergleichung benachbarter Wirbel, die schon durch die verschiedenartige Projektion erschwert wird, noch weiter gestört werden. Von Kompressionsfrakturen kann man schöne ventrodorsale Röntgenogramme erhalten, auch im Bereich der am ungünstigsten liegenden Brustwirbelsäule. Kleine Absprengungen jedoch, um die es sich meist handeln soll, entgehen uns sicher ebenso häufig, als sie andererseits in die Röntgenogramme hineingelesen werden, so dass es sehr zu raten ist, derartige Diagnosen immer mit einer gewissen Reserve und unter besonderer Rücksicht auf den klinischen Befund zu stellen; sicher ist, dass sehr erhebliche Beschwerden glaubhafter Weise bestehen können, ohne dass mit Röntgen ein sicherer, positiver Befund zu ermitteln ist, und es ist wohl denkbar, dass nicht nur die technischen Schwierigkeiten daran schuld sind, sondern dass Weichteilveränderungen ohne nennenswerte Verletzung des Knochengerüstes zu bedeutenden Störungen der stark und vielseitig zu beanspruchenden Wirbelbeweglichkeit führen können. Für genaue Erforschung der Wirbelsäule verdient das stereoskopische Verfahren besondere Beachtung. Bei alten Verletzungen müssen wir zwar auf Callusnachweis verzichten, sehen jedoch öfters arthritisch-deformierende Prozesse, deren Zusammenhang mit einem Unfall konstruierbar ist.

Rippenfrakturen sind keine dankbaren Objekte für den Röntgennachweis. Das Liegen mit der schmerzhaften Rippe auf der Platte ist recht beschwerlich, ausser dem Schmerz stört die Atembewegung, denn man muss doch etwa 40 Sekunden exponieren und kann keine Verstärkungsschirme verwenden, da feinste Strukturzeichnung erwünscht ist. Auf dem Röntgenogramm stört die Lungenzeichnung, der Leberschatten. Der Nachweis einer Rippenfraktur gelang mir meist nur in Fällen, in denen eine solche klinisch mindestens sehr wahrscheinlich gewesen war, aber auch z. B. bei Clavicula- und Scapulafrakturen, wo sie nicht miterkannt war (Fig. 20). Auch die Anzahl der Frakturen übertraf öfters die Erwartungen. Nicht selten wird der Röntgenapparat als Richter angerufen in zweifelhaften Unfallbefunden, um an einer empfindlichen, früher kontusionierten Stelle des Thorax eine alte Fraktur zu finden oder auszuschliessen. Da die Callusentwicklung nach geringer Dislokation sehr unansehnlich ist, gilt hier ganz besonders der Satz, dass negative Röntgenogramme nichts beweisen. Rippen älterer Leute erwecken mit ihren höckerigen, den Sulcus tragenden Randleisten unter Umständen den falschen Verdacht auf alte Fraktur. Wird eine jugendliche Rippe an der Knochen-Knorpelgrenze geknickt, so sieht man die weitere Verknöcherung manchmal gestört, es werden mehrere Knochenkerne unregelmässig eingestreut; zu bedenken ist aber, dass dieses Verhalten auch an normalen Rippen vorkommt; wenigstens an der ersten habe ich es wiederholt gesehen.

Die seltene Fraktur des Sternums habe ich einmal nachweisen können. Sie war frisch diagnostiziert, nach der Heilung aber bezweifelt worden und in der Tat klinisch nicht erkennbar. Luxationen der Clavicula am sternalen Ende sind klinisch deutlicher als im Röntgenogramm, da namentlich die prä- und retrosternale Verschiebung in die Strahlenrichtung fällt, daher höchstens aus der ungleichen Schärfe benachbarter Teile vermutet werden kann. Wichtig ist der Normalbefund, dass bei gesenkter Schulter nur der untere Teil des sternalen Endes der Clavicula mit dem Sternum artikuliert, d. h. auf dem Bilde zu artikulieren scheint, weil die Weichteile und der Knorpel sich nicht differenzieren.

Die leicht diagnostizierbaren Brüche des Schlüsselbeinkörpers sind auch bei der bequemeren ventrodorsalen Aufnahme gut zu sehen in der Regel, wenn nicht infolge sehr schrägen Verlaufs der Spalte die primäre Dislokation ausbleibt. Über die Stellung der Bruchenden bekommt man aus Röntgenogrammen nicht immer die richtige Vorstellung; man kann daher bei einem im Verband kontrollierten Frakturfall nicht immer ein bindendes Urteil abgeben, ob die Lage der Bruchstücke für die Heilung günstig sei. Ich würde, wenn ich die Wahl hätte, lieber auf das Röntgenogramm als auf die manuelle Untersuchung direkt vor

und während Anlegung des Verbands verzichten. Frakturen am äusseren Ende der Clavicula sind lohnende Objekte für die Röntgenuntersuchung; man kommt bei äusserer Untersuchung oft nur so weit, zu erkennen, dass in der Nähe des Gelenks eine Läsion stattgefunden hat. Das Röntgenogramm zeigt entweder kleine Absprengungen im Akromioklavikulargelenk als Zeichen der Distorsion, oder bei sehr festem Bandapparat eine Fraktur der Clavicula in nächster Nähe. Täuschen können die bei jugendlichen Individuen manchmal in Mehrzahl vorhandenen Knochenkerne an diesem Gelenk und der, wie wir durch Oberst schon früh erfahren haben, auf dem Bild sehr verschieden weit klaffende Gelenkspalt.

Die Scapula ist mit Röntgen schwer zu explorieren. Frakturen sind meiner Überzeugung nach häufiger, als man gewöhnlich annimmt; ich schliesse dies daraus, dass meine positiven Befunde in den letzten zwei Jahren an Zahl zugenommen haben, seit ich genauer darauf achte und eine Reihe von Aufnahmen bei gewissen Verletzungen mache, nämlich bei Fall direkt auf die Gegend des Schulterblatts und bei Quetschungen der Schultergegend in sagittaler Richtung. Man findet ziemlich scharf gezeichnete Splitter der Gräte oder des oberen Randes (Fig. 19), welche ohne bleibenden Nachteil wieder anheilen können, ferner Brüche des Collum scapulae (Fig. 20), deren Prognose ebenfalls günstig ist, bzw. vom Grade der Gelenkverletzung abhängt. Man muss auch den medialen Rand bei abduziertem Arm aufnehmen, da Splitterungen im unteren Abschnitt desselben ebenfalls vorkommen (Fig. 21); auch können die von der Scapula bedeckten Rippen frakturiert werden (Fig. 20). Ebenso kombinieren sich Scapulabrüche mit Frakturen des Humerus oder der Clavicula. Auffallende Anästhesie bei einer Akromionfraktur fand ihre Erklärung einmal in einer bestehenden Syringomyelie. Unter 700 Frakturen, die frisch, d. h. während der ersten Behandlung mit Röntgen diagnostiziert wurden (Material zweier Jahre), habe ich 11 Scapulafrakturen notiert.[1])

Frakturen des Collum humeri werden klinisch bekanntlich nicht selten verkannt, aber auch mit Röntgen sicher öfters übersehen; denn manche sind nur auf ganz scharfen Bildern erkennbar. Bei stärkeren Sugillationen, die sich entlang dem Humerus unter der Haut abwärts senken, kann man mit ziemlicher Sicherheit auf eine Fraktur rechnen. Was den Sitz der Fraktur betrifft, so kann man sich durch gute Bilder überzeugen, dass bei Erwachsenen die gemischten Frakturen des anatomischen und chirurgischen Halses überwiegen im Gegensatz zu jugendlichen Humeri, die gerne unterhalb der Epiphyse oder (teilweise) in der Epiphyse brechen. Von 42 Collumfrakturen Erwachsener hatten 18 die Form eines liegenden Y, d. h. es war (Fig. 22) das Tuberculum majus abgesprengt und ausserdem eine Querfraktur mit grobzackigem Verlauf, eventuell auch mit Splittern vorhanden. Diese Querbruchlinie (in Fig. 22 doppelt, da die Bruchfläche schräg zur Strahlenrichtung liegt) wird leicht übersehen und findet sich entschieden häufiger als in dem angegebenen Verhältnis, denn je mehr Aufnahmen man von demselben Fall macht, am besten bei aussenrotiertem Arm, desto sicherer findet man sie auch da, wo man sich mit Auffindung der Fraktur des Tuberculum majus begnügen könnte; letztere kommt isoliert bei Fall auf Arm oder Schulter seltener vor, häufig dagegen als Begleiterin der Luxatio subcoracoidea; dabei kann das abgesprengte Tuberculum, wie in zwei Fällen das Röntgenogramm dem Operateur voraussagte, als Repositionshindernis (Fig. 23) angetroffen werden. Bei Frakturen älterer Humeri sieht man öfter den Kopf in mehrere Stücke gesplittert. Der Nachweis der Fraktur ist deshalb besonders wichtig, weil man eine zum mindesten sehr lange Zeit, wenn nicht dauernd zurückbleibende Gelenkbehinderung für Erwachsene voraussagen kann und weil man, um dieser entgegenzuarbeiten, unter dem Schutze der Röntgenkontrolle frühzeitig mit vorsichtigen Bewegungsübungen beginnen kann bei sicheren Frakturen. Auf den Callus im Röntgenogramm, der im Gegensatz

[1]) Prozentzahlen gebe ich nicht an, da sie mit den bisher berechneten nicht vergleichbar wären. Denn die Röntgenaufnahmen ambulanter Kranker, welche etwa ein Drittel der Gesamtzahl ausmachen, sind wegen Überwiegens der „gehfähigen" Frakturen anders zusammengesetzt als das stationäre Material, bei dem die untere Extremität besonders beteiligt ist.

zu Claviculafrakturen erst spät und spärlich sichtbar wird (bei Erwachsenen), wird man nicht warten, wird also keine therapeutische Rücksicht auf ihn nehmen. Von hervorragendem Wert war uns die Röntgendiagnose in fälschlich als Luxation vorbehandelten Frakturfällen mit starker Weichteilschwellung infolge der Repositionsmanöver, und noch mehr in den seltenen Fällen, wo der Kopf abgebrochen, gesplittert und zugleich mit dem Hauptstück nach innen abwärts luxiert war. Wenn auch hervorragende Diagnostiker manche Einzelheiten der Bruchform zu erkennen vermögen, wie Kocher in seinen „Beiträgen zur Kenntnis einiger praktisch wichtiger Frakturformen" gezeigt hat, so werden doch auch solche Meisterstücke durch ein gutes Röntgenogramm mühelos weit überboten.

Frakturen der Diaphyse des Humerus sind leicht nachzuweisen mit Röntgenstrahlen. Da auch die klinische Erkennung leicht ist, giebt uns das Röntgenogramm nur den Vorteil der genauen Bestimmung der Höhe und des Verlaufs der Bruchlinie; bei Splitterbrüchen mit Dislokation spitzer Stücke kann man sich auch die Lage wichtiger Nerven und Gefässe topographisch ergänzen. Schräg verlaufende Spiralbrüche (Fig. 24) sind schwer zu fühlen und dankbar aufzunehmen. Die Röntgenkontrolle des Verbandes ist einfach und wertvoll. Nach 6 Wochen darf man auch bei Erwachsenen schon einen dichteren Callusschatten erwarten. Fig. 25 zeigt einen tiefsitzenden Humerus-Schrägbruch, welcher schwierig für die äussere Diagnose war.

Die manchmal schwierige genaue Erkennung von Brüchen in der Gegend des Ellbogengelenks macht die Röntgenuntersuchung sehr erwünscht. Die Darstellung von T- und Y-förmigen Frakturen ist wegen der Gelenkbeteiligung wichtig, gelingt aber deutlich nur bei ventrodorsaler Aufnahme (Fig. 26a; bei seitlicher Aufnahme [Fig. 26b] nicht als solche erkennbar), welche bei Gelenkerguss und Streckbehinderung Geduld erfordert. Man muss sich entscheiden, ob man das obere oder das untere Gelenkende abbilden will; dieses wird der Platte aufgelegt, während das andere dann im Winkel absteht und verzeichnet wird. Ausgedehnte Splitterungen älterer, spröder Knochen überraschen auf dem Röntgenogramm und geben gleich die entsprechende Prognose für das Gelenk bekannt. Bilder von jugendlichen Ellbogengelenken wollen genau studiert sein, da die richtig erkannten Epiphysenkerne zuweilen lädiert sind, was man an geringen Verschiebungen, kleinen Absprengungen erkennt und später allerdings an dem klinischen Verlauf und am Röntgenogramm deutlicher bestätigt findet. Abreissung des Kerns des Condylus medialis (Fig. 27) erweckt bzw. bestätigt den Verdacht auf stattgehabte Luxation nach aussen, welche eben fast immer mit dieser Abreissung einhergeht. Bei Erwachsenen habe ich auch direkte Fraktur des Epicondylus medialis (durch Aufschlagen) gesehen. Die Callusbildung an verletzten jugendlichen Ellbogengelenken und in deren Nähe macht sich sehr lebhaft bemerkbar; das Röntgenogramm belehrt bei verschleppten Fällen sehr frühzeitig über die Aussichtslosigkeit unblutiger Korrektionsversuche. So war die Callusmasse in Fig. 28, welche für das nach aussen luxierte Radiusköpfchen ein vollständig neues Widerlager zu bilden suchte, innerhalb 24 Tagen entstanden. Kleine Absprengungen, an denen immer auch Periostfetzen haften, bilden oft deutlich den Ausgangspunkt.

Brüche des Radiusköpfchens konnte ich in vier Fällen nachweisen. Alle waren durch indirekte Gewalt entstanden, eine kombiniert mit Fraktur des Radius im oberen Drittel. Die Beschwerden dieser Kranken waren gering, ein Einjährig-Freiwilliger machte seinen Dienst mit geringer Behinderung weiter mehrere Tage (Fig. 29). Beim Betasten des gegen den Humerus angedrückten und dabei (passiv) rotierten Radius fühlte man im Gelenk leichtes Knirschen, das unbedeutenden Schmerz auslöste; dies war der klinische, für die Diagnose der Fraktur kaum genügende Befund. Bei zwei jugendlichen Ulnae fand sich eine Fraktur am proximalen Ende, also unterhalb der Epiphysenlinie (Fig. 30, 31); diese Form scheint die jugendliche Abart der typischen Olekranonfraktur zu sein, da Frakturen bei Erwachsenen nur ausnahmsweise an dieser Stelle, und dann mit Splitterung vorkommen; alle typischen Frakturen haben ja ihre besonderen Modifikationen am wachsenden Skelett.

Vorderarmbrüche sind diejenigen, bei welchen die Prognose auf Grund des Röntgenogramms zu pessimistisch ausfällt. Man wundert sich immer wieder, dass bei ausgedehnter Splitterung, bei Unmöglichkeit einer befriedigenden Dislokation doch ein gutes funktionelles Resultat zurückbleibt. Wiederholte Durchleuchtungen sind aber notwendig, um das Freibleiben eines genügenden Spatium interosseum zu überwachen.

Die Frakturen des Radius am unteren Ende beanspruchen wegen ihrer Häufigkeit und praktischen Wichtigkeit besonderes Interesse. Ich habe 100 Radiusfrakturen hinsichtlich der Beteiligung des Handgelenks und andererseits des Processus styloideus ulnae geprüft und folgendes gefunden: Bei 60 Fällen war ein Sprung ins Gelenk zu sehen (sechs davon nicht ganz sicher, aber sehr wahrscheinlich); darunter waren nur zwei jugendliche Individuen (Fig. 32 zeigt den einen Fall). Gelenkbeteiligung konnte nicht nachgewiesen werden in 40 Fällen, worunter 23, also gut die Hälfte jugendliche; unter den letzteren waren auch Frakturen etwas oberhalb der Epiphysenlinie; die gleichfalls der typischen Radiusfraktur Erwachsener gleichzusetzenden Brüche beider Vorderarmknochen nahe den unteren Epiphysen habe ich jedoch nicht eingerechnet. Die Beteiligung des Proc. styl. ulnae betrifft die intra- und extraartikuläre Gruppe annähernd gleichmässig in einem Verhältnis von 3:2 bei Erwachsenen, d. h. bei drei Fünfteln war er frakturiert, während bei jugendlichen nur ein Drittel zu finden waren; allerdings war bei einigen Knabenhänden der Processus erst angedeutet; er wird erst nach dem 12. Jahr mehr prominent; bei den Erwachsenen ist die Zahl drei Fünftel sicher zu niedrig gerechnet; es sind nämlich auch einige nicht ganz scharfe Bilder darunter; auffällig war mir nur, dass von den sieben isolierten Brüchen des Proc. styl. radii (Fig. 33) bei keinem einzigen der Ellengriffel verletzt war; sie waren aber wie die meisten Radiusbrüche überhaupt, durch Fall auf die ausgestreckte Hand entstanden. Ebenso überzeugt bin ich, dass die Gelenkbeteiligung häufiger ist als oben angegeben, d. h. bei Erwachsenen. Nimmt man sich die Mühe, Radiusfrakturen in Übergangsstellungen nochmals aufzunehmen nach erstmaligem scheinbar negativen Gelenkbefund, am besten ulnodorsovolar, so erscheint manche senkrechte, ins Gelenk auslaufende Spalte noch sehr deutlich; diese Feststellung stimmt überein mit dem, was oben für die scheinbar einfachen, unverzweigten Bruchlinien des Collum humeri erörtert wurde. Die Entscheidung, ob das Gelenk beteiligt ist, hat natürlich prognostische Bedeutung. Dagegen ist die Mitfrakturierung des Ellengriffels meist als harmlos zu betrachten; ich habe eine Reihe von alten Frakturen mit pseudarthrotischem Proc. styl. ulnae, ja sogar mit luxiertem, vorspringendem Ellenköpfchen gesehen, die vollkommen funktionstüchtig waren. Pseudarthrotisch[1]) wird das Bruchstück des Ellengriffels nur dann, wenn es disloziert wird; deutlich frakturierte, deren Stücke sich aber berührten, verwachsen wieder und sind bisweilen durch ihre höckerige Form von dem gesunden Partner zu unterscheiden. Bei „Epiphysenbrüchen" des Radius geht meist die Bruchlinie, wie schon öfters beschrieben wurde, teilweise, wie am Humeruskopf, in die Diaphyse über. Epiphysenzerrungen kann man, wie schon kurz erwähnt, drei bis vier Wochen später an der Reaktion des Periostes und an einer Auflockerung, d. h. etwas ungeordneten Form der Epiphysenscheibe konstatieren. Die Störung des distalen Radioulnargelenks bei der Radiusfraktur, wenigstens bei der ins Handgelenk reichenden ist manchmal deutlich zu sehen und vermutlich noch häufiger vorhanden. Splitterung in das Ellenköpfchen herein ist selten (Fig. 35), Lösung der Ulnaepiphyse neben teilweise in der Epiphyse verlaufendem Radiusbruch sah ich einmal (Fig. 34). Von weiteren Komplikationen wäre die Navicularefraktur zu nennen, welche bei etwa 1% der Radiusfrakturen vorkommen dürfte; ich fand sie bei drei alten Fällen. Alte Radiusbrüche nachzuweisen misslingt manchmal vollständig; der abgewanderte Proc. styl. ulnae ist ein ziemlich sicheres Zeichen; seine frische isolierte Fraktur fand ich bei Erwachsenen nur einmal, und zwar war der Radius hier schon früher einmal frakturiert und durch Callus verdickt; man darf im allgemeinen wohl annehmen, dass beim typischen Radius-

[1]) Vgl. Stoffel, die Pseudarthrose des Proc. styl. ulnae. Münch. med. Wochenschr. 1906, Nr. 52.

bruch zuerst der Radius bricht und dann erst der Ellengriffel, da letzterer manchmal intakt bleibt, aber nicht umgekehrt — diesen einen Fall bei nicht mehr normaler Grundlage ausgenommen. In einem Fall von Luxation der Ulna nach der Beugeseite war ebenfalls deren Griffel an der Basis abgebrochen. Bei jugendlichen Individuen sah ich öfters scheinbar isolierte Fraktur des Ellengriffels, aber dann bei späterer Kontrolle die erwähnten Zeichen der stattgehabten Epiphysenläsion am Radius. Wenn auch in der Praxis manche Radiusfraktur mit ungenügender Röntgentechnik übersehen wird, so kann man doch soviel behaupten, dass die bei erstmaliger Aufnahme in zwei Richtungen und nochmaliger Leuchtschirmkontrolle nach acht Tagen übersehenen Frakturen keine Neigung zu Dislokation haben und daher auch keine besonderen Vorsichtsmassregeln erfordern.

Isolierte Frakturen der Ulna kommen nach unseren Röntgenerfahrungen häufiger vor als sie in der Praxis diagnostiziert werden; ausser den direkten sogenannten Parierfrakturen, die durch ganz zirkumskripte Druckempfindlichkeit ausgezeichnet sind, aber bei fehlender Dislokation nur auf scharfen Röntgenogrammen bzw. später am eng umschriebenen prominenten Callus erkennbar sind, hat unsere Sammlung auch einige isolierte Spiralfrakturen aufzuweisen, eine (Fig. 36) betraf eine infolge alter Radiusfraktur im distalen Radioulnargelenk subluxierte Ulna; diese Torsionsfraktur kam durch forcierte passive Supination zustande.

Zur klinischen Diagnose der Radiusfrakturen möchte ich bemerken, dass sich neben der lokalen Druckempfindlichkeit namentlich auch der Schmerz bei seitlicher Kompression der Vorderarmknochen gegeneinander etwas oberhalb der typischen Bruchstelle, sowie bei Supination des an der unteren Radioulnarverbindung geführten Vorderarms bewährte. Dabei müssen die Bruchstücke notwendigerweise eine Zerrung erfahren.

Die Frakturen der Handwurzel darf ich übergehen, da dieselben soeben von anderer Seite eine spezielle Bearbeitung erfahren zusammen mit den Luxationen im Carpus. Ich will nur erwähnen, dass wir ausser der jetzt gut gekannten Naviculare fraktur und drei Lunatumfrakturen auch eine Fraktur des Triquetrum und eine Hamatumfraktur beobachteten.

Brüche an den Basen der Mittelhandknochen fanden sich öfters bei Quetschung der Hand durch Hufschlag, oder zwischen zwei Walzen. Die Bennetsche Fraktur sah ich nur zweimal; eine an der symmetrischen Stelle der Hand an der Basis des 5. Metacarpale entstandene Schrägfraktur mit zackiger, ins Gelenk laufender Bruchlinie kam einmal durch Fall auf die äussere Kante der Hand zustande und war klinisch ebenso unmöglich erkennbar wie manche andere für die Palpation ungünstig gelegene Bruchstellen.

Frakturen der Mittelhandknochen, bei direkter Gewalteinwirkung meist quer, bei Fall auf die Hand auch schräg verlaufend, kann man auch bei guten Aufnahmen primär übersehen, weshalb Vorsicht geboten ist. Entscheidend ist der positive oder negative Callusbefund nach vier Wochen. Eine Metacarpalköpfchenfraktur liess sich durch eine Reihe von Aufnahmen sicherstellen, leichter eine zweite, entstanden durch Fall auf den gestreckten Zeigefinger. Ausgesprochene Torsionsfrakturen, kenntlich an der Form der Bruchlinie, an den Grundgliedern der Finger, entstanden durch torquierende Gewalten, sahen wir öfters, und zwar am dritten und vierten Finger.

Feine Querbrüche durch direkten Schlag können an den verschiedensten Stellen eintreten. Gesplitterte Quetschungsbrüche bieten ebenfalls kein hervorragendes Interesse. Die mehrfach beschriebene Abreissung der Strecksehne am Fingerendglied haben wir ebenfalls beobachtet.

Beckenfrakturen werden bei ungenügender äusserer Untersuchung bisweilen primär übersehen, namentlich dann, wenn der Kranke wegen einer gleichzeitigen Verletzung der untern Extremität ohnedies im Bett gehalten wird; oder sie werden für einfache Kontusionen gehalten. Das Röntgenogramm muss dann nachträglich noch Klarheit bringen. Der Nachweis des Callus oder der Dislokation gelingt an den typischen Stellen mit guten Apparaten prompt, nur muss man die beiden Foramina obturatoria und beide Articulationes sacroiliacae vergleichen

können. Stückbrüche der Beckenschaufeln, wie sie bei alten Leuten öfter vorkommen, sind gut nachweisbar, wenn auch nicht immer in ihrem ganzen Verlauf zu verfolgen. Mit Callus im Bereich des Foramen obturatorium können verwechselt werden eventuell traumatische Exostosen, wie sie nach Muskelzerrungen mit Läsion des Periostes vorkommen, ferner die kleinen, namentlich bei jugendlichen Individuen an den Verschmelzungsstellen zwischen Scham- und Sitzbein ins Foramen vorspringenden Tubercula.

Verletzungen in der Gelenkverbindung zwischen Lendenwirbel und Kreuzbein, mit deren Diagnostik sich Ludloff besonders eingehend befasst hat, sind mit Röntgen sehr schwierig erkennbar. Bisweilen zwar ist der letzte Lendenwirbel im einen Gelenk auffällig geneigt und die Erkennung von kleinen Splittern giebt weitere Anhaltspunkte; stimmt dann der übrige klinische Befund und fehlen am übrigen Skelett, Wirbelsäule und unteren Extremitäten, Hinweise auf eine schon länger bestehende Störung des symmetrischen Aufbaues der Knochen (Skoliose, Asymmetrie des Beckens, Beinverkürzung), so ist der Röntgenbefund allerdings ein willkommener Bundesgenosse. Bei geringen Veränderungen im Röntgenogramm ist aber eine gewisse Vorsicht geboten, insbesondere, wenn das direkte, die Kreuzgegend treffende Trauma, bezw. die Überbeugung oder Überstreckung mit keiner wirklich schweren Gewalt erfolgte.

Bei den Schenkelhalsbrüchen kann man nach Röntgenogrammen drei Typen deutlich unterscheiden. 1. Querbruch des Halses (Fig. 37); die Beurteilung, ob der Bruch nahe dem Kopf oder vielleicht ganz ausserhalb der Gelenkkapsel sitzt, wird dadurch in der Regel sehr erschwert, dass der Hals infolge Aussenrotation stark verkürzt projiziert wird. Ferner genügt die Feststellung, dass zackige Bruchlinien in- und übereinander greifen, nicht zur Annahme einer festen Einkeilung. 2. Sehen wir pertrochantere Sprünge (Fig. 38), mit geringer oder fehlender Dislokation; sie sind oft nur auf ganz scharfen Bildern als durchgehende Bruchlinien erkennbar. Wegen der Gefahr sekundärer Dislokation bei zu früher Belastung sind sie praktisch wichtig. 3. Pertrochantere Splitterbrüche (Fig. 39), meist mit Absprengung der beiden Trochanteren oder Splitterung des einen; Typus 1 und 3 sind ungefähr gleich häufig, Typus 2 selten. Die Splitterung ist der Ausdruck der Knochensprödigkeit, die den alternden Knochen auszeichnet — unter den 35 Collumfrakturen zweier Jahre betrafen nur 5 Kranke unter 56 Jahren; darunter eine sehr seltene pertrochantere Fraktur bei einem 10jährigen Kind. Die Callusbildung bei Gruppe 2 und 3 erfolgt rascher und reichlicher (auch bei alten Leuten schon nach 6—8 Wochen sehr deutlich) als bei der Form 1. Letztere neigt zu Verzögerung, namentlich bei winkliger Diastase. Wichtig scheint mir die Feststellung, dass isolierter Bruch des Trochanter major von uns bis jetzt nur ein einziges Mal konstatiert werden konnte (54jähriger Mann, wurde durch ein fallendes Gerüst über das Trottoir herabgeworfen, fiel seitlich auf die Hüfte auf).[1])

Geheilte Schenkelhalsfrakturen alter Leute können durch Arthritis deformans (Malum coxae senile) verschleiert werden.

Für die Verhältnisse am Oberschenkel lässt sich das für die Humerusdiaphyse Gesagte ohne weiteres übertragen. Das Röntgenogramm zeigt manchmal höchst merkwürdige Splitterungen, von denen ich in Fig. 40 ein Beispiel gebe (62jähr. Mann, fiel eine Treppe herunter); die klinische Untersuchung bleibt hier weit zurück; es scheint hier eine spiralige Grundform vorzuliegen, nach der obern und untern Grenzlinie zu schliessen; zur Erklärung derartiger Splitterungen ohne wirklich zertrümmernde Gewalten ist man genötigt, eine abnorme Knochensprödigkeit anzunehmen. — Klinisch wurde zweimal übersehen eine jugendliche Querfraktur im untern Drittel ohne Dislokation; als der eine Fall zur Durchleuchtung eingeschickt wurde, war er bereits in Heilung und an deutlichem Callus erkennbar; aber auch eine frische Oberschenkelschaftfraktur kann mit heutiger Technik unmöglich übersehen werden. Der andere junge Mann konnte mit seinem zunächst offenbar subperiostal abgeschlagenen Femur noch

[1]) Der Fall wird soeben als I.-D. bearbeitet von Herrn W. Leede.

ca. 100 Schritte gehen, dann erst scheint die auf dem Röntgenogramm sichtbare Dislokation eingetreten zu sein; ausser Schmerz bei Druck und Belastung und geringem Erguss war nichts nachzuweisen!

Kompressionsbrüche der Kniegelenkskörper sind bei starkem Erguss für die äussere Untersuchung kompliziert, aber auch mit Röntgenogrammen nicht immer einfach in ihre Stücke zu zerlegen, da ein Bruchstück je nach der Projektion eine verschiedene Anzahl von Bruchlinien erzeugt, zwischen die man die verbindenden Flächen erst hineinkonstruieren muss. Stereoskopische Aufnahmen müssen hier ein dankbares Feld finden. — Als sicheres Zeichen einer inneren schwereren Distorsion konnte ich in einem Falle mit Sicherheit eine frische Fraktur des Tuberculum intercondyloideum mediale feststellen. Meist findet man erst sekundär an den Bänder- und Kapselansätzen entsprechende Veränderungen. Die Erkennung eines nach der Kniekehle (Gefässe) prominenten Femurbruchstücks kann von praktischer Bedeutung sein (Fig. 41). Fig. 42—46 zeigen Kompressionsfrakturen, welche klinisch nicht sicher nachweisbar waren. Der starke Gelenkerguss war das vorherrschende Symptom. Die Kompressionsfissuren (Fig. 44, 45a und b) sind nur auf scharfen Bildern aufzufinden.

Brüche eines oder beider Unterschenkelknochen dürfen dem Röntgenogramm nicht entgehen, soweit die Diaphysen in Betracht kommen. Die Wichtigkeit der Untersuchung in mehreren Richtungen zeigen Fig. 47a und b. Die merkwürdigen Linien in Fig. a, bei ventrodorsalem Strahlengang, klären sich in Fig. b als einfacher Torsionsbruch; ein Schrägbruch (Fig. 4b) wird von vorne (Fig. 4a) schwer als solcher erkannt. Flötenschnäbel geben ein sehr charakteristisches Bild, das auch beim Eingipsen unter Röntgenkontrolle bequem zu überwachen ist. Man überzeugt sich dabei immer wieder, dass eine ideale Adaption trotz guter Extension und seitlichen Hilfszügen unmöglich ist. Sehr schön gleicht der wachsende Knochen diese Verschiebungen wieder aus. Verschiedenes über Fract. cruris fand im allgemeinen Teil schon Erwähnung. Dichter, reicher Callus ist am erwachsenen Unterschenkelknochen in der 8. Woche sicher zu erwarten, bei jugendlichen früher; verzögert sich die Callusbildung an der Tibia, so findet man bisweilen die Fibula schon fest vereinigt; ihre Vereinigung vollzieht sich rascher.

Die Knöchelbrüche und die Frakturen am unteren Ende des Unterschenkels überhaupt bieten auf Röntgenogrammen viel Interessantes. Schon bei Frakturen im unteren Drittel sieht man bisweilen das Fussgelenk durch einen senkrecht abwärts laufenden Sprung beteiligt.

Das Röntgenogramm der Malleolarfrakturen ist vielgestaltig. Eine Reihe von Einzelbrüchen, deren Charakter als Riss- oder Biegungsbruch oft erkennbar ist, betreffen die beiden Knöchel und die dorsale Fläche des untern Tibiaendes und kombinieren sich in mannigfacher Weise. Ausser der typischen ventrodorsalen Aufnahme ist noch die im allgemeinen Teil schon als wichtig hervorgehobene schräg-seitliche notwendig, welche die hintere Kontur der Fibula deutlich heraustreten lässt, so dass man die häufigen Schrägbrüche sicher erkennen und von den öfters parallelen schrägen Bruchlinien des hinteren Tibiaabschnitts differenzieren kann.

Bei ventrodorsalen Fussgelenksbildern ist zu achten auf normale Form des Gelenkspalts, auf etwaige Torsionsstellung der Spitze des äussern Knöchels (bei Torsion deutlich zweigipflig) oder der Talusrolle (doppelte Seitenkontur [Fig. 49a]), auf feine Absprengungen zwischen Talus und Knöchelspitzen, auf die Weite der unteren Tibiafibularspalte (Syndesmose) auf etwaige, meist dreieckige, mit oberer Spitze endigende Bruchspaltschatten im unteren Tibiafeld, welche sich auf deren dorsale Fläche beziehen und bei der frontalen Aufnahme dann noch deutlicher hervorzutreten pflegen. Ferner ist der im Fibulaschatten verborgene Teil der unteren, den Gelenkspalt begrenzenden Tibiakontur genau zu beachten, der bei Verletzungen der Verbindung zwischen Tibia und Fibula nicht selten abgesprengt wird (Fig. 57). Im übrigen giebt es eine Reihe typischer Frakturlinien, die ich kurz beschreiben will.

An der Fibula beobachtet man: kleine Absprengungen an der Spitze des Malleolus, Ausdruck einer Bandzerreissung. Querbruch nahe der Knöchelspitze, selten; Fig. 48 betrifft einen Mann, der sich mit dem Hammer direkt gegen den Knöchel schlug.

Die häufigste Frakturspalte der Fibula durchsetzt den Knochen schräg von oben hinten nach vorne unten (Fig. 49b), erscheint von vorne gesehen dreieckig (Fig. 49a) mit oberer Spitze, liegt in der Höhe des Talocruralgelenkspalts, derart, dass die ventrale Zunge des proximalen Bruchstücks noch in Bandverbindung mit der Tibia bleibt; während diese straffe Syndesmose standhält, wird die distale (Knöchel-)Partie anscheinend durch die Talusrolle schräg abgedrückt; ist die Gewalt mehr torquierend, so zeigt dieser Bruch deutliche Spiralkonturen (Fig. 50a, b), welche manchmal ein grösseres Stück steil hinaufsteigen; die proximale Zunge bleibt mit der Tibia fest verbunden (Fig. 50a). Dieser Schrägbruch in oder etwas oberhalb des Fussgelenks kombiniert sich mit Fraktur des inneren Knöchels, oder Schrägbruch der benachbarten dorsalen Tibiawand, auch mit beiden, tritt auch oft isoliert auf und wird dann klinisch um so leichter übersehen, als die Kranken oft noch eine Strecke weit gehen können. Diese Anamnese und ein geringer Befund am innern Knöchel gestatten uns leichteren und kürzer dauernden Fixationsverband, aber nicht das Röntgenogramm, welches einen scheinbar intakten inneren Knöchel zeigt; der mediale Bandapparat kann Risse erhalten, welche die Stabilität des Fussgewölbes gefährden, ohne dass auf dem Röntgenogramm eine Läsion des Mall. med. sichtbar wäre; manchmal entdeckt man feine Absprengungen, namentlich bei Frontalaufnahmen an der vorderen Tibiakante oder am Taluskopf, auch am Naviculare, bis zu welchem die von der Tibia entspringenden Bänderzüge hinabreichen. Manchmal klafft jedoch der von vorn gesehene Gelenkspalt deutlich an der medialen Seite, ein sicherer Beweis einer Bandzerreissung, ohne Absprengung an den Bandansätzen (Fig. 49a). Wegen der erwähnten dreieckigen Projektionsfigur der schrägen Fibulafraktur wird diese leicht für einen Stückbruch oder Querbruch bei sagittaler Ansicht gehalten.

Eine Abknickung der Fibula in Varusstellung, über die Tibia als Hypomochlion, nach vorausgegangener Abdrückung des innern Knöchels scheint im Falle Fig. 51a stattgefunden zu haben. Dem Patienten war ein Stück Eisen „auf den Fuss“ gefallen, anscheinend von innen her oberhalb des innern Knöchels, der abgedrückt wurde; der Talus steht in Varusstellung, was ja allerdings nicht immer beweisend für die primäre Dislokation ist. Beim Eingipsen zeigte sich Neigung zur Luxation des Talus nach vorne (Fig. 51b).

Supramalleoläre ausgedehnte Splitterung der Fibula, in der Längsrichtung vorwiegend, bei direkter Gewalteinwirkung, ist von der vorhin erwähnten sehr schräg verlaufenden Spiralfraktur deutlich zu unterscheiden.

Bei einem 18jährigen jungen Mann habe ich einmal die Schrägfraktur des äusseren Knöchels gesehen, bei noch vorhandenen Epiphysenspalten; bei einem 14jährigen Jungen, der in eine Transmission geriet, brachen beide Knöchel zwischen Spitze und Epiphysenscheibe (Fig. 52).

Unter 100 Knöchelbrüchen habe ich 40 scheinbar isolierte Fibulabrüche verzeichnet, darunter 25 schräge. (Bei mehreren zeigt der Spalt leicht spiralige Konturen.)[1]) Die Zahl 40 ist zu hoch gegriffen; denn manche zeigen Diastase des Gelenkspalts am inneren, nicht frakturierten Knöchel oder undeutliche Absprengungen an der lateralen bezw. dorsalen Tibiawand. Absolut scharfe Bilder sind eben nicht immer leicht zu erhalten, in sagittaler Richtung schon wegen des grösseren Abstands der Knöchel von der Platte nicht.

Die Frakturen des inneren Knöchels wurden teilweise schon erwähnt; isolierte Frakturen des Mall. med. kann man bei Einwirkung direkter Gewalt (Fall schwerer Gegenstände auf die Fussgelenksgegend) beobachten; dabei greift der Bruch öfters etwas weiter ins Gelenk herein und auch nach oben in den Tibiaschaft über, Beispiel Fig. 53a mit schwer sichtbarer winkliger Bruchlinienprojektion bei Seitenansicht (Fig. 53b). — Bei den Pronations- oder Abduktionsbrüchen kann man die Bedeutung[2]) der Syndesmosis tibio-fibularis deutlich auf Röntgenogrammen verfolgen; reisst diese Verbindung, so bricht bei fortwirkender Gewalt die Fibula höher oben, an der dünnsten Stelle (Fig. 54); hält sie stand, so bricht die Fibula (Fig. 55) tiefer, d. h.

[1]) Die Schrägfraktur ist genauer beschrieben (2 Fälle) von Suter, Arch. f. kl. Ch. Bd. 72, Heft 1.

[2]) Siehe Hoffas Lehrbuch der Frakt. und Lux.

der Bruchspalt beginnt unterhalb und verläuft eventuell spiralig nach oben. Der Abriss des inneren Knöchels erfolgt, namentlich bei älteren spröden Knochen, meist glatt, Splitterung spricht mehr für eine Abdrückung durch die Talusrolle, wobei die aussen (medial) gelegenen Partien an der Knöchelbasis eine Stauchung erfahren müssen. Mit Fraktur des innern Knöchels kombiniert sich öfters Schrägbruch der dorsalen Tibiafläche lateralwärts, von vorn gesehen ein dreieckiger Bruchspalt mit oberer Spitze (Fig. 56), ausserdem dann noch oft Splitterungen des direkt an die Fibula angrenzenden, in sagittaler Ansicht hinter ihr verborgenen Tibiastückes (Fig. 57). Die Trias: Fraktur des innern Knöchels, Schrägbruch des äussern Knöchels und Schrägbruch des dorsalen, der Fibula benachbarten Tibiaabschnitts (Fig. 58a, b), die schon erwähnt wurde, könnte man sich durch den Mechanismus der sog. Eversion allein schwer erklären. Isoliert habe ich die schräge Dorsalfraktur der Tibia nicht gesehen.

Fig. 58b zeigt sehr anschaulich, wie der äussere Knöchel und, jenseits der Syndesmose, die Rückwand der Tibia abgesprengt wird. Ein Bandabriss an der Innenseite ist offenbar vorausgegangen.

Diese Frakturform leitet über zu den mit Bruch beider Knöchel und Schrägbruch der dorsalen Tibiawand einhergehenden Luxation des Fusses nach hinten[1]) (Fig. 59a b), welche durch schräges Aufstossen des Fusses (mit ventral offenem stumpfem Winkel) erzeugt wird. Wir haben vier Fälle beobachtet. Bei jugendlichen Individuen wird durch diesen Mechanismus, der stets auch mit Hyperplantarflexion des Fusses kombiniert ist, bisweilen eine Lösung der ventralen Hälfte der Epiphyse bewirkt, von deren Bruchlinie sich dann eine schräge Frakturlinie in die dorsale Tibiahälfte nach oben hinauf fortsetzt. Die Fraktur der Fig. 60a b entstand bei dem $15^1/_2$jährigen Jungen dadurch, dass eine umfallende Kiste mit der Kante den Unterschenkel traf und war klinisch nicht erkennbar; nur die Empfindlichkeit gegen Belastung musste auffallen. Die Heilung war glatt und vollständig.

Alte Malleolarfrakturen ohne wesentliche Dislokation können dem Röntgennachweis entgehen; insbesondere die isolierten Fibulafrakturen können glatt verschmelzen. Bei Verfolgung des Heilungsverlaufs auf den Callus zu warten, ist manchmal vergeblich und auch viel weniger bedeutsam als die Berücksichtigung der Schädigung des Bandapparats, für welche das Röntgenogramm nicht immer genügende Anhaltspunkte giebt.

Hält man an der praktischen Regel fest, die klinischen Veränderungen am Bandapparat in erster Richtung zu berücksichtigen, so wird man nichts versäumen für den Fall, dass man im Röntgenogramm eine Fraktur übersieht, was gewiss noch hie und da vorkommt. Sehr wertvoll ist andererseits bei festgestellten Frakturen die Kontrolle mit Röntgenstrahlen im ersten Verband; gewisse Neigungen zu Subluxation in irgend einer Richtung verraten sich rechtzeitig, welche uns ohne dies Hilfsmittel bisweilen entgehen können; ich kenne Fälle, in denen die Unterlassung der Röntgenkontrolle im ersten Verband hinterher sehr zu beklagen war, als die mangelhafte Reposition einzelner Bruchstücke nicht mehr zu ändern war.

Die Calcaneusfrakturen sind jetzt gut gekannte Verletzungen;[2]) ihre Entstehung ist so charakteristisch, dass die Anamnese sehr oft direkt auf sie hinleitet. Fall oder Sprung auf die Füsse aus grösserer Höhe erfordert stets eine Röntgenaufnahme, zunächst tibiofibular, und zwar von beiden Füssen, wegen des häufigen doppelseitigen Auftretens; die Sprünge im Calcaneus sind nicht immer leicht zu sehen; da die Bruchflächen nicht frontal, sondern schräg oder winklig zu verlaufen pflegen, wird die Anzahl der vorhandenen „Sprünge" gerne überschätzt, während mehrere derselben ein und derselben Bruchfläche angehören. Die Shepherdsche Fraktur besteht sicher zu Recht; gar nicht selten bricht ausser dem Calcaneus auch der Processus posterior tali ab, mit zackiger Bruchlinie im Gegensatz zu den glatt abgerundeten Konturen des Os trigonum. Isolierten Bruch des Proc. post. habe ich nicht gesehen. Wird

[1]) Siehe Richter, D. Z. f. Chir., Bd. 77, Heft 1—3.

[2]) Litteratur siehe bei Sommer, Wiener med. Presse, 1906, Nr. 25.

ein Sprung aus grösserer Höhe zunächst mit dem Vorfuss aufgefangen, so brechen ausser dem Calcaneus die Mittelfussknochen an Basis bzw. Köpfchen; auf diese Komplikation hat man bei der Durchleuchtung gleich Bedacht zu nehmen.

Talusbruch, mit Berstung in zwei und mehr Stücke, ist leicht nachweisbar mit Röntgenstrahlen; wir haben mehrere Fälle in der Sammlung.[1])

Schwieriger ist die Darstellung der Kahnbeinbrüche, welche nicht gerade selten zu finden sind; der Sprung sitzt näher dem lateralen Ende, also im schmäleren Teil, das kleinere Stück wird gerne nach oben hinausgedrängt, weshalb eine seitliche Aufnahme unentbehrlich ist. Fraktur des ersten Keilbeins fand ich neben Naviculare fraktur bei seitlicher Zusammenquetschung der Fusswurzel. Eine Absprengung am Cuboid (jedenfalls Abriss) habe ich schon im allgemeinen Teil erwähnt.

Von den Metatarsalfrakturen verdient die der Basis des fünften (Fig. 61) besondere Beachtung[2]); sie wird gerne klinisch übersehen, da die Patienten meist noch gut gehen können; sie kann durch Fall auf den Fuss entstehen.

Die als anatomische Grundlage der militärischen Fussgeschwulst erkannte Fraktur des 2.—4. Metakarpalknochens ist manchmal sehr schwer zu sehen, weil wir auf die seitliche Aufnahme verzichten müssen. Im Zweifelsfall ist eine Kontrolle in der vierten Woche ratsam; sie muss den Callus nachweisen. Alte Metatarsalfrakturen werden klinisch oft verkannt.

Zehenaufnahmen sind bei Fussquetschungen stets indiziert, weil man die Ausdehnung der Splitterung nach dem klinischen Befund in der Regel unterschätzt; das Röntgenogramm belehrt öfters darüber, dass die quetschende Gewalt eine sehr intensive gewesen sein musste.

Fraktur des einen Sesambeins am Hallux glaubte ich nur einmal diagnostizieren zu können, aus dem zackigen Verlauf der sich berührenden Konturen; auf die häufige zweiteilige Anlage dieser Sesambeine sei besonders hingewiesen.

Zusammenfassend lässt sich über die Röntgenuntersuchung der Frakturen folgendes sagen: Bei den meisten Frakturen sind die Röntgenstrahlen den anderen Untersuchungsmethoden weit überlegen, machen diese aber keineswegs entbehrlich, weil die Fehlerquellen der Röntgendiagnostik sowohl nach der positiven als negativen Seite hin zahlreich sind. In einzelnen Fällen sind die alten Methoden auch jetzt noch der Röntgenuntersuchung überlegen (Beispiele manche Schädelfrakturen, Rippenfrakturen fetter Individuen). Dagegen sind die Röntgenstrahlen unersetzlich zur Erkenntnis des genauen Verlaufs der Frakturlinien (Mechanismus, Dislokation, Gelenkbeteiligung), ferner zur Ermittlung multipler Frakturen, dann aller Frakturen, bei denen eines oder mehrere der klinischen Hauptkennzeichen fehlen, also bei eingekeilten, bei Gelenkfrakturen (Radiusköpfchen, Metakarpalköpfchen, Kniegelenk), bei Scapula-, Handwurzel-, Fusswurzelbrüchen, Metakarpal- und Metatarsalbrüchen; bei Brüchen mit starker Weichteilschwellung, bei den Fissuren und Infraktionen jugendlicher Individuen. Es sind die Röntgenstrahlen allerdings bei ganz einfachen, typischen, klinisch deutlichen Frakturen für den Erfahrenen entbehrlich, aber gleichwohl ratsam, weil bei etwa zurückbleibenden Folgen oft später doch eine Anfnahme, dann unter schwierigeren Verhältnissen, nötig wird. Überhaupt kann der sichere Nachweis stattgehabter Fraktur später einmal für den Patienten sehr wichtig sein. Die Aufnahme jeder Fraktur empfiehlt sich auch bei klinisch eindeutigen Frakturen wegen der manchmal überraschenden Aufklärungen in ätiologischer Hinsicht, nämlich Erkennung pathologischer Frakturen (Zysten, Tumormetastasen im Knochen, Ostitis fibrosa).

Zur Vermeidung falscher Diagnosen sind folgende Regeln zu empfehlen: Negative Röntgenogramme beweisen nichts gegen frische Fraktur, wenn anamnestisch oder klinisch auch nur ein entfernter Verdacht besteht; gerade auf Grund guter Röntgenogramme muss dieser

[1]) Kompressionsbrüche des Talus konnte ich experimentell durch Schlag eines in der Längsrichtung der Tibia auffallenden Gewichts bei plantar flektiertem, über dem Rist fixierten Fuss erzeugen. Der Calcaneus bleibt dabei intakt, die Malleolengabel kann gesprengt werden.

[2]) Siehe Lilienfeld, Archiv f. kl. Chir. Bd. 78, Heft 4.

Verdacht auf Fraktur weitere Grenzen annehmen als früher. Klinisch zweifelhafte Fälle sind, wenn die Verkennung einer Fraktur ungünstige Folgen für den Heilungsverlauf haben könnte (zu frühe Belastung der untern Extremität), zunächst als Frakturen zu behandeln. Zur Zeit, da man Callusschatten erwarten darf, soll man die Aufnahmen wiederholen. Dies gilt insbesondere für jene Regionen, in denen frontale Aufnahmen nicht möglich sind (Metatarsus, Metakarpus, Clavicula, Schenkelhals, Schultergelenk, Rippen). Die Calluskontrolle empfiehlt sich ferner bei den frisch selten diagnostizierbaren Epiphysenzerrungen (Radius) junger Individuen. Manche Frakturen sind nur bei bestimmten, vom gewöhnlichen Typus abweichenden Aufnahmerichtungen ersichtlich: bei den meisten Frakturen sind mehrere Aufnahmen nötig. Für die Entscheidung, ob ein Bruch fest eingekeilt sei (Schenkelhals!), sind Röntgenogramme nur im negativen Sinn absolut beweisend, für die Diagnose „Pseudarthrose" dagegen vorwiegend im positiven Sinn. Manche der mit Röntgen sichtbaren Frakturen haben keine uumittelbare therapeutische Bedeutung, sind aber in der Unfallpraxis wichtig als objektive Beweise für eine stattgehabte Gewalteinwirkung und damit sicher verbunden gewesene Weichteilschädigungen. Distorsionen mit Erguss, welche praktisch bedeutsamer sein können als Frakturen (Fussgelenk!) können sich dem Röntgennachweis entziehen.

Der Callus im Röntgenogramm gestattet nur begrenzte Schlüsse. In der Regel ergänzt er nur die klinischen, wichtigeren Erscheinungen.

Das Einrichten und Eingipsen von Frakturen unter Röntgenschirmkontrolle ist eine technisch schwierige, aber für grössere Betriebe unerlässliche Aufgabe. Im übrigen kommt der Durchleuchtung nur eine untergeordnete Bedeutung neben dem Plattenverfahren zu (erste Orientierung).

Der Nachweis alter Frakturen ist oft schwierig, bei jugendlichen Knochen oft unmöglich. Aus negativen Bildern werden oft falsche Schlüsse zum Nachteil der Kranken gezogen. Hinter den spät nach einem Trauma (namentlich Handgelenksquetschung oder -Distorsion) auftretenden arthritisch deformierenden Erscheinungen verbirgt sich häufig eine (Karpalknochen-) Fraktur, die auf Röntgenogrammen deutlich ist und als äuslösende Ursache zu gelten hat.

Der Praktiker legt dem Röntgenogramm durchschnittlich zu grosse Bedeutung bei, da er die diagnostischen Schwierigkeiten unterschätzt. Im Hinblick darauf, dass ein später angefertigtes Röntgenogramm oft die erste klinische Diagnose korrigieren muss, dass auch oft Laien hinter dem Rücken des Arztes sich röntgenographieren lassen, tut der erstbehandelnde Arzt gut, bei Kontusionen und Distorsionen den Kranken auf die Möglichkeit einer Fraktur oder Absprengung gleich aufmerksam zu machen und die Behandlung entsprechend einzuleiten, wenigstens für die ersten Tage, bis die Begleiterscheinungen, je nachdem sie zurückgehen, bestimmtere Schlüsse gestatten. Bei sicheren Frakturen soll er den Kranken über die geringe Möglichkeit einer idealen anatomischen Heilung aufklären.

Die Röntgenstrahlen haben unsere Frakturkenntnisse wesentlich erweitert; sie haben aber nicht die Aufgabe, die klinischen Untersuchungsmethoden entbehrlich zu machen, sondern im Gegenteil die äussere Frakturdiagnostik an der Hand guter Bilder zu verfeinern und weiter auszubauen.

Aus dem pathologischen Institut des allgemeinen Krankenhauses Hamburg-Eppendorf.

Über chronische ankylosierende Wirbelsäulenversteifung.

Von

Eug. Fraenkel.

(Hierzu Tafel XII und XIII.)

Das Interesse, welches dem in der Überschrift genannten Krankheitsbild, seit Aufstellung desselben durch Bechterew auf der einen und Pierre Marie, Strümpell auf der

andern Seite, von Neurologen, inneren Klinikern und, in letzter Zeit, auch von pathologischen Anatomen entgegengebracht worden ist, ist auch jetzt keineswegs erkaltet, und wir sind dadurch zu einer wesentlichen Klärung unserer Vorstellungen über die in Rede stehende Erkrankung, sowohl nach der klinischen als anatomischen Seite gelangt. Es herrscht jetzt insofern Übereinstimmung der Ansichten, als die früher vertretene Auffassung von der klinischen Verschiedenheit des Bechterewschen und Pierre Marie, Strümpellschen Typus der Wirbelsäulenversteifung als unberechtigt und künstlich konstruiert fallen gelassen worden ist, und statt dessen die prinzipielle Identität beider, eine Zeitlang als selbständige, wohl unterscheidbare Krankheitsformen gedeuteter, Prozesse zugegeben wird.

Auch ich habe auf Grund der Beobachtung vier einschlägiger Fälle, deren eingehende Skelettuntersuchung ich zudem vorzunehmen Gelegenheit hatte, ganz in Übereinstimmung mit der von Magnus-Lewy, Anschütz, Hoffmann, Bregmann vertretenen Anschauung die Frage, ob es berechtigt sei, an einer Trennung der als Typus Bechterew und Strümpell-Marie bezeichneten Krankheitsbilder festzuhalten, verneint (Eug. Fraenkel, Über chronische ankylosierende Wirbelsäulenversteifung; Fortschritte auf d. Gebiete der Röntgenstrahlen VII, Jan. 04), weil sich feststellen liess, dass nicht bei einem einzigen meiner Fälle die Gesamtheit, ja nicht einmal die Mehrzahl jener Symptome vorhanden gewesen ist, welche für einem der beiden Typen als charakteristisch hingestellt war. Es bestanden vielmehr bei jedem einzelnen neben Erscheinungen, welche auf den Typus Bechterew passten, noch andere, welche dazu nötigten, den Fall der Strümpell-Marieschen Kategorie zu subsumieren. Seit jener Zeit ist eine weitere Anzahl von auf dieses Thema bezüglichen Arbeiten erschienen, deren Autoren, soweit es sich um die klinische Beurteilung der in Rede stehenden Krankheit handelt, zu genau der gleichen Auffassung gelangt sind. Ich nenne hier insbesondere O. Rumpel, welcher aus der v. Bergmannschen Klinik über neun hierher gehörige Fälle berichtet (Veröffentlichungen aus dem Gebiete des Militärsanitätswesens, Heft 35) und Schlayer (Über chronische Wirbelsäulenversteifung; Fortschr. auf d. Gebiete der Röntgenstrahlen X), dem in der Tübinger medizinischen Klinik sogar 14 einschlägige Beobachtungen zur Verfügung standen. Besonders Rumpel äussert sich am Schluss seiner Abhandlung dahin, „dass die chronische Wirbelsäulenversteifung, in der Form sowohl, wie sie von Bechterew geschildert wird, als auch nach den Beschreibungen Strümpells und Maries ein einheitliches Krankheitsbild darstellt . . .“ (l. c. S.-A. p. 19). Auch ein holländischer Autor, P. T. de Bruïne Ploos van Amstel (Über chronische Steifigkeit der Wirbelsäule, Sammlg. klin. Vorträge Nr. 409, Chirurgie Nr. 112), dem im übrigen eigene anatomische Untersuchungen auf diesem Gebiete nicht zur Verfügung standen, ja der nicht einmal Röntgenuntersuchungen der zwei von ihm publizierten Fälle vorgenommen hat, kommt, lediglich auf literarische Studien gestützt, zu der Ansicht, „dass die Bechterewsche und Pierre-Mariesche Krankheit beide dieselbe Ursache haben und also nicht als zwei nicht zu einander gehörige Krankheitsbilder getrennt werden dürfen“. Ich erwähne endlich noch eine im Vorjahr unter den Auspicien von F. A. Hoffmann in Leipzig erschienene Dissertation von Wiese „Über die chronische ankylosierende Steifigkeit der Wirbelsäule und der grossen Gelenke“, der sich in ganz ähnlichem Sinne dahin äussert, dass „der Übergänge zwischen Strümpell-Marieschem und Bechterewschem Symptomenkomplex unendlich viele sind, indem Hauptcharaktere des einen Typus fehlen und dafür solche des andern auftreten.“ (p. 2).

Es würde also für mich füglich kein Grund vorgelegen haben, noch einmal auf den Gegenstand zurückzukommen, wenn nicht in anderer Beziehung, vor allem hinsichtlich der anatomischen Auffassung des uns beschäftigenden Leidens, Meinungsverschiedenheiten herrschten, zu deren Beseitigung mir die Beibringung neuen Beobachtungsmaterials durchaus wünschenswert erschien. Weiterhin bedarf aber, wie ich glaube, auch die vitale Diagnose der Erkrankung mittelst des Röntgenverfahrens der Förderung, und zur Erreichung dieses Ziels ist das Studium anatomischer Präparate derartig erkrankter Wirbelsäulen unumgänglich nötig. Diese Motive sind es, die mich veranlassen, das, seit dem Erscheinen meiner ersten Arbeit über den Gegen-

stand, von mir gesammelte Material klinisch beobachteter und anatomisch kontrollierter Fälle von Wirbelsäulenversteifung bekannt zu machen.

Fall I betrifft einen, zweimal im Eppendorfer Krankenhause auf der Abteilung des Herrn Reiche behandelten, bei seiner ersten Aufnahme am 4. XI. 04 60jährigen Patienten K., der seit vier Jahren über Schmerzen im Nacken und Rücken klagte. Diese waren vor zwei Jahren so schlimm, dass er deshalb ein Krankenhaus aufsuchen musste. Danach hat er gelegentlich wieder gearbeitet. Dabei stellte sich Steifigkeit in der Wirbelsäule ein, die allmählich so zunahm, dass er zu jeder Arbeit unfähig wurde. Auch jetzt kommt er mit Schmerzen im Rücken und in den Extremitäten ins Krankenhaus. Patient liegt auf der Seite im Bett. Nimmt er Rückenlage ein, so ist es ihm nicht möglich, den Kopf auf dem Kissen zu lassen. Es besteht bogenförmige Kyphose der ganzen Wirbelsäule; aktive und passive Bewegung in den Gelenken der Wirbelsäule = 0. Auch die Bewegung im Atlanto-occipital- und Atlantoepistropheal-Gelenk ist wesentlich beschränkt. Beugung des Kopfes nach vorn einigermassen ausführbar, Überstreckung nach rückwärts nur in sehr geringem Grade möglich; andere Gelenke sind nicht befallen. Patient verliess im Mai 1905 mit geringer Gewichtszunahme, aber ohne wesentliche Änderung seiner sonstigen Beschwerden, das Krankenhaus. Am 1. XII. 05 erfolgte seine zweite Aufnahme. Patient hatte die Zwischenzeit zu Hause verbracht unter andauernden Schmerzen im Rücken und in beiden Oberschenkeln. Auch die Schultern konnte er vor Schmerzen nicht rühren. In letzter Zeit hatten sich ausserdem Atembeschwerden und allgemeine grosse Mattigkeit, schon nach geringster Anstrengung, eingestellt. Auch jetzt klagt Patient andauernd über Schmerzen in der Wirbelsäule bis ins Kreuzbein hinein, Beschwerden, die auch während des ganzen übrigen Krankenhausaufenthalts im Vordergrund stehen. 6. II. 05. Die Wirbelsäule bildet einen vollkommen starren, nach hinten leicht konvexen Bogen. Beugung und Streckung des Kopfes nur um geringe Grade möglich. Die ganze Wirbelsäule, auch das Kreuzbein, sehr druckempfindlich. Unter zunehmender Schwäche erfolgt am 10. II. der Tod. Die klinische Diagnose lautete auf „Wirbelsäulenversteifung und Magenkarzinom".

Die Sektion ergab ein Carcinoma pylori nebst krebsiger Infiltration der epigastrischen Lymphdrüsen. Indem ich von einer detaillierten Reproduktion des übrigen Sektionsergebnisses Abstand nehme, lasse ich hier nur eine ausführliche Darstellung der Veränderungen an der Wirbelsäule folgen. Diese wird bis zum Kreuzbein entfernt und mit Ausnahme der Lendenwirbelsäule, sagittal durchsägt. Die Beschreibung bezieht sich auf das mazerierte Präparat, das indes, nach der sagittalen Durchsägung, auch im frischen Zustand eingehend untersucht wordeu war.

Der Atlas erscheint völlig intakt. Vom 2. Halswirbel an abwärts treten Rauhigkeiten an den Wirbelkörpern auf, die in zunehmender Intensität ihre höchsten Grade an den Lendenwirbeln erreichen. Ausserdem ist es zu mehr oder weniger hochgradiger Deformierung der Wirbelkörper gekommen, die namentlich am 3., 4. und 5. Halswirbel deutlich in die Erscheinung treten. Die Oberfläche dieser, sowie der gesamten übrigen Wirbel ist wie wurmstichig. Während diese Veränderung bei einem Teil der Wirbel an deren ganzem Umfang zu erkennen ist, erweist sich die Oberfläche anderer sklerotisch und glatt durch das Auftreten kompakter Knochensubstanz, welche klammerartig von dem unteren Rand des einen Wirbels auf den oberen des benachbarten übergreift und sich dann als bald schmalerer, bald breiterer bandartiger Streifen über den seitlichen Umfang des betr. Wirbelkörpers forterstreckt. Am hochgradigsten ist dieser Zustand vom 5. bis 12. Brustwirbel ausgeprägt, so dass in diesem Bereich die Wirbel ganz fest knöchern miteinander verbunden sind. Der vordere Umfang der Wirbel, sowohl in diesem Teil der Wirbelsäule als an den übrigen Abschnitten, zeigt entweder überhaupt nichts von knöchernen Brücken und Spangen oder dieselben treten hier nur andeutungsweise auf, unter anderm am 4., 6. und 7. Halswirbel. Auch bezüglich der Lendenwirbelsäule ist zu erwähnen, dass namentlich der 1. und 5. Wirbel ausgesprochen difform sind. Sämtliche Lendenwirbel zeigen barocke, einander entgegenwachsende, meist nach Art von Nähten untereinander verbundene knöcherne Excrescenzen, die indes, abgesehen von einer einzigen Stelle — am Übergang der vorderen in die linke Seitenpartie des 1. und 2. Lendenwirbels, wo es in einer Ausdehnung von etwa 2 cm zu einer festen, knöchernen, brückenförmigen Vereinigung gekommen ist — nirgends unbeweglich miteinander verbunden sind. Die foramina intervertebralia sind nirgends verengert. Die Querfortsätze bieten, namentlich an den knöchernen, miteinander verbundenen Brustwirbeln, vielfache Rauhigkeiten, erweisen sich an den Halswirbeln unverändert und erscheinen auch an sämtlichen Lendenwirbeln glatt. Dagegen ist es

an den Gelenkfortsätzen der Lendenwirbel zu den sonderbarsten, von ihrer Aussenfläche ausgehenden, stalaktitenartigen Excrescenzen gekommen, die einander auch entgegenwachsen, ohne sich indes irgendwo vollständig zu berühren oder gar eine innigere Vereinigung miteinander einzugehen. Ähnliche Veränderungen erkennt man auch an den Dornfortsätzen der Lendenwirbel, die, teils deren ganze Länge betreffend, teils auf die Gegend ihrer Basis lokalisiert, oder, an anderen Stellen, lediglich auf die Spitzen beschränkt, solche Dimensionen angenommen haben, dass dadurch eine mehr oder weniger vollständige Ausfüllung des, sonst zwischen den genannten Wirbelteilen bestehenden, Zwischenraums zu Stande gekommen ist. Auch an den proc. spinos. zwischen 1. Lenden- und 12. Brustwirbel befinden sich ähnliche Knochenauswüchse, so dass der, vom Dorn des 1. Lendenwirbels sich steil erhebende, Knochengrat dem unteren Rand des proc. spin. vom 12. Brustwirbel bis zur Berührung genähert ist. Niedrigere Excrescenzen finden sich auch zwischen 10. und 11. Dorsalwirbel, während weiter aufwärts nichts von derartigen Knochenauswüchsen sichtbar ist. Der Wirbelkanal zeigt normales Lumen, die Gelenkspalten zwischen den Gelenkfortsätzen sind in der ganzen Ausdehnung der Wirbelsäule erhalten. Auch am mazerierten Präparat erscheinen die Gelenkflächen der proc. articulares vollkommen glatt. Die ligam. intervertebral. sind besonders im Bereich des oberen Drittels des Dorsal- und in der unteren Hälfte des Halsteils der Wirbelsäule unelastisch, derb, rostbraun und am vorderen Umfang stark abgeplattet von fibröser Beschaffenheit.

Dass man klinisch berechtigt war, bei dem vorliegenden Fall von einer Wirbelsäulenversteifung zu sprechen, kann keinem Zweifel unterliegen. Denn das, eine solche Annahme rechtfertigende Symptom der aktiven und passiven Unbeweglichkeit der Wirbel war so ausgesprochen, dass es schon bei der ersten Aufnahme des Kranken in bequemster Weise festgestellt werden konnte. Und diese Erscheinung nahm späterhin so zu, dass, abgesehen von einer geringen Bewegungsmöglichkeit des Kopfes, in der ganzen Länge der übrigen Wirbelsäule keine Spur von Beweglichkeit mehr nachweisbar, die gesamte Wirbelsäule vielmehr in einen, wie es in der Krankengeschichte heisst, „vollkommen starren, nach hinten leicht konvexen Bogen", umgewandelt war.

Ich halte es nach den in der Einleitung gemachten Bemerkungen für müssig, in eine Erörterung darüber einzutreten, welche von den beiden sogenannten Typen der Wirbelsäulenversteifung hier vorgelegen hat und wende mich gleich zur Besprechung der Frage, ob es intra vitam gelungen ist, ins klare über den der Versteifung zu Grunde liegenden Krankheitsprozess zu kommen. Dass es sich um eine organische Affektion der Wirbel handelte, war über allen Zweifel erhaben. Aber über die Art derselben gelang es nicht, sich Rechenschaft abzulegen, auch nicht mit Hilfe des Röntgenverfahrens, das keine eindeutigen Bilder lieferte. Allerdings konnte die Besichtigung der, aus dem Nov. 04 stammenden, sich auf die Brust und Lendenwirbelsäule beziehenden Platten mit Rücksicht auf die Verwaschenheit der Interstitien zwischen den einzelnen Wirbelkörpern den Verdacht erwecken, dass hier eine Erkrankung der Bandscheiben vorläge, und die Betrachtung des Lendenwirbelbildes machte es wahrscheinlich, dass zwischen den Dornfortsätzen knöcherne Verwachsungen bestünden, und dass die zugehörigen Gelenkfortsätze Difformitäten aufwiesen. Aber alle diese Veränderungen waren nur andeutungsweise vorhanden und man konnte daher nur mit aller Reserve die Ansicht äussern, dass es sich hier wohl um eine, durch deformierende Spondylitis bedingte, Alteration der Wirbelsäule handeln würde. Man musste daher mit einiger Spannung dem Ergebnis der Untersuchung des Wirbelsäulenpräparats entgegensehen.

Als solches ist nun einwandsfrei festgestellt worden, dass wir es mit einem ausserordentlich hohen Grad von Spondylitis deformans zu tun haben, die zwar die Wirbelsäule in ihrer ganzen Ausdehnung — den Atlas ausgenommen — befallen, aber doch nur an einzelnen Abschnitten zu starrer, jede Bewegung ausschliessender Verbindung der Wirbelkörper geführt hat. In grösserer Ausdehnung hat sich dieses Ereignis nur im Bereich der Brustwirbelsäule, vom 5. bis 12. Dorsalwirbel, abgespielt, und ausserdem sind der 1. und 2. Lendenwirbel durch

ein schmales Knochenband unbeweglich miteinander vereinigt worden. In allen anderen Teilen der Wirbelsäule, d. h. also vom 5. Dorsalwirbel an aufwärts und vom 2. Lendenwirbel an abwärts, war es weder zwischen den Wirbelkörpern, noch zwischen deren Fortsätzen zu irgend welchen Verwachsungen gekommen und trotzdem hat die klinische Beobachtung den Anschein der völligen Starrheit der gesamten Wirbelsäule erweckt. Es ist das indes leicht verständlich, wenn man sich vergegenwärtigt, dass auch die, nicht durch Knochenspangen untrennbar miteinander verbundenen, Wirbelkörper Veränderungen aufwiesen, welche die Bewegungen dieser Wirbel aufs schwerste beeinträchtigen mussten. Dahin rechne ich die an den Gelenk- und Dornfortsätzen aller Lendenwirbel, sowie die an Dornfortsätzen des ersten Lenden- und letzten Brust- und des 10. und 11. Brustwirbels vorhandenen, verschieden hochgradigen Knochenauswüchse, die an sich schon geeignet gewesen sein dürften, einfach mechanisch, stark bewegungshemmend zu wirken. Dazu kommt aber, wie ich glaube, noch ein weiteres. Jeder Versuch einer Bewegung in den nicht knöchern fest miteinander verschmolzenen Teilen wird mit so heftigen Schmerzen für den Patienten verbunden gewesen sein, dass er mittelst spastischer Muskelkontraktion die an sich, wenn auch in beschränktem Grade, noch beweglichen Wirbelsäulenabschnitte fixiert haben wird. So ist es verständlich, dass der Eindruck einer absoluten Starre auch an solchen Teilen der Wirbelsäule erweckt worden ist, die, wie die Betrachtung des mazerierten Präparats lehrt, nichts weniger als vollständig untereinander verbunden waren.

Ob es möglich sein wird, mittelst des Röntgenverfahrens in dieser Beziehung weiter zu kommen, bleibt abzuwarten; einstweilen sind die, den Dorsalteil der Wirbelsäule, besonders bei einigermassen gut genährten Individuen, betreffenden Röntgenogramme nicht derartig, dass man feinere, sich speziell an den Wirbelfortsätzen abspielende Veränderungen zu erkennen vermag. Nun ist allerdings die letzte Röntgenuntersuchung unseres Patienten Mitte November 04, also $1^1/_4$ Jahr vor seinem Tode, vorgenommen worden, und es unterliegt keinem Zweifel, dass gerade in diesem Zeitraum der Prozess an den Wirbeln noch erhebliche Fortschritte gemacht haben wird. Immerhin hatte damals die Erkrankung schon vier Jahre bestanden und die Veränderungen an den Wirbeln müssen, auch zu jener Zeit, schon hochgradige gewesen sein, da, wie das Krankenjournal sagt „die aktiven und passiven Bewegungen in den Gelenken der Wirbelsäule gleich Null sind."

Zu diesem klinischen Befund steht das Ergebnis der Röntgenuntersuchung in einem krassen Missverhältnis, insofern es durchaus nicht den Eindruck von in ihrer Form schwer geschädigten Wirbeln erweckt. Unter allen Umständen mahnen solche Beobachtungen zur Vorsicht, in dem Sinne, dass man sich hüten soll, lediglich auf das Röntgenwirbelbild gestützt, die Klagen der betreffenden Patienten zu unterschätzen.

Irgend welche Angaben über die Art des Auftretens der Erkrankung nach der Richtung, ob der Prozess von einem bestimmten Teil der Wirbelsäule eingesetzt hat, hat Patient nicht gemacht. Man konnte vielmehr denselben entnehmen, dass die gesamte Wirbelsäule ziemlich gleichzeitig schmerzhaft und schwerbeweglich, resp. steif geworden ist. Das Ergebnis der Sklelettuntersuchung würde damit nicht wesentlich in Widerspruch stehen. Soweit diese ein Urteil zulässt, ist anzunehmen, dass der Dorsalteil der Wirbelsäule am frühesten und schwersten erkrankt ist.

Der anatomische Charakter des Prozesses in dem vorliegenden Fall ist durchaus eindeutig. Das Verhalten der Bandscheiben, die, an dem bei weitem grössten Teil der Wirbel vorhandenen, marginalen, vielfach klammerartig in einander greifenden Exostosen, die, in besonders schöner Weise auch an den Gelenkfortsätzen, namentlich der Lendenwirbelsäule, aufgetretenen Knochenauswüchse, sowie endlich die, an einer Anzahl von Hals- und Lendenwirbeln nachweisbaren, Gestaltveränderungen lassen nicht den geringsten Zweifel darüber, dass man es mit einem Fall schwerster Spondylitis deformans zu tun hat. Veränderungen der Gelenkflächen der process. articular. fehlten vollkommen. Ich möchte indes darauf aufmerksam machen, dass, auch ohne solche, Ankylosierungen zwischen diesen, bei der in Rede stehenden Erkrankung,

möglich sind, wenn nämlich jene, sich an den Aussenflächen der Gelenkfortsätze entwickelnden, knöchernen Excrescenzen miteinander verschmelzen, sei es durch brückenartige Synostosen, sei es nach Art von Knochennähten. Ob auch Schädigungen der Gelenkflächen der process. articulat. vorkommen, welche schliesslich zu einer knöchernen Vereinigung derselben von innen her Veranlassung geben, weiss ich nicht. Ich selbst habe sie niemals dabei gesehen und es kann sich demnach, da ich über ein ziemlich grosses Untersuchungsmaterial auf diesem Gebiet verfüge, nur um ein, mindestens seltenes, Ereignis handeln, das in keiner Weise als für die Spondylitis deformans charakteristisch anzusehen ist.

Der zweite, gleichfalls auf der Abteilung des Herrn Kollegen Reiche behandelte Fall wurde bei einem 40jährigen, am 7. IV. 04 aufgenommenen Manne beobachtet, der, hereditär nicht belastet, weder syphilitisch noch gonorrhöisch inficiert, von akuten Infektionskrankheiten, abgesehen von Windpocken, nur Pneumonie, diese zweimal, durchgemacht hat. Im Dezember 01 fiel er bei Glatteis mit ziemlicher Gewalt aufs Gesäss, so dass er einige Zeit besinnungslos liegen blieb. Nach etwa 5 Minuten vermochte er mit Hilfe eines ihn begleitenden Kollegen nach Hause zu gehen und war am nächsten Tage in der Arbeit. Während der folgenden 14 Tage bestanden Schmerzen in der Kreuzgegend. Nachdem er dann 4 bis 5 Wochen beschwerdefrei gewesen war, bemerkte er, dass sein Hals steif wurde. Nach vorübergehender kurzer Besserung verschlimmerte sich sein Leiden so, dass er im Februar 02 das Allgem. Krankenhaus St. Georg aufsuchte. Dort wurde er 18 Wochen mit Bädern und Streckbett behandelt und schliesslich ungebessert entlassen. Später will er durch heisse Sandkompressen geringe Besserung seiner Beschwerden erzielt haben, so dass ihm besonders das Gehen erleichtert wurde. Dieser Zustand ist seitdem im wesentlichen derselbe geblieben. Im Februar 04 begann auch die linke Schulter steif zu werden. Seit Weihnachten vorigen Jahres leidet er an Husten und Nachtschweissen und ist abgemagert.

Stat. praes. (ich beschränke mich hierbei wesentlich auf die Wiedergabe des in der Krankengeschichte notierten Wirbelsäulenbefundes). Die Kopfhaltung ist schief, der Kopf wird nach rechts gedreht und gebeugt gehalten. Der oberste Teil der Brustwirbelsäule ist nach rechts skoliotisch und etwa zwischen 7. und 12. Brustwirbel kyphotisch. Aktive und passive Bewegungen in den Wirbelgelenken sind unmöglich. Bei dem Versuch passiver Bewegung zeigt sich, dass die ganze Wirbelsäule in ein festes, starres Gebilde umgewandelt ist. Auch Bewegungen im Atlanto-occipital-Gelenk sind auf ein Minimum beschränkt. Mit grosser Mühe gelingt es, den Kopf wohl um 5 Grad nach jeder Seite zu drehen. Beugung nach vor- und rückwärts ist in derselben Ausdehnung ausführbar. Im Röntgenogramm sieht man, dass die Aufhebung der Bewegungsfähigkeit in den Gelenken durch ausgiebige Spangenbildung zwischen den Wirbelkörpern bedingt ist. Die übrige Körperuntersuchung ergiebt eine tuberkulöse Lungenerkrankung und Integrität des Centralnervensystems, speziell keinerlei Sensibilitätsstörung. 31. V. Beim Verschieben der an der Bildung des rechten Sterno-clavicular-Gelenks beteiligten Knochen fühlt man mitunter deutliches Krepitieren. 9. VII. Vor drei Tagen will Patient infolge eines heftigen Schmerzes im Nacken, als er auf der rechten Schulter lag, erwacht sein. Er bemerkte, dass der Dorn des 7. Halswirbels weiter nach hinten herausragte, und dass er den Kopf stärker gebeugt halten musste. Objektiv fällt auf, dass der Kopf und der obere Teil der Brustwirbelsäule in einem fast $1^1/_2$ R. betragenden Winkel gebeugt zum unteren Teil der Wirbelsäule gehalten wird. Die veränderte Kopfhaltung markiert sich nur in stärkerer Beugung, nicht in stärkerer Rechtsdrehung. Bei Bewegung des linken Schulter- und Ellbogengelenks fühlt man deutliches Knirschen und Knacken. Bis zum März 05 hat Patient 15 Pfund an Gewicht abgenommen. Die tuberkulöse Lungenaffektion ist progredient, der Befund an der Wirbelsäule im wesentlichen der gleiche. 1. IV. Der Kopf ist in keiner Richtung auch nur eine Spur beweglich. Am 13. IV. erfolgt der Tod des Patienten.

Die Sektion ergiebt Tuberkulose beider Lungen und tuberkulöse Geschwüre im Ileum und im Cöcum. Bei der Untersuchung der Wirbelsäule wird folgendes festgestellt.

Sie ist in toto versteift. Es besteht ausgesprochene Kyphose, deren stärkste Krümmung dem 7. Dorsalwirbel entspricht. Geringe Skoliose der Halswirbelsäule nach links, bei gleichzeitiger Achsendrehung in dem Sinne, dass die rechte Hälfte der Wirbelkörper (bei aufrechter Position des Patienten gedacht) nach vorn oben, die linke nach hinten unten gekehrt ist. Die Verbindung zwischen Atlas und Epistropheus, sowie zwischen Atlas und Hinterhaupt ist vollkommen starr. Am macerierten Präparat erscheint der Zahn des Epistropheus rauh und verdickt. Zwischen Atlas und Epistropheus befinden sich rechts durch mehrfache Lücken unterbrochene knöcherne Brücken, links, wo der Abstand zwischen diesen beiden Wirbeln infolge der erwähnten Achsendrehung ein geringerer ist als rechts, ist es zu kompletter knöcherner Vereinigung gekommen. An den übrigen Halswirbeln bestehen, unter Freilassung der vorderen

Abschnitte der Wirbelkörper, hauptsächlich auf deren rechte Seite beschränkt, die betreffenden Wirbel miteinander verbindende, aus glatter, kompakter Knochensubstanz gebildete Brücken. Links sind dieselben nur andeutungsweise als schmälere, knöcherne Spangen vorhanden. Die Hinterfläche der unteren Halswirbel ist, speciell im Bereich des hinteren Längsbandes, frei von jeglichen Veränderungen. Zwischen 2. und 3., sowie 3. und 4. Halswirbel erblickt man, jederseits von der Mittellinie gelegen, kurze und schmale knöcherne Brücken. Die Interstitien zwischen den Wirbelbögen im Cervicalteil sind vollkommen frei, ebenso zwischen den Dornfortsätzen. Die Gelenkfortsätze sind vollkommen knöchern verschmolzen, ihre Aussenflächen glatt und frei von neugebildeter Knochenmasse. Die Querfortsätze bieten nichts Bemerkenswertes. Der Zwischenraum zwischen Atlas und Hinterhaupt am hinteren Umfang ist in keiner Weise knöchern verschlossen, dagegen besteht komplette Synostose der articulat. atlanto-occipital. Auch an der Brustwirbelsäule ist eine absolut knöcherne Vereinigung sämtlicher Gelenkfortsätze vorhanden und ebenso haben sich am seitlichen, teilweise auch am vorderen Umfang der Wirbelkörper, fast nirgends deren ganze Circumferenz betreffend, dünne knöcherne Brücken gebildet. Nirgends ist es zu einer flächenhaften Synostose der Wirbelkörper gekommen. Die Gelenkverbindungen zwischen Rippen und Wirbeln sind gleichfalls ankylosiert, und zwar bezieht sich das vor allem und ganz gleichmässig auf die articulat. costo-vertebral, während die articulat. costo-transversal I und IX erhalten sind. Bei der Betrachtung der articulat. costo-transversal II—V und VIII gewinnt man durch die streifige Beschaffenheit des hier vorhandenen knöchernen Materials den Eindruck, dass tatsächlich auch eine Verknöcherung des ligam. colli cost. poster. vorliegt. An den übrigen entsprechenden Articulationen imponiert der Prozess dagegen als reine Synostose der in Betracht kommenden Gelenkfortsätze. Die Querfortsätze sind im wesentlichen intakt und ebenso werden auch an den Dornfortsätzen Veränderungen vermisst. — Die Lendenwirbel bieten an ihren seitlichen Partien meist etwas breitere, aber aus glatter, kompakter Knochensubstanz bestehende, bandartige Überbrückungen dar. Eine besonders breite findet sich zwischen 12. Brust- und 1. Lendenwirbel, am wenigsten ausgesprochen ist sie zwischen 1. und 2. Lendenwirbel; hier ist von einer eigentlichen Brückenbildung überhaupt keine Rede, da im ganzen Umfang dieser Wirbel ein deutlicher, in der vorderen Circumferenz der Dicke der Bandscheibe entsprechender, Zwischenraum besteht. Die knöcherne Verschmelzung der Gelenkflächen der process. articul. der sämtlichen Lendenwirbel ist eine absolute. Irgend welche Deformierungen fehlen sowohl an diesen, als den übrigen Wirbelfortsätzen. Zwischen 5. Lendenwirbel und Kreuzbein ist es nur an den Seitenteilen, übrigens zu einer gleichfalls nur unvollkommenen, knöchernen Überbrückung gekommen. Die symphys. sacro-iliac. ist durch starre Verwachsung der einander zugekehrten Gelenkflächen, nicht etwa durch, die Aussenflächen beider Knochen mit einander vereinigende, knöcherne Spangen, völlig ankylosiert. — Die Bandscheiben an der, vom 6. Halswirbel ab sagittal durchsägten, Wirbelsäule sind, bis auf zwei, durchaus intakt, und zwar befinden sich diese zwischen 11. und 12, sowie zwischen 9. und 10. Dorsalwirbel. Von letzterer sind indess die vorderen zwei Drittel noch wohl erhalten, während das hintere Drittel in seiner oberen Hälfte durch zierliches, spongiöses Knochengewebe ersetzt, in der unteren als fibröse Schicht erhalten ist. Die gleichen Veränderungen, in etwas stärkeren Masse, weisen die hinteren zwei Drittel des Ligam. intervertebr. zwischen 11. und 12. Brustwirbel auf. Die Anordnung der Balkensysteme ist an allen Wirbeln deutlich erkennbar, die Spongiosaräume erscheinen nur etwas grobmaschiger als normal.

Der vorstehend mitgeteilte Fall bietet nach verschiedenen Richtungen lebhaftes Interesse. Zunächst in klinischer. Hier scheint mir besonders das ätiologische Moment beachtenswert. Nach den in dieser Beziehung sehr präzisen Angaben des Patienten kann es keinem Zweifel unterliegen, dass durch das heftige Trauma, das im Dez. 01 auf ihn eingewirkt hat, der zur Versteifung der Wirbelsäule führende Prozess ausgelöst worden ist. Der damals 37jährige Mann war, abgesehen von zwei im Knabenalter überstandenen Lungenentzündungen, frei von anderen Infektionskrankheiten, spez. von akuten oder subakuten rheumatischen Affektionen, ge-

blieben, die sonst mit der Entstehung der Wirbelsäulenversteifung hätten in kausalen Zusammenhang gebracht werden können. Mit geradezu staunenswerter Schnelligkeit haben sich dagegen nach dem stattgehabten Trauma auf dieses Leiden hinweisende Erscheinungen eingestellt, die Patient ganz bestimmt als auf den Halsteil der Wirbelsäule lokalisiert angegeben hat. Schon nach Verlauf von zwei Monaten haben sich die Beschwerden so gesteigert, dass der Kranke das Hospital aufzusuchen genötigt ist, und von diesem Zeitraum an hat das tückische Leiden, temporär scheinbar nachlassend oder wenigstens stillstehend, solche Fortschritte gemacht, dass schliesslich die ganze Wirbelsäule mit dem Schädel in ein starres, nicht der geringsten Bewegung nach irgend einer Richtung fähiges, Gebilde umgewandelt war. Ausserdem konnte klinisch eine Erkrankung des rechten Sterno-Clavicular-, sowie des linken Schulter- und Ellbogengelenks festgestellt werden. Bei der Art des Traumas — heftiger Fall aufs Gesäss — hat sich der die Wirbelsäule treffende Stoss von unten nach oben fortgepflanzt, so eine Erschütterung der gesamten Wirbelsäule herbeigeführt und sich mit besonderer Wucht auf ihr oberes Ende konzentriert. So erscheint es nicht auffallend, dass sich, nach vorübergehenden, auf das, dem Trauma direkt ausgesetzt gewesene, untere Rumpfende beziehenden, Beschwerden die ersten nachhaltigen Klagen des Patienten auf ein Steifigkeitsgefühl in der Halswirbelsäule bezogen haben und dass, wie die anatomische Untersuchung der Wirbelsäule überzeugend erkennen lässt, gerade am Halsteil der Wirbelsäule und an ihrer Verbindung mit dem Schädel bei weitem die schwersten Veränderungen vorliegen.

Über die Auffassung der Erkrankung bestand klinisch kein Zweifel. Das akute Einsetzen des Prozesses nach dem vorangegangenen Trauma bei dem erst im 37. Lebensjahre stehenden Patienten, die allmähliche Progredienz desselben auf immer weitere Abschnitte der Wirbelsäule mit dem Ausgang in völlige Versteifung, sowie das, im späteren Verlauf des Leidens beobachtete, Auftreten von Erkrankungen peripherer Gelenke (Sterno-Clavicular-Schulter-Ellbogengelenk) gestatteten die Diagnose, dass auch an der Wirbelsäule ein, sich an den Process. articul. abspielender Prozess vorliege, der zu knöcherner Vereinigung derselben und dadurch zu totaler Steifheit der gesamten Wirbelsäule geführt hat.

Unterstützt wurde diese Auffassung durch das Ergebnis der vitalen Röntgenuntersuchung, welcher der Patient am 11. IV. 04 unterzogen wurde. Es liess sich dabei feststellen, dass die Wirbelkörper der Dorsalwirbel in ihrer Form vollkommen erhalten waren, dass dagegen seitliche Überbrückungen zwischen denselben bestanden. Die Dornfortsätze erwiesen sich als völlig frei von sie verbindenden Knochenspangen. Die Rippen erschienen mit den Wirbelkörpern knöchern verschmolzen. Die Abstände zwischen den einzelnen Wirbelkörpern verhielten sich durchaus normal, was auf Integrität der Bandscheiben schliessen liess. Breite seitliche Überbrückungen machten sich auch an dem von der Lendenwirbelsäule angefertigten Röntgenogramm bemerkbar, während die Form der Wirbelkörper selbst nichts zu wünschen übrig liess. Über das Verhalten der Gelenkfortsätze freilich geben die mit Blende aufgenommenen Röntgenogramme keinen Aufschluss. Ich komme auf diesen Punkt später noch zurück. Alles in allem wurde trotzdem, mit Rücksicht auf die zwischen den Seiten der Wirbelkörper bestehenden knöchernen Spangen bei Erhaltensein der normalen Form der Wirbelkörper, sowie ferner mit Rücksicht auf die, dem Röntgenogramm nach, wahrscheinliche Ankylose zwischen den Rippen und Wirbelkörpern die Diagnose auf Spondylarthrit. ankylopoëtica gestellt.

Die Sektion hat diese klinische Auffassung in jeder Beziehung bestätigt. Ein Blick auf die der Arbeit beigegebenen Röntgenogramme und ein Vergleich derselben mit den auf Fall I bezüglichen wird die Unterschiede zwischen der hier vorliegenden, eine schwere Affektion der Wirbelgelenke darstellenden Erkrankung und jenem, einen deformierenden Prozess der Wirbel in allen ihren Teilen repräsentierenden, Leiden besser erkennen lassen, als Worte dies zu tun vermögen. Das, was der Wirbelsäulenerkrankung dieses Falles das Gepräge aufdrückt, ist die knöcherne Verschmelzung der Gelenkflächen sämtlicher Process. articul. aller Wirbel vom Atlas angefangen. In Parallele mit diesem Vorgang zu setzen, weil qualitativ gleichartig, ist die

Synostose sämtlicher Rippenwirbelgelenke. Dem gegenüber sind alle übrigen, am mazerierten Präparat und an den von diesen herrührenden Röntgenogrammen sichtbaren, Veränderungen in den Hintergrund tretend. Dahin rechne ich vor allem die, für die klinische Beurteilung solcher Fälle durch das Röntgenverfahren allerdings ausserordentlich wichtigen Knochenspangen, wie sie sich namentlich an der Halswirbelsäule, besonders an der rechten Seite der Wirbelkörper und in gleichfalls recht ausgeprägter Weise an den seitlichen Partien der Lendenwirbelsäule bereits röntgenographisch und besonders instruktiv am macerierten Präparat, haben nachweisen lassen.

Für die Annahme einer primären Verknöcherung des die Wirbelkörper überziehenden Bandapparats, speziell des zwischen Schädel und den beiden oberen Halswirbeln befindlichen komplizierten Apparat. ligament. liefert unser Präparat nicht den geringsten Anhalt. Nur an einigen costo-transversalen Gelenken scheint, wie ich bei der Beschreibung des Präparats auseinander gesetzt habe, das hintere Verstärkungsband knöchern umgewandelt. Daneben aber besteht, wohlgemerkt, knöcherne Verschmelzung der Gelenkflächen von Rippe und Wirbelquerfortsatz, so dass also auch hier keineswegs von einer Ankylose der betreffenden Gelenke durch ausschliessliche Bandverknöcherung die Rede ist. Ein Blick auf das, das Präparat von rückwärts darstellende Photogramm [Fig. 4, Taf. XIII] wird die hier in Betracht kommenden Verhältnisse genügend verständlich machen, und ich weise besonders auf die, ziemlich genau der Verlaufsrichtung des Lig. coll. cost. postic. entsprechende, einen faserigen Bau darbietende Knochenspange im Bereich der Articul. costatransvers. V. hin. Auch über die Inkonstanz und die, man möchte fast sagen, den Eindruck einer gewissen Willkür erweckende Lokalisation der Knochenspangen an den Wirbelkörpern geben die beigefügten Photogramme vortrefflichen Aufschluss, während andererseits die Betrachtung der Sägefläche die gleichmässige synostotische Vereinigung der sämtlichen Gelenkfortsätze erkennen lässt. Zwischen 2. und 3. durch Draht zusammengehaltenen Brustwirbel, war es beim Durchsägen zu einer Kontinuitätstrennung gekommen, das Photogramm zeigt die rauhe Beschaffenheit der, knöchern miteinander vereinigt gewesenen, Process. articul.

Als ein mit diesen Synostosen, d. h. einer durch vorangegangene Erkrankung der Gelenkflächen, also von innen heraus erfolgten, knöchernen Verschmelzung analoger Befund muss die ankylotische Vereinigung der einander zugekehrten Gelenkflächen von Kreuz- und Darmbein angeführt werden. Auch hier ist von einer Ossifikation der die genannte Symphyse bedeckenden Bänder nichts wahrzunehmen, die zu stande gekommene Ankylose vielmehr als eine knöcherne Verschmelzung des Kreuz- und Darmbeins von den Gelenkflächen her anzusehen.

Über die klinisch als erkrankt befundenen, peripheren Gelenke fehlen bedauerlicher Weise Angaben im Sektionsprotokoll, indes ist nach den im Krankenjournal gemachten Bemerkungen, dass man, bei vorsichtig mit diesen Gelenken vorgenommenen Bewegungen, knarrende Geräusche erzeugen und Krepitieren fühlen konnte, zu folgern und wird durch anatomische, von mir selbst an solchen Gelenken bei anderen Fällen erhobene, Befunde wahrscheinlich gemacht, dass hier mehr oder weniger tiefe Knorpelulcerationen, z. T. mit Blosslegung der die betreffenden Gelenke konstituierenden Knochen, bestanden haben. Es reiht sich also diese klinisch festgestellte Erkrankung der betreffenden Gelenke den an der Wirbelsäule nachgewiesenen Gelenkveränderungen vollkommen gleichwertig an. Nur graduelle Unterschiede bestehen, insofern wir an jenen frühere Stadien des gleichen Prozesses vor uns haben, während die an der Wirbelsäule aufgedeckten Befunde uns diesen in seinem Endstadium vor Augen führen.

Dass bei einer derartig erkrankten Wirbelsäule jede Spur von Bewegung fehlen musste, liegt auf der Hand. Nicht unerwähnt lassen möchte ich die an dem skelettierten Präparat sehr prägnant in die Erscheinung getretene Schiefstellung des Kopfes. Sie steht in vollem Einklang mit der im Krankenjournal gemachten Notiz, dass der Kopf nach rechts gedreht und gebeugt gehalten wird. Es ist anzunehmen, dass der bedauernswerte Patient bei dieser Art der Kopfhaltung am wenigsten Schmerzen empfunden hat und deshalb möglichst dauernd

in dieser Position verharrte. Schliesslich ist dann der Schädel in dieser abnormen Haltung mit den beiden obersten Halswirbeln knöchern verschmolzen. Damit im Zusammenhang dürfte wohl auch die am Präparat festgestellte Achsendrehung und leichte Skoliose der Halswirbelsäule stehen.

Das ganze Krankheitsbild ist, wie durch eine gewisse Acuität seines Beginns, so durch eine solche des gesamten Verlaufs ausgezeichnet gewesen. Bei der im Frühjahr 04 erfolgten Aufnahme des Kranken waren knapp $2^1/_2$ Jahre seit dem, von dem Patienten für den Ausbruch der Erkrankung verantwortlich gemachten, Unfall verstrichen, und trotzdem hatte diese bereits die gesamte Wirbelsäule ergriffen und zu einer Ankylose ihrer sämtlichen Gelenke geführt. Der Tod des Kranken ist in letzter Instanz durch eine tuberkulöse Lungen- und Darmaffektion veranlasst gewesen, ein Endausgang, der erfahrungsgemäss bei einem nicht geringen Prozentsatz der mit Spondylarthrit. ankylopoëtica behafteten Patienten zur Beobachtung gelangt und für dessen Auftreten, soweit dabei die Tuberkulose der Lungen in Betracht kommt, die mit der Ankylosierung der Rippen-Wirbelgelenke im Zusammenhang stehende, ungünstige Beeinflussung der Atmung als besonderes disponierendes Moment verantwortlich zu machen sein dürfte.

Bei dem III., mir von Herrn Nonne gütigst zur Verfügung gestellten Fall handelt es sich um einen 28jährigen, am 12. IX. 02 aufgenommenen Schreiber B. Patient hat nie an Rheumatismus gelitten und ist nie venerisch infiziert gewesen. Etwa drei Viertel Jahre vor dem Auftreten der ersten Krankheitserscheinungen fiel Patient beim Turnen auf den Rücken, ohne dass sich unmittelbar danach Beschwerden zeigten. 1898 stellten sich Schmerzen und zunehmende Steifigkeit in der Wirbelsäule ein, so dass Patient nur mühsam gehen und stehen konnte. Seit einigen Monaten klagt er auch über Schmerzen in den Hüft-, Ober- und Unterschenkelknochen. Seit drei Wochen kann P. nicht mehr gehen, da die Beine zu schwach sind. — Patient ist ein mittelgrosser, schmächtig gebauter Mann, in sehr elendem Ernährungszustand und von blasser Gesichtsfarbe. Er hält sich mit gekrümmtem Rücken nur mühsam aufrecht und kann sich kaum fortbewegen. Der Kopf kann nach allen Richtungen nur sehr wenig bewegt werden wegen schmerzhafter Steifigkeit der Halswirbel. Nervensystem o. B. Bei Versuchen, nur geringgradige Bewegungen auszuführen und bei Druck ist die Wirbelsäule sehr schmerzhaft. Die Gelenke der Extremitäten sind frei. Eine am 16. IX. vorgenommene Röntgenuntersuchung zeigt an der Brust- und Lendenwirbelsäule keine pathologischen Veränderungen. An der Halswirbelsäule scheinen an den Wirbelbögen und Dornfortsätzen kleine Exostosen zu sitzen. 28. X. Der Zustand des Patienten ist noch etwas hilfloser geworden, da die Verkrümmung und Versteifung der Wirbelsäule, wenn auch in geringem Grade, Fortschritte gemacht hat. 6. III. 03. Die Bewegungsmöglichkeit der Halswirbelsäule war vorübergehend etwas besser, doch kann Patient jetzt den Kopf nach keiner Richtung mehr bewegen. Stehen kann Patient überhaupt nicht mehr. Auch im Bett ist er nicht schmerzfrei und klagt bei passiven Bewegungen über Schmerzen in den Hüftgelenken, deren Motilität wesentlich beschränkt ist. 30. V. Die Beine ziehen sich immer mehr an den Leib, können nur wenig in den Knien, gar nicht in den Hüften bewegt werden, da diese Gelenke immer mehr versteifen. Der Kopf kann nur minimal bewegt werden, wird stets etwas nach vorn geneigt gehalten. 25. VIII. Fuss-, Schulter-, Ellbogen- und Handgelenke frei. 22. II. 04. Das Atlanto-occipital-Gelenk, sämtliche Wirbel-, die Hüft- und Kniegelenke sind unbeweglich, auch die Bewegung der Fussgelenke ist eingeschränkt. Die Gelenke der oberen Extremitäten sind auch jetzt noch frei. Wirbelsäule bei Beklopfen nur wenig schmerzhaft. Ständig leicht erhöhte Abendtemperaturen. 7. III. Im Auswurf Tub. Bac. 30. VIII. Patient verfällt sichtlich. Hektisches Fieber. 27. IX. Unter Fortschreiten des tuberkulösen Prozesses tritt der Tod ein.

Sektion. Im linken Sterno-Clavicular-Gelenk ist der Knorpel sowohl am sternalen als clavicularen Teil des Gelenks ulceriert, so dass der rauhe Knochen an diesen Stellen freiliegt. Von anderen Gelenken wurde nur noch das linke Hüftgelenk untersucht, an dem es zu direkter Verschmelzung zwischen Schenkelkopf und Pfanne, bei völliger Zerstörung des Gelenkknorpels, gekommen ist. Der Bandapparat des Gelenks ist an der hier bestehenden Ankylosierung absolut unbeteiligt.

Der Befund an der Wirbelsäule ist folgender: Die Randpartien der Gelenkflächen der Part. condyloid. des Hinterhaupts und die korrespondierenden Gelenkflächen des Atlas sind exquisit rauh, während die centralen Teile noch glatte Beschaffenheit darbieten. Im Bereich dieser Randteile ist der Atlas mit dem Occiput verwachsen, so dass Bewegungen des Schädels nach keiner Richtung ausgeführt werden können. Auch der Zahn des Epistropheus ist vollständig rauh und an seinem vorderen Umfang mit der Hinterfläche des vordern Atlasbogens

knöchern verbunden. Wie am vorderen, so ist der Zahn des Epistropheus auch am rechten seitlichen Umfang mit der entsprechenden Seitenpartie des Atlas knöchern verschmolzen, während an den korrespondierenden Seitenteilen links ein breiter, der Norm entsprechender, Zwischenraum besteht. Die Gelenkflächen zwischen Epistropheus und Atlas sind wohlerhalten, die Gelenkspalten nicht verödet. Die Ränder derselben sind rauh und zeigen niedrige, einander entgegenwachsende, poröse Knochenmassen, welche einander indes nirgend bis zur Berührung genähert sind. Die Spitze des hinteren Atlasbogens ist mit dem ihm zugekehrten Teil des Epistropheusbogens durch eine kurze, kompakte Knochenbrücke fest vereinigt. Weder zwischen Hinterhaupt und Atlas, noch zwischen diesem und Epistropheus ist irgendwo Knochenmaterial vorhanden, welches den Eindruck erweckt, dass es aus einer Verknöcherung des diese Skelettteile zusammenhaltenden Bandapparats hervorgegangen wäre. Auch die Wirbelkörper zeigen nur zwischen 2. und 3., 3. und 4, sowie zwischen 4. und 5., und zwar nur an den äussersten Seitenteilen schmalste Knochenbänder. — Den gleichen Verhältnissen begegnet man in dieser Beziehung auch im ganzen Dorsalteil der Wirbelsäule. Auch hier fehlen ausgesprochene Knochenspangen, man findet solche nur andeutungsweise und zwar auf die unmittelbarste Umgebung der Articulat. costo-transversal beschränkt. Die Wirbelkörper weisen völlig normale Formen auf und sind nicht auffallend porös. Zwischen den Querfortsätzen der Dorsalwirbel ist es nirgends zu knöchernen Verwachsungen gekommen, zwischen den Dornfortsätzen nur im Bereich des 6. bis 10. Wirbels, d. h. jener Wirbel, deren Proc. spinos. auch in der Norm einander am stärksten genähert sind. Hier beschränken sich die neugebildeten Knochenmassen auf die nächste Nachbarschaft der medialen Ränder der Proc. articular. Die Spitzen der Dornfortsätze sind vollkommen frei. — Die 7 unteren Rippenpaare sind knöchern mit den Wirbeln verschmolzen, ausserdem besteht knöcherne Ankylose des 10. Rippenpaares und der linken 11. Rippe. An der Ankylosierung partizipieren sowohl die Articulat. costo-vertebral. als costo-transversal., nirgends finden sich indes hier Andeutungen von Verknöcherung der zur Verstärkung der Rippen-Wirbelgelenke dienenden Bänder. Die Gelenkverbindungen zwischen den Proc. articular. der sämtlichen Rückenwirbel sind synostotisch miteinander verschmolzen, mit Ausnahme der zwischen 4. und 5. Dorsalwirbel befindlichen, so dass diese beiden, auch von überbrückenden Knochenspangen freien, Wirbel gut gegeneinander beweglich sind. — Die Körper der Lendenwirbel sind von normaler Höhe und auch sonst in ihrer Form nicht verändert. Nur zwischen 2. und 1., sowie zwischen diesem und 12. Brustwirbel, und zwar auf die äussersten linken Seitenteile beschränkt, bestehen schmale Bänder kompakter Knochensubstanz. An allen Körpern der übrigen Lendenwirbel fehlen solche. Dagegen sind auch am Lumbalteil der Wirbelsäule die sämtlichen Gelenkfortsätze knöchern miteinander verschmolzen. Die Dornfortsätze zwischen 3. und 4., sowie zwischen 4. und 5. Lendenwirbel sind gleichfalls knöchern miteinander verbunden. Zwischen den übrigen Dornfortsätzen ist es dagegen nirgends zu einer knöchernen Vereinigung gekommen. Die Symphys. sacro-iliac. beiderseits ist frei.

Ähnlich wie bei dem vorigen hat sich auch in diesem Fall anamnestisch ein schweres Trauma feststellen lassen, und wie jener so hat auch dieser Patient die Entstehung seines Leidens auf das allerbestimmteste mit der vorangegangenen Gewalteinwirkung in Verbindung gebracht. Aber während man es in dem vorher erörterten Fall mit einer sehr heftigen, durch Sturz aufs Gesäss ausgelösten, von da fortgeleiteten, gewissermassen indirekten Erschütterung der Wirbelsäule zu tun hatte, handelt es sich hier um ein, durch Fall auf den Rücken bedingtes, also die Wirbelsäule direkt treffendes Trauma. Und noch in einer andern Hinsicht besteht zwischen den beiden, in ihrem Endausgang prinzipiell übereinstimmenden, Fällen ein gewisser Unterschied, insofern, wie ich dargelegt habe, bei Fall II eine gewisse Foudroyanz des Auftretens und eine gewisse Schnelligkeit in dem ganzen Verlauf sich bemerkbar machte. Nur wenige Wochen lagen zwischen jenem verhängnisvollen Fall aufs Gesicht und dem ersten Beginn der sehr rasch an In- und Extensität zunehmenden Krankheitserscheinungen. Hier vergeht ein Zeitraum von drei Viertel Jahren, bis sich die ersten, mit Schmerzen und Steifig-

keit der Wirbelsäule einsetzenden Krankheitserscheinungen bemerkbar machen. Und während dort, von der Einwirkung des Traumas an gerechnet bis zu völliger Versteifung der Wirbelsäule, knapp $2^1/_2$ Jahre verstrichen, hat sich hier das Leiden über einen Zeitraum von 6 Jahren erstreckt, ehe das gleiche Resultat, die komplete Ankylosierung der Wirbelsäule, erreicht war. Dort zeigen sich die initialen Symptome im Halsteil der Wirbelsäule, wie Patient aufs bestimmteste angiebt und wie, nach den am Präparat festgestellten Veränderungen, als durchaus zutreffend anerkannt werden muss, hier scheint von vornherein die gesamte Wirbelsäule gleichmässig betroffen gewesen zu sein. Wenigstens lassen die Aussagen des Patienten keine Vermutung darüber zu, dass hier ein bestimmter Abschnitt der Wirbelsäule früher als die andern ergriffen gewesen ist, und auch die Betrachtung des Präparats berechtigt zu der, durch Anamnese und klinischen Befund gestützten, Vorstellung von dem, a tempo an der gesamten Wirbelsäule erfolgten, Einsetzen und dem, allerorten an derselben gleichmässig sich abspielenden, Verlauf des zur Ankylose führenden Prozesses. Ob diese Differenz der Verlaufsweise auf die Verschiedenheit der Traumen, wie ich sie oben charakterisiert habe, zurückzuführen ist, wird schwer zu beweisen sein, aber ich wollte nicht unterlassen, wenigstens den Versuch einer Erklärung beizubringen.

Für die klinische Beurteilung bot der Fall keinerlei Schwierigkeiten. Patient kam schon mit dem ausgesprochenen Bild der Wirbelsäulenversteifung ins Krankenhaus. Nur der Schädel zeigte noch einen Rest von Beweglichkeit in seinen Gelenkverbindungen mit den oberen Halswirbeln. Die Röntgenuntersung gab über die Art der Erkrankung leider gar keinen Aufschluss. Es wurde nur ein negatives Resultat festgestellt, insofern an der Brust- und Lendenwirbelsäule nichts Pathologisches zu sehen war. Der an den Halswirbeln erhobene Befund scheint nichts weniger als eindeutig gewesen zu sein. Die betreffenden Platten sind deshalb auch nicht einmal konserviert worden. Späterhin gestattete der elende Zustand des Patienten eine erneute Röntgenuntersuchung nicht. Nach dieser Richtung weist der Fall also eine bedauerliche Lücke auf. Trotzdem ist er darum nicht wertlos, im Gegenteil, er zeigt, dass man die Diagnose auch ohne dieses, übrigens gar nicht hoch genug einzuschätzende, die vitale Betrachtung des Skeletts ermöglichende Hilfsmittel zu stellen vermag. Für die klinische Auffassung der Erkrankung als einer ankylopoëtischen Wirbelsäulenaffektion kommen als wesentlich unterstützende Momente in Betracht einmal das jugendliche Alter des Kranken, weiterhin die bestimmte, auf ein Trauma als auslösendes Moment hinweisende, Anamnese und endlich das Auftreten ganz ähnlicher, zu mehr oder weniger hochgradiger Versteifung führender, Prozesse an einzelnen Gelenken der unteren Extremitäten. Eine durch deformierende Spondylitis herbeigeführte Versteifung der Wirbelsäule konnte — dafür liess sich sogar der sonst höchst dürftige Röntgenbefund verwerten — ausgeschlossen werden, und es blieb, da trotz des Bestehens einer bazillären Lungenaffektion kein Anhalt für eine über die gesamte Wirbelsäule ausgedehnte, tuberkulöse Erkrankung bestand, die Annahme, dass eine Spondylarthrit. ankylopoëtica der klinisch festgestellten Wirbelsäulenversteifung zu Grunde lag, als wohlbegründet zu Recht bestehen. Die Post-mortem-Untersuchung hat diese klinische Auffassung in vollem Umfang bestätigt.

Die an der Wirbelsäule festgestellten Veränderungen sind hier in der That derartige, dass man über die Auffassung des Prozesses gar nicht im Zweifel sein kann. Wir sehen die Ankylosierung der Gelenke zwischen den Proc. articular. in einer Reinheit und so ohne Beiwerk, wie man es nur ausnahmsweise zu beobachten Gelegenheit hat. Die bei der Mehrzahl der, zu dieser Erkrankung gehörenden, Wirbelsäulen vorhandenen, das Auge des Untersuchers merkwürdigerweise besonders fesselnden, knöchernen Spangen uud Brücken zwischen den Wirbelkörpern treten hier so in den Hintergrund, dass niemand auf die Idee kommen wird, in diesen Spangen das Wesentliche der ganzen Krankheit zu erblicken. In etwas ausgesprochenerem Grade finden sie sich überhaupt nur an wenigen Stellen, nämlich zwischen 2. und 5. Hals-, zwischen 12. Brust- und 1. Lendenwirbel, sowie zwischen diesem und 2. Lendenwirbel. Aber

an allen diesen Stellen nur auf die äussersten Seitenteile beschränkt und als relativ schmale Brücken. Und trotzdem ist die Wirbelsäule total — ausgenommen die Verbindung zwischen 4. und 5. Brustwirbel — so versteift gewesen, dass jede Spur von Beweglichkeit fehlte. Für dieses Resultat sind daher in erster Linie die kompakten knöchernen Verschmelzungen der sämtlichen Gelenkfortsätze verantwortlich zu machen. Eine Erklärung für das völlige Freibleiben der Proc. articular. des 4. und 5. Brustwirbels vermag ich nicht zu geben. In dieser Beziehung ist der Fall aber nicht ohne Analogien, und ich verweise auf den Fall II meiner ersten Publikation über den Gegenstand. Hier bestand zwischen 4., 5. und 6. Brustwirbel noch vollkommene Beweglichkeit, während die Wirbelsäule darüber und darunter vollkommen ankylosiert war. Am Krankenbett machen sich derartige, erst am anatomischen Präparat feststellbare, Verhältnisse nicht bemerkbar, sondern solche Patienten bieten, selbst wenn sich, wie in der oben angegebenen Beobachtung, die Hauptgelenke zwischen 2 Wirbelpaaren absoluter Integrität erfreuen, regelmässig das Bild der totalen Wirbelsäulenversteifung. Auffallend ist es, dass, wie im Fall II meiner ersten Arbeit, so auch bei dem hier in Rede stehenden der Prozess die gleichen Wirbel übersprungen hat. Knöcherne Vereinigungen zwischen andern als den Gelenkfortsätzen haben sich nur noch an einigen Dornfortsätzen nachweisen lassen. Sie beschränken sich auf den 6. bis 10. Proc. spin dorsal. und den 3. bis 5. lumbal. Die Proc. transvers. sind vollkommen unbeteiligt. Hier muss also jeder Gedanke an eine systematische Verknöcherung des Bandapparats zwischen den Wirbelfortsätzen als einen, der ganzen Erkrankung den Stempel aufdrückenden, Vorgang fallen gelassen werden. Aber auch an den knöchern untereinander, und zwar von den Gelenkflächen her, vereinigten Proc. articular. hat sich nirgends ein Befund ergeben, der die Deutung zugelassen hätte, dass etwa die Gelenkkapseln oder die sie verstärkenden Bänder knöchern umgewandelt wären. Und das über die intervertebralen Gelenke Gesagte gilt auch für die costo-vertebralen. Auch bei diesen ist bei unbefangener Beobachtung nichts als eine Verödung des Gelenkspalts zu erkennen. Dass hier nicht alle Rippen-Wirbelgelenke ankylotisch geworden sind, hat nichts Befremdendes an sich. Ähnliche Beobachtungen sind von früheren Fällen bekannt. Wo die Ankylosen bestehen, sind sie starr und gestatten nach keiner Richtung die Spur einer Bewegung, nicht einmal eine federnde. Von peripheren Gelenken ergab namentlich die Articulat. sterno-clavicul. sin. einen Befund, den ich bei fast allen von mir untersuchten Fällen dieser Art erheben konnte und der sich als Knorpelulceration mit Blosslegung des unterliegenden Knochens darstellt. Er ist von grösster Wichtigkeit für die Auffassung des gesamten, sich insbesondere auch an den Gelenkfortsätzen der Wirbel abspielenden, Prozesses. Hat man eine Anzahl solcher Fälle zu untersuchen Gelegenheit gehabt, dann verfügt man über alle Stadien vom ersten Beginn der Knorpelusur bis zur kompleten Zerstörung des letzteren mit partieller oder totaler, anfangs fibröser, schliesslich ossaler Verwachsung der an der Bildung des Sterno-Claviculargelenks beteiligten Knochen. Ähnliche Veränderungen, wie das linke Sterno-Clavicular- bot auch das linke Hüftgelenk. Hier war der destruierende Prozess nur erheblich weiter gediehen. Erlegen ist der Patient, wie der des Falles II, einer schweren tuberkulösen Lungenerkrankung, und die dort an die Besprechung dieses Ausgangs geknüpften, in der Thoraxstarre ein, der Entstehung der Lungentuberkulose Vorschub leistendes, Moment erblickenden Bemerkungen dürfen auch hier wieder Platz greifen.

Die Gesamtheit der von mir, in dieser und meiner ersten Arbeit, niedergelegten Beobachtungen von sogenannter chronischer ankylosierender Wirbelsäulenversteifung beläuft sich auf 7 Fälle, die alle während eines verschieden langen Zeitraums klinisch kontrolliert und später anatomisch untersucht werden konnten. Meinen Kollegen am Eppendorfer Krankenhause, den Herren Reiche und Nonne, die mir das Material ihrer Abteilungen bei meinen, seit vielen Jahren nach den verschiedensten Richtungen betriebenen Wirbelsäulenuntersuchungen in ausgiebigster Weise zur Verfügung gestellt haben, bin ich für ihr freundliches Entgegenkommen zu grösstem Dank verpflichtet.

Die hier und in Band VII der Fortschr. auf d. Gebiet d. Röntgenstrahlen sowohl nach

der klinischen als anatomischen Seite eingehend analysierten Fälle haben über allen Zweifel feststellen lassen, dass unter dem Bilde der Wirbelsäulenversteifung zwei ihrem Wesen nach ganz differente Krankheitsprozesse verborgen sind, die man wohl meist schon klinisch, ganz sicher aber anatomisch auseinander halten kann. Wer die sehr beträchtliche, im Lauf der Jahre über das uns beschäftigende Thema veröffentlichte Literatur verfolgt hat, wird zugeben müssen, dass man noch bis vor kurzem zu der Möglichkeit der Aufstellung zwei verschiedener, anatomisch gut definierbarer Krankheitsformen, welche als Endresultat den Symptomenkomplex der Wirbelsäulenversteifung auszulösen vermochten, nicht gelangt war. Kein Wunder, wenn man berücksichtigt, dass die Zahl der hierfür verwertbaren Sektionsbefunde, ganz besonders solcher, welche sich auf klinisch während längerer Zeit beobachtete Fälle bezogen, sehr spärlich war. In klinischer Hinsicht haben auch die in dieser Abhandlung verwerteten Fälle den Beweis erbracht, dass die Verlaufsrichtung, in der die Versteifung der Wirbelsäule erfolgt, ein unterscheidendes, die Aufstellung von zwei, als auf- und absteigender zu bezeichnenden, Krankheitstypen rechtfertigendes Merkmal nicht abgeben kann, ja, ich glaube bewiesen zu haben, dass es auch Fälle giebt, in denen die Gesamtheit der Wirbelsäule auf einmal erkrankt und in allen ihren Abschnitten auch gleichzeitig versteift. Es wäre selbstverständlich verkehrt, wollte ich hieraus die Berechtigung herleiten, einen dritten Typus der Wirbelsäulenversteifung zu konstruieren. Es erscheint vielmehr geboten, in Zukunft von diesem Schema überhaupt Abstand zu nehmen, kurzweg von Wirbelsäulenversteifung zu sprechen und die Art des Leidens durch Angabe des, die Versteifung bedingenden, anatomischen Prozesses näher zu charakterisieren. Aus den im letzten Dezennium über den Gegenstand erfolgten Publikationen scheint mit einiger Sicherheit hervorzugehen, dass die sogenannte chronische Wirbelsäulenversteifung keineswegs so selten zur Beobachtung gelangt, als das nach den ersten Mitteilungen von Bechterew und Strümpell, sowie Pierre-Marie der Fall zu sein schien, und weiter sind wir auch darüber belehrt worden, dass das Hauptkontingent zu diesem Leiden die als Spondylarthrit. ankylopoëtica zu charakterisierende Wirbelsäulenaffektion liefert. Auch mein eignes Material ist in dieser Richtung äusserst beweisend, insofern den, zum Teil schon klinisch als solchen erkannten, in allen Fällen anatomisch verifizierten sechs Fällen dieser Art nur ein einziger gegenübersteht, der sich, bei der klinischen Beurteilung zwar als solcher vermutet, einwandfrei aber erst durch die anatomische Untersuchung als in das Gebiet der Spondylit. deform. gehörig herausstellte. Es muss aber zur Vermeidung von Missverständnissen betont werden, dass von diesen beiden, für die Pathogenese der Wirbelsäulenversteifung überhaupt in Frage kommenden Prozessen der letztere, i. e. die sogenannte Spondylit. deform. bei weitem häufiger ist, als die zur Ankylose der kleinen Wirbelgelenke führende Affektion. Nur hat diese eine sehr viel ausgesprochenere Neigung, sich über die gesamte Wirbelsäule auszubreiten und diese in toto zu versteifen. Ich komme auf diesen Punkt noch bei der Besprechung der anatomischen Verhältnisse zurück.

Ob irgend welche andere, als die hier genannten, sich an den Wirbeln abspielenden Veränderungen imstande sind, das klinische Krankheitsbild der Wirbelsäulenversteifung auszulösen, vermag ich nicht anzugeben. Weder die bisherige Literatur, noch meine eigenen Erfahrungen bieten in dieser Richtung einen positiven Anhalt. Es ist zwar bekannt, dass es noch verschiedene die Wirbel betreffende, sei es aus innerer Ursache entstehende, sei es durch äussere Einwirkungen hervorgerufene, Erkrankungen giebt, welche zu knöcherner Verschmelzung einzelner Wirbel, und so zu einer auf gewisse Abschnitte der Wirbelsäule beschränkten Versteifung, führen können, aber niemals wird dadurch an sich eine über grössere Strecken oder gar die Gesamtheit der Wirbelsäule ausgedehnte Versteifung herbeigeführt, und deswegen sehe ich davon ab, in eine Erörterung dieser Krankheitszustände einzutreten. Wer sich für diese Verhältnisse interessiert, dem sei die lehrreiche Arbeit Fritz Reuters „Über die Beziehungen zwischen der Spondylitis traumatica und Ankylose der Wirbelsäule“ (Archiv für Orthopädie II, 2 u. s. w.) empfohlen. Ich möchte bei dieser Gelegenheit, in Übereinstimmung mit den

Auslassungen von Trendelenburg und Oberst, nochmals dafür plädieren, die Bezeichnung Spondylit. traumat. endlich aufzugeben, nachdem durch zahlreiche Untersuchungen, zu welchen ich auch diejenigen Reuters rechne, der Beweis erbracht ist, dass „sich bis jetzt in keinem Falle Anhaltspunkte für einen Entzündungsprozess im anatomischen Sinne ergeben haben" (Reuter, S. A. p. 38), dass vielmehr „als anatomische Grundlage des von Kümmell zuerst aufgestellten Symptomencomplexes Spondylit. traumat. . . . geringgradige Verletzungen der Wirbelsäule, Blutungen im Knochen, in den Gelenkknorpeln und den Zwischenwirbelscheiben, Zerrungen der Bandapparate, kleine Kompressionsfrakturen u. s. w. anzusehen sind." Dass es sich dabei keineswegs immer um „geringgradige Verletzungen der Wirbelsäule" handelt, wie Reuter meint, beweist der von mir in meiner ersten Arbeit über den Gegenstand ausführlich besprochene Fall I, welcher lange Zeit als Kümmellsche Krankheit aufgefasst wurde und bei der Sektion das Bestehen einer sehr beträchtlichen, alten Kompressionsfraktur des 1. Lendenwirbels erkennen liess.

Dem angezogenen Fall kommt aber, wie ich das auch damals darzutun mich bemüht habe, noch nach einer anderen Richtung eine besondere Bedeutung zu, indem er den Einfluss des Traumas auf die Entstehung der Wirbelsäulenversteifung in sehr beredter Weise illustriert. Denn bei dem betreffenden Patienten hat sich im Anschluss an ein schweres Trauma, das zunächst zur Kompressionsfraktur mit später auftretender Gibbusbildung Anlass gab, die allmählich die gesamte Wirbelsäule befallende Ankylosierung sämtlicher Wirbelgelenke und damit das klassische Bild der chronischen Wirbelsäulenversteifung entwickelt. Und gerade dieser Fall gab mir schon damals Anlass, die Frage nach dem Zusammenhang zwischen Trauma und ankylosierender Wirbelsäulenversteifung eingehend zu erörtern und sehr entschieden für das Bestehen einer solchen einzutreten. Auch die diesmal hier mitgeteilten Beobachtungen II und III sind durchaus dazu angethan, mich in dieser Auffassung zu bestärken und traumatischen Einwirkungen einen wesentlichen Anteil in der Ätiologie des Leidens einzuräumen. Wohlgemerkt nur für solche Fälle, bei denen der Versteifung die als Spondylarthritis ankylopoët. bezeichnete Affektion zu Grunde liegt. Denn dass Traumen für die Entstehung der Spondylitis deformans in Betracht kommen sollten, halte ich nach unseren bisherigen Kenntnissen für wenig wahrscheinlich. Unter meinen 6 Fällen von Spondylarthrit. ankylopoët. haben sich anamnestisch bei 4 einmalige schwere Traumen feststellen lassen und sämtliche 4 Kranke (Fall I und IV meiner ersten, Fall II und III dieser Abhandlung) haben die Entstehung ihres Leidens auf das Bestimmteste mit diesen in Verbindung gebracht. Da hiesse es doch wahrlich den Tatsachen Gewalt anthun, wenn man den Einfluss des Traumas in der Ätiologie der Wirbelsäulenversteifung leugnen wollte. Ich halte es deshalb auch nicht für berechtigt, wenn von Schlayer in seiner jüngst erschienenen Arbeit „alle Fälle, bei denen stärkere Traumen eingewirkt hatten, bei Seite gelassen wurden, um eine scharfe Abgrenzung gegen Kümmellsche Fraktur und Spondylit. traumat. zu erzielen". Im Gegenteil, es erscheint mir dringend wünschenswert, weiteres Material gerade in der bezeichneten Richtung zu sammeln, um die bis jetzt nur von einzelnen Autoren vertretene Ansicht von der Bedeutung des Traumas für die Genese der Wirbelsäulenversteifung auf breiter Basis zu stützen oder — zu widerlegen. Lässt man aber bei Fällen von ausgesprochener Wirbelsäulenversteifung gerade diejenigen, bei denen stärkere Traumen von den betreffenden Patienten ursächlich in Zusammenhang mit ihrer Erkrankung gebracht werden, absichtlich bei Seite, dann ist es unmöglich, in betreff dieses wichtigen Punktes ins Klare zu kommen. Dass es sich hier nicht um theoretische Betrachtungen, sondern um praktisch äusserst wichtige Dinge handelt, habe ich schon in meiner ersten Abhandlung betont und will deshalb hier nur daran erinnern, dass für die forensische Beurteilung solcher Fälle, bei der Frage einer etwaigen Zuerkennung einer Unfallsrente, anamnestische Angaben hinsichtlich vorangegangener, einmaliger schwerer Traumen seitens des Arztes die eingehendste Würdigung verdienen. Es ist dabei, wie ich durch das von mir vorgebrachte Tatsachenmaterial beweisen konnte, gleichgültig, ob es sich um die Wirbelsäule direkt treffende

Traumen gehandelt hat, und ob durch diese gröbere, als direkter Effekt der stattgehabten Traumen aufzufassende, Läsionen eines oder mehrerer Wirbel gesetzt worden sind. Letzteres dürfte, so weit ich aus der Literatur über den Gegenstand und meinen eigenen anatomischen Präparaten ersehe, das bei weitem seltenere Ereignis sein. Die Erschütterung als solche genügt, um die Wirbelgelenke so zu schädigen, dass über kurz oder lang der als Spondylit. ankylopoët. bezeichnete Prozess einsetzt und die Versteifung der Wirbelsäule herbeiführt.

Herr Ploos van Amstel hat in seinem eingangs erwähnten klinischen Vortrag die hier ventilierte wichtige Frage gänzlich unberücksichtigt gelassen. Er stützt sich, zudem ohne genügende Kenntnis der Literatur, auf, im ganzen, 2 eigene klinische Beobachtungen, von denen die eine, von ihm als Bechterewsche Versteifung aufgefasste, sicher dem Gebiet der Spondylit. deformans, der II., dem Strümpell-Marieschen Typus eingereihte, Fall der Spondylarthrit. ankylopoët. angehört und gelangt daraufhin, hinsichtlich der Ätiologie des Leidens, zu der merkwürdigen Schlussfolgerung, dass die Ursache sowohl der Bechterewschen, als der Strümpell-Marieschen Krankheit in einer Mischinfektion durch einen uns unbekannten Saprophyten und einen spezifischen Bazillus (Gonococc., Tub. Bac.) zu suchen ist. Die Begründung dieser Anschauung wird der Leser freilich vergeblich in den van Amstelschen Ausführungen suchen. Derartige Hypothesen sind nicht dazu angethan, uns in der Erkenntnis zu fördern, wohl aber tragen sie event. dazu bei, die Forschung in verkehrte Bahnen zu lenken. Einstweilen tut man gut, daran festzuhalten, dass etwa in $^1/_8$ aller Fälle von ankylosierender Wirbelgelenkentzündung vorausgegangene Traumen eine Rolle spielen. Unter den restierenden $^2/_3$ kommen für einen Teil vorangegangene, subakute oder von vornherein schleichend einsetzende, rheumatische, ihrer Ätiologie nach freilich selbst wieder unklare Prozesse, sowie manche Infektionskrankheiten in Betracht, für einen anderen Teil bleibt uns die Ursache der Erkrankung einstweilen vollkommen schleierhaft, und in dieser Hinsicht haben uns auch die Untersuchungen der letzten Jahre nicht gefördert. Bedauerlicherweise tragen auch meine diesmaligen Beobachtungen nicht dazu bei, das hier noch herrschende Dunkel zu erhellen.

Ich wende mich nunmehr mit einigen Worten zur Besprechung der Erkennung des Leidens am Krankenbett. Im allgemeinen dürfte die Diagnose desselben kaum auf Schwierigkeiten stossen. Schmerzen auf bestimmte Stellen des Rückens lokalisiert, oder über die gesamte Wirbelsäule ausgebreitet, bisweilen auf die Extremitäten oder Thoraxseiten ausstrahlend, Steifigkeitsgefühl, bald auf einzelne Teile der Wirbelsäule beschränkt, bald deren ganze Länge betreffend, allmählich an Intensität zunehmende Behinderung der aktiven und passiven Beweglichkeit der Wirbelsäule, mit mehr oder weniger stark hervortretender, bisweilen fehlender kyphotischer Verkrümmung, namentlich im unteren Dorsalteil der Wirbelsäule sind diejenigen subjektiven und objektiven Symptome, welche der Mehrzahl der uns hier beschäftigenden Fälle gemeinsam sind und so, besonders wenn sich die gleichen Erscheinungen auch an peripheren Gelenken, speziell der unteren, seltener auch der oberen Extremitäten hinzugesellen, den Verdacht einer ankylosierenden Wirbelsäulenerkrankung erwecken und sehr bald die Diagnose zur Gewissheit werden lassen. Nur ein Teil der Fälle ist von Fieber begleitet. Andere organische Erkrankungen können dabei fehlen. Bei den, in das Gebiet der Spondylarthrit. ankylopoët. gehörenden, Fällen gesellt sich in einem auffallend grossen Prozentsatz eine tuberkulöse Lungenerkrankung hinzu, welcher die Patienten endlich erliegen. Der Charakter der Schmerzen ist ein verschiedenartiger; entweder sie bestehen ununterbrochen und gestalten den, an sich schon durch die Versteifung sehr qualvollen, Zustand der armen Patienten zu einem geradezu trostlosen, oder sie treten mehr lanzinierend auf, ohne deswegen weniger peinigend zu sein. Bisweilen können aber ganz schmerzfreie Intervalle folgen und es scheint sich ein gewisser Stillstand des, sonst durch die ausgesprochene Neigung zur Progredienz ausgezeichneten, Leidens zu vollziehen, oder dieses Stadium der völligen Schmerzlosigkeit fällt zusammen mit der kompleten Versteifung der Wirbelsäule, und solche Patienten können dann noch während längerer Zeit sich eines relativen Wohlbefindens erfreuen.

Für die differentiell-diagnostische Unterscheidung der Fälle von Wirbelsäulenversteifung und die Einverleibung derselben in das Gebiet der Spondylarthrit. ankylopoët. oder der Spondylit. deform. kommt in erster Linie das Alter der Kranken in Betracht, das bei den Patienten der letzteren Kategorie meistens ein weit vorgerückteres ist. Auch Simmonds nennt in der Ätiologie der Spondylit. deform. an erster Stelle das Alter, wenngleich er das Leiden mehrfach auch „bei im kräftigen Mannesalter stehenden Männern angetroffen" hat. (Über Spondylit. deform. und ankylosierende Spondylit., Fortschr. auf d. Gebiet d. Röntgenstrahlen VII.) Immerhin sind das Ausnahmen und es muss andererseits hervorgehoben werden, dass die von Spondylarthrit. ankylopoët. ergriffenen Personen durchweg den jüngeren, zwischen 3. und 4. Dezennium stehenden, Altersklassen angehören. Weiterhin ist als ein m. E. sehr wesentliches Unterscheidungsmerkmal anzuführen, dass die sich auf dem Boden der Spondylit. deform. entwickelnde Wirbelsäulenversteifung sich meist nicht über so grosse Strecken der Wirbelsäule ausdehnt wie bei der Spondylarthrit. ankylopoët., welche bei genügend langem Fortbestand des Lebens nahezu ausnahmslos die ganze Wirbelsäule zu befallen pflegt. Ich darf mich auch in dieser Beziehung auf Simmonds berufen, welcher (l. c. S. A. p. 7) anführt, dass selten mehr als 8—12 Wirbel ergriffen werden. Dabei brauchte die Erkrankung keineswegs aufeinander folgende Wirbel zu befallen, sondern die erkrankten Wirbel können über sämtliche Abschnitte der Wirbelsäule verteilt sein. Ganz anders bei der Spondylarthrit. ankylopoët. Hier haben wir einen diffus über die Wirbelsäule verbreiteten Prozess vor uns, und es gehört zu den grössten Seltenheiten, dass ein oder mehrere Wirbel nicht mit in die Versteifung einbezogen sind. Aber freilich — und in dieser Beziehung verweise ich auf Fall I dieser Mitteilung — kann auch bei der Spondylit. deform. klinisch der Eindruck einer die gesamte Wirbelsäule betreffenden Ankylose bestehen, ohne dass, wie später das anatomische Präparat lehrt, eine solche auch im anatomischen Sinne vorhanden zu sein braucht. — Neben der Berücksichtigung des Alters des Patienten, des Sitzes und der Ausdehnung der Versteifung sind es weiterhin besonders die mit Hilfe des Röntgenverfahrens an der Wirbelsäule zu erhebenden Befunde, welche gemeinhin, wenn auch keineswegs mit absoluter Sicherheit, eine Unterscheidung der beiden in Betracht kommenden pathologischen Zustände werden ermöglichen lassen.

Schon in meiner ersten Arbeit über den Gegenstand habe ich auf die Heranziehung dieses wertvollen Hilfsmittels zur genaueren Fixierung der klinischen Diagnose der Wirbelsäulenversteifung hingewiesen und an 2, bei Lebzeiten der betr. Patienten aufgenommenen Röntgenogrammen gezeigt, wie man sich dadurch einen Einblick in das Fortschreiten des Leidens verschaffen kann. Ein 3. Röntgenogramm diente zur Illustration der, bei an Spondylit. deform. leidenden Patienten, feststellbaren Befunde. Es stammte von einem Kranken, bei dem es übrigens zu einer Versteifung der Wirbelsäule noch nicht gekommen war. Neuerdings haben insbesondere Rumpel und Schlayer wertvolle Beiträge zur Diagnose der Wirbelsäulenversteifung auf röntgenologischem Wege geliefert, speziell hat sich Schlayer bemüht, durch einen Kunstgriff die Schwierigkeiten zu überwinden, welche sich den bisherigen Versuchen, die Gelenkfortsätze auf der Platte deutlich sichtbar zu machen, entgegengestellt haben. Allerdings ist es Schlayer, seiner Angabe nach, nur für die Lendenwirbel gelungen, dieser Aufgabe gerecht zu werden. Es genügt nach Schlayer „bei der üblichen Aufnahme mit Kompressionsblenden den Fokus der Röhre dicht unter den oberen Rand der Blende einzustellen, um die Gelenkfortsätze der unteren im Bilde sichtbaren Wirbel in den Intervertebralraum zu projizieren, wo sie mit grösster Schärfe jedes Detail auf der Gelenkfläche zeigen." In der Tat ist die Fig. 1 der Tafel XII durchaus geeignet, die Richtigkeit der Schlayerschen Angaben zu bestätigen; sie zeigt 3 in jeder Beziehung normale Lendenwirbel und führt in einer, mir bislang unbekannten, Schärfe die Gelenkfortsatzverbindungen der betr. Wirbel vor Augen. Bei der überwiegenden Mehrzahl der übrigen Schlayerschen Röntgenogramme ist es indes weder mir noch denjenigen meiner Eppendorfer Kollegen, welche mit der Beurteilung von Röntgeno-

grammen besonders vertraut sind, möglich gewesen, die Gelenkfortsätze überhaupt, geschweige denn diejenigen Details an ihnen wahrzunehmen, auf deren Feststellung zur Begründung der Diagnose es ankommt. Sehr mit Recht hebt Schlayer hervor, dass die Anfertigung derartiger Wirbelsäulenbilder „von seiten des Pat. und des Arztes viel Geduld und bei ersterem noch ganz beträchtliche Überwindung von Schmerzen kostet" und Schlayer entschuldigt damit „die geringe Brillanz" seiner Bilder. An sich lassen die Bilder m. E. durchaus nichts zu wünschen, ich möchte nur glauben, dass es auch durch den von Schlayer in Anwendung gezogenen Kunstgriff nicht, oder wenigstens nicht in allen Fällen möglich ist, gerade die Beschaffenheit der Wirbelgelenkfortsätze mit der wünschenswerten Schärfe zur Anschauung zu bringen. Bis diese Aufgabe vollkommen gelöst sein wird, müssen wir daher versuchen, mit Hilfe der jetzt erzielbaren Bilder Aufschluss über das Verhalten der Wirbelsäule zu erhalten. Unsere bisherigen Erfahrungen auf diesem Gebiet sind noch sehr gering und beziehen sich, was betont werden muss, durchweg auf Fälle, in denen das Krankheitsbild der Wirbelsäulenversteifung ein sehr ausgesprochenes war. Hierbei war es aber möglich — und in dieser Beziehung sind auch die Rumpel-Schlayerschen Mitteilungen besonders lehrreich — eine differentialdiagnostische Scheidung zwischen den durch Spondylarthrit. ankylopoëtica und durch Spondylit. deform. bedingten Versteifungen zu machen. Für ausschlaggebend halte ich dabei den durch die Platte zu erbringenden Beweis der Integrität der Wirbelkörper bei jener und der Difformität der Wirbel bei dieser. Ein weiterer, in den bisher mittels des Röntgenverfahrens untersuchten Fällen beigebrachter, Befund bezieht sich auf die Feststellung knöcherner, einzelne Wirbel miteinander oder ihre Querfortsätze mit den Rippen verbindenden Brücken. Ihr Nachweis ist, wie auch Schlayer mit Recht bemerkt, unter allen Umständen wichtig und wird, zusammengehalten mit dem durch die Platte gezeigten Aussehen der Wirbelkörper als massgebend für die Diagnose der einen oder anderen der beiden in Frage kommenden Krankheiten verwertet werden müssen. Für sich allein gestattet der Nachweis der knöchernen Brücken zwischen einzelnen Wirbeln eine bestimmte Diagnose nicht, denn sie kommen bei beiden uns hier interessierenden Prozessen vor, man findet sie vor allem an alten Wirbelfrakturen und zwar nicht bloss auf die Gegend der Bruchstelle beschränkt, sondern auch auf benachbarte Wirbel übergreifend. Indes macht es ja keine Mühe, eine Wirbelfraktur auf der Röntgenplatte zu erkennen, und nur dann, wenn sich, wie in Fall I meiner ersten Mitteilung, an eine derartige Wirbelfraktur eine die ganze Wirbelsäule betreffende komplete Versteifung angeschlossen hat, wird die Differentialdiagnose mit einigen Schwierigkeiten verknüpft sein. In solchen Fällen muss der Nachweis von knöchernen Spangen an weitab von der Frakturstelle gelegenen Wirbeln und die Feststellung von knöchernen Vereinigungen zwischen Wirbeln und Rippen mittels des Röntgenverfahrens versucht werden. Dass solche auf der Platte thatsächlich erkennbar sind, hat die röntgenologische Untersuchung des in meiner ersten Mitteilung besprochenen Falles IV einwandsfrei erwiesen. Endlich dürfte auch der von Schlayer vorgeschlagene Kunstgriff unter allen Umständen zu versuchen und so eine Projizierung der Proc. articular. in den Intervertebralraum anzustreben sein. Jedenfalls stehe ich auf Grund eigener Erfahrungen auf dem auch von Schlayer vertretenen Standpunkt, dass wir wohl meist imstande sein werden „durch das Röntgenogramm zu entscheiden, ob Spondylit. deform. oder ankylosierende Wirbelsäulenerkrankung vorliegt" (l. c. S. A. p. 6). Allerdings gilt dieser Ausspruch nur für Fälle, in denen das Krankheitsbild schon ein ausgesprochenes ist. Für die initialen Fälle vermag uns das Röntgenogramm zunächst keinen Aufschluss zu geben und ob hierin in nächster Zeit mehr zu erreichen sein wird, bleibt abzuwarten.

Schlayer hat bei seinem Material als frühesten Termin, an dem es möglich war, röntgenologisch eine Wirbelsäulenversteifung nachzuweisen, den Zeitraum von ca. $1^1/_4$ Jahren festgestellt. Ich selbst habe in meiner ersten Abteilung eines Falles Erwähnung gethan (IV), bei dem bereits 4 Monate nach dem, im Anschluss an ein Trauma (Erdverschüttung) erfolgten,

Auftreten der ersten Krankheitserscheinungen röntgenologisch deutliche, eine ankylopoëtische Versteifung der Wirbelsäule anzeigende, Veränderungen konstatiert werden konnten, während bei einer zweiten, 14 Monate nach dem Trauma ausgeführten Röntgenographie schwerste Veränderungen an den Wirbeln und den costo-transversalen Verbindungen wahrnehmbar waren (cf. p. 13/18 S. A. meiner ersten Arbeit hierüber). Derartige Beobachtungen beweisen, dass es nicht angängig ist, bestimmte zeitliche Grenzen anzugeben, innerhalb deren sich, durch das Röntgenverfahren erkennbare Knochenveränderungen an der Wirbelsäule entwickeln können, und die Feststellung dieser Tatsache scheint mir von Wichtigkeit, namentlich mit Rücksicht auf die forensische Begutachtung derartiger Fälle, die sonst leicht zu Ungunsten eines Unfallverletzten entschieden werden können.

Alle diese Angaben beziehen sich, wie wohl nicht besonders ausgeführt zu werden braucht, auf die durch Spondylarthrit. ankylopoët. bedingte Wirbelsäulenversteifung. Über den Zeitraum, innerhalb dessen sich bei durch Spondylit. deform. verursachten Fällen von Wirbelsäulenversteifung röntgenologisch erkennbare Wirbelveränderungen entwickeln, können wir nicht einmal schätzungsweise Angaben machen, vor allem deswegen, weil die auf dieses Leiden zu beziehenden Anfangsbeschwerden von den betr. Patienten meist ignoriert werden und so überhaupt nicht zur Cognition des Arztes gelangen.

Unsre Kenntnisse über die Röntgendiagnose der Wirbelsäulenversteifung lehnen sich vollkommen an die, auf pathologisch-anatomischem Wege über das Wesen dieser Erkrankung gewonnenen, Vorstellungen an. Deshalb scheint es geboten, hier noch einmal zu dieser wichtigen Frage Stellung zu nehmen und zu prüfen, ob die, in meiner ersten Abhandlung hinsichtlich des, diesem Leiden zu Grunde liegenden, anatomischen Prozesses vertretene Auffassung sich als stichhaltig erwiesen und durch die, von anderen Autoren inzwischen angestellten, meist klinisch-röntgenologischen Untersuchungen, sowie in den diesmal von mir beigebrachten Fällen eine Stütze gefunden hat, oder ob in dieser Beziehung eine Korrektur meiner damaligen Anschauungen erforderlich ist.

Eine eingehende anatomische Analyse jener 4 ersten Fälle und die kritische Berücksichtigung der, sich anscheinend in grosser Mannigfaltigkeit an den betr. Wirbelsäulen präsentierenden, Veränderungen hatte mich zu der Uberzeugung gebracht, nur solche Befunde als wesentlich und für die in Rede stehende Erkrankung charakteristisch anzusehen, welche an jeder einzelnen dieser Wirbelsäulen anzutreffen waren. Als solche hatten sich aber ausschliesslich die, an den Gelenkverbindungen der Proc. articular. auftretenden, zur Ankylosierung führenden Prozesse herausgestellt und dementsprechend vertrat ich, in Übereinstimmung mit Sivèn, die Anschauung, dass sich die Erkrankung in erster Linie an den Wirbelgelenkfortsätzen abspielt, an denen es nach vorgängiger Zerstörung des Knorpelüberzuges zu einer partiellen oder totalen, anfangs fibrösen, späterhin knöchernen Vereinigung kommt. Die Wirbelkörper bleiben dabei während der ganzen Dauer des Leidens in ihrer Form wohlerhalten. Abgesehen von einer Verbreiterung der Spongiosaräume, von einer Verschmächtigung der Spongiosabälkchen, lässt sich eine Störung der feineren Struktur nicht nachweisen. Die im weiteren Verlauf der Affektion auftretenden knöchernen, bald auf die Seitenteile der Wirbel beschränkten, bald auf den ganzen Umfang übergreifenden, bisweilen auch die Bögen einzelner oder vieler Wirbel, ja auch die Dornfortsätze oder deren Spitzen starr untereinander vereinigenden Spangen sind als durchaus inkonstant und nicht zum eigentlichen Wesen der Erkrankung gehörig anzusehen. Wie an den Gelenkfortsätzen der Wirbelkörper, kommt es bei dem Gros der uns beschäftigenden Fälle auch an den Gelenkverbindungen zwischen Rippen und Wirbeln zu schweren, mit den an der ersterwähnten Örtlichkeit geschilderten absolut in Parallele zu setzenden Veränderungen. Auch hier kann man sich überzeugen, dass es lediglich eine Zerstörung des Knorpelüberzuges ist, welche allmählich zu einer regulären Synostose der in Betracht kommenden Gelenkflächen führt. Der Bandapparat an diesen Gelenken ist ursprünglich

bei dem Zustandekommen der Ankylosierung durchaus unbeteiligt, wie mühelos an solchen Gelenken festzustellen ist, an denen noch ein Rest von Beweglichkeit erhalten blieb. Späterhin kann es, wie nach der Ankylose der Gelenkverbindungen zwischen den Proc. articular. an den Wirbelkörpern, so hier in der Umgebung der knöchern verschmolzenen Costo-vertebral-Gelenke zu stalaktitenartigen Auswüchsen im Bereich der Querfortsätze und in der Umgebung der seitlich an die Rippenköpfchen grenzenden Partien der Wirbel kommen, aber auch hier ist das Primäre, den Prozess einleitende, in einer, auf die Wirbelrippengelenke lokalisierten, mit Knorpelulceration einhergehenden und zur Ankylose führenden Erkrankung zu erblicken.

Uneingeschränkt hat O. Rumpel auf Grund klinischer, durch Röntgenbefunde gestützter Beobachtungen meine, durch eingehende anatomische Untersuchungen gewonnene Anschauung anerkannt und auch der Arbeit Schlayers glaube ich entnehmen zu können, dass dieser Autor mit meiner, in betreff der anatomischen Charakterisierung des uns beschäftigenden Leidens gegebenen Darstellung auf Grund seiner röntgenologischen Erfahrungen einverstanden ist.

Einen eigenen anatomischen Beitrag zu der hier in Rede stehenden Frage hat O. Ehrhardt durch Beschreibung eines Skeletts geliefert, dessen Wirbel sowohl untereinander als mit den Rippen total knöchern verwachsen waren; ausserdem bestand knöcherne Ankylose der Hüftgelenke. Die Vorgeschichte des Falles ist Ehrhardt unbekannt geblieben, und nach der klinischen Seite vermochte er daher keinerlei Angaben zu machen. Das Präparat stellt, wie man nach Besichtigung der Abbildung Ehrhardt beistimmen muss „vielleicht den höchsten denkbaren Grad des Krankheitsprozesses" dar. Aber gerade darum scheint es mir wenig zur Klärung der uns hier beschäftigenden Frage geeignet. Denn es liegt auf der Hand, dass es, wenn man nur Objekte in Händen hat, bei denen alle an der Bildung der Wirbelsäule beteiligten Konkremente knöchern untereinander verbunden sind, ausgeschlossen ist, über die Reihenfolge der zu diesem Endstadium führenden Prozesse ins klare zu kommen. Ich halte es somit nicht für einen Vorteil, dass Ehrhardt als erstes, ihn über das in Rede stehende Leiden orientierendes, Präparat eine so hochgradig veränderte Wirbelsäule in die Hände bekommen hat, und es ist daher nicht zu verwundern, dass er die Vorgänge, welche zur knöchernen Versteifung führen, als noch der Entscheidung bedürftig hinstellt.

Auch Ehrhardt giebt freilich zu, dass die „Ankylosierung der kleinen Gelenke . . . schon zu den Anfangsstadien unserer Erkrankung gehört", aber er hält andererseits durch die bisherigen Befunde für erwiesen, „dass wir von vornherein Versteifung der kleinen Gelenke und Bandverknöcherung vor uns haben". Was Ehrhardt zu dieser Behauptung berechtigt, ist nicht ersichtlich, nachdem ich an den, meiner ersten Mitteilung zu Grunde liegenden Präparaten, die glücklicherweise in vieler Beziehung einfachere Verhältnisse darboten als das Skelett des Ehrhardtschen Falles, den Beweis erbringen konnte, dass an jenen Gelenken, an denen es noch nicht zu einer kompleten knöchernen Ankylose gekommen war, es mochte sich dabei um Wirbel-, Rippen-, Sterno-clavicular- oder Extremitätengelenke handeln, der Bandapparat absolut frei von Verknöcherung war, dass vielmehr die Gelenkflächen der verschiedenen, an der Zusammensetzung der ebengenannten Gelenke beteiligten, Knochen in verschieden schwerem Grade erkrankt, bald flache, bald tiefgreifende, zur Blosslegung des unterliegenden Knochens und Eröffnung seiner Spongiosaräume führende, ulceröse Veränderungen des Knorpels erkennen liessen. Mit dieser Feststellung sind doch wohl die Fragen, welche nach Ehrhardt noch der Entscheidung harren (l. c. p. 735), „in welcher Weise die Ankylos. ossea der Gelenke entsteht, ob durch Knorpelusur oder durch primäre Verknöcherung des Knorpels, ob eine bindegewebige Ankylose oder eine Verknöcherung der Bänder vorangeht", als beantwortet zu betrachten. Es wäre doch ein mehr als sonderbarer Zufall, wenn ich bei der Untersuchung von nunmehr sechs einschlägigen Fällen nicht ein einziges Mal einen jener, von Ehrhardt für die Ankylosenbildung verantwortlich gemachten Prozesse, wie „primäre Verknöcherung des Knorpels oder eine primäre Verknöcherung der Bänder" angetroffen haben sollte. Nichts von alledem, und

ich muss demnach auch jetzt, auf Grund des hier beigebrachten, neuen anatomischen Materials auf dem früher vertretenen Standpunkt verharren, dass wir es bei dem uns beschäftigenden Leiden **primär** mit einer, der Zieglerschen Arthrit. chron. ankylopoëtica in Parallele zu setzenden Wirbelgelenkerkrankung zu tun haben, in deren Gefolge es zur Bildung von, sowohl ihrem Sitz wie ihrer Ausdehnung nach, ganz inkonstanten knöchernen Spangen kommen kann und in der Mehrzahl der Fälle auch kommt.

Von meiner, zudem noch mit einer gewissen Einschränkung gegebenen Erklärung in betreff des Auftretens der Knochenspangen, von denen ich annahm, „dass sie wegen der, nach Eintritt der Ankylosierung sehr veränderten Belastungsverhältnisse als verstärkende Pfeiler da auftreten, wo die mechanischen Verhältnisse es erforderlich erscheinen lassen", aber gleich hinzufügte, ob das für alle Fälle zutrifft und ob sich in dieser Beziehung eine gewisse Gesetzmässigkeit wird herausfinden lassen, muss durch weitere Untersuchungen festgestellt werden", meint Ehrhardt, dass sie noch einer mechanischen, nicht teleologischen Begründung bedürfe. Ich verstehe diese Bemerkung nicht recht, da ich ja gerade auf die an ankylotisch gewordenen Wirbelsäulen in die Erscheinung tretenden veränderten mechanischen Verhältnisse hinweise, ich verstehe sie um so weniger, als ich wenige Zeilen weiter auch noch auf die Möglichkeit eines andern Entstehungsmodus der uns hier interessierenden Knochenbrücken und -Spangen hingewiesen habe. Es heisst dort: „Es liegt auf der Hand, dass alle, eine in ihrer Beweglichkeit so beeinträchtigte Wirbelsäule treffende, Stösse und Erschütterungen, welche eine sonst normale Wirbelsäule unbeeinflusst lassen, für jene einen mehr oder minder heftigen Reiz darstellen, und dass dadurch in der Umgebung der mehr oder minder ankylosierten Gelenke Knochenneubildung angeregt werden kann, ohne dass die neu entstandenen Knochen dann immer als auf die veränderten mechanischen Verhältnisse zurückzuführende Stützsysteme aufgefasst zu werden brauchen" (l. c. S. A. p. 22). Mir scheint dieser Erklärungsversuch keineswegs gezwungen und ich sehe keinen Grund, ihn, als etwa den Tatsachen nicht entsprechend, aufzugeben. Wohl aber halte ich es bis jetzt für anatomisch unbewiesen, dass diese Spangen, sie mögen an den Wirbelkörpern oder in der Umgebung der Wirbelrippengelenke auftreten, etwas mit einer Verknöcherung der hier befindlichen Bandapparate zu tun haben.

Dass, nachdem die Gelenkflächen an den in Betracht kommenden Gelenken synostotisch miteinander verschmolzen sind, bisweilen auch „eine Ossifikation des Bandapparats an den genannten Gelenken erfolgt", will ich nicht in Abrede stellen, „aber das Wesentliche des Prozesses haben wir in diesem Vorgang nicht zu erblicken, er stellt erst etwas sekundäres und akzidentelles, sich an den intrartikulären Prozess anschliessendes dar" (vgl. meine Arbeit l. c. S. A. p. 20). Und in dieser, in meiner ersten Abhandlung vertretenen Auffassung haben mich meine jetzigen Untersuchungen nur bestärkt und ich halte es für den anatomischen Tatsachen direkt widersprechend, in solchen Fällen von einer syndesmogenen Synostose zu sprechen. Die Anhänger dieser Lehre lassen diejenigen Befunde, aus denen hervorgeht, dass Wirbel über grössere Strecken der Wirbelsäule starr miteinander verwachsen sein können, ohne dass von einer Bandapparatverknöcherung überhaupt etwas zu erkennen ist, vollkommen unberücksichtigt. Vor allem aber spricht gegen diese Theorie die anatomische Tatsache, dass jene Spangen und Brücken an solchen Stellen lokalisiert sind, wo von einem Bandapparat gar keine Rede ist. Ich habe dabei hauptsächlich deren Anwesenheit an den Seitenteilen der Wirbelkörper mit Freilassung der, dem Verlauf der Ligam. longitud. antic. et postic. entsprechenden, Stellen im Sinn und kann nach alledem, unter Hinweis auf die, von mir sonst zur Widerlegung der Ansicht von der syndesmogenen Synostose vorgebrachten, Gründe nach wie vor nur an der Auffassung festhalten, dass wir es mit einer die Wirbel- und Wirbelrippengelenke betreffenden, also **arthrogenen** Erkrankung zu tun haben.

Zugunsten dieser, aus dem Studium erkrankter Wirbelsäulen abgeleiteten, Ansicht sprechen endlich auch Veränderungen peripherer Gelenke, unter denen ich, wie schon in meiner ersten Abhandlung, die articul. sternoclavicul. als der Beobachtung besonders bequem zugängig,

anführen möchte. Sie ist bei dieser Erkrankung fast ausnahmslos in Mitleidenschaft gezogen, und zwar können die Gelenke beider Seiten in ganz ungleicher Weise ergriffen sein, indem das eine bereits völlig ankylosiert, das andere noch beweglich, aber in seinen Gelenkflächen mehr oder weniger geschädigt ist, während der Bandapparat sich frei von jeglichen Veränderungen erweist. Solche mühelos zu erhebende Befunde machen der Deutung keine Schwierigkeiten und können den Gedanken an eine primäre Verknöcherung des Bandapparats unmöglich aufkommen lassen. Sie sind aber freilich nur dann festzustellen, wenn man die betreffenden Präparate im frischen, nicht nur im macerierten Zustand, zu sehen bekommt. Zu ganz ähnlichen Ergebnissen führt die Untersuchung von Extremitätengelenken, deren Ankylosierung inkomplet und bei denen eine Trennung der fibrös miteinander verbundenen Gelenkflächen möglich ist. An solchen kann man sich davon überzeugen, dass weder die Gelenkkapseln, noch die eigentlichen Gelenkbänder auch nur eine Andeutung von Ossifikationsvorgängen erkennen lassen, sondern dass die Ankylosierung ausschliesslich durch, von den Gelenkflächen ausgehende, eine Zerstörung ihres Knorpelüberzuges auslösende, Veränderungen bedingt ist.

Auch der von Ehrhardt am Hüftgelenk seines Falls erhobene Befund hat meines Erachtens nichts ergeben, was zu der Annahme einer Entstehung der Ankylose durch Verknöcherung des Bandapparats hätte veranlassen können, und Ehrhardt zieht für dieses Gelenk einen solchen Vorgang auch gar nicht in das Bereich seiner Betrachtungen. Wohl aber nimmt er diesen für die Versteifung der Wirbelgelenke in Anspruch. Auf welchen Befund hin ist indes nicht ersichtlich. Es heisst in dem, diesen Veränderungen gewidmeten, Passus nur (l. c. pag. 929): Die Wirbelgelenke sind im Bereich der ganzen Wirbelsäule ankylosiert ... es könnte fast scheinen, als ob die Gelenkkapsel verknöchert, der Gelenkspalt durch einfache Synostose obliteriert ist". Und auf diese lediglich subjektive, durch kein anatomisches Substrat gestützte Vorstellung bezeichnet Ehrhardt den Prozess „als eine syndesmogene Synostose sämtlicher Wirbelgelenke mit Verknöcherung der Längsbänder, der ligam. flava usw." Wie steht es nun mit der Verknöcherung der Längsbänder? In dieser Beziehung erwähnt Ehrhardt folgendes: „Ob auch das vordere und hintere Längsband der Wirbelkörper der Verknöcherung anheimgefallen ist, lässt sich nicht mit Sicherheit entscheiden, immerhin macht die glatte Vorderfläche den Eindruck, als ob sie nur durch Verknöcherung eines einheitlichen anatomischen Gebildes entstanden sein könnte. Von der so überaus charakteristischen Struktur des hinteren Längsbandes lässt die völlig gleichmässige Knochenfläche freilich nichts erkennen". Kann man sich wohl einen schrofferen Widerspruch zwischen diesen, teils mit berechtigter Vorsicht auf Möglichkeiten hinweisenden, teils, so weit das hintere Längsband in Frage kommt, mit wohlbegründeter Sicherheit negierenden Angaben und der eine syndesmogene Synostose sämtlicher Wirbelgelenke mit Verknöcherung der Längsbänder behaupteten Schlussfolgerung vorstellen? Auch hinsichtlich der ligam. flava giebt E. bei der Wirbelbeschreibung nur an, „man hat geradezu den Eindruck, dass diese Bänder verknöchert sind". Also auch hier nur Eindrücke, kein exaktes Beweismaterial, und trotzdem wird in dem Resümee über den Fall die Verknöcherung der ligam. flava als sicher hingestellt. Meines Erachtens sind auch die Befunde an den übrigen Wirbelbändern, die ich hier nicht eingehend reproduzieren und von denen ich nur erwähnen will, dass auch die ligam. interspin. und intertransversal. nicht überall verknöchert, und dass die Halswirbeldorne fast frei sind, keineswegs dazu angetan, der syndesmogenen Synostosentheorie das Wort zu reden, während andererseits das Verhalten der Zwischenwirbelgelenke und namentlich des Beckengürtels direkt zu Gunsten der arthrogenen Lehre sprechen. Speziell für das Kreuzdarmbeingelenk giebt Ehrhardt ganz präzise an, „dass die Ossifikation nirgends über die ohrmuschelförmigen Gelenkflächen hinausgreift", und „dass von den grösseren am Kreuzdarmbein befindlichen Bändern keines der Ossifikation anheimgefallen ist". Ich hoffe, durch die etwas eingehendere Besprechung der Ehrhardtschen Arbeit den Beweis geliefert zu haben, dass es selbst bei einer so schwer erkrankten Wirbelsäule, wie in dem Ehrhardtschen Falle, doch noch möglich ist, unter Berücksichtigung der, an in weniger

hohem Grade versteiften Wirbelsäulen erhobenen, Befunde zu einer richtigen Vorstellung über die Art der Erkrankung zu gelangen. Das ist aber in jedem Falle anzustreben, wenn angängig, schon klinisch. Freilich kann das mit Schwierigkeiten verknüpft sein. Am anatomischen Präparat hingegen war ich bisher stets in der Lage, ein sicheres Votum über den, der Wirbelsäuleversteifung zu Grunde liegenden, Krankheitsprozess abzugeben und zu entscheiden, ob der betreffende Fall der Spondylarthrit. ankylopoët. oder der Spondylit. deform. einzureihen sei.

Nun behauptet ja allerdings Simmonds (l. c. S. A. p. 10), „dass eine Kombination dieser Form von Wirbelsäulenankylose (die er auf Grund der Untersuchung von 2 macerierten Präparaten gleichfalls als „syndesmogen" bezeichnet) mit der so häufigen Spondylitis deform. vorkommen kann und diese Formen sind es gerade, welche die Gruppierung erschweren", und M. Fraenkel hat in einer den gegenwärtigen Stand der Lehre der Wirbelsäulenversteifung sehr gut wiedergebenden Darstellung (Deutsche Klinik am Ausgang des 20. Jahrhunderts: Über Wirbelsäulenversteifung. 1905) diesen Passus der Simmondsschen Abhandlung übernommen. Dazu möchte ich bemerken, dass die Möglichkeit des gleichzeitigen Vorkommens dieser beiden in Rede stehenden Prozesse nicht ohne weiteres in Abrede gestellt werden kann. Ob beweisende Beobachtungen vorliegen, weiss ich nicht. Aus der Simmondsschen Darstellung geht es jedenfalls nicht hervor. Aber selbst wenn das zutreffen sollte, sehe ich nicht ein, wo dann die Schwierigkeiten liegen sollen. Man würde dann eben von einer, durch in das Gebiet der Spondylit. ankylopoët. und der Spondylit. deform. gehörige Veränderungen bedingten, Wirbelsäulenversteifung zu sprechen haben. So viel geht aus der Simmondschen und, wie ich hinzufüge, auch aus der Ehrhardtschen Publikation hervor, dass sie den von ihnen als syndesmogene Synostose bezeichneten Prozess scharf von der Spondylit. deform. trennen, und in dieser Beziehung bin ich mit den genannten Autoren ganz einer Ansicht.

Nun habe ich schon bei der epikritischen Besprechung des, der letztgenannten Krankheitsform angehörigen, Falles I (dieser Abhandlung) darauf hingewiesen, dass dieselbe zu Erscheinungen führen kann, welche den Verdacht einer totalen Wirbelsäulenversteifung erwecken, während das anatomische Präparat lehrt, dass noch ein nicht geringer Teil der Wirbel beweglich miteinander verbunden ist. Es beruht das auf der Anwesenheit jener, wie an den Wirbelkörperrändern, so an deren Fortsätzen sich entwickelnden stalaktitenartigen Auswüchse, die namentlich an den Gelenkfortsätzen einander bis zur Berührung entgegenwachsen, ohne dass es zu einer Verschmelzung der Gelenkflächen kommt. Ganz ähnlichen Verhältnissen begegnet man an den Quer- und Dornfortsätzen, an denen gleichfalls verschieden hohe Knochenauswüchse auftreten, die naturgemäss die Beweglichkeit der betr. Wirbel gegeneinander beeinträchtigen müssen, so dass dadurch klinisch der Eindruck der völligen Versteifung hervorgerufen werden kann. Aber im allgemeinen sind diese Veränderungen gegenüber den, sich an den Wirbelkörpern abspielenden, mit Deformierung derselben einhergehenden selten, und speziell die Ankylosierung der kleinen Wirbelgelenke oder jene der Wirbelrippengelenke, wie sie schon Wenzel bekannt gewesen und von ihm in seinem ausgezeichneten Atlas abgebildet worden sind, gehören nur zu den ausnahmsweise festzustellenden Befunden.

Über die Mitbeteiligung der kleinen Wirbelgelenke bei der Spondylit. deform. äussert sich Simmonds an verschiedenen Stellen seiner mehrfach citierten Arbeit und lässt keinen Zweifel darüber, dass die Versteifung dieser Gelenke nicht zum Krankheitsbilde der Spondylit. deform. gehört. So heisst es auf p. 4 des S. A.: „Nur die Veränderungen an den Wirbelkörpern sind tatsächlich die einzigen konstanten und für die Diagnose der Spondylit. deform. entscheidenden." Bezüglich der kleinen Wirbelgelenke giebt Simmonds an, dass sie von dem Prozess „betroffen werden können". Bestimmte Daten über die Häufigkeit der Einbeziehung dieser Gelenke in den deformierenden Prozess macht er nicht, und da er an einer anderen Stelle seiner Abhandlung von einem „mehrfach von ihm konstatierten Zusammentreffen von knöcherner Ankylose der kleinen Wirbelgelenke mit ausgesprochener Spondylit. deform." spricht, so dürfte, obwohl an einer dritten Stelle des S. A. (p. 6) die Beteiligung der kleinen Wirbel-

gelenke an der Ankylosierung auch bei der Spondylit. deform. als nicht ganz selten zur Beobachtung kommend bezeichnet wird, wohl anzunehmen sein, dass die Zahl der hierhergehörigen Beobachtungen keine eben grosse gewesen ist. Jedenfalls genügt das Zugeständnis, dass das Übergreifen des Prozesses auf die kleinen Wirbelgelenke nicht als zum Krankheitsbild der Spondylit. deform. gehörig anzusehen ist. Darauf allein kommt es aber an, und deshalb ist es äusserst überraschend, dass sich Simmonds „nicht der Ansicht derjenigen anschliessen kann, die, wie Sivèn, neuerdings die Beteiligung der kleinen Gelenke an der Ankylosenbildung als Grundlage für eine anatomische Gruppierung verschiedener Krankheitsformen aufstellen." Indes bei dem von Sivèn beschriebenen Fall sind eben nicht nur einzelne kleine Gelenke ankylosiert, sondern, ebenso wie in den beiden von Simmonds untersuchten, macerierten Wirbelsäulen, und wie in allen anderen hierhergehörigen Fällen besteht die von Simmonds selbst hervorgehobene Eigentümlichkeit, „dass nahezu sämtliche Gelenke befallen waren". Wie bei der Spondylit. deform. die Veränderung an den Wirbelkörpern auch nach Simmonds „tatsächlich als die allein regelmässig anzutreffenden und für die Spondylit. deform. entscheidenden anzusehen sind, so stellen bei dem andern Prozess die Ankylosen der kleinen Gelenke den einzig konstanten Befund dar, und darum gestattet dieser sehr wohl ihn „als Grundlage für eine anatomische Gruppierung verschiedener Krankheitsformen" (Simmonds l. c.) zu verwerten, um so mehr, als die Affektion, welche hier die Ankylosierung dieser Gelenke herbeiführt, total verschieden ist von jener, welche die, auch nach Simmonds doch nur „mehrfach" oder „nicht ganz selten" zu beobachtende Versteifung der kleinen Wirbelgelenke bei der Spondylit. deform. im Gefolge hat. Simmonds beschreibt diese Veränderungen sehr gut, wie folgt: „Auch hier zeigen sich bei mässiger Erkrankung Verdickungen, Auftreibungen, mannigfaltige Exostosenbildungen, besonders an den Rippenköpfchen. Auch hier gelingt es meist bei energischer Maceration die scheinbar verwachsenen Gelenke zu lösen" (l. c. p. 4). Simmonds lässt also keinen Zweifel darüber, dass es sich hier nur um scheinbare Ankylosen gehandelt hat. Bezüglich der histologischen Vorgänge an den ankylosierten Gelenken giebt er an, dass „in manchen Fällen noch eine deutliche Gelenkspalte" vorhanden ist, „in anderen nur Andeutungen des Gelenks", während in noch anderen ein „ununterbrochener Zusammenhang zwischen den Knochenbälkchen der verwachsenen Knochen" besteht. Es kann also keinem Zweifel unterliegen, dass speziell in den Fällen, wo der Gelenkspalt noch vorhanden ist, die Verschmelzung der Gelenkfortsätze nur durch Verwachsungen äusserer Exostosen herbeigeführt worden ist, wie das Simmonds auch für die an den Wirbelrippengelenken bei Spondylit. deform. bisweilen vorkommenden Synostosen angiebt. Nur an solchen Stellen ist eine Entscheidung über die Reihenfolge der, die schliessliche Ankylosierung herbeiführenden, Veränderungen möglich. Ist die Ankylosierung erst eine totale, so dass die Knochenbälkchen eines Gelenkfortsatzes ununterbrochen in jene des korrespondierenden übergehen und bestehen gleichzeitig äussere, an der Ankylosierung partizipierende Exostosen, dann ist ein Urteil über das Nach- und Nebeneinander der hier in Betracht kommenden Prozesse nicht mehr zu fällen und deshalb setzen eben nur frühe Stadien der Erkrankung den Beobachter instand, zu klaren Vorstellungen über den Charakter der anatomischen Läsion zu kommen. Und wie man bei inkompleter, noch lösbarer Verschmelzung der Gelenkfortsätze bei jenen, auch nach Simmonds von der Spondylit. deform. unter allen Umständen zu trennenden, Krankheitsfällen sich davon überzeugen kann, dass ulceröse Prozesse an den Knorpelflächen der Gelenkfortsätze deren allmähliche Vereinigung bedingen, so belehrt die Betrachtung von, das Bild der Spondylit. deform. zeigenden, Wirbelsäulen, dass die Ankylosierung der Gelenkfortsätze, ebenso wie der Rippengelenke, ganz entsprechend den Angaben von Simmonds durch äussere, die betreffenden Knochenteile gewissermassen umklammernde und sie dadurch immobilisierende Exostosen veranlasst ist. Dass an solchen fixierten Gelenken sich sekundär allerhand Veränderungen der Gelenkfläche entwickeln können, die schliesslich auch zu, sit venia verbo, innerer Synostose, führen, ist eine durch klinische Erfahrung bekannte, auch experimentell gestützte Thatsache.

Aber ihrer Genese nach sind diese beiden, in ihren Endresultaten bisweilen identischen, an den kleinen Wirbelgelenken zu beobachtenden Ankylosen prinzipiell verschieden und unter Berücksichtigung der hier eingehend erörterten, differentiell-diagnostischen Kriterien dürfte es, denke ich, stets gelingen, über die Entstehung der Versteifung im konkreten Falle ins klare zu kommen. Die von Simmonds angewandte Art der Röntgenographie „von Querscheiben solcher Gelenke" scheint mir hierfür besonders geeignet.

Zu einer Erörterung der sonstigen, bei der Spondylit. deform. an den Wirbeln auftretenden, Veränderungen liegt ein Anlass nicht vor. Über die Deutung der an den Wirbelkörpern, insbesondere häufig an deren rechter Seite, stärker entwickelten, benachbarte Wirbel überbrückenden Knochenspangen, herrscht im ganzen Einigkeit, und die Untersuchung des Falles I ist in dieser Richtung nur imstande gewesen, Bekanntes zu bestätigen. Die Spangenbildung war allerdings in diesem Falle eine nach In- und Extensität ungewöhnlich hochgradige und kam als der wesentlichste, der Versteifung zu Grunde liegende Faktor in Betracht. Demgegenüber treten die durch Exostosen an den Wirbelfortsätzen veranlassten Beeinträchtigungen der Bewegungsfähigkeit der einzelnen Wirbel durchaus in den Hintergrund. Aber selbst in diesem, durch aussergewöhnlich starke, an den Wirbelfortsätzen lokalisierte Exostosen ausgezeichneten Fall, haben sich die Wirbelgelenke eigentlich durchweg als normal erwiesen und, soweit das nicht zutraf, erkennen lassen, dass es sich ausschliesslich um, durch extraarticuläre Prozesse bedingte, nirgends komplete Ankylosierungen handelte.

Auf das häufige Zusammentreffen der Spondylarthrit. ankylopoët. mit tuberkulöser Lungenerkrankung, habe ich schon bei der Analyse der beiden einschlägigen Fälle dieser Arbeit hingewiesen. Auch dadurch unterscheidet sich diese Art der Wirbelsäulenversteifung von der durch Spondylit. deform. hervorgebrachten. Die Erklärung für diese auffallend erscheinende Thatsache ist in dem Umstand gegeben, dass bei der zuletzt erörterten Form der Wirbelsäulenversteifung die Wirbelrippengelenke meist völlig unbehelligt bleiben. Aber auch da, wo sie mit in die Erkrankung einbezogen werden, handelt es sich immer nur um vereinzelte Rippen, nicht einmal um Rippenpaare, und so wird der costale Atemtypus auch nicht annähernd so beeinträchtigt, wie bei der, von kompleter Ankylosierung gewöhnlich sämtlicher oder doch des grössten Teils aller Rippen begleiteten Spondylarthrit. ankylopoët. Die Starrheit des Brustkorbes bei dieser ist es, welche als disponierendes Moment für das Haften des tuberkulösen Virus in den mangelhaft gelüfteten Lungen der, von der Versteifung betroffenen, Patienten angesehen werden muss, und der Fortfall dieser Starre bei der, im Gefolge der Spondylit. deform. auftretenden, Wirbelsäulenversteifung macht das Ausbleiben jener schweren Komplikation bei dem letztgenannten Leiden verständlich.

Ich möchte diese Gelegenheit dazu benutzen, ausdrücklich zu betonen, dass die Wirbelgelenkerkrankung an sich mit Tuberkulose absolut nichts zu tun hat. Die gegenteilige, namentlich von verschiedenen französischen Autoren vertretene Ansicht erscheint mir durch das bisher vorliegende anatomische und histologische Material auch nicht im geringsten gestützt.

Dass die Prognose der beiden uns hier beschäftigenden Krankheitsformen, gerade auch mit Rücksicht auf das eben besprochene Auftreten der, den Verlauf der einen so häufig komplizierenden, Lungentuberkulose eine durchaus differente sein muss, ergiebt sich von selbst.

Nach der therapeutischen Seite vermag ich auch diesmal aus meinen Beobachtungen bedauerlicher Weise keine, zu irgend welchen Hoffnungen ermutigenden Beiträge zu liefern. Vielleicht gelingt es, durch fernere, namentlich auf die Ätiologie der Erkrankung gerichtete Studien in dieser Beziehung einen Fortschritt anzubahnen.

Erklärung der Abbildungen.

Taf. XII, Fig. 1 u. 2 cf. Text p. 174.
Taf. XII, Fig. 3 u. 4 cf. Text p. 176 u. 178.
Taf. XIII, Fig. 1 cf. Text p. 178.
Taf. XIII, Fig. 2 u. 3 cf. Text p. 176.
Taf. XIII, Fig. 4 u. 5 cf. Text p. 177.

Aus dem Röntgenlaboratorium des Krankenhauses der deutsch-israelitischen Gemeinde in Hamburg (Oberarzt Dr. Alsberg).

Ein Fall von angeborener Skoliose.

Von

Dr. **Albert Dreifuss**, Assistenzarzt.

(Hierzu Tafel XIV, Fig. 1 und 2.)

Angeborene Skoliosen mit Ausnahme der Halsrippenskoliosen sind eine sehr seltene Missbildung; dieselben sind einmal als Folge einer anormalen Ausbildung, Vermehrung, Mangel oder Verschmelzung einzelner Wirbel aufzufassen, andererseits als intrauterine Belastungsdeformität, oder können sie gleichzeitig mit anderweitigen Defekten und Hemmungsbildungen am Skelett und den Weichteilen vorkommen. Das Röntgenogramm ist bei der Schwierigkeit der richtigen Diagnosenstellung beim Lebenden imstande, uns über die Ursache der Verkrümmung Aufklärung zu geben. Was nun unseren Fall betrifft, so dürfte er nicht nur vom klinischen, sondern auch vom entwicklungsgeschichtlichen Standpunkte aus von Interesse sein, da er etwas zur Aufhellung der noch dunklen Entstehungstheorien beitragen dürfte.

Die 11jährige Patientin wurde Herrn Dr. Alsberg mit der Wahrscheinlichkeitsdiagnose Spondylitis zugeschickt. Auf Befragen gab die Mutter an, dass ihr Kind seit 5 Wochen über anfallsweise auftretende Schmerzen an der linken Halsseite klage, die besonders nachts einsetzen würden. Eine Anschwellung am Halse habe sie schon immer bemerkt und dieselbe früher massiert. Nur sei ihr in letzter Zeit aufgefallen, dass die linke Schulter höher stehe, wie die rechte, und dass das Kind, das sonst immer gesund gewesen sei, den Kopf etwas steif halte. Tuberkulöse Belastung, sowie irgend welche Deformitäten sind in der Familie nicht vorhanden.

Das Mädchen (s. Fig. 1 u. 2) ist etwas blass, doch sonst kräftig entwickelt, ohne irgend welche rhachitische Veränderungen am Körper. Es fällt bei ihm eine Schwellung im Nacken mit einer links-konvexen cervico-Dorsalskoliose auf. Bei näherer Betrachtung bemerkt man eine plötzliche Abbiegung der Wirbelsäule am Sitze der Krümmung, die sich am Übergang der Hals- in die Brustwirbelsäule befindet. Die Dornfortsätze schauen statt nach der Konkavität der Krümmung nach der Konvexität, ein Umstand, der zu den Symptomen gehört, die den Verdacht einer angeborenen Skoliose erwecken; dann ist noch auffallend, dass bei der immerhin starken Krümmung keine Gegenkrümmung vorhanden ist.

Durch die starke Krümmung lässt sich die Vertebra prominens nicht bestimmen. Die Schwellung im Nacken ist hart, nicht druckempfindlich; eine Buckelbildung ist neben der Skoliose nicht vorhanden. Der Kopf wird gerade gehalten; es fehlt jede Asymmetrie des Gesichtes und des Schädels. Die Beweglichkeit des Kopfes ist vollständig frei. Die Symptome der Skoliose sind stark ausgeprägt: das rechte Schulterblatt liegt dem flachen Thorax näher an, während die Konturen des linken stärker hervortreten und dasselbe mehr sagittal gestellt ist. Die linke Tailleneinsattelung ist vertieft, so dass die linke Hüfte mehr hervortritt; rechts ist das Taillendreieck flach, in die Länge gezogen. Die rechte obere Brustseite des Thorax

ist nach vorn mehr gewölbt, während die andere Seite oben abgeflacht ist; der ganze Rumpf ist etwas nach links verschoben, wodurch die rechte untere Thoraxpartie weiter zurücksteht. Die linke Schulter steht höher; die linke Nackenschulterlinie verläuft steiler und erscheint kürzer. Die Skoliose lässt sich durch Extension am Kopfe etwas ausgleichen. Die inneren Organe des Kindes sind ohne Besonderheiten; Sensibilität, motorische Kraft ist überall normal.

Eine genaue Diagnose konnte nicht gestellt werden; es wurde zwar an angeborene Skoliose gedacht; die Schmerzen, die nach kleinen Gaben Aspirin aufhörten, als neuralgische gedeutet, doch brachte erst das Röntgenogramm (s. Tafel) die Aufklärung für die Ursache der Entstehung der Skoliose.

Eine ventro-dorsale Aufnahme zeigt uns die scharfe Abbiegung der links-konvexen

Fig. 1.

Fig. 2.

cervico-Dorsalskoliose; die Processi spinosi schauen nach der Konvexität der Krümmung. Man sieht nun, dass sich die Abbiegung zwischen erstem und drittem Brustwirbel befindet, indem die rechte Kante des ersten Wirbelkörpers auf der des dritten reitet, was dadurch bedingt ist, dass von dem zweiten Brustwirbel nur die linke Hälfte vorhanden und er so als Keil zwischen ersten und dritten eingeschaltet ist. Auf diese Weise steht der erste Brustwirbel steil von links oben nach rechts unten, der siebente Halswirbel zeigt nur geringe Neigung, ebenso ist auch der dritte Brustwirbel nur wenig von rechts oben nach links unten geneigt. Die ersten Rippen sind normal, die zweite linke von dem halben zweiten Brustwirbel kommend ist scharf nach unten abgebogen, während die zweite rechte fehlt. Der erste Brustwirbelkörper zeigt genau in der Mitte gegenüber seinem Processus spinosus einen sich nach unten etwas erweiternden Spalt (ob mit Knorpel oder Bindegewebe ausgefüllt, darüber lässt sich nichts sagen);

seine beiden Hälften sind gleich hoch. Der halbe zweite Brustwirbel zeigt die gleiche Knochenstruktur wie die andern Wirbel, hat dieselbe Höhe, seine Konturen sind scharf, glatt; ein Processus spinosus scheint nicht vorhanden zu sein. Der dritte Brustwirbel ist normal.

Bei einer sinistroventrodorsalen Aufnahme sieht man den halben zweiten Brustwirbel isoliert liegen, sowie wiederum deutlich den Spalt im ersten Brustwirbelkörper. Auch ist die Vertebra prominens zu sehen.

Was nun die Ätiologie betrifft, so ist die Deformität als Hemmungsbildung, als Vitium primae formationis anzusehen. Sie muss in der frühesten Zeit des Fötallebens entstanden sein, und die Spaltbildung im ersten Brustwirbelkörper dürfte vielleicht einen Fingerzeig geben für die Entstehung von nur halben Wirbeln; trotzdem, wenn wir die von Taruffi verteidigte Theorie von einer ursprünglich abnormen Segmentierung der häutigen Wirbelsäule annehmen, die vollständige Entwicklung von nur einer Wirbelhälfte schwer zu erklären ist, da ja der ganze Wirbelkörper aus einem Stück entstehen soll. Es dürfte von Interesse sein, das Mädchen nach vollendeter Wachstumsperiode nochmals zu röntgen, ob dann der Spalt im ersten Brustwirbelkörper noch vorhanden ist.

Dass es sich bei unserem Falle um das Fehlen eines halben Wirbels und nicht um die Ausbildung eines überzähligen handelt, dürfte der durch eine Röntgendurchleuchtung ergebene Mangel der zweiten rechten Rippe, wie die, wenn auch unsichere Zählung der Processi spinosi von unten her ergeben. Folgen wir der neuesten Publikation über kongenitale Skoliosen (Perrone, Zeitschr. für orthopäd. Chir. Bd. XV. H. 2—4)[1]), so sehen wir, dass dieselben durch ein und mehrere überzählige halbe Wirbel (in einem Falle 4) in 3, Fehlen von halben und mehr Wirbeln (bis $4^1/_2$) in 4, beides sowohl überzählige wie Fehlen von halben Wirbeln in 2, durch überzählige Wirbel- resp. Knochenstücke in 4 Fällen bedingt sind, dazu kommen noch 3 Fälle von Fehlen von halben und mehr Wirbeln und 1 von überzähligen halben Wirbel, bei denen noch andere kongenitale Missbildungen vorhanden sind. Von allen diesen wurden 3 am Lebenden durch Röntgenuntersuchung diagnostiziert. Auf die durch andere Ursachen entstandenen angeborenen Skoliosen will ich nicht eingehen, sondern auf die oben zitierte Arbeit verweisen, woselbst auch die ganze Litteratur enthalten ist.

Lungenabscess nach Ruhr.

Von

Generaloberarzt **Herhold** (Brandenburg a. H.).

(Hierzu Tafel XIV, Figur 3 und 4).

Während der Leberabscess als eine relativ häufige Nachkrankheit der Ruhr beobachtet wird, sind Lungenabscesse als Folge der genannten Krankheit recht selten. Ich meine damit nicht alle jene Lungenabscesse, welche infolge Durchbruchs des Leberabscesses in das Lungengewebe entstanden sind. Derartige Durchbrüche sind nicht so selten beobachtet und veröffentlicht, sie haben ihren Sitz meistens im rechten unteren Lungenlappen. Der Leberabscess wird in solchen Fällen nicht durch abdominale oder perpleurale Incision entleert, sondern eben per vias pulmonum. Einen derartigen Fall beschreibt Ossig (Beiträge zur klinischen Chirurgie, Bd. XIV, p. 247). In der nachfolgenden Beobachtung handelt es sich vielmehr um einen in keinem direkten Zusammenhange mit dem Leberabscess stehenden Lungenabscess nach Dysenterie.

Der Pionier F. von der Pionierkompagnie der Ostasiatischen Besatzungsbrigade erkrankte in China im September 1905 an Dysenterie, am 10. Dezember desselben Jahres wurde

[1]) Die Arbeit von Böhm (diese Zeitschrift Bd. XI, Heft 1) ist erst nach Beendigung des Manuskripts erschienen.

er wegen Leberabscess unter Resektion einer Rippe und, soweit es aus dem Krankenblatt zu erkennen ist, perpleural nach Annähen des Zwerchfells an das Brustfell operiert. Die Heilung der Wunde ging verhältnismässig glatt von statten, und sie war am 3. März 1906 völlig verheilt. Als der Mann mit dem Transport der Ostasiatischen Besatzungsbrigade am 1. Juni 1906 im Lockstedter Lager ankam, bestand ein Ruhrrückfall. Die Untersuchung des Spuren von Schleim und Blut enthaltenden Stuhls ergab, dass sich in ihm Ruhr-Amöben vorfanden, und F. wurde daher zur weiteren Behandlung und Beobachtung am 6. Juni dem Garnisonlazarett A. überwiesen. Hier wurde folgender Befund festgestellt:

„Blass aussehender Mann, Unterleib weich, auf Druck in der Lebergegend druckempfindlich, auf der 8. Rippe eine horizontale etwa 8 cm lange und 1 cm breite Narbe. Stuhl geformt, keine Amöben. Klagen über zeitweilige Stiche in der Lebergegend und in der rechten Brustseite, die seit der in China durchgemachten Operation bestehen sollen."

Bis zum 1. Juli 1906 fühlte F. sich verhältnismässig wohl. Am 2. Juli trat plötzlich nachts ein Hustenanfall und geringe Mengen eines etwas blutig gefärbten schleimigen Auswurfs ein; der Kranke führte die Verschlimmerung seines Zustandes auf eine am 29. Juni erlittene Erkältung zurück. Temperatur am 4. Juli 38,5 abends, am 5. Juli 39,5. Der Auswurf wurde reichlicher. Der Lungenbefund war folgender: „Unterhalb des rechten Schlüsselbeins bis zur 3. Rippe leichte Schallverkürzung, abgeschwächtes Atmen, zeitweiliges trockenes Rasseln. Die grösste Menge des wiederum vermehrten Auswurfs wurde morgens auf einmal entleert. Die durch Oberarzt Jahn vorgenommene Untersuchung ergab folgenden Befund:

1. reichlich unveränderte rote Blutkörperchen,
2. weisse Blutkörperchen in sehr geringer Zahl,
3. sehr rahlreiche rundliche Zellen, deren Herkunft nicht erkennbar,
4. ganz vereinzelte auffallend grosse Gebilde von ovaler Form mit auffallend blassem Zellleib und kleinem Kern (Amöben?).

Die Temperatur sank in den folgenden Tagen wieder etwas, jedoch waren abendliche Temperaturanstiege bis über 38° stets vorhanden. Der Auswurf wurde wiederum reichlicher; namentlich abends vor dem Einschlafen stellte sich häufig Druckgefühl in der Brust ein, dann folgte ein Hustenanfall mit reichlicher Entleerung, wonach das Druckgefühl schwand.

Eine am 27. Juli aufgenommene Röntgenographie zeigte unterhalb des rechten Schlüsselbeins eine circumscripte Verdichtung, welche sich deutlich von dem übrigen lufthaltigen Gewebe abhob. (Siehe das Röntgenogramm Nr. 3 auf Tafel XIV.) Am 6. August wurde der Kranke der äusseren Station überwiesen und am 8. August von mir die Operation vorgenommen.

Operation: Da ich bei dem geschwächten Patienten das Eintreten eines Pneumothorax auf alle Fälle vermeiden wollte, operierte ich zweizeitig, wenn auch bei der Art des Leidens auf Verwachsungen des oberen Lungenlappens mit der Brustwand zu rechnen war. Ich resecierte am 8. August unter Chloroformbetäubung nach Bildung eines Hautmuskellappens mit oberer Basis in etwa 8 cm Ausdehnung die 2. und 3. Rippe und tamponierte mit Jodoformgaze; am 11. August punktierte ich mit der Spritze, nachdem der Kranke subcutane Morphium 0,01 mit 0,0005 Scopolamin erhalten hatte, die Mitte des vorliegenden Lungengewebes und, da rötlicher Eiter folgte, eröffnete ich die Lungenabscesshöhle mit dem Paquelin von der Stelle der Punktion aus. Es handelte sich um eine etwa enteneigrosse Höhle, welche mit rötlichem Eiter fast ganz ausgefüllt war.

Nach der Operation sank das Fieber zur normalen Höhe und trat niemals wieder ein, ebenso hörte vom nächsten Tage an der Auswurf gänzlich auf.

Die Heilung verlief günstig, die Lungenwunde war Ende Oktober 1906 verheilt, es war jedoch am 12. November noch ein nachträgliches Entfernen eines nekrotischen Rippenstücks erforderlich. Endgültige Heilung am 1. Dezember 1906. Entlassung aus dem Lazarett als geheilt am 5. Dezember 1906.

Eine im September noch vor der Verheilung aufgenommene Photographie zeigt die bereits erheblich verkleinerte Lungenwunde. Photographie Nr. 4 des Röntgenogramms auf Tafel XIV zeigt die völlige Aufhellung der Lunge an Stelle des früheren Schattens.

Resümieren wir kurz das Geschilderte, so trat bei einem an Ruhr erkrankten und wegen Leberabscess operierten Mann 7 Monate nach der Operation des Abscesses und 4 Monate nach völliger Verheilung der Operationswunde ein Lungenabscess im obersten Teile des rechten oberen Lungenlappens ein.

Auf welche Weise ist nun dieser Lungenabscess entstanden? Um den Durchbruch eines noch etwa vorhanden und bis dahin eingekapselt gewesenen 2. Leberabscesses kann es sich nicht handeln, denn dann würde doch wohl zunächst der rechte Mittel- oder Unterlappen und nicht der oberste Teil des oberen Lungenlappens ergriffen sein. Zweifellos hatte der Mann, als er am 1. Juni im Lockstedter Lager aufgenommen wurde, einen leichten Ruhrrückfall mit Schleim, Blut und Dysenterie-Amöben im Stuhl. Dieser Ruhrrückfall ging im Lazarett zu A. während des Monats Juni in Genesung über und verschwanden deswegen, wie gewöhnlich, die Amöben aus dem Stuhl. Wahrscheinlich sind nun durch die Blutbahn während des Ruhrrückfalls mit Eiterkörperchen beladene Amöben in das Lungengewebe des oberen Lappens gelangt und so die Ursache der Erkrankung geworden. Amöben können auf dem Wege der Blutbahn derartige Infektionen bewirken; es geht das schon daraus hervor, dass nach Kartulis (Dysenterie, Wien, 1896, p. 82) sogar Gehirnabscesse nach Ruhr entstanden sind, und dass in Eiter von durch Ruhr entstandenen Leberabscessen regelmässig Amöben angetroffen werden.

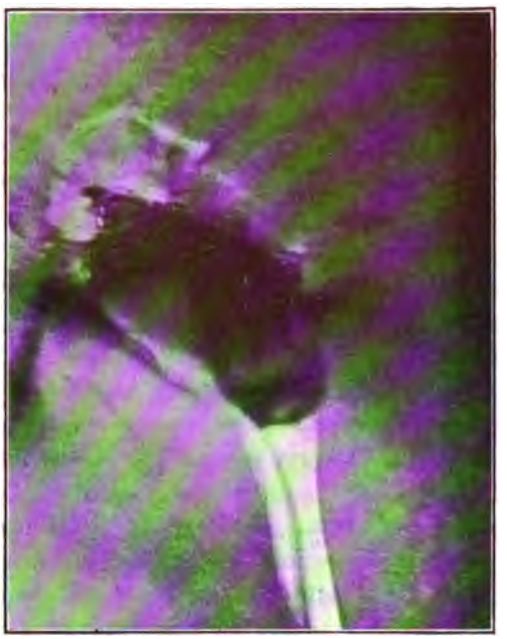

Eine andere Möglichkeit für die Entstehung des Lungenabscesses wäre die, dass auf dem Lymphgefässwege Amöben durch das Zwerchfell in die Pleura, von dort in den oberen Lungenlappen gelangt seien. Dann hätte aber wohl die zum Lungenabscess führende Krankheit zunächst pleuritische Erscheinungen hervorrufen müssen. Dieselben waren nicht nachweisbar, wenigstens kein Schaben und kein Erguss; nur über Bruststiche wurde geklagt, die aber erst bei ziemlich fortgeschrittener Lungenerkrankung eintraten.

Drittens endlich wäre möglich, dass der Lungenabscess schon früher gelegentlich der Erkrankung an Leberabscess und unabhängig von diesen abgekapselt bestanden hätte und erst beim Durchbruch in die Bronchien Symptome verursacht hätte. Diese letztere Möglichkeit ist unwahrscheinlich, wenn auch nicht ganz abzustreiten. Die oben geschilderte Entstehungsannahme auf dem Blutwege infolge des Ruhrrückfalls erscheint mir als die wahrscheinlichste.

Der Fall ist jedenfalls selten und habe ich keinen ähnlichen in der Litteratur gefunden; es waren in den bisher beschriebenen Fällen die nach Ruhr entstandenen Lungenabscesse sämtlich auf den Durchbruch eines Leberabscesses in die Pleura oder direkt in die Lunge zurückzuführen.

Spaltarm mit Klumphand bei einem Hunde.

Von

Dr. **Heinrich Hilgenreiner,** Spezialarzt für Chirurgie in Prag.

(Hierzu Tafel XIV, Figur 5 und 6.)

Gelegentlich von Tierversuchen, welche ich zur Bewertung der Stauungshyperämie bei Frakturen ausführte, bekam ich einen Hund zugestellt, welcher die linke vordere Extremität in einer Weise missbildet hatte, welche mir einer kurzen Mitteilung wert erscheint.

Es handelte sich um eine 9 Wochen alte Spitzhündin, welche mit einem Hunde und noch einer Hündin der gleichen Rasse einen Wurf darstellte, etwas schwächer gebaut war wie diese (200—300 gr. Gewichtsdifferenz) und im Gegensatz zu deren normalen Entwicklung einen Vorderfuss in der unten beschriebenen Weise missbildet hatte. In der Folgezeit blieb dieses Tier unter nicht besonders günstigen Fütterungsverhältnissen im Wachstum noch weiter zurück, magerte, während die beiden anderen Hunde sich kräftig weiter entwickelten, ab und ging schon am Ende der 12. Lebenswoche zu Grunde. Die Sektion ergab ausser dem Befunde der allgemeinen Inanition nur die Zeichen eines leichten Darmkatarrhs.

Die auffällige linke vordere Extremität erschien in toto beträchtlich kleiner als die der Gegenseite, wurde, weil zu kurz, beim Laufen suspendiert gehalten, und zeigte eine ausgedehnte Spaltbildung, welche den Radius samt Zeigefinger von der übrigen Extremität mehr oder minder abgesondert erscheinen liess. Wie durch Inspektion und Palpation leicht festzustellen, betraf die Spaltbildung die Hand und Handwurzel und vom Vorderarm die Hautstellen bis ins untere Drittel desselben, die Muskeln bis zum Ellbogengelenk und die Knochen anscheinend noch darüber hinaus. Die Abspaltung des Radius vom ulnaren Hauptteile machte sich bei letzterem geltend durch eine ausgesprochene Klumphandstellung der von der Ulna getragenen Pfote, welche dadurch in der Höhe der Metacarpalknochen von dem radialen Teile dorsalwärts gekreuzt wurde.

Die Funktion der Extremität war sehr herabgesetzt, da dieselbe zum Laufen nicht verwendet wurde. Als das Tier durch Frakturierung der rechten Tibia vorübergehend zum Gebrauche derselben gezwungen wurde, bildete sich am Dorsum manus i. e. am Stützpunkte dieser Extremität eine wunde Stelle, welche nach Konsolidierung der Fraktur rasch wieder verheilte. Dagegen besassen die beiden Teile des Vorderarms einen gewissen Grad von selbständiger Beweglichkeit, insbesondere konnte der Radius für sich allein gehoben und gesenkt, sowie ein wenig ab- und adduziert werden.

Die näheren Skelettverhältnisse geben die beigegebenen Röntgenogramme wieder, welche ich an der Klinik des Herrn Prof. Wölfler aufnehmen konnte. Fig. 5 zeigt die im Schultergelenke exartikulierten Vorderextremitäten bei parallel verlaufenden Vorderarmknochen (Humerus von der Innenseite gesehen). Auffallend erscheint zunächst die vom Humerus gegen die Phalangen zunehmende Grössendifferenz sämtlicher Skelettteile zu Ungunsten der missbildeten Extremität, die beträchtliche Atrophie des unteren Humerusendes, wie sie namentlich in der Verkürzung des anteroposterioren Durchmessers zum Ausdrucke kommt, das weite Spatium interosseum des Vorderarmes (links 18 mm, rechts $2^1/_2$ mm grösste Weite), welches vor allem durch die Luxation und Verlagerung des Radius an die Vorderseite des Humerus erklärt wird, die Sonderstellung des radialen Teiles (Speiche, Zeigefinger mit seinem Metacarpale und 2 Handwurzelknochen) und die Klumphandstellung der restierenden Pfote, wie sie für Radiusdefekt charakteristisch ist. Mit dieser Missbildung hat die hier vorhandene Spaltbildung auch das Fehlen des Daumens, die Veränderungen am distalen Ende der Ulna und am unteren Ende des Humerus, das Fehlen des Os naviculare und Os multangulum majus im ulnaren Teile, welche sich hier mit dem Radius im abgespaltenen Teile vorfinden u. s. w. gemeinsam. Die Veränderung am unteren Humerusende betrifft vor

allem das Fehlen des dem Capitulum humeri entsprechenden Teiles der unteren Humerusepiphyse, wie dies ebenfalls dem angeborenen Radiusdefekt entspricht und im vorliegenden Falle durch die Verlagerung des Radiusköpfchens erklärt wird. Diese Verhältnisse sind insbesondere in Fig. 6 ersichtlich, welche die Extremität nach Präparation der Muskeln und zwar den Oberarm von vorn, den Vorderarm in Pronationsstellung zeigt. Von besonderem Interesse erscheint ferner auf diesem Skiagramm, dass die Spaltbildung auch an dem unteren Ende der Humerusdiaphyse angedeutet erscheint, indem die Fossa olecrani distalwärts nicht wie auf der Gegenseite durch einen Knochenschatten abgeschlossen, sondern zum Teil offen erscheint.[1]) Auch die Verlagerung der Articulatio brachio-ulnaris auf den vom Radius verlassenen äusseren Teil des Humerusendes und das Hineinbeziehen des radialen Epikondyls in dieses Gelenk, wodurch der Ulna leichte Rotations- i. e. Pro- und Supinationsbewegungen ermöglicht werden, kommt auf diesem Bilde zum Ausdruck. Endlich möchte ich noch auf ein 4. rudimentäres Metacarpale im ulnaren Hauptteile des Vorderarmes hinweisen, welches radialwärts vom Mittelhandknochen des 3. Fingers gelegen als dem fehlenden Daumen entsprechend angesehen werden könnte, da die volare Lage des letztern eine Abspaltung des Radius und des Zeigefingers ohne gleichzeitige Abtrennung des Daumens denkbar erscheinen lässt.

Der Muskelbefund ergibt sich durch Präparation der Muskeln kurz wie folgt: Rechts finden sich normale Verhältnisse, an der linken vorderen Extremität fehlen selbst grössere Muskeln oder sind kaum angedeutet. Von deutlich ausgesprochenen Vorderarmmuskeln finden sich im ulnaren Teil ein m. flexor carpi ulnaris, ein oberflächlicher und tiefer Fingerbeuger an der Beuge- und ein rudimentär entwickelter Fingerstrecker an der Streckseite. Erstere entspringen regelrecht vom Epikondylus ulnaris, letzterer von der Mitte der Ulna statt vom radialen Epikondyl. Der radiale Teil besitzt nur drei grössere Vorderarmmuskeln: Den gut entwickelten m. pronator teres und den m. flexor carpi radialis an der Beugeseite, und einen kräftigen Streckmuskel (m. extensor carpi radialis) an der Streckseite, der indess wie sein Antagonist nur bis zum Radiusende verläuft und so zwar keinen Einfluss auf das Handgelenk, wohl aber auf den frei beweglichen Radius besitzt (s. o.). Zu erwähnen ist noch, dass der m. biceps humeri infolge der Verlagerung des Radius gegen den Humerus sich peripherwärts seiner gewöhnlichen Insertionsstelle am Radius befestigt und so einen grösseren Einfluss auf dessen Bewegungen gewinnt. Für den Zeigefinger findet sich kein eigentlicher Beuger oder Strecker vor, wohl aber sind die einzelnen Fingerglieder durch fadenförmige Sehnen miteinander verbunden, von welchen die Beugesehne aus einem kleinsten Muskelbauch an der Handwurzel hervorzugehen scheint.

Von den drei Nerven durchläuft nur der n. ulnaris den Vorderarm als Nervenstamm, während die beiden andern Hauptnerven sich bereits in der Nähe des Ellbogengelenks, der n. medianus unter dem m. pronator teres, der n. radialis nach seinem Hervortreten unter dem m. triceps, in ihre Äste auflösen. Die Versorgung der Muskeln durch dieselben scheint normal zu sein.

Der Verlauf der Gefässe zeigt insofern eine Abweichung von der Norm, als die a. brachialis bereits am Übergang des mittleren Humerusdrittels in das untere sich teilt und eine a. interossea natürlich nicht existiert.

Alles zusammengefasst lässt sich somit sagen: Es handelt sich um eine zwischen Mittel- und Zeigefinger beginnende Spaltbildung der linken vorderen Extremität, welche sich im Bereiche der Haut bis ins untere Drittel des Vorderarmes, im Bereiche der Muskulatur und Knochen bis zum Ellbogen erstreckt, am unteren Humerusende noch angedeutet erscheint und auch das arterielle System betrifft, indem die Teilungsstelle der Armarterie in ihre beiden Hauptäste proximalwärts verschoben erscheint.

[1]) Auf der stark verkleinerten Reproduktion des Skiagramms kaum erkennbar.

Das Interesse des Falles liegt zunächst darin, dass eine derartige Missbildung beim Menschen wie beim Tiere äusserst selten vorkommt; beim Tiere ist mir nur ein im Vorjahre ganz kurz mitgeteilter, dem vorliegenden recht ähnlicher Fall Guérin's[1]) bekannt geworden, beim Menschen wurde meines Wissens noch kein Fall von Spaltarm — so möchte ich diese Missbildung zum Unterschiede von der Spalthand bezeichnen — bisher beobachtet. Nach Hains[2]) Zusammenstellung aus dem Jahre 1905 wurden bis dahin überhaupt erst 67 Fälle von Spalthand beim Menschen veröffentlicht; in keinem Falle reichte meines Wissens die Spaltbildung über die Handwurzel hinaus. Dagegen sind mir drei Fälle aus der Litteratur bekannt geworden, in welchen die untere Extremität, welche die Spaltbildung meist in höherem Grade aufweist, als die obere, beim Menschen in ähnlicher Weise betroffen wurde: Ein Fall wurde von Perthes[3]) publiziert und betrifft einen 39jährigen Chinesen mit beiderseitiger Spalthand und beiderseitigem Spaltfuss; am rechten Fusse, von welchem nur die kleine Zehe mit dem Metatarsale und einer eigentümlichen Knochenmasse vorhanden war (Cuboid und Calcaneus?), reichte die Spaltbildung ungefähr bis zum mittleren Drittel des Unterschenkels bei gleichzeitigem Fehlen des unteren Tibiaendes. Ferner berichtete Hildemann[4]) und Joachimsthal[5]) über je einen Fall von angeborenem Tibiadefekt mit Klumpfuss, in welchen — das eine Mal durch das Skiagramm aufgedeckt — eine Spaltbildung im unteren Oberschenkelende vorgefunden wurde. Diese Befunde bringen ebenso wie unsere Beobachtung die Fälle von Radius- oder Tibiadefekt und die Strahldefekte überhaupt den Spaltbildungen sehr nahe, indem sie die ersteren als durch die letzteren entstanden erscheinen lassen und meine obige Beobachtung stellt gewissermassen eine verbindende Zwischenstufe dar, bei welcher der Radius bereits abgespalten ist, die den Radiusdefekt begleitenden Veränderungen zum grössten Teil ausgebildet erscheinen, der Zusammenhang des abgespaltenen Teiles mit dem Humerus aber noch erhalten blieb.

Über die Vorgänge in der Röntgenröhre.

Von

Prof. Dr. **B. Walter.**

In einer im ersten Heft dieses Bandes erschienenen Abhandlung beschäftigt sich Herr A. Köhler einerseits mit den Dosierungsmethoden in der Röntgentherapie und andererseits mit den Vorgängen in der Röntgenröhre. Obgleich sich nun auch zu seinen das erstere Thema betreffenden Ausführungen manches sagen liesse, so will ich mich hier doch nur mit dem zweiten Teile seines Aufsatzes beschäftigen, in welchem nämlich der Verfasser eine bereits früher von ihm in der Münchener medizin. Wochenschr. 1905 Nr. 2 vorgetragene und dann von mir in derselben Zeitschrift Nr. 13 beanstandete Auffassung abermals vorbringt, die Auffassung nämlich, dass die in der phosphoreszierenden Glashalbkugel einer in Tätigkeit befindlichen Röntgenröhre entstehende Wärmemenge lediglich durch Wärmestrahlung von seiten der Antikathode her entstehe und nicht, wie ich schon a. a. O. wahrscheinlich gemacht zu haben glaube, in der Hauptsache durch die daselbst auftreffenden sekundären Kathodenstrahlen selbständig erzeugt werde.

---

[1]) Guérin, M. G., Chien ectromélien-ectrodactyle. Bulletin de la société centrale de Médicine vétérinaire. 1906, t LX, p. 631—633.

[2]) Hain, E., Über Spalthand und Spaltfuss. Arch. f. Orthopädie, Mechanotherap. und Unfallchirurgie. Bd. II, Hft. 3, ref. Centralbl. f. Chir. 1905 S. 336.

[3]) Perthes, G., Über Spalthand. Deutsche Zeitschr. f. Chir. Bd. LXIII S. 132. 1902.

[4]) Hildemann zit. bei Joachimsthal l. c. S. 597.

[5]) Joachimsthal, Der Klumpfuss. Handbuch der orthopädischen Chirurgie. Bd. II S. 597—598. Jena, Verlag Fischer 1906.

Da es sich nun hier um eine Erscheinung handelt, welche für die Vorgänge in der Röntgenröhre äusserst charakteristisch ist, so dürfte es angebracht sein, zunächst das Wesentlichste meiner damaligen Ausführungen hier wörtlich zu wiederholen. Dieselben lauteten: „Die Ursache der Erwärmung der dem Antikathodenspiegel gegenüberliegenden Glaswand einer Röntgenröhre ist nicht, wie Herr Köhler glaubt, in der von der Antikathode selbst ausstrahlenden Wärme zu suchen, sondern wir haben es hier vielmehr in der Hauptsache mit einer selbständigen Wärmeerzeugung zu tun, welche durch die an dieser Stelle auffallenden, von der Antikathode nach allen Seiten hin ausgesandten sekundären Kathodenstrahlen bewirkt wird; denn ebenso wie die primären, auf die Antikathode selbst auftreffenden Kathodenstrahlen hier die allbekannte starke Wärmewirkung erzeugen, so bringen auch jene sekundären Kathodenstrahlen auf den von ihnen getroffenen Teilen der Glaswand der Röhre eine nicht unerhebliche Wärmemenge hervor, wie sie auch an dieser Stelle nicht bloss ihre eigene Röntgenstrahlung, die sogenannte „Glasstrahlung" der Röhre, sondern auch jene lebhafte, grüne Phosphoreszenz des Glases erzeugen, die ja für das Aussehen einer im Betriebe befindlichen Röntgenröhre so charakteristisch ist. In der Hauptsache habe ich diese Erscheinungen schon im 2. Bande der „Fortschritte auf dem Gebiete der Röntgenstrahlen" S. 148, 1898/99, klargelegt, und dass nun auch speziell die Erwärmung der in Frage kommenden Glaswand zum grössten Teile nicht, wie Herr Köhler meint, durch eine Überstrahlung der Wärme der Antikathode, sondern vielmehr durch einen besonderen Prozess auf jener Glaswand selbst erzeugt wird, das habe ich nun auch neuerdings noch in Veranlassung des Köhlerschen Aufsatzes in der folgenden, sehr einfachen Weise bewiesen. Ich füllte eine der bekannten, nach meinen Angaben von C. H. F. Müller, hierselbst, konstruierten Wasserkühlröhren, bei der bekanntlich das Kühlwasser des Antikathodengefässes mit dem Metallboden des letzteren in direkter Berührung steht (so dass also beide stets die gleiche Temperatur haben), mit etwa 100 ccm Wasser von 12° C. Die Röhre wurde dann zwei Minuten lang in gewöhnlicher Weise mit kräftigem Strome beschickt, worauf die Temperatur des Antikathodenwassers 24° C. betrug, während die der Antikathode gegenüberliegende Glaswand schon so heiss war, dass ich sie nicht mehr anfassen konnte. Die Erwärmung derselben war also keinesfalls durch eine ihr von der Antikathode zugestrahlte Wärme bewirkt worden; denn bekanntlich geht diese Form der Energie niemals von selbst von einem kälteren zu einem wärmeren Körper über. Wir haben es mithin auch bei der Erwärmung der in Frage kommenden Teile der Glaswand einer Röntgenröhre — genau so wie auf ihrer Antikathode selbst — mit einer bei der Neutralisierung von negativ geladenen Kathodenstrahlenteilchen auftretenden, selbständigen Wärmeentwicklung zu tun."

Soweit meine damaligen Ausführungen. Herr Köhler antwortete darauf lediglich folgendes (a. a. O. Nr. 13):

„Was meine theoretische Begründung des Prinzips in der Originalarbeit anbetrifft, welche Herr Walter für unrichtig hält, so kann ich mich damit begnügen, festzustellen, dass, wie über die Natur der Röntgenstrahlen selbst, so auch über die Vorgänge im Innern der Röntgenröhre noch nicht die geringste Klarheit geschaffen worden ist, dass darüber nur eine Anzahl Hypothesen bestehen, von denen die eine immer die andere stützen muss."

Ich habe auf diese Ausführungen seinerzeit nicht mehr geantwortet, obgleich sie natürlich nichts anderes als eine bequeme Ausflucht darstellen. Denn der in meinen oben angeführten Darlegungen aus der Münchener medizin. Wochenschr. angeführte Versuch mit der Wasserkühlröhre spricht doch ganz entscheidend gegen die Auffassung Köhlers. Gerade auf diesen Versuch aber geht der letztere auch in seinen neuesten Ausführungen über diesen Gegenstand überhaupt nicht ein; und in seiner oben erwähnten Antwort auf meinen Artikel sagt er darüber auch nur, dass die in demselben beschriebene Erscheinung „sich vielleicht recht einfach erklären lässt", ohne uns aber seine Erklärung zu verraten.

Wenn ich nun auch, so lange diese andere Erklärung nicht gegeben ist, die Sache

wohl hätte auf sich beruhen lassen können, so habe ich doch den Versuch neuerdings noch in mehrfacher Hinsicht verbessert. Einesteils nämlich verwandte ich zu demselben nicht mehr die gewöhnliche Müllersche Wasserkühlröhre, bei der ja bekanntlich, um an Platin zu sparen, vor dem Boden des eigentlichen Platintopfes des Antikathodengefässes noch eine platinierte Nickelplatte in ziemlich künstlicher Weise befestigt ist, und bei der daher diese Platte möglicherweise doch eine etwas höhere Temperatur annehmen kann als das Kühlwasser hinter ihr, sondern ich liess mir für diesen Versuch eine besondere Kühlröhre mit ganz einfachem Platintopf von 0,3 mm Bodenstärke herstellen, so dass also hier das Kühlwasser und die Antikathodenplatte in direkter Berührung miteinander stehen. Zweitens füllte ich das Antikathodengefäss dieser Röhre nicht wie früher mit Wasser von 12° C, sondern mit dem Schmelzwasser einer grösseren Eismenge — direkt Eis in das Antikathodengefäss zu tun, empfahl sich nicht, da dann die Temperatur des Schmelzwassers am Boden des Gefässes nach Betätigung der Röhre höher wurde als bei Anwendung blossen Eiswassers — offenbar, weil die Eisstücke die Zirkulation des Wassers in dem Gefässe behindern. Drittens endlich wurde die Erwärmung der phosphoreszierenden Glaswand der eine gewisse Zeitlang betätigten Röhre nicht wie bei den früheren Versuchen durch Befühlen mit der Hand, sondern in erheblich bestimmterer Weise dadurch festgestellt, dass vor dem Versuche auf verschiedene Teile der in Frage kommenden Hälfte der Glaskugel der Röhre Stearinflecken aufgetropft wurden.

Die Röhre wurde dann, nachdem die Temperatur des Wassers des Antikathodengefässes unten und oben gemessen, das Thermometer aber, um die Strömung des Wassers nicht zu behindern, wieder herausgezogen war, mit einem kräftigen Strome so lange betrieben, bis einige der Stearintropfen an der Glaswand hinuntergelaufen waren. Dann wurde der Strom ausgeschaltet und nun sofort die Temperatur des Antikathodenwassers unten und oben abermals festgestellt. Von den vielen derartigen Versuchen führe ich nur einen einzigen genauer an. Bei demselben waren 150 ccm Eiswasser in das Antikathodengefäss gefüllt, und es war die Temperatur in letzterem vor Beginn des Versuches unten 3,9 und oben 3,0° C. Die Röhre, deren Härte gleich 7 W (5 B. W.) war, wurde dann mit einem Strome von 2,00 Milliampère Durchschnittswert 1 Minute und 45 Sekunden lang betrieben, und dann der Strom ausgeschaltet, da gerade die ersten Stearintropfen hinunterliefen. Die sofort darauf gemessene Temperatur des Kühlwassers betrug unten 8,7 und oben 10,3° C, so dass also die Temperatur des Antikathodenmetalles selbst jedenfalls nicht über 11° C. gestiegen sein dürfte. Trotzdem aber war das Stearin, dessen Erstarrungspunkt bei 46° C. lag, von verschiedenen Stellen der phosphoreszierenden Halbkugel glatt heruntergeflossen, und zwar nicht bloss von der Stelle, die der Antikathode gerade gegenüberlag, sondern zuerst vielmehr von einem um etwa 45° weiter von der Kathode entfernt in der Mittelebene der Röhre gelegenen Punkte aus, so dass also damit zugleich auch eine Mitwirkung von primären, durch etwaige Reste von Schliessungsströmen des Induktors erzeugten Kathodenstrahlen ausgeschlossen ist.

Es sei übrigens noch erwähnt, dass das Herabfliessen eines solchen, an bestimmter Stelle der phosphoreszierenden Glaswand der Röhre aufgetropften Stearinfleckes bei allen diesen Versuchen, so lange der Strom und die Härte der Röhre konstant blieb, fast auf die Sekunde genau eintrat, so dass sich daher mit Hilfe eines solchen Tropfens eine sehr genaue Dosierung der Wirkung einer Röhre erreichen lassen muss, wie ich dies auch schon in meinem Vortrag auf dem vorjährigen Röntgenkongress angedeutet habe.

Zur Theorie zurückkehrend, können wir nun meines Erachtens aus den obigen Versuchen mit vollkommener Sicherheit den Schluss ziehen, dass die dabei auftretende schnelle Erwärmung der phosphoreszierenden Glaswand der dabei benutzten Wasserkühlröhre jedenfalls nicht, wie Herr Köhler meint, durch Wärmeüberstrahlung von der Antikathode her veranlasst sein kann; denn bei den mitgeteilten Versuchen wurde ja von dieser Seite her nicht Wärme sondern vielmehr Kälte auf die Glaswand gestrahlt; und dennoch erwärmte sich die letztere schon in weniger als zwei Minuten von Zimmertemperatur auf 46° C., d. h. also um ungefähr 30° C.

Trotz alledem könnte man nun meinen, dass bei Röhren, deren Antikathode nicht durch Wasser gekühlt ist und daher bald nach dem Einschalten des Stromes eine sehr hohe Temperatur annimmt, doch von dieser Seite her eine noch beträchtlichere Wärmemenge zur phosphoreszierenden Glaswand hinübergestrahlt werden kann als darin nach den obigen Versuchen an Ort und Stelle erzeugt wird. Dass dies jedoch nicht der Fall ist, geht nun ferner noch aus folgenden sehr einfachen Versuchen hervor. Es wurde dabei eine Röhre benutzt, wie sie vor etwa zehn Jahren von der Allgemeinen Elektrizitätsgesellschaft in Berlin in den Handel gebracht wurde und in der Fig. 1 in $^2/_5$ natürlicher Grösse dargestellt ist. Dieselbe besitzt zwei gleiche sich gegenüberstehende Kathoden A und B und in der Mitte dazwischen als Antikathode ein gegen die Achse des Apparates um 45° geneigtes dünnes Platinblech C, das an einem senkrecht zu der Zeichenebene stehenden, in der Figur nicht mit gezeichneten Draht befestigt ist. Nimmt man nun C als Anode und A als Kathode, so phosphoresziert nur die nach D zu gelegene Halbkugel der Röhre. Die von dem glühenden Platinbleche C ausgestrahlte Wärme dagegen trifft die beiden Halbkugeln bei D und bei E gleichmässig; denn das nur 0,1 mm dicke Platinblech ist natürlich vorne und hinten gleich heiss, wie man auch den glühenden Fleck desselben, der die Stelle des auffallenden Kathodenstrahlenbündels andeutet, von vorne und hinten her gleich hell leuchten sieht. In dem Punkte D wird demnach in diesem Falle nicht bloss Wärme durch die daselbst auffallenden sekundären Kathodenstrahlen, sondern auch durch Strahlung von seiten der glühenden Antikathode C her erzeugt. Im Punkte E dagegen wirkt nur die letztere Wärmequelle allein, so dass wir also in dieser Röhre einen ausgezeichneten Apparat besitzen, um die von beiden Ursachen herrühren den Wärmemengen auch quantitativ miteinander zu vergleichen.

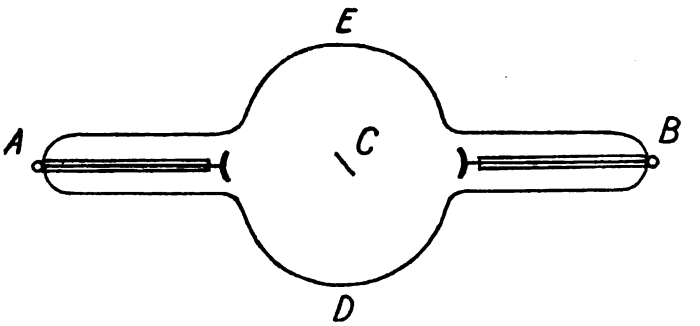

Fig. 1.

Zu diesem Zweck bringt man nämlich wieder auf die beiden Punkte D und E der Röhre zwei Stearintropfen auf und beobachtet nun die Zeiten, in welchen beide nach der Einschaltung des Stromes herabfliessen. Bei einem derartigen Versuche, bei welchem A Kathode war, floss der Tropfen bei D schon nach 54 Sekunden hinab, während der bei E noch drei Minuten nach Einschaltung des Stromes kein Anzeichen von Schmelzung zeigte. Um zugleich zu zeigen, dass dies nicht etwa daran lag, dass die Glaswand bei E dicker war als bei D, wurde dann der Versuch unterbrochen, die Röhre abkühlen lassen, ein neuer Tropfen bei D aufgebracht, und jetzt die Röhre abermals mit derselben Belastung wie früher in Gang gesetzt, jedoch jetzt nicht wieder A, sondern B als Kathode genommen. Nunmehr zeigte der Stearinfleck bei E, der noch von dem vorigen Versuche her dort sass, schon nach 45 Sekunden an seinen Rändern die ersten Spuren der Schmelzung, 8 Sekunden später setzte er sich in Bewegung und war nach zwei weiteren Sekunden, also 55 Sekunden nach dem Einschalten des Stromes, unten an der Kugel angelangt. An dem Tropfen bei D dagegen traten die ersten Spuren der Schmelzung erst 4 Minuten nach der Einschaltung des Stromes auf, nach weiteren 20 Sekunden fing er ganz langsam an zu rutschen und war auch erst 30 Sekunden später am unteren Rande der Kugel angelangt. Die Röhre hatte die Härte 3 W (1—2 B. W.) und war mit 0,8 Milliampère belastet, wobei dann das Antikathodenblech C derselben in seiner Mitte einen hellrot glühenden Fleck von etwa 1 cm Durchmesser zeigte.

Auf Grund aller dieser Versuche kann man nun wohl mit Sicherheit behaupten, dass selbst bei Röhren, deren Antikathode nicht durch Wasser gekühlt ist, die in der phosphores-

zierenden Glaswand an Ort und Stelle entstehende Wärmemenge diejenige, welche derselben durch Strahlung von seiten der Antikathode her zugetragen wird, um das Mehrfache übertrifft; denn wenn auch bei härteren Röhren der Unterschied vielleicht nicht ganz so gross sein dürfte, wie in dem obigen Falle, so ist doch andererseits wieder zu berücksichtigen, dass bei den jetzt gebräuchlichen Röhren die Antikathoden, wenn sie nicht durch Wasser gekühlt werden, in der Regel aus so starken Metallklötzen bestehen, dass sie kaum jemals zu so heller Rotglut gelangen wie diejenige des zuletzt beschriebenen Versuches. Und da nun die Grösse der von einem Körper zum andern durch Strahlung übertragenen Wärme cet. par. mit der Temperaturdifferenz beider abnimmt, so wird also auch in den neueren Röhren schon aus diesem Grunde die Wärmeübertragung von der Antikathode zur Glaswand der Röhre hin erheblich geringer sein als bei den oben beschriebenen Versuchen mit der Röhre der Fig. 1, bei den Wasserkühlröhren aber natürlich völlig verschwindend, ja in den meisten Fällen sogar negativ sein, da die Temperatur des Kühlwassers hier eben meistenteils niedriger sein wird als die der phosphoreszierenden Glaswand.

Es sei noch erwähnt, dass alle bisher beschriebenen Versuche natürlich nur den Nachweis bringen, dass die in der phosphoreszierenden Glaswand einer Röntgenröhre entstehende Wärme in der Hauptsache jedenfalls nicht von der Antikathode her zu ihr hinübergestrahlt wird sondern vielmehr daselbst an Ort und Stelle entsteht. Dagegen ist dadurch natürlich noch nicht bewiesen, dass es nun auch die sekundären Kathodenstrahlen, d. h. die von der Antikathode in ähnlicher Weise wie die Röntgenstrahlen nach allen Seiten hin ausgestrahlten Kathodenstrahlen sind, welche diese Wärme erzeugen. Bedenkt man indessen, dass die Röntgenstrahlen, welche ja ebenfalls die in Rede stehenden Teile der Glaswand durchdringen, keinesfalls die Erwärmung derselben veranlassen können — denn dann müssten sie ja ähnliche Wirkungen auch ausserhalb der Röhre hervorbringen —, so bleibt als Ursache jener Wärme eben keine andere Strahlung mehr übrig als die mehrfach genannte; und diese Annahme ist nun auch um so naheliegender, als ja diese Strahlung auch, wie sich leicht zeigen lässt, in der fraglichen Glaswand nicht bloss das Phosphoreszenzlicht, sondern sogar ihre eigene Röntgenstrahlung, nämlich die sog. Glasstrahlung der Röhre, erzeugt, also mit anderen Worten alle Eigenschaften der primären Kathodenstrahlen hat. Warum sollte sie also auch nicht wie diese eine kräftige Wärmewirkung besitzen?

Der positive Beweis einer solchen Wirkung liesse sich natürlich mit Hilfe einer passend gebauten Röhre leicht bringen. In Ermangelung einer solchen habe ich inzwischen diesen Beweis wenigstens in unvollkommener Weise mit Hilfe derjenigen Spezialröhre zu führen gesucht, welche zuerst von dem Amerikaner Merrit angegeben wurde (s. Fortschr. Bd. 2, S. 160), um damit die Tatsache zu zeigen, dass die Phosphoreszenz der Glaswand vor der Antikathode einer Röntgenröhre nicht von den von dieser ausgehenden Röntgenstrahlen, sondern von den von ihr in gleicher Weise ausgesandten sekundären Kathodenstrahlen herrührt. Die Röhre ist in der Form, wie ich sie vor mehreren Jahren für unser Laboratorium herstellen liess, in der Fig. 2 in $^1/_5$ natürlicher Grösse abgebildet. *A* ist die Kathode, *B* die Antikathode derselben. Letztere besteht aus 0,1 mm dickem Platin und hat in ihrer Mitte ein Loch von 1 mm Durchmesser, um einen kleinen Teil des primären Kathodenstrahlenbündels

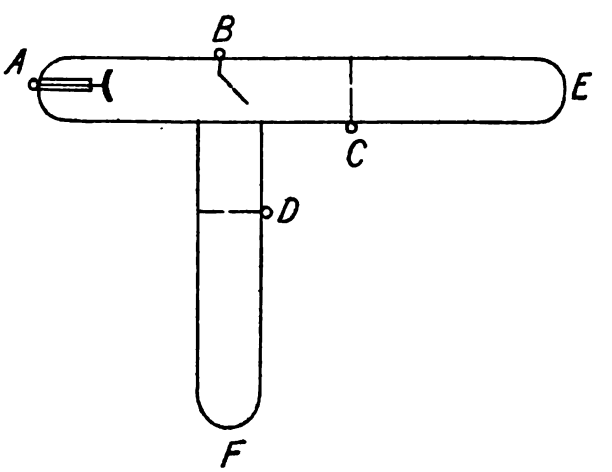

Fig. 2.

hindurchzulassen, der durch einen bei C angebrachten, den ganzen Querschnitt der Röhre ausfüllenden Aluminiumschirm mit kreisförmiger Öffnung von 3 mm Durchmesser weiter abgeblendet wird und auf der Glaswand bei E einen hellen Phosphoreszenzfleck erzeugt. Die von B nicht durchgelassenen Kathodenstrahlen erzeugen daselbst in gewohnter Weise Röntgen- und sekundäre Kathodenstrahlen, die sich natürlich beide auch in das daselbst angebrachte Seitenrohr ausbreiten, und von denen nun hier gleichfalls durch einen dem Schirm C ähnlichen Schirm D ein schmales Bündel herausgeblendet wird. So erscheint denn auch bei F auf der Glaswand ein Phosphoreszenzfleck, der aber erheblich schwächer ist als derjenige bei E. Durch Annäherung eines Magneten an dieses Seitenrohr zeigt man nun sehr einfach, dass auch dieser Phosphoreszenzfleck bei F abgelenkt wird, woraus dann also folgt, dass derselbe nicht von den daselbst ebenfalls auftreffenden Röntgenstrahlen, sondern von den gleichfalls von B aus dorthin gelangenden sekundären Kathodenstrahlen erzeugt wird.

Um nun aber mit dieser Röhre auch die Wärmewirkung der sekundären Kathodenstrahlen bei F nachzuweisen, befestigte ich daselbst aussen auf dem Glase mit ein wenig Klebwachs die Lötstelle eines aus Eisen- und Konstantandraht bestehenden Thermoelementes, das mit einem hochempfindlichen Galvanometer verbunden wurde. Setzte ich dann die Röhre mit 0,7 Milliampère Strom 30 Sekunden lang in Gang, so betrugen in drei verschiedenen Versuchen die Ausschläge des Galvanometers resp. 38, 37 und 31 Skalenteile; während bei drei dazwischen fallenden Versuchen, bei denen durch einen bei D aufgestellten Magneten der Phosphoreszenzfleck von F fortgelenkt war, sich bei Verwendung desselben Stromes und derselben Zeit Ausschläge von resp. 24, 31 und 22 Skalenteilen ergaben. Man sieht also, dass die Erwärmung der Glaswand bei F bei nicht abgelenktem Phosphoreszenzfleck deutlich grösser ist als bei Ablenkung desselben, dass aber doch die Unterschiede hier lange nicht so beträchtlich sind, wie man dies nach den früheren Versuchen wohl erwarten konnte. Es rührt dies m. E. daher, dass die hauptsächlichste Quelle für die Erwärmung der Glaswand bei F in diesem Falle nicht das schwache, durch die kleine Öffnung von D gehende sekundäre Kathodenstrahlenbündel, sondern vielmehr der Schirm D selbst ist, der nämlich stets in seiner ganzen Ausdehnung von den sekundären Kathodenstrahlen getroffen und daher auch ganz erheblich viel stärker erwärmt wird, als die Glaswand bei F. Diese in D erzeugte Wärme wird aber natürlich von dort aus nach allen Seiten und also auch nach F hin ausgestrahlt. Wollte man also die Wirkung der sekundären Kathodenstrahlen bei F ganz rein zeigen, so müsste man gleich hinter D noch eine zweite, für Wärmestrahlen undurchlässige Blende mit kreisförmiger Öffnung anbringen lassen, was aber natürlich die Konstruktion einer neuen Röhre erfordert hätte. Eine solche habe ich indessen bis jetzt nicht herstellen lassen, da mir auch schon die obigen Versuche ausreichend zu sein scheinen, um darzuthun, dass die Erwärmung der phosphoreszierenden Teile der Glaswand einer Röntgenröhre zum weitaus grössten Teile nur von den sekundären Kathodenstrahlen hervorgerufen sein kann.

Schliesslich habe ich nun aber auch noch auf diejenigen Einwürfe zu antworten, die neuerdings noch von Herrn Köhler im ersten Hefte dieses Bandes gegen meine Auffassung der hier in Rede stehenden Vorgänge vorgebracht worden sind. Diese Einwürfe knüpfen an einen Vortrag an, den ich auf dem vorjährigen Röntgenkongress über jene Vorgänge hielt, einen Vortrag, mit dem ich aber nicht den Zweck verfolgte, die Köhlersche Auffassung zu bekämpfen — die ich nämlich längst für abgetan hielt —, sondern mit dem ich vielmehr nur der noch vielfach verbreiteten Ansicht entgegen treten wollte, dass die Phosphoreszenz und die Erwärmung der einen Hälfte der Glaskugel einer Röntgenröhre von den durch dieselbe hindurchgehenden Röntgenstrahlen erzeugt werde. Um nämlich diese Ansicht möglichst sinnfällig zu widerlegen, hatte ich in einer gewöhnlichen Röntgenröhre mitten zwischen Antikathode und Glaswand ein etwa 0,01 mm dickes Stück Aluminiumblech anbringen lassen, welches dann, trotzdem es natürlich die Röntgenstrahlung derselben so gut wie ungeschwächt hindurchliess, doch in dem Phosphoreszenzlichte ihrer Glaswand einen tiefschwarzen Schatten erzeugte und demnach den Nachweis lieferte, dass jenes Licht jedenfalls nicht von den Röntgenstrahlen hervorgerufen wird.

Um dann aber weiter zu zeigen, dass auch die Erwärmung der phosphoreszierenden Teile der Glaswand der Röhre nicht von den daselbst hindurchfahrenden Röntgenstrahlen erzeugt werde, brachte ich auf der Wand der genannten Röhre zwei Stearintropfen an, den einen auf einem phosphoreszierenden Teile derselben, den andern dagegen im Schatten der genannten Aluminiumfolie. Beim Betriebe der Röhre zeigte sich dann, dass der erstere Tropfen schon nach 1—2 Minuten hinunterfloss, während der letztere selbst nach der doppelten Zeit noch am Glase festsass. Wenn ich nun aber im Anschlusse an diesen Versuch damals gesagt habe, dass derselbe den Beweis liefere, dass die Erwärmung der phosphoreszierenden Glaswand unserer Röhren nicht von den Röntgenstrahlen, sondern von den auch die Phosphoreszenz hervorrufenden sekundären Kathodenstrahlen bewirkt werde, so hat Herr Köhler allerdings Recht, wenn er in seiner neulichen Publikation dagegen einwendet, dass der letzte Teil dieses Satzes durch meine Versuche nicht bewiesen sei. Denn tatsächlich bleibt ja hier als eine zweite mögliche Erklärung der verschiedenen Erwärmung der beiden fraglichen Stellen der Glaswand auch noch die Köhlersche Ansicht übrig, nach der diese Erwärmung durch die von der Antikathode der Röhre ausgestrahlte Wärme herrühre; denn diese strahlende Wärme wird natürlich durch die Aluminiumfolie ebenfalls abgeschirmt.

Dass ich bei meinen damaligen Ausführungen diesen jetzt von Köhler wieder vorgebrachten Gesichtspunkt übersehen habe, erklärt sich, wie gesagt, daraus, dass für mich die Köhlersche Theorie längst abgetan war; und ich möchte daher auch jetzt noch ausdrücklich betonen, dass sie auch deswegen, weil sie in jenem Falle eine mögliche Erklärung abgiebt, doch noch durchaus nicht die richtige Erklärung darstellt, und dass ihr Urheber in seinem letzten Aufsatze auch keineswegs die Richtigkeit seiner Theorie in diesem Falle nachgewiesen hat.

Dagegen glaubt nun aber Herr Köhler a. a. O. die Richtigkeit seiner Anschauung durch einen anderen Versuch nachweisen zu können. Er stellt zu diesem Zweck ausserhalb der Röhre in einer Entfernung von 2—4 cm von der phosphoreszierenden Glaswand ein gewöhnliches Thermometer auf und beobachtet dann, dass dasselbe nach dem Einschalten der Röhre steigt. Auch findet er durch Benutzung zweier Thermometer, von denen das eine durch einen wärmedurchlässigen, das andere durch einen undurchlässigen Stoff bedeckt wird, dass es sich hier um eine Wirkung von Wärmestrahlen handelt. Da nun aber diese, hier ausserhalb der Röhre auftretende Wärme nicht durch die sekundären Kathodenstrahlen hervorgerufen sein kann, die ja die Röhre gar nicht verlassen, und da weiter auch die Röntgenstrahlen nicht daran schuld sein können, so schliesst Köhler, dass als Ursache dafür nur die Wärmestrahlung der Antikathode übrig bleiben könne. Er übersieht dabei aber offenbar die nächstliegende Ursache, nämlich die in der Glaswand selbst auftretende Wärme! Diese Köhlerschen Versuche beweisen also nichts anderes als die Tatsache, dass in der phosphoreszierenden Glaswand einer Röntgenröhre Wärme entsteht, eine Tatsache, an der selbstverständlich niemand gezweifelt hat; sie besagen aber natürlich nichts über die Ursache dieser Wärme — und darum dreht sich doch die ganze Diskussion.

Hamburg, physikalisches Staatslaboratorium, im April 1907.

Ein selbstzentrierender Röntgenröhrenhalter.

Von

Dr. F. M. Groedel. III. (Bad Nauheim).

Mit den zunehmenden Ansprüchen, welche man in der Röntgenpraxis an die Röhrenleistung stellt, sind auch die Dimensionen der Röhren gewachsen und ihr Gewicht ist um ein Vielfaches vermehrt worden. Gleichzeitig hat sich die ursprüngliche äussere Form der Röhre geändert. Die Kolben- und Birnenform ist durch die Kugelform ersetzt worden und wir dürfen

wohl annehmen, dass die kuglige Röntgenröhre mit diametral gegenüberstehendem Anoden- und Kathodenhals von allen Fabriken als die Grundform beibehalten werden wird.

Trotz dieser vollständigen Umänderung der Röhrengestalt haben wir an den meisten Stativen und Apparaten noch die alte, aus den physikalischen Laboratorien überkommene

Fig. 1.
Altes Laboratoriumstativ.

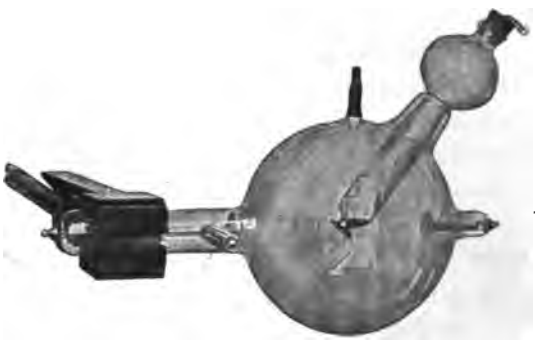

Fig. 2.
Röhrenbefestigung in Holzklammer.

Befestigungsvorrichtung — die Holzklammer — wenn auch grösser und kräftiger. Wohl jeder Röntgenpraktiker kennt ihre Mängel und mancher Röhrenverlust ist auf ihre Rechnung zu setzen (vgl. Fig. 1 u. 2).

An wenigen anderen Apparaten unterstützt man die Röhre zwar an zwei Punkten durch kleine Böckchen und befestigt sie mit Gummiringen. Es sind dies aber stets für

Fig. 3.
Röhrenfuss.



Fig. 4.
Röhrenhalter.

gewisse Röhrensorten speziell gebaute Vorrichtungen. Die Anwendung von Gummiringen zur Befestigung ist ausserdem recht gefährlich.

Die Firma Reiniger, Gebbert & Schall in Erlangen bringt nun einen neuen Röhrenhalter in den Handel, welcher die verschiedenen Nachteile der seither gebräuchlichen vermeidet, eine ideale Befestigung und Ruhigstellung jeder Röntgenröhre gewährleistet, schnelles Auswechseln der Röhren ermöglicht und zugleich dem Untersucher das für alle röntgenoskopischen und röntgenographischen Aufnahmen so überaus wichtige aber zeitraubende Zentrieren erspart.

Zweck und Notwendigkeit der Röhrenzentrierung ist heute allgemein bekannt. Ihre Ausführung war seither mit den alten Befestigungsvorrichtungen recht schwierig und musste vor jeder Untersuchung oder Aufnahme, bei jedem Röhrenwechsel wieder vorgenommen werden.

Der Praktiker wird es daher mit Freuden begrüssen, wenn diese langweilige und langwierige Manipulation in Zukunft in Wegfall kommt.

Der neue selbstzentrierende Röntgenröhrenhalter sei hier kurz beschrieben.

Die gebräuchlichen Röhren sind in Form und Dimensionen sehr verschieden. Es ist infolgedessen kaum möglich, Röhren verschiedener Konvenienz ohne weiteres in einem Universalhalter zu befestigen. Man muss deshalb zunächst an jeder Röhre einen Fuss anbringen, der in den Halter passt. Dieser Fuss bleibt dauernd mit der Röhre verbunden — es ist dies das Wesentliche der Einrichtung — und wird erst, wenn die Röhre nicht mehr benutzungsfähig ist, abgenommen, um irgend einer neuen angefügt zu werden.

Der Röhrenfuss besteht aus einem U-förmigen Holzböckchen (siehe Fig. 3), dessen freie Schenkel gabelförmig enden, um in zwei aufklappbaren Ausschnitten den Anoden- resp.

Fig. 5.
Befestigung der Röhre in dem Halter.



Fig. 6.
Zentriervorrichtung.

Kathodenhals aufzunehmen. Durch zwei Holzschrauben wird beiderseits die Holzgabel gegen den mit weichem Gummi umkleideten Halsansatz gepresst und so eine absolut feste und unbewegliche Verbindung zwischen Röhre und Röhrenfuss erzielt. Der Abstand der beiden Gabeln voneinander kann auf einfache Weise verändert werden. Ihre Höhe beträgt 135 mm. Es ist daher möglich, den Fuss an Röhren jeder Form und Grösse anzubringen.

Der eigentliche Halter (siehe Fig. 4) ist höchst einfach. Er besteht aus einem länglichen Holzklotz, der auf seiner oberen Fläche zwei Schienen trägt. Da das Grundbrett des Röhrenfusses mit entsprechenden Einschiebleisten versehen ist, kann man ihn, resp. die auf ihm befestigte Röhre, ohne weiteres in den Halter hineinschieben. Durch eine den Klotz von unten her durchbohrende Holzschraube kann die Röhre an beliebiger Stelle fixiert werden (siehe Fig. 5).

Das einmalige Zentrieren der Röhren, d. h. die Befestigung auf dem Röhrenfuss, kann von jedem Praktiker ausgeführt werden. Für neu zu beschaffende Röhren empfiehlt es sich jedoch, dies in der Fabrik besorgen zu lassen.

Mittels einer einfachen Vorrichtung, deren Konstruktion aus Fig. 6 leicht ersichtlich ist, werden die Röhren derart auf dem Fusse zentriert, dass der zentrale Strahl rechtwinklig zur Ebene des Böckchens austritt. Gleichzeitig werden kleine, von Ungenauigkeiten der Röhrenglasarbeit herrührende Differenzen ausgeglichen. Der senkrecht unter dem Ausgangspunkt des Zentralstrahles liegende Punkt der Sohle des Böckchens wird durch eine Marke kenntlich gemacht. Der Abstand dieser beiden Punkte voneinander beträgt 135 mm, was oben schon erwähnt wurde.

Es ergiebt sich aus dem Vorhergehenden von selbst, in welcher Weise der Halter an jedem einzelnen Apparat zu befestigen ist. Seine mit Schienen versehene Fläche muss 135 mm unterhalb der durch das Diaphragma gehenden Lichtachse stehen und von dieser senkrecht zu seiner Längsachse gekreuzt werden. Die Stelle, wo letzteres geschieht, ist durch eine Marke gekennzeichnet. Ebenso soll die Mitte des Halters 135 mm von der Blendenvorrichtung entfernt sein, damit Röhren mit beliebig grossem Durchmesser Platz finden (siehe hierzu Fig. 7).

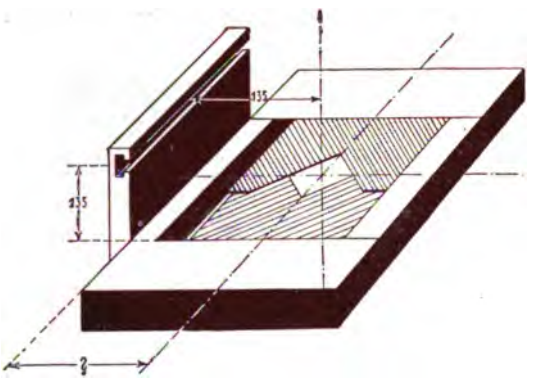

Fig. 7.
Befestigung des Halters über der Blende.



Fig. 8.
Blendenstativ mit dem neuen Halter.

Sind diese Bedingungen erfüllt, so wird jede, auf ihrem Fusse auszentrierte Röhre, wenn sie in den Halter soweit eingeschoben wird, bis sich die Marken auf der Sohle des Böckchens und auf dem Halter decken, auch für das betreffende System zentriert sein.

Aus Fig. 8 ist zum Beispiel die Befestigungsweise an einem Blendenstativ zu ersehen. Fig. 9 stellt die Anordnung der Röhrenbefestigung an einem Orthodiagraphen dar. Gerade bei diesen Apparaten hatte die schwierige und mangelhafte Befestigung und Zentrierung der

Fig. 9.
Selbstzentrierender Halter am Orthodiagraphen.

Fig. 10.
Aufbewahrung der Röhren.

Röhren allgemein den Wunsch nach einer gründlichen und einheitlichen Umgestaltung der Röhrenhalter laut werden lassen. Erst die guten Resultate, die man hier mit der neuen Röhrenbefestigung erzielte, gaben die Anregung, den Halter auch an anderen Apparaten anzubringen. Es sei hier nur noch darauf hingewiesen, welchen grossen Fortschritt der selbstzentrierende Röhrenhalter auch für die Albers-Schönbergsche Kompressionsblende bedeutet, bei der die richtige Zentrierung ein ausschlaggebender Faktor für das Gelingen der Aufnahme ist.

Die Vorteile des neuen Halters sind sonach: absolut sichere Befestigung jeder Röhre, einerlei welcher Form und Grösse, leichtes und schnelles Auswechseln der Röhren, in denkbar kürzester Zeit, genaue, automatische Zentrierung.

Misslingen von Aufnahmen, Verzeichnungen und Täuschungen durch falsche Projektionen werden vermieden. Der Röhrenverbrauch wird vermindert, einerseits, weil die Röhren sicherer befestigt und besser aufbewahrt werden können — an dem Fusse kann man sie in entsprechenden Vorrichtungen aufhängen, wie Fig. 10 zeigt — dann aber, und das halte ich für besonders wichtig, weil der Untersucher den so sehr vereinfachten Röhrenwechsel nicht mehr zu scheuen braucht und die Röhre nicht mehr unnötig überanstrengt, wodurch bei grösserer Konstanz des Vakuums die Lebensdauer der Röntgenröhren verlängert wird. Die geringen Mehrkosten der einzelnen Röhren werden daher auch durch die bessere Ausnutzung mehr als ausgeglichen.

Es wäre sehr zu wünschen, dass in Zukunft die Fabriken die Röhren bereits auf dem Röhrenfuss montiert und auszentriert liefern. Es wäre dies gleichzeitig die sicherste Kontrolle der einzelnen Röntgenröhre vor dem Versand.

Correspondenzen.[1])

In dem Referat (s. 135) meines Aufsatzes „Über Fraktur des Tuberculum ossis navicularis in den Jugendjahren und ihre Bedeutung als Ursache einer typischen Form von Pes valgus" in der Zeitschrift für orth. Chir. Bd. VXI, S. 347, ist eine Vermutung ausgesprochen, dass die Frakturstücke Ossa tibialia externa sein könnten. Ich will mitteilen, dass man auf den Negativplatten ganz deutlich sehen kann, dass hier von Ossa tibialia externa, die ich wohl kenne, gar nicht die Rede sein kann. Die unebenen, gegeneinander passenden Rissflächen, das Aussehen der Knorpelfuge, die Form der Bruchstücke u. s. w. sowohl als Anamnese und Verlauf zeigen dem erfahrenen Beobachter, dass die Knochenkernfragmente eben Ossa tibialia externa gar nicht darstellen können. Die vom Referenten besprochene Knieverletzung, die man zuweilen bei kriechenden Kindern beobachten kann, ist von einer vollkommen verschiedenen Natur, als die Schlattersche Verletzung an der Tuberositas tibia, welche natürlich nur im Alter von 10—19 Jahren vorkommen kann.

P. Haglund
Stockholm, d. 26. 5. 1907. Med. Dr., Docent.

Auf Einladung des Organisationskomitees des II. Internationalen Kongresses für physikalische Therapie, welcher vom 13.—16. Oktober d. J. in Rom tagt, hat sich unter dem Vorsitze Sr. Excellenz v. Leyden ein deutsches Komitee gebildet, dem die Herren Geh. Med. Räte Brieger, Ewald, Goldscheider, Hoffa, Kraus, v. Renvers, Senator und die Professoren Posner und Schwalbe, sowie die inneren Kliniker fast sämtlicher deutschen Universitäten angehören. Auskunft über alle diesbezüglichen Fragen erteilt der Schriftführer des Deutschen Komitees, Herr Dr. Immelmann, Berlin W. 35. An denselben sind auch die Anmeldungen zur Teilnahme, sowie die Themata der zu haltenden Vorträge zu senden.

---

[1]) Seitens der Redaktion der Fortschritte auf dem Gebiete der Röntgenstrahlen ist eine **Auskunftsstelle** für alle auf die Anwendung der Röntgenstrahlen sich beziehenden Angelegenheiten eingerichtet worden. Fragen medizinischer, physikalischer oder technischer Art werden beantwortet und, soweit dieselben von allgemeinem Interesse sind, unter dieser Rubrik publiziert. Alle Anfragen sind direkt an die Redaktion Prof. Dr. Albers-Schönberg, Klopstockstr. 10, Hamburg, zu richten.

Bücherbesprechungen.

Carl Beck. **Surgical diseases of the chest.** Philadelphia, P. Blakistons Son & Co. 1907.

Das mit schönen Illustrationen reich versehene, fast 400 Seiten starke Werk ist ein Lehrbuch der chirurgischen Thoraxerkrankungen. Es sei auch an dieser Stelle erwähnt, da, wie es ja heutzutage nicht anders möglich ist, den Errungenschaften der Röntgenmethode in diagnostischer und therapeutischer Beziehung ein weites Feld eingeräumt wird. Ein besonderes Kapitel ist dem Wert der Röntgenmethode in der Thoraxchirurgie gewidmet.

Haenisch (Hamburg).

Die Röntgentherapie nach ihrem heutigen Stande. Von Dr. E. Gottschalk. Stuttgart. Vortrag, gehalten auf Veranlassung des Landeskomitees für das ärztliche Fortbildungswesen in Württemberg. am 27. März 1907. Verlag von F. Enke, 1907.

In der Einleitung bespricht G. die physikalischen Eigenschaften und die verschiedenen Hypothesen über die „Wesenheit", die eigentliche Natur der Röntgenstrahlen. Der folgende Abschnitt ist der Physiologie gewidmet, es werden die wichtigsten Arbeiten auf diesem Gebiet erwähnt. Bei der Abhandlung des Indikationsgebiets der Röntgentherapie beginnt G. mit der „Inneren Medizin" und verweilt speziell bei der Leukämie. Erwähnenswert ist der eingehende Bericht über einen Kranken, welcher infolge von Röntgentherapie „nachweislich volle 5 Jahre seine Leukämie ertragen hat". Aus dem Gebiete der Chirurgie stellt er die Carcinomfrage in den Vordergrund. Interessant sind die Krankengeschichten dreier Fälle von Mammacarcinom und eines Falles von Magencarcinom aus seiner Praxis. Es folgt das Hauptarbeitsfeld für die Röntgentherapie: die Dermatologie. Nicht alle Röntgenologen dürften über derartig ausnahmslos günstige Erfolge beim Lupus vulgaris berichten können, dasselbe gilt von der Hypertrichosis. Am Schluss einige Worte über die Röntgentechnik. G. verlangt für die Therapie Röhren bester Qualität; zur Erhöhung der Tiefewirkung benutzt er die Kompression und als Mittel zur Sensibilisierung der Gewebe Eosin oder Chinin-Bisulfur. Als Dosierungsmittel bevorzugt er das Milli-Ampèremeter und das Dosimeter von Sabouraud und Noiré, hält aber mit Recht „ein gut geschultes Auge" für unentbehrlich.

Haenisch (Hamburg).

G. C. Schmidt. **Die Kathodenstrahlen.** 2. Aufl. Braunschweig. F. Vieweg & Sohn. 1907.

Das Buch hat sich gegenüber der ersten, im Bd. 7, S. 285 dieser Zeitschrift besprochenen Auflage nur wenig verändert. Erwähnenswert sind in dieser Beziehung hauptsächlich die Beschreibung und Abbildung der Wehneltschen Oxydkathodenröhren (Röhren zur Erzeugung von Kathodenstrahlen mit niedriger Spannung), sowie der Hinweis auf eine andere Erklärung des Zeemann-Effektes. Dagegen wäre die gleichfalls noch wieder mit angeführte ältere Lorentzsche Theorie dieser Erscheinung, die auf eine Art Umkehrung des Phänomens der Kombinationstöne hinausläuft, wohl besser fortgelassen, da sich gegen diese Theorie doch sehr gewichtige Bedenken erheben lassen und dieselbe übrigens auch schon von Lorentz selbst in seinen neueren Schriften fallen gelassen ist. Im übrigen dürfte aber das Buch durchaus auf der Höhe stehen.

Walter (Hamburg).

Vereine und Kongresse.

Berliner militärärztl. Gesellschaft. 1906. 22. Oktober.

Gillet: **Neues Verfahren zur metrischen Bestimmung der Lage von Fremdkörpern oder Organteilen zu einander vermittels der Röntgenstrahlen.** Zur Ausführung dieses Verfahrens werden 2 Röntgenographien auf eine einzige photographische Platte gemacht, und zwar so, dass die zweite Aufnahme nach seitlicher Verschiebung der Röntgenröhre um etwa 65 mm, d. h. gleich dem Abstand der parallel gerichteten Sehachsen des Untersuchers voneinander stattfindet; gleichzeitig werden die Fusspunkte der beiden senkrechten Strahlen auf der Röntgenplatte markiert. Handelt es sich um einen Fremdkörper, z. B. Geschoss, dessen Lage man feststellen will, so weist infolgedessen die Aufnahmeplatte 4 für die Messung nötige Schatten auf: 1. die Schatten der beiden Fusspunkte der senkrechten Röntgenstrahlen, 2. die beiden Schatten des Fremdkörpers. Bringt man nun, und das ist das Wesentliche dieses neuen Verfahrens, die Augen an die Stelle, welche die Antikathode bei der zweizeitigen Aufnahme innehatte, d. h. in gleiche Entfernung von der Röntgenplatte und so, dass die auf den Fusspunkten der senkrechten

Strahlen errichteten Lote durch die Augenachsen gehen, und hält eine mit einem senkrecht verlaufenden schwarzen Strich versehene Glasplatte zwischen Augen und Röntgenplatte, so gelingt es leicht, durch abwechselndes Schliessen und Öffnen der Augen diesen Strich so einzustellen, dass sowohl der vom rechten Auge gesehene linke Fremdkörperschatten, als auch der vom linken Auge gesehene rechte Fremdkörperschatten, durch den Strich der Glasplatte geht. Der letztere befindet sich in diesem Augenblick an der Kreuzungsstelle der Sehachsen und bezeichnet den Ort des vom Geübteren ohne weitere Hilfsmittel auffindbaren stereoskopischen Bildes des Fremdkörpers; fixiert man daher in diesem Momente den Strich mit beiden Augen, so sieht man den Schatten des gesuchten Fremdkörpers auf demselben frei im Raume schweben. Nun entspricht aber die Lage des körperlichen Bildes in Bezug auf seinen Abstand von der Röntgenplatte genau demjenigen des Fremdkörpers, wie sich aus entsprechenden geometrischen Konstruktionen ergiebt. Man hat also nur mittels eines senkrecht auf der Röntgenplatte aufgestellten Massstabes den Abstand des stereoskopischen Bildes von der Platte abzulesen, um den Ort des Fremdkörpers festzustellen. Die Messung selbst wird mittels des sogenannten Röntgen-Stereometers ausgeführt. Dieses Instrument, welches sehr kompendiös und für kriegschirurgische Zwecke leicht transportabel hergestellt ist, gestattet ohne weiteres, die Röntgenplatte in die oben als erforderlich bezeichnete Lage zu den Augen zu bringen. Mit zwei Zahntrieben kann man die mit dem Sucherstrich versehene Glasplatte in jede Lage zur Röntgenplatte bringen, das stereoskopische Bild aufsuchen und festhalten. Um die Lage des Fremdkörpers auch in Bezug auf einen äusserlich am menschlichen Körper fest bezeichneten Punkt feststellen zu können, kann man am Instrument sowohl die vom Sucherstrich ausgeführte, seitliche, als auch zur Röntgenplatte senkrechte Bewegung auf Millimeterteilungen ablesen. Eine solche ist gleichfalls auf dem Sucherstrich der Glasplatte angebracht, zur gleichzeitigen Feststellung der dritten Raumdimension. Das Messverfahren zeichnet sich nicht nur durch seine Einfachheit, sondern auch besonders durch seine Schnelligkeit aus. Dasselbe nimmt bei einiger Übung nur Bruchteile einer Minute in Anspruch. Zum Schluss wird ein einfaches und handliches Instrument demonstriert, welches die Fusspunkte der senkrechten Röntgenstrahlen schnell und genau aufzuzeichnen gestattet.

K. K. Gesellschaft der Ärzte in Wien. 1906. 9. November.

Benedikt demonstriert Röntgenplatten von **Aufnahmen bei Schädel- und Gehirnkrankheiten.** Drei Fälle betreffen frontale Gleichgewichtsstörungen. Die Kranken verlieren plötzlich die Fähigkeit der aufrechten Stellung und stürzen meist nach einer Seite oder lagern sich rasch auf den Boden. Der Herd dieser Störung ist bis jetzt nicht bekannt; wir wissen nicht einmal, ob es sich um einen corticalen oder subcorticalen handelt. Jedenfalls liegt er vor der sogenannten psychomotorischen Zone. Im ersten Falle ergab die Röntgenuntersuchung, wie die vorgezeigten Platten erweisen, im frontalen Durchschnitt der Region der Stirnhöhle eine enorme Verbreiterung des Knochens, und zwar auf der einen Seite mit einem Anhauche einer Stirnhöhle, die auf der anderen Seite vollständig verschwunden war. Bei späteren Aufnahmen fehlten die Stirnhöhlen beiderseits. Dabei war der ganze Knochen hochgradig undurchlässig und diese Eburneation betraf auch die Seitenteile des Schädels. Eine Knochenauflagerung durch Gravidität ist auszuschliessen. Auch für Lues lagen keinerlei Anhaltspunkte vor. Dennoch trat auf Quecksilber- und Jodanwendung wesentliche Besserung ein, indem die eigentlichen Anfälle von frontaler Gleichgewichtsstörung seltener wurden. Im Anschlusse daran betonte Vortragender, dass in der Regel die äussere Lamelle der flachen Gehirnknochen durchlässiger ist, als die innere. In vielen Fällen, besonders bei Kopftraumen, werde die äussere Lamelle so undurchlässig wie die innere. Diese Thatsache scheint eine absolute pathologische Bedeutung zu haben. Eine zweite Erscheinung ist das deutliche Auftreten der Substantia spongiosa als gesondertes Band. Zur Bekräftigung seiner Annahme demonstriert Benedikt die Platte eines Mannes, der in seinem zwölften Lebensjahre einen Schlag auf den Scheitel erhielt und bei dem deutliche Bänder der Spongiosa im Stirn- und Scheitelbeine vorhanden sind. Im zweiten Falle von frontaler Gleichgewichtsstörung zeigte sich im Röntgenogramme der rechten Seite ausser einem deutlichen Spongiosaband ein kleiner, an den Knochen sich anschliessender, undurchlässiger Herd, und zwar vor der psychomotorischen Region, der vielleicht einen Anhaltspunkt für die Lokalisation des gesuchten Centrums geben kann. Im dritten Falle war eine Depression des Schädels knapp hinter der Gegend der vorderen Fontanelle zu fühlen und diese erscheint natürlich auch im Röntgenogramm. Ausserdem ist bloss ein ausgesprochenes Spongiosaband im Stirnbein vorhanden. Weiter demonstriert der Vortragende Röntgenographien bei Occipitalleiden. Eine Platte zeigt das charakteristische Bild eines Neoplasmas des Kleinhirns, und es wurde bei der Sektion ein solches in der weissen Substanz des Kleinhirns gefunden. Diese „weiche" Geschwulst erscheint auch im Röntgenogramm. In einem anderen Falle sieht man den Herd, der über die ganze Oberfläche des Kleinhirns und des hinteren Lappens reicht. Zum Schlusse erklärt Vortragender, dass es nur in einem technischen Fehler der Platten liege, wenn die Differenzierung von Exsudaten, Abscessen und Neubildungen nicht möglich sei.

In der Diskussion bemerkt Schüller, dass er es sich vorbehalte, noch gelegentlich auf die von Benedikt vorgetragenen Befunde zurückzukommen, heute möchte er nur bezüglich der Bedenken,

die Benedikt gegenüber unserem Reproduktionsverfahren vorgebracht habe, bemerken, dass diese nicht zu recht bestehen. Was die Indikationen zur Röntgenuntersuchung bei Erkrankungen des Kopfes betrifft, so lassen sich folgende Gruppen zusammenstellen: a) Traumen des Schädels bewirkt durch Fremdkörper, Projektile u. s. w. Dazu kommen noch Schädelfissuren, Impressionen, Depressionen des Craniums u. s. w. b) Destruktive Prozesse des Schädels. c) Die hyperostotischen Veränderungen des Schädels, die sich als lokale oder diffuse Prozesse darstellen.

Grossmann teilt einen Fall aus seiner Praxis mit, wo nur durch Röntgenographie eine sichere Diagnose gestellt werden konnte und meint, dass wir auch in der rhinologischen Diagnostik die röntgenographische Untersuchungsmethode kaum mehr entbehren können, und dass sie die Fähigkeit besitzt, uns in vielen dunklen Fällen volle Klarheit zu verschaffen. Werner (Hamburg).

Sitzung vom 22. März 1907.

Schwarz demonstriert einen Fall von **Aneurysma der Arteria anonyma dextra** mit vollkommenem Verschlusse der Carotis communis. Die Diagnose schwankte trotz der röntgenographischen Untersuchung zunächst zwischen Tumor und Aneurysma. Gegen die Annahme eines Aneurysma sprach die frühaufgetretene Trachealstenose, die trotz der bedeutenden Grösse der Geschwulst sehr geringfügige Pulsation, die Gleichheit der Pulse im Gebiet der Subklavia neben der Differenz in den Karotiden, endlich die auffallend hohe Lage von Dämpfung und Schatten. Für einen Tumor spricht klinisch nichts. Die nachweisbare starke Dehnung der Aorta deutet auf eine Erkrankung der Gefässwände. Die fehlende Pulsation erklärt sich durch starke Gerinselbildung. Die Kompression der Trachea rührt von der sackartigen Ausdehnung der aufsteigenden Aorta an der Abgangsstelle der Arteria anonyma dextra her. Die vollkommene Verlagerung des Abganges der Carotis lässt verschiedene Hypothesen zu.

Sitzung vom 12. April 1907.

Freund betont nochmals ausdrücklich die Möglichkeit, den **Lupus vulgaris** durch Röntgenisierung radikal zu heilen und stellt einen in auffallend kurzer Zeit zu einem kosmetisch vorzüglichen Resultat gebrachten Fall vor. (12 Sitzungen innerhalb von zwei Monaten mit nachfolgenden sechs prophylaktischen Bestrahlungen.) Im Allgemeinen empfiehlt F. geringe Dosen und langdauernde Behandlung; wie der vorgestellte Fall beweist, kommen auch raschere Heilungen vor.

Sitzung vom 19. April 1907.

v. Frisch stellt eine 33jährige Patientin vor mit einer **Luxation der Lendenwirbelsäule** nach links. Das Röntgenogramm lässt eine seitliche Verschiebung um fast Wirbelbreite erkennen. Auffallend ist, dass die anfänglich totale Lähmung der Beine trotz der fortbestehenden Dislokation vollständig zurückgegangen ist. Haenisch (Hamburg).

Freie Vereinigung der Chirurgen Berlins. 1907. 14. Januar.

Cohn: **Über einen Fall von Oberarmcyste.** C. demonstriert eine Pat. mit einer Oberarmcyste, die fast die ganze Diaphyse durchsetzt. Die jetzt 31 Jahre alte Frau wurde vor 2 Jahren auf einem Tanzvergnügen gegen den linken Oberarm gestossen, was eine Querfraktur in der oberen Hälfte zur Folge hatte. Die Heilung erfolgte mit guter Callusbildung. Schon nach 4 Monaten brach der Arm an der nämlichen Stelle. Jetzt zeigte sich durch das Röntgenogramm, dass der Oberarm cystisch degeneriert war, und zwar handelt es sich um eine vielkammerige Cyste, die fast am Oberarmkopfe beginnt und mit Haarschärfe an der Ellbogenepiphyse Halt macht. Das Röntgenogramm ergiebt eine überaus klare Anschauung über die Art und die Ausdehnung des Prozesses. Was die Natur des Leidens anlangt, so glaubt C., dass sich der jetzige Zustand aus einer lokalisierten Ostitis fibrosa entwickelt hat und den seltenen Fällen anzureihen ist, die v. Mikulicz und seine Schüler beschrieben und mit dem Namen Osteodystrophia cystica belegt haben. Zwei Momente sind es, die in diesem Fall eine Erklärung der Ätiologie des Leidens ermöglichen: die frühzeitige Fraktur, worauf in allerletzter Zeit v. Brunn hingewiesen hat, und das Stehenbleiben des Prozesses an der Epiphysenlinie. Gerade letztere Erscheinung hält C. für überaus typisch für die Ostitis fibrosa und ihre Folgeerscheinungen, wie er noch an einem zweiten Fall an dem Röntgenogramm demonstriert. Hier bestand das Leiden seit 6 Jahren. Wie in dem ersten Fall an der unteren Epiphyse, war hier der Prozess an der oberen Epiphysenlinie stehen geblieben: Der Kopf sitzt dem cystisch erweiterten Schafte wie ein zu kleiner Pilzhut auf. Würden Krankheitsbilder, wie die beschriebenen, nicht den bösartigen Knochengeschwülsten eingereiht werden, so würde sich nicht unter den Endresultaten der periostalen und myelogenen Sarkome ein so krasser Unterschied bemerkbar machen.

Diskussion: Rumpel zeigt 5 Röntgenogramme gutartiger Knochencysten, die sich durch scharfe Abgrenzung, hochgradige Verdünnung der Corticalis und deutliche Septenbildung charakterisieren. Bei einigen nimmt er die Entstehung durch Erweichung von Chondromen an.

König und Hildebrandt bezweifeln, dass man aus dem Röntgenogramm mit Sicherheit die cystische Natur der Geschwulst ersehen könne; die Aufhellung könne auch durch Knorpel verursacht sein.

Sonnenburg spricht sich auf Grund der langen klinischen Beobachtung, welche die Gutartigkeit des Tumors ergeben hat, für die Diagnose Knochencyste aus und betont die Ähnlichkeit des Falles mit der von ihm zuerst beschriebenen Knochencyste des Oberarmes. Werner (Hamburg).

Gesellschaft für innere Medizin und Kinderheilkunde in Wien. Sitzung vom 21. Februar 1907.

Schlesinger demonstriert einen 62jährigen Patienten mit **Ostitis deformans** der rechten Tibiadiaphyse. Das Röntgenogramm zeigt die Corticalis stark verdickt, die Knochenstruktur grobmaschig, keinen Sequester. Therapeutisch will Sch. Röntgenisierung versuchen.

Sitzung vom 7. März 1907.

Salomon stellt eine Frau mit **funktionellem Sanduhrmagen** vor. Die Röntgenoskopie liess die zeitweiligen Veränderungen des Verbindungsstückes deutlich erkennen. Die Patientin konnte die Zweiteilung des Magens willkürlich hervorrufen.

Sitzung vom 14. März 1907.

Neurath beobachtete bei einem jugendlichen Fall von chronischem, sekundärem **Gelenkrheumatismus** mit zurückgebliebenem Knochenwachstum im Röntgenogramm ein abnorm langes Bestehen der Epiphysenfugen. Bei einem zweiten, recidivierenden Falle, einem $4^1/_2$jährigen Kinde, fand sich parallel der Epiphysenfuge, eine Linie, die N. als Ausdruck der während des ersten Auftretens der Erkrankung gehemmten Ossifikation anspricht.

Sitzung vom 11. April 1907.

Hochsinger demonstriert Röntgenogramme von **Herzhypertrophien** verschiedener Aetiologie.

Verein für Psychiatrie und Neurologie in Wien. Sitzung vom 19. Febr. 1907.

Schüller spricht über **Halisterese der Schädelknochen bei interkranieller Drucksteigerung** an der Hand von zwei Fällen von Tumor cerebri. Die Usurierungen der Schädelinnenfläche infolge des gesteigerten Hirndrucks, sowie die Defekte an der Sella turcica, die sich bisher klinisch nicht diagnostieren liessen, können heute mit Hilfe der röntgenologischen Untersuchungsmethoden in vivo nachgewiesen werden. Die Abnahme des Kalkgehalts an den Knochenteilen der Sella turcica manifestiert sich auf dem Röntgenogramm durch Verdünnung und Verkürzung. Haenisch (Hamburg.)

Ärztlicher Verein in Hamburg. 30. April 1907.

Albers-Schönberg bespricht den röntgen-diagnostischen Wert der **Sauerstoffeinblasungen in das Kniegelenk** (Robinsohn-Werndorf, Hoffa-Wollenberg) **und die Harnblase** (Burkhardt und Polano). Für die Insufflationen bedient man sich zweckmässig des Wollenbergschen Apparates, welcher im Gegensatz zu den im Handel erhältlichen Bomben, die oft durch Stickstoff verunreinigten Sauerstoff enthalten, chemisch reines Gas liefert. Letzteres wird durch Katalyse aus chemisch reinem Wasserstoffsuperoxyd hergestellt und unter einem Druck von $^1/_2$ bis 1 Atmosphäre durch eine Kanüle in das Gelenk eingeblasen. (Demonstration des Apparates.) In wenig Sekunden ist dasselbe, wie man sich durch Perkussion überzeugen kann, vollständig aufgebläht, so dass zur Röntgenaufnahme geschritten werden kann. Es werden zwei Röntgenogramme vorgeführt, welche ein normales Kniegelenk zeigen. Der obere Recessus mit der ihn teilenden Synovialduplikatur ist durch den Sauerstoff scharf hervorgehoben, desgleichen der hintere Recessus, entsprechend den beiden Condylen, doppelt sichtbar. Der vordere Gelenkspalt, sowie das subpatellare Fettgewebe ist deutlich. Die Menisken und die Ligg. cruciata erscheinen besonders gut auf dem in Vorderansicht gemachten Bilde. Die diagnostische Bedeutung dieser Technik ist eine grosse. Besonders die freien Gelenkkörper, welche mit der Methode ohne Sauerstoff nur schwer und in besonders günstigen Fällen zu sehen sind (Demonstration eines solchen Falles), kommen bei Zuhilfenahme von Sauerstoff hervorragend schön zum Vorschein. Meniskusverletzungen, chronische Gelenkveränderungen, Synovialverdickungen, Arthritis, Tuberkulose u. a. m.. sind mittels dieses kombinierten Verfahrens darstellbare Krankheiten. Leider ist, wie die Verhandlungen des diesjährigen Röntgenkongresses ergeben haben, die Methode nicht so ungefährlich, wie man anfangs angenommen hatte. Zwei möglicherweise durch Sauerstoffembolie bedingte Todesfälle sind bekannt geworden. Trotzdem wird von massgebender Seite geraten, die klinisch so ungemein nützliche Methode mit grösster Vorsicht weiter anzuwenden, da die beiden Todesfälle, ihrer Ursache nach nicht absolut einwandfrei festgestellt seien.

Vortragender zeigt sodann zwei Fälle, bei welchen zum Zweck der **Feststellung von Blasensteinen** die Harnblase **mit Sauerstoff** aufgeblasen worden war. Die Technik ist eine sehr einfache. Ein mit dem Sauerstoffapparat durch einen Gummischlauch in Verbindung stehender metallener Katheter, wird nach gründlicher Entleerung der Blase in letztere eingeführt. Das Einströmen des Gases findet unter mässigem Druck (1 Atmosphäre) langsam statt und wird durch Perkussion kontrolliert. Schon nach wenigen Sekunden ist die Blase prall gefüllt, ohne dass der Patient eine nennenswerte Belästigung dabei empfindet. Nunmehr wird der Penis über dem Katheter mittels eines Gummischlauches abgeschnürt, um das Herausdringen des Sauerstoffes durch die Harnröhre, neben dem Katheter zu vermeiden. Selbstverständlich wird der Schlauch am freien Ende des Katheters durch eine Klemme festgeschlossen. Die

Aufnahme wird nach den vom Vortragenden für Blasenaufnahmen aufgestellten Regeln gemacht. Die Blase markiert sich als praller Ballon und etwaige Steine treten in plastischer Schönheit zu Tage, daneben sieht man das in der Blase liegende Ende des Katheters. (Demonstration.) Für die Steindiagnose ist dieses Verfahren von grösster Bedeutung, da bei seiner exakten Anwendung so leicht wohl kein Konkrement übersehen werden kann. Bezüglich seiner Ungefährlichkeit sind die Akten noch nicht geschlossen. Bei Lufteinblasungen sind Embolien bekannt geworden. Über Sauerstoffeinblasungen verlautet bis jetzt noch nichts Ungünstiges.

Es wird im Anschluss hieran vom Vortragenden ein Bild vorgeführt, welches eine nicht völlig gelungene Sauerstoffeinblasung sehr markant zeigt. An Stelle des metallenen, war ein elastischer Katheter genommen worden. Schon bei der Aufblasung fiel es auf, dass die Blase nicht durch die Bauchdecken deutlich zu perkutieren war, sowie dass nur wenig Sauerstoff auszuströmen schien. Die Aufnahme zeigte, dass die Blase nur teilweise mit Gas gefüllt, und dass der Katheter durch Stoss gegen die Blasenwand in seinem oberen Ende spitzwinkelig abgeknickt war, wodurch der Durchtritt des Sauerstoffs, wenn nicht ganz aufgehoben, so doch wesentlich erschwert wurde.

Albers-Schönberg stellt die **kinematographischen Röntgenogramme der normalen und pathologischen Atmung** von Alban Köhler-Wiesbaden vor. Die Aufnahmen, welche auf dem diesjährigen Röntgenkongress und Kongress für innere Medizin von Köhler gezeigt wurden, sind als bedeutender Fortschritt der Röntgentechnik zu begrüssen. Wenn auch zur Zeit wegen der grossen Herstellungsschwierigkeiten ein unmittelbarer Nutzen für die Medizin sich nicht ergiebt, so ist doch mit grosser Sicherheit anzunehmen, dass kinematographische Vorführungen von Röntgengrammen in der Zukunft ein wichtiges Lehrmittel des klinischen Unterrichts sein werden. Der Fleiss und die Geschicklichkeit, mit welcher Köhler diese mühsame und technisch schwierige, bis jetzt einzig dastehende Aufgabe der Atmungsdarstellung gelöst hat, verdient die uneingeschränkte Bewunderung der ärztlichen Kreise. — Der zu Vorführung gekommene pathologische Fall wird später ausführlich von Köhler publiziert werden. H.

Journallitteratur.

Berliner klin. Wochenschrift. 1906. Nr. 40.

Dinger-Amsterdam: **Beitrag zur Behandlung des Trachoms mit Radium.** Bericht über 16 Fälle, die nach Hermann Cohn mit Radium behandelt wurden. Der Radiumstift, mit dem die Behandlung bis zu 2mal wöchentlich 5 Minuten ausgeführt wurde, trug eine Kapsel mit 5 mg Radiumbromid. Der Erfolg ist sehr günstig. Die Hälfte der Kranken wurde völlig und dauernd geheilt. Je jünger die Patienten, je rascher und vollkommener tritt die Heilung ein. Das Verfahren ist schmerzlos, technisch leicht durchzuführen und auch in Fällen, die schon jahrelang mit anderen Methoden vergeblich behandelt sind, Erfolg versprechend.

Nr. 46. Loewenthal: **Über die Wirkung der Radiumemanation auf den menschlichen Körper.** Von der Absicht ausgehend, die für den Gesunden unschädliche Menge der Radiumemanation festzustellen und dann zu untersuchen, ob dieselbe Dosis bei gewissen Kategorien von Kranken regelmässig gewisse Erscheinungen hervorruft, unternahm es Verf., bestimmte Mengen von Emanation den Versuchspersonen einzuverleiben. Als Träger der Emanation diente das Leitungswasser. Verf. benutzte nicht das reine Radiumbromid, sondern ein in Wasser unlösliches Präparat, bestehend in 1 g Radiumbaryumkarbonat, dessen Aktivität ungefähr einem Gehalt von 0,3 mg Radiumbromid entsprechen dürfte. Dieses Präparat wurde in einem kleinen Fläschchen mittels Pergamentpapier eingeschlossen, in ein Gefäss mit Leitungswasser versenkt und luftdicht verschlossen gehalten. Während bei Gesunden trotz wiederholter Aufnahme weder irgend welche subjektive oder objektive Störungen auftraten, stellte sich bei kranken Menschen (Verf. gab das Emanationswasser Fällen von chronischem Gelenksrheumatismus) am Tage der Einverleibung eine Reaktion ein, die ausserordentlich an die bei Bade- und Trinkkuren auftretende sogenannte Badereaktion erinnerte (Schmerzen, Anschwellungen der Gelenke u. s. w.). Loewenthal untersuchte weiter, auf welchem Wege die Emanation während des Bades aufgenommen wird, und fand, dass die Aufnahme vorwiegend oder ausschliesslich durch die Lungenatmung, nicht aber durch die äussere Haut geschieht. Dieses Resultat ist für die Technik der Thermalbäder und verwandter Prozeduren (Moor- und Fangoumschläge, Gasbäder) — falls deren spezifische Wirkung thatsächlich an die Emanation gebunden ist — von wesentlicher Bedeutung. Auch die unterschiedliche Wirksamkeit von Brunnenkuren an der Quelle und nach dem Versand kann durch die Versuchsergebnisse des Verf. eine Erklärung finden. Loewenthal konstatierte, dass der in den meisten Thermalquellen nachgewiesene Gehalt an Radiumemanation schon nach 4 Tagen auf die Hälfte des Anfangswertes sinkt, so dass nach kurzer Zeit von

der ursprünglichen Emanation nichts vorhanden sein kann. Eine geringe Menge derselben wird aber in den abgefüllten Wässern dauernd neu erzeugt durch Spuren von gelöstem oder mitgerissenem Radium.

Nr. 43. Jansen: **Über Wärmewirkung bei Finsenbehandlung.** Verf. erhebt Einwände gegen die Behauptung, welche Scholtz auf Grund von Ergebnissen einer Reihe von Versuchen anstellte, dass die Finsenbehandlung einfach eine Wärmebehandlung ist. Scholtz folgerte aus seinen Versuchen, dass in der Tiefe der „finsenbehandelten" Gewebe eine bedeutende Erwärmung stattfinden muss, welche hauptsächlich zellenreiche und pigmentierte Schichten, wie gerade Lupusknoten beeinflussen dürfte, da diese anscheinend mehr Licht als andere Gewebe absorbieren. Jansen nahm an Tieren Untersuchungen über Temperaturen in den Geweben, die belichtet worden waren, vor und stellte fest, dass wohl eine Erwärmung stattfindet, dass diese jedoch nicht so hohe Grade erreicht, dass sie irgend welche nennenswerte Einwirkung auf Bakterien oder Gewebe haben kann. Es ist daher unberechtigt, die Finsenbehandlung als eine Wärmebehandlung aufzufassen.

Nr. 50. Rothschild: **Über einen Blasenstein mit Wachskern.** (Krankengeschichte und Beitrag zur Frage der diagnostischen Verwendung der Röntgenstrahlen bei Harnkonkrementen.) Die 21jähr. Pat. hatte sich masturbatorisch Wachs in die Blase gebracht, das zur Bildung eines 44 g schweren Steines Anlass gegeben hatte. Röntgenogramme vor und nach der Operation illustrieren die Krankengeschichte. Die Differentialdiagnose wird besprochen. Es können Schattenflecken im Bilde sein, die zu Irrtümern Veranlassung geben. Diese können durch Kotsteine bedingt sein. Wiederholte Aufnahmen sind unter Umständen nötig, um sichere diagnostische Schlüsse aus derartigen Röntgenogrammen zu entnehmen.

Zentralblatt f. innere Medizin. 1907. Nr. 18.

Rumpf: **Zur Einwirkung oscillierender Ströme auf das Herz.** Das Ergebnis orthodiagraphischer Aufnahmen und Schirmuntersuchungen an Menschen und Tieren lässt erkennen, dass von der Thoraxwand aus durch eigentümliche elektrische Ströme eine Beeinflussung der Herztätigkeit möglich ist, die sich neben einer anfänglichen Verlangsamung der Schlagfolge durch eine Verkleinerung des arbeitenden Herzens in allen Teilen dokumentiert, wobei der vom Strom am intensivsten betroffene Teil des Herzens am stärksten beteiligt ist.

Deutsche Militärärztliche Zeitschrift. 1906. Heft 12. Dezember.

Rumpel: **Über die Lagebestimmung von Fremdkörpern mittels des Röntgenverfahrens.** Das brauchbare und relativ einfache Verfahren, das sich dem Verfasser bestens bewährt hat, stellt eine geringe Veränderung und Vereinfachung der Methoden dar, die von Mackenzie, Davidson und Harrison in den Fortschritten Ergänzungsband 7, 1902, angegeben sind. Das Prinzip des Verfahrens beruht auf einer zweifachen Röntgenographie unter Röhrenverschiebung und Beibehaltung derselben Platte und Rekonstruktion der Lage im Raum. Diese letztere geschieht durch einen handlichen von G. Hirschmann-Berlin angefertigten Apparat. Mathematische Konstruktionsfiguren, Abbildung des Apparates und mehrere Röntgenographien erläutern den Inhalt des Artikels. Werner (Hamburg).

1907. 3. Heft. Hopfengärtner: **Zur Entstehung von Wadenbeinbrüchen.** H. beobachtete in einem Monate nicht weniger als 18 Fälle von nachgewiesenem Wadenbeinbruch. Die Frakturstelle befand sich fast in allen Fällen ca handbreit unterhalb des Köpfchens. „In 11 Fällen liess das Röntgenogramm zunächst im Stich", bei der nach einigen Wochen vorgenommenen Nachuntersuchung konnte dann die Fraktur durch den sich nun zeigenden Callus festgestellt werden.

Haenisch (Hamburg).

Prager med. Wochenschrift. 1906. Nr. 13.

Eckstein: **Der menschliche Bronchialbaum im Röntgenbilde.** Verf. hat, um den Bronchialbaum besser sichtbar zu machen, Sauerstoff inhalieren lassen, und hierbei auch am Lebenden sehr gute Resultate erzielt.

Wiener klin. Wochenschrift. 1906. Nr. 50.

Riedl: **Zur Kenntnis der isolierten Luxation des Kahnbeines der Hand.** Publikation einer isolierten, durch das Röntgenverfahren festgestellten Verrenkung des Kahnbeines ohne Nebenverletzung. Sturz auf die Hand, die auf eine Kante aufschlug. Gleich danach Schwellung, Steifigkeit und Schmerzen. In der dorso-palmaren Durchleuchtung erscheint das Kahnbein mit seiner Längsachse gedreht, gleichsam aufgestellt, zwischen ihm und dem Lunatum ist eine breite Lücke erkennbar; dem Capitatum wendet es eine konvexe Fläche zu; der Schatten des Naviculare überdeckt jetzt mit einem Teile den Processus styloideus radii. Nach der radio-ulnaren Aufnahme springt das Naviculare in seiner charakteristischen Form schräg in die Vola hinein vor. Der bei der äusseren Untersuchung zu tastende Knochenvorsprung entspricht der radialen Konvexität des Kahnbeines, dem Processus styloid. radii wendet es eine konkave Fläche zu. Zwischen Naviculare und Multangulum majus findet sich nunmehr ein einspringender Winkel. — Reposition in Narkose. Funktionelles Endergebnis tadellos.

Archiv für Verdauungskrankheiten. Bd. XII. Heft 5.

Hemmeter: **Neue Methoden zur Diagnose des Magengeschwürs.** Der Pat. soll nüchtern ein grosses Glas warmen Wassers mit einem gehäuften Theelöffel Bismutum subnitricum trinken; wenn keine Nahrung genommen wird, verschwindet das Bismut von der gesunden Magenschleimhaut in 3—6 Stunden, während es auf der Stelle des Magengeschwürs noch 24—36 Stunden später bei Röntgenoskopie erkannt werden kann. Der Pat. muss eventuell an verschiedenen Tagen je nach der Lage des Geschwürs, um dasselbe sichtbar zu machen, Rücken-, Bauch- oder Seitenlage nach dem Einnehmen des Bismuts einhalten. Die Röntgenographie ist zu Hilfe zu nehmen, wenn das Fluoroskop versagt.

Med. Korrespondenzblatt des württemb. ärztl. Landesvereins. 1907.

Wilke: **Die diagnostische Verwertung der Röntgenstrahlen in der Unfallchirurgie.** W. bringt in seiner Übersicht mehrere interessante Krankengeschichten von Fällen, wo es vor der Röntgenoskopie zweifelhaft war, ob es sich um einen Unfall oder um Krankheitserscheinungen handelte, die von dem Verletzten als Unfallfolge angegeben wurden, um sich unberechtigte wirtschaftliche Vorteile zu verschaffen. 1. Plötzliche Anschwellung des Kniegelenkes nach altem Unterschenkelbruche, nach dem Röntgenogramme Bruch an der oberen Kante der Kniescheibe; 2. Schmerzen nach Oberarmquetschung, im Röntgenogramme mehrere abgebrochene Injektionsnadeln an der Verletzungsstelle; 3. ein angeblich nach Bruch des Unterschenkels dicht unter dem Kniegelenk entstandenes Genu valgum hatte nach dem Röntgenogramme zweifellos bereits vorher bestanden. Von W.s sonstigen diagnostischen Erfahrungen sei folgendes erwähnt: Bei Brüchen, im Bereiche derer die Verletzten ständig über erhebliche Beschwerden klagten, wurden durch Röntgenuntersuchung oft Pseudarthrosen festgestellt. Fussgelenkverstauchungen stellten sich häufig als typische Fersenbeinbrüche heraus. W. geht auf die technischen Schwierigkeiten, besonders bei der Röntgendiagnose der Gelenkfrakturen, genauer ein. Werner (Hamburg).

Die deutsche Klinik am Eingange des zwanzigsten Jahrhunderts.

Moritz: **Methoden der Herzuntersuchung.** M. beginnt seine Ausführungen mit einem Überblick über das Gesamtgebiet der Kreislaufuntersuchung. Nach Besprechung der wichtigsten Thatsachen aus der normalen und pathologischen Physiologie des Kreislaufs werden die bemerkenswertesten diagnostischen Methoden gestreift, unter kritischer Beleuchtung ihrer Ergebnisse. M. wendet sich dann dem Problem der Grössenbestimmung des Herzens am Lebenden zu, und beginnt mit der Betrachtung der Orthodiagraphie, deren technische, methodische und diagnostische Fragen er eingehend erörtert. Anschliessend werden die alten und neueren Methoden der Herzperkussion abgehandelt und mit Hilfe des Orthodiagramms einer kritischen Kontrolle unterworfen. Eines besonderen Hinweises auf den hervorragenden Wert der Arbeit bedarf es angesichts des Namens des Autors nicht.

Sammlung klinischer Vorträge. Nr. 447 (Serie XV, Heft 27). 1907.

Beck-New-York: **Bildung und Zusammensetzung der Gallensteine nebst einigen Gesichtspunkten des Röntgenverfahrens und der Behandlung.** B. redet wieder einmal der röntgenologischen Darstellbarkeit der Gallensteine das Wort. Er erkennt die grossen Schwierigkeiten, die auf Undurchlässigkeit der Lebersubstanz, auf Atembewegung, auf der grossen Verschiedenheit der Zusammensetzung der Gallensteine beruhen, an, glaubt aber nach seinen Erfahrungen die „allgemein verbreitete Ansicht, dass die umspülende Galle eine der hauptsächlichsten Ursachen der Steinverschleierung darstelle", widerlegen zu müssen. Im übrigen bringt der kurze Vortrag klinische und chirurgische Details.

Haenisch (Hamburg).

Deutsches Arch. f. klin. Med. 89. Bd.

Th. Deneke: **Zur Röntgendiagnostik seltener Herzleiden.** So verbreitet die Röntgenoskopie zur Feststellung von Lage, Form und Grösse des Herzens sind, so selten finden sich Untersuchungen über die Bewegungsvorgänge des Herzens mittels des Leuchtschirmes in der Litteratur. Zwei von Deneke beobachtete Fälle von **Adam Stokesscher Krankheit**, sowie von Transposition der grossen Gefässe bei Defekt der Kammerscheidewand, deren exakte Diagnose nur durch die Röntgenoskopie möglich war, zeigen, wie wertvoll gelegentlich die diagnostische Schirmuntersuchung für seltene Herzerkrankungen werden kann. Bei dem ersten Falle gelang es, die Pulsationen des rechten Vorhofs deutlich sichtbar zu machen, welche dreimal so rasch sich folgten, wie die Radialpulse. In dem anderen Falle erkannte man an der Pulsation des rechten Herzrandes (kräftige taktfeste Pulsationen), dass dieser vom Ventrikel, nicht wie sonst vom Vorhof (weiche, flatternde Bewegungen) gebildet wurde. Dieser Befund zusammen mit klinischen, differentialdiagnostischen Erwägungen erlaubte die Diagnosenstellung intra vitam, deren Richtigkeit sich autoptisch bestätigte.

Archiv f. Dermatol. u. Syphilis. 84. Bd. Hft. 1—3.

Ed. Arning: **Ein schwerer Fall von Morbus Raynaud.** A. beschreibt einen Fall schwerer symmetrischer Gangrän der Finger und Zehen bei einem 34jährigen Mädchen. Anamnestisch liess sich

nur ein Stadium blauroter Asphyxie feststellen, das Stadium der Synkope der peripheren Teile (periphere Ischaemie) scheint gefehlt zu haben, Störungen in der Sensibilität, Blutveränderungen u. s. w. waren nicht nachweisbar. Die röntgenographisch festgestellten Knochenveränderungen an den Zehen- und Fingerresten waren recht bemerkenswert. Danach scheinen nicht nur die distalen Knochenenden früher als die proximalen zu atrophieren, sondern es hat auch den Aschein, als ob die distalen Epiphysenteile einer central gelegenen Knochengruppe früher dem Untergang anheimfallen, als die proximalen Teile einer weiter peripherwärtsliegenden Gruppe. In dem beschriebenen Falle wurde durch Biersche Stauung eine bemerkenswerte subjektive und objektive Besserung erzielt.

Carl Klieneberger (Königsberg).

Centralblatt für die Grenzgebiete d. Medizin und Chirurgie. Bd. X No. 1—5. 1907.

K. H. Schirmer-Wien: **Die Röntgenbehandlung der malignen Tumoren.** Kritischer Sammelbericht. An der Hand einer ausserordentlich reichhaltigen (325 Arbeiten) Litteraturzusammenstellung giebt Sch. eine historische Übersicht über die Erfolge der Röntgenbehandlung bei Carcinom, Sarcom und Mycosis fungoides. Die Wirkung auf Carcinomkranke unterscheidet er in eine lokale und eine allgemeine. Lokal lässt sich Heilung bestehender Ulcerationen, Stillung der Schmerzen und Verkleinerung des Tumors konstatieren. Die Einwirkung auf den Tumor, das carcinomatöse Gewebe, ist allerdings gering und keineswegs konstant. Die Allgemeinwirkung äussert sich in einer Hebung des Kräftezustandes und Appetits, in Besserung der Anaemie und in Linderung oder Beseitigung der Schmerzen. Verfasser hält die Röntgenisierung indiziert bei oberflächlichen Epitheliomen, besonders dem Ulcus rodeus, speziell wegen des ausserordentlich günstigen kosmetischen Effekts; ferner bei allen inoperabelen Tumoren, wenn auch oft nur in palliativer Hinscht. Die Röntgentherapie der Sarkome gestaltet sich noch erfolgreicher als die der Carcinome; geradezu als das souveräne Verfahren bezeichnet Sch. die Methode bei der Mycosis fungoides. Die reichen Ergebnisse der fleissigen Litteraturstudie lassen sich in einem kurzen Referate nicht wiedergeben. Die Originalarbeit wird jeder Röntgenologe mit grossem Interesse lesen.

Wiener Klinik. 1907. Urban & Schwarzenberg. Berlin-Wien.

Lossen-Heidelberg: **Die biologischen Wirkungen der Röntgen- und Becquerelstrahlen.** Die Frage nach den physiologischen Wirkungen der Röntgenstrahlen auf den menschlichen und tierischen Organismus ist durch die zahlreichen Entdeckungen der letzten Jahre über unerwartete Einwirkungen auf innere Organe immer mehr in den Vordergrund des Interesses gerückt. Die einzelnen Arbeiten auf diesem Gebiet häuften sich so, dass ein klarer Überblick erschwert wurde. Dazu kamen die vielfachen Untersuchungen über die physiologischen Wirkungen der den Röntgenstrahlen physikalisch verwandten Becquerelstrahlen. Seiner Aufgabe, die verschiedenartigen Einwirkungen dieser beiden neuen Strahlenarten auf die einzelnen Gewebe und Organe und die Vorstellungen über das Wesen ihrer Wirkung zusammenfassend zu schildern, ist Verfasser in Form eines grossen Sammelreferates auf das glänzendste gerecht geworden. Das erste Kapitel umfasst die Wirkung der Strahlen auf die Haut. Im Anschluss an das klinische Bild der akuten und chronischen Form der Röntgendermatitis werden die verschiedenen Theorien über die Frage, welcher Teil des Hautorganes primär geschädigt wird, kritisch besprochen. Es folgt ein kurzer Überblick über die therapeutische Verwertung der Röntgen- und Radiumstrahlen in der Dermatologie, wobei dem Carcinom ein grösserer Raum eingeräumt wird. Über die Wirkung auf drüsige Organe wird im nächsten Abschnitt gesprochen. Das dritte Kapitel behandelt die Wirkung auf das Blut und die blutbildenden Organe. Die Frage, ob die Abnahme der Leukocyten im cirkulierenden Blute des Leukämikers durch einen gesteigerten Zerfall oder durch eine verminderte Produktion derselben oder endlich durch ein Zusammenwirken beider Momente bedingt ist, sucht L. an der Hand der Litteratur zu klären. Er entscheidet sich für die Annahme einer zweifachen Wirkung, die noch erhöht wird durch das Auftreten eines sowohl die Leukocyten, wie ihre Bildungsstätten beeinflussenden Leukotoxins. Die hierher gehörigen therapeutischen Erfolge werden eingehend erörtert. Es folgen vier kürzere Abschnitte: IV. Wirkung auf Nervensystem und Sinnesorgane. V. Wirkung auf embryonale Entwicklung, Regeneration und Wachstum. VI. Wirkung auf niedere Organismen und VII. Bakterizide Wirkung. Das VIII. und Schlusskapitel ist den Theorien der Strahlenwirkung gewidmet. Als hauptsächlichste Angriffspunkte der Strahlen finden wir die zelligen Elemente. Eine Abhängigkeit der Zelldegeneration von den Gefässveränderungen muss abgelehnt werden. Die Versuche, über die Natur dieser Störungen im Chemismus der Zelle Klarheit zu erhalten, beschäftigen sich einmal mit den Veränderungen in der chemischen Zusammensetzung bestrahlter Gewebe, andererseits mit der Strahlenwirkung auf den Ablauf fermentativer Spaltungsprozesse. Angefügt ist ein ausserordentlich reichhaltiges Litteraturverzeichnis.

Mitteilungen aus der Wiener Heilstätte für Lupuskranke. Herausg. von Prof. Dr. E. Lang. Wien 1907.

Jungmann: **Ein Hängestativ für röntgentherapeutische Zwecke.**

Derselbe: **Neuerungen im technischen Betrieb der Finsenmethode.**

Beide Arbeiten fanden bei ihrem Erscheinen in der Wiener klin. Wochenschr. resp. Rundschau, in dieser Zeitschrift Bd. X p. 257 Erwähnung.

Fellner und Neumann: **Über Röntgenbestrahlung der Ovarien in der Schwangerschaft.** Ein Referat in dieser Zeitschrift Bd. X p. 250.

Jungmann: **Ärztlicher Bericht aus d. W. H. f. Lupuskranke über das Jahr 1905.** 53 Krankengeschichten operierter und 148 mit Finsen behandelter Fälle, teilweise mit Abbildungen, zeigen die Behandlungserfolge beim Lupus vulgaris. Am Schluss einige Worte über die Röntgen- und Radiumtherapie in der Heilstätte. Zahlenmässig verwertete Statistik, die sich zum kurzen Referat nicht eignet.

Wiener klin. Wochenschrift. 1907. Nr. 12.

Frisch: **Ein Fall von Abrissfraktur eines Dornfortsatzes.** Kurzer Bericht über einen isolierten Bruch des Dornfortsatzes des ersten Brustwirbels. Die Diagnose wurde durch das Röntgenogramm bestätigt. Ätiologisch wird allzugrosser, einseitiger Muskelzug, wahrscheinlich des Rhomboideus major, angenommen.

No. 13. Schweinburg: **Zur Kenntnis der multiplen zentralen Enchondrome.** Der klinischen Studie sind die Röntgenogramme der beiden Hände des beschriebenen Falles beigefügt. Als Entstehungsursache der multiplen Enchondrome nimmt Verf. eine Ossifikationsstörung zur Zeit der fötalen Entwicklung an.

No. 14. Glas: **Zur ösophagoskopischen Diagnose der idiopathischen Speiseröhrenerweiterung.** Vier klinisch genau beobachtete, ösophagoskopisch und zum Teil auch röntgenologisch untersuchte Fälle idiopatischer Speiseröhrenerweiterung. Von einem der Fälle sind die röntgenologischen Schirmpausen beigefügt. Man sieht den drei bis vier Querfinger breiten, sackartig dilatierten Ösophagus in der dorsoventralen Durchleuchtung sich nach rechts ausbreiten. Das spezielle Protokoll über den Schirmbefund muss im Original nachgelesen werden.

No. 15. G. Schwarz und Kreuzfuchs: **Über radiologische Mobilitätsprüfung des Magens. Die Schlusskontraktion.** Verf. halten bei ihren radiologischen Mobilitätsprüfungen des Magens einen einheitlichen Modus inne: Als Ingesta 200 cm^3 mit 30.0 gr. Bismut versetzter Milchgries; als Körperhaltung wählen sie während der ganzen Beobachtungszeit den aufrechten Sitz; Durchleuchtungen in einstündigen Intervallen. In der Mehrzahl der Fälle konnten Sch. und K. ein Tiefertreten des unteren Magenpoles bei gefülltem Magen infolge Dehnung der Magenwände nicht beobachten. Das von Rieder bereits beobachtete Höherrücken des Pylorus gegen Ende der Verdauung konnten die Verfasser in zwölf Fällen in analoger Weise konstatieren. Kurz vor der vollständigen Entleerung des Magens fanden sie den — orthodiagraphisch bestimmten — kaudalen Magenpol um ca. 4 cm höhergerückt, gegenüber den vorhergehenden Bestimmungen, wobei der anfängliche Tiefstand nicht etwa durch die Schwere der Ingesta bedingt war. Sie betrachten diese Erscheinung als einen Kontraktionszustand, in welchen die Magenwandung, zur Unterstützung der Peristaltik, gegen Schluss der Austreibungszeit verfällt und bezeichnen sie als „Schlusskontraktion".

Surgery, Gynecology and Obstetrics. Nov. 1906.

Beck: **Further observations on extensive separation of the periosteum in displaced bone fragments.** Wenige Worte zu einem Röntgenogramm, welches eine supracondyläre Humerusfraktur mit starker, seitlicher Dislokation darstellt, und Ablösung des Periosts vom oberen Fragment in weiter Ausdehnung erkennen lässt. Haenisch (Hamburg).

Annales des malad. des organ. génits-urin. 1906. Nr. 24.

Tausard et Feig: **Le traitement radiothérapeutique de l'hypertrophie de la prostate.** Verf. haben zwei Kranke mit Prostatahypertrophie mittels Röntgenstrahlen behandelt. Bei dem einen, den sie über ein Jahr verfolgen konnten, erzielten sie ein günstiges Resultat; auch bei dem zweiten Kranken liess sich schon nach vier Bestrahlungen eine zweifellose Besserung konstatieren. Die Einwirkung der Röntgenstrahlen, die zu einer Atrophie der Drüse führen, geschieht vom Damm aus. Das Verfahren scheint besonders indiziert: 1. bei Prostatikern, die noch keine Retention haben; 2. bei jungen Prostatikern; 3. bei Prostatikern mit Retention, die nur mittels Katheter urinieren können und die durch ihre soziale Stellung nicht zu einer sehr rasch wirkenden Therapie gezwungen sind; 4. bei Prostatikern mit infizierter Blase; 5. bei sehr alten Prostatikern; 6. bei Prostatikern mit Nierenaffektionen.

New York med. journ. 1906. 8. September.

Eastmond: **The X-ray in splenic enlargements.** E. gelang es, bei drei Fällen von Splenomegalie durch längere Zeit fortgesetzte Anwendung von X-Strahlen eine Verkleinerung der Milz zu erzielen. Hierzu war jedoch nur intensives Verfahren imstande; bei milder Behandlung besserte sich zwar allmählich das Allgemeinbefinden, auch nahm die Leukocytenzahl erheblich ab, jedoch blieb die Milzgrösse unverändert. Für die grosse Mehrzahl der Fälle handelt es sich hier allerdings nur um eine symptomatische Kur, da früher oder später ein Rückfall einzutreten pflegt.

13. Oktober. Courve: **X-rays in neuritis.** Eine Behandlung mit X-Strahlen sollte bei Neuritis nur dann versucht werden, wenn andere therapeutische Massnahmen fehlschlagen. Anfangs soll die Bestrahlung möglichst vorsichtig vorgenommen werden, namentlich darf sie nicht auf ein zu enges Gebiet beschränkt werden. Idiosynkrasien sind sorgfältig zu berücksichtigen. Wird eine Besserung erzielt, so zeigt sie sich gewöhnlich schon bei Beginn der Behandlung. Bei hartnäckigen Fällen ist auch nach eingetretener Heilung eine Zeitlang mit der Bestrahlung fortzufahren. Postoperative Behandlung mit Röntgenlicht nach Nervenresektionen ist bisweilen sehr empfehlenswert.

1907. 5. Januar. Feldstein: **The treatment of tuberculous glands of the nack by the X-ray.** Tuberkulöse Drüsen, die nicht erweicht oder verkäst sind, verschwinden durch Röntgenstrahlen. Kosmetisches Resultat ist vortrefflich. Der Sitz der Drüsen, ob oberflächlich oder in der Tiefe ist irrelevant. Postoperative Bestrahlung ist empfehlenswert, wenn Zweifel darüber bestehen, ob infizierte Drüsen zurückgeblieben sind.

New-York med. record. 1906. 21. April.

Rockwall: **X-ray therapy.** Bericht über Resultate der Röntgentherapie. Geheilt wurden zwei Fälle von Epitheliom in 45 resp. 47 Sitzungen und Lupus vulgaris in 45 Belichtungen. Die Behandlung eines Lupus erythematodes war ohne Erfolg. Ein Skirrhus der Mamma wurde nach der Operation 24 mal bestrahlt und ist nach drei Jahren rezidivfrei. Ein Nävus heilte nach 36 Sitzungen. Zwei Carcinome schienen nicht gebessert, sondern durch die Röntgenstrahlen ungünstig beeinflusst.

1. Sept. Mc. Gräve: **Report of two cases of varicose veins successfully treated with the X-ray.** Verf. hält den Einfluss der Röntgenstrahlen auf Varicen für ausgezeichnet; es werden zwei Krankengeschichten berichtet, nach denen ein vorzüglicher Erfolg, auch bei Komplikation mit Beingeschwüren erzielt worden sein soll.

Amer. journ. of orthop. surg. 1906. Nr. 3.

Feiss: **Spontaneous fractures with rickets.** Verf. entdeckte bei der Röntgenographie eines zweifellos rachitischen Kindes einen doppelten Querbruch des linken Oberarmes und einen einfachen der Ulna. Er führt gerade die extremen Deformitäten bei der Rachitis auf solche unbemerkte Frakturen und Infraktionen zurück und empfiehlt als Prophylaktikum eine ausgiebige Röntgenuntersuchung.

Brit. med. journ. 1906. 3. November.

Nicholson: **Treatment of X-ray dermatitis.** Die Behandlung der Röntgenstrahlen-Dermatitis mit Jodolpräzipitat giebt bemerkenswerte Resultate. Das blassgelbe, geruchlose Pulver wurde direkt auf die Haut aufgestreut und Borlint darüber gelegt.

Rivista critica di clin. med. 1906. Nr. 45.

Gramegna (Turin): **La radioterapia della siringomielia.** (Ref. Centralbl. f. innere Med. 1907. Nr. 14.) G. beschreibt zwei Fälle von Syringomyelie, bei denen durch Behandlung mit Röntgenstrahlen ein vorzüglicher Erfolg erzielt wurde. Der eine Kranke war ein Mann von 43 Jahren, bei dem die Krankheit sich vorwiegend in Störungen der Arme, nämlich Muskelschwäche und Atrophie, besonders rechterseits, äusserte, wozu noch Pupillendifferenz und Geschmackstörungen kamen. Im zweiten Falle bei einem 16jährigen Mädchen waren die Muskeln der linken Hand und mehr noch die des rechten Beines von Atrophie befallen. Bei jenem wurden deswegen die Strahlen auf die Cervicalgegend, bei diesem auf die Cervical- und Lumbalgegend appliziert. In beiden Fällen reichten 20 Sitzungen hin, die Kranken soweit zu bessern, dass sie das Hospital verlassen konnten. Der Mann konnte den rechten Arm wieder bewegen, wie vorher, konnte alles schmecken; nur an der groben Kraft der rechten Hand fehlte noch etwas. Das Mädchen, welches vorher den rechten Fuss nicht hatte ansetzen können, vermochte jetzt wieder zu gehen und auch die linke Hand wieder zu gebrauchen; verschiedene Störungen der Sensibilität waren teils ganz verschwunden, teils wesentlich verringert. Die Art, wie die Röntgenstrahlen bei der Syringomyelie wirken, hat man sich nach G. in derselben Weise vorzustellen, wie es die Erfahrung bei anderen Krankheiten, z. B. bei der Leukämie, bei Tumoren und Lymphomen, bei der Struma gelehrt hat, nämlich durch Zerstörung neugebildeten Bindegewebes. Soweit also gliomatöse Wucherungen im Rückenmark durch Kompression nervöser Elemente die Symptome der Syringomyelie hervorrufen, ist eine Beseitigung dieser Symptome und somit eine Heilung des Leidens möglich. Wenn jedoch die Syringomyelie durch einen Erweichungsherd oder eine Blutung im Rückenmark, durch eine tuberkulöse Myelitis oder etwas ähnliches hervorgerufen ist, so können die Röntgenstrahlen nur wenig oder gar keinen Einfluss haben. G. erörtert ferner die Frage, wie lange die Behandlung im einzelnen Falle fortzusetzen ist, und giebt ausführliche Anweisungen über die Technik.

Bull. et mém. de la soc. de chir. de Paris. I. XXXII. p. 451.

Bazy: **Un procédé de radiothérapie permettant d'éviter la dermite.** B. berichtet über zwei Fälle, in denen die Reizwirkung der Röntgenstrahlen auf die Haut bei therapeutischen Bestrahlungen vermieden wurde durch Anwendung eines Baumwollenfilters. Die Vorrichtung bestand darin, dass vor

die trichterförmige Öffnung einer für die Strahlen undurchlässigen Hülle, in der sich die Röhre befand, eine 4—5 cm dicke Schicht hydrophiler Baumwolle eingeschaltet wurde. Die durch das Baumwollenfilter geleiteten Strahlen erlitten keine Beeinträchtigung ihrer therapeutischen Wirkung. In dem einen Falle wurden 79 Sitzungen von 15 Minuten Dauer (bis 7 Ampères und 6—7 cm Funkenlänge) ohne jede Störung vertragen, und in dem anderen war nach 14 Sitzungen keine Spur einer Reizung bemerkbar, während zuvor nach fünf Sitzungen wegen einer auftretenden Dermatitis die Behandlung unterbrochen werden musste. In beiden Fällen (der eine Brustkrebs, der andere eine beträchtliche Milzgeschwulst bei myelogener Leukämie) trat rasche Besserung des Leidens unter bedeutender Abnahme der Grösse der Geschwulst ein. Werner (Hamburg).

Archives d'électricité medicale. Nr. 209.

Bordier: **Wirkung der X-Strahlen auf das Hämoglobin in Reagenzglasversuchen.** B. glaubte im Anschluss an Mitteilungen von V. Henri und A. Mayer, nach welchen Radiumbestrahlung allmählich Hämoglobin in Methämoglobin verwandelt, dass die ganz ähnliche Röntgenstrahlung den gleichen Effekt zur Folge haben müsse, und dass diese Eigenschaft möglicherweise eine quantitative Strahlenmessung erlaube. In dieser Richtung angestellte Versuche entsprachen nicht den daran geknüpften Erwartungen. Kontrollversuche ergaben, dass die Röntgenstrahlen überhaupt keine Methämoglobinumwandlung bedingen, sondern dass es sich dabei um Folgen der Austrocknung an den freien Rändern der Blutflüssigkeitsoberfläche handelt. B. ist geneigt, die vorerwähnten Versuche von Henri und Mayer ebenso zu erklären und anzunehmen, dass Radiumemanation ebensowenig Hämoglobin in Methämoglobin überzuführen imstande ist. Demnach wäre die Versuchsdeutung von Henry und Mayer irrig.

Nr. 212. Belot: **Behandlung der Pagetschen Krankheit mit Röntgenstrahlen.** Die Pagetsche Krankheit, vermutlich ein relativ gutartiger, gewöhnlich an der Brustwarze entstehender und anfänglich unter dem Bilde eines primären Ekzemes oder eines Ulcus rodens verlaufender Hautkrebs, wird durch entsprechend lange fortgesetzte Bestrahlungen mit mittelweichen Röhren anscheinend zur Heilung gebracht. B. publiziert zwei besonders günstig beeinflusste Fälle.

Nr. 213. Gagnière und Marquès: **Dauerwirkungen der Radiotherapie.** Bericht über zwei Fälle von Epitheliom des Gesichtes und Lupus hypertrophicus der rechten Gesichtshälfte, welche durch Röntgenstrahlen zur Abheilung gebracht bzw. weitgehend gebessert wurden und bisher, d. h. zwei Jahre nach dem Beginn der Behandlung recidivfrei geblieben sind.

Lancet. 1906. Jan. 6 und 13.

Goldmann: **Chirurgische Demonstrationen.** G. betont an der Hand von Röntgenogrammen die Bedeutung der Röntgenmethode für die Beurteilung und Behandlung der Stirnhöhlenaffektionen, intrathoracischer und suprathoracischer Tumoren mit Veränderung der Lage und der Gestalt der Trachea, von Oesophagusdilatationen und Hüftgelenksluxationen: Röntgenogramme mit Gefässinjektionen (Penis und Collateralbahnen der Vena cava) ergaben die theoretische Grundlage für bestimmte operative Massnahmen: Exstirpation von Teilen der Urethra, mit Schnittführung durch den Bulbus urethrae, Unterbindung der Vena cava.

American Quarterly of Röntgenology. I, 1.

Andrew P. Biddle: **Erfahrungen über die Anwendung der Röntgenstrahlen bei Akne, Akne rosacea, Ekzema, Psoriasis.** Die chronisch entzündlichen, durch Staphylokokken bedingten Akneeruptionen, deren Behandlung allen anderen Methoden trotzt, werden durch vorsichtige, milde, cyklische Bestrahlungen günstig beeinflusst. Schlechter sind die Erfolge bei Akne rosacea. Es empfiehlt sich eine vorsichtige Behandlung nur in den Fällen, in welchen Drüsenentzündungen prädominieren. Auch beim Ekzem bedarf es einer sorgfältigen Auswahl der Fälle. Akute Formen, abgesehen von Fällen mit ganz hartnäckigem Pruritus, sind ungeeignet, während die chronischen, infiltrierenden Formen (Ekzema manuum et pedum) öfters allen andern Methoden zum Trotz gebessert werden. Ebenso darf man mit einiger Aussicht auf Erfolg bei der infiltrierenden, chronischen Psoriasis die Röntgenotherapie versuchen. So bedarf es in der Dermatologie besonderer Auswahl, grosser persönlicher Erfahrung und vorsichtiger, individualisierender Dosierung der Röntgenstrahlen, wenn anders Erfolge erzielt werden sollen und wenn man nicht unangenehme Überraschungen (Teleangiektasien, Atrophie, Pigmentierung, Flaumhaar u. s. w.) erleben will.

Pfahler und Schamberg: **Weitere Beobachtungen über ein Röntgenstrahlenfilter.** Das Pfahlersche Filter ist ein Lederfilter, das nach den heutigen Anschauungen die sonst von der Haut absorbierten Strahlen verschluckt. Thatsächlich filtriert ein solches Lederfilter die auf die Haut einwirkenden Strahlen, indem es bei Kaninchen an den geschützten Stellen Röntgenverbrennungen verhindert, welche an nicht geschützten auftreten. Definitive differentielle Untersuchungen über den Schutz von Silberfiltern stehen noch aus.

Vernon J. Wilby: **Unterricht in der Röntgenologie, eine neue Aufgabe der medizinischen Fakultäten.** Entsprechend der Bedeutung, welche die Röntgenologie als diagnostisches und therapeutisches

Agens gewonnen hat, ist es nötig geworden, die Studenten auf die Wichtigkeit der neuen Errungenschaften hinzuweisen. Der Unterricht soll Apparatenlehre, Durchleuchtung, Plattenbeurteilung umfassen, auf die Gefahren der Bestrahlung, die Strahlenmessung u. s. w. aufmerksam machen. Mit Auswahl sollen Aufnahmen und Bestrahlungen vor den Studenten ausgeführt werden, damit die jüngere Generation, deren physikalische Vorbildung bereits überlegener sei, aktiv und vertrauensvoll der Röntgenmethode gegenüberstehe. Soweit wie möglich sollen die Röntgenologen bemüht sein, auch die älteren skeptischen Ärzte durch die Macht der Thatsachen, durch Demonstrationen u. s. w. zu überzeugen und für die neue Spezialdisciplin zu gewinnen.

Anals de Medecina. 1907.

C. Comas und A. Prio. Die Autoren haben nach einer abdominellen Totalexstirpation des Uterus wegen Collum-Carcinom praeventiv durch das offen bleibende Abdomen das **kleine Becken** und damit etwa zurückgebliebene **Metastasen** mit Röhren verschiedenen Härtegrades bestrahlt. Nach Beendigung von 7 Irradiationen im Verlaufe von 22 Tagen wurde das Abdomen geschlossen und in der Folge in Etappen vaginal bestrahlt. Die Patientin genas und ist bislang recidivfrei, obwohl bei der Operation eine totale Entfernung aller krebsigen Beckenmetastasen angesichts der Ausbreitung des carcinomatösen Prozesses nicht sehr wahrscheinlich war. C. und Pr. erhoffen von der Zukunft ein erspriessliches Zusammenarbeiten von Chirurgen und Röntgenologen auch auf dem Gebiete der intraabdominellen Tumoren, indem schwer operable und inoperable Tumoren der direkten Bestrahlung mit weichen Röhren zugänglich gemacht werden. Carl Klieneberger (Königsberg i. Pr.).

Der Mechaniker. Bd. XV. Nr. 4—8. 1907.

Ruhmer: **Über Röntgeneinrichtungen mit Funkentransformatoren.** Die Abhandlung giebt eine kurze Übersicht über die hauptsächlichsten bis jetzt vorgeschlagenen Wechselstromeinrichtungen mit Funkentransformatoren zum direkten Betriebe einer Röntgenröhre — mit Wechselstrom und ohne Unterbrecher — ähnlich wie sie vor einigen Jahren vom Referenten in Band 8 der Fortschritte gegeben wurde, wobei aber natürlich die inzwischen hinzugekommenen neuen Systeme mit berücksichtigt werden. Die Schrift ist reich mit Textfiguren sowie auch mit einer Tafel ausgestattet, welche photographische Aufnahmen einiger mittels Glimmlicht-Oszillographenröhre aufgenommenen Stromkurven enthält. Schon die grosse Zahl der uns hier entgegentretenden Wechselstromsysteme zeigt wohl am besten, dass noch keines derselben mit zufriedenstellender Vollkommenheit arbeitet.

Comptes rendus. 144. p. 749. 1907.

Villard: **Über das positive Licht.** Nach der gegenwärtigen Ansicht geht der Übergang der Elektrizität durch ein Gas in der Weise vor sich, dass die von der Kathode abgeschleuderten Kathodenstrahlenteilchen die Gasmoleküle durch Stoss „ionisieren", d. h. in positiv und negativ geladene Teile zerlegen, dass dann diese Ionen durch das zwischen den Elektroden der Röhre bestehende, hochgespannte elektrische Feld in Bewegung gesetzt werden und auch ihrerseits durch „Ionenstoss" wieder neue Ionen hervorbringen, von denen sich dann die positiv geladenen auf die Kathode, die negativen auf die Anode zu bewegen und so den elektrischen Strom bewirken. Nach dieser Auffassung müsste nun, so meint Verf., das die Entladung durch ein Geisslersches Vakuum begleitende positive Licht von der Kathode nach der Anode hin fortschreiten, da ja von der ersteren die Entladung ihren Anfang nehmen soll. Die Aufnahme dieser Erscheinung auf einer bewegten photographischen Platte zeigt ihm aber, dass gerade das Gegenteil davon eintritt; denn jenes Licht beginnt zeitlich zuerst an der Anode und breitet sich von dorther nach der Kathode zu mit einer Geschwindigkeit aus, die Verf. in einem bestimmten Falle zu 75 m in der Sekunde ermittelt. Wenn das positive Licht geschichtet war, so bewegte sich ebenfalls in jeder dieser Schichten eine Lichterscheinung von der Anode zur Kathode hin, und zwar geschah diese Bewegung in allen Schichten gleichzeitig, so dass also ein inniger Zusammenhang zwischen denselben bestehen muss, wie übrigens auch ihr Verhalten im magnetischen Felde bestätigt. — Die Thatsache, dass beim Durchgang der Elektrizität durch ein Gas die Lichterscheinung zuerst am positiven Pol auftritt, konnte Verf. ferner auch noch für den Hochspannungslichtbogen in gewöhnlicher Luft nachweisen; und Referent möchte schliesslich noch darauf hinweisen, dass auch nach seinen eigenen Versuchen bei der Entstehung des elektrischen Funkens und des Blitzes zuerst das positive Licht in Gestalt der bekannten positiven Büschelentladungen auftritt (s. B. Walter: Über die Entstehungsweise des Blitzes, Hamburg, Gräfe & Sillem. 1903).

p. 795. 1907. Berlemont: **Über ein neues Regulierverfahren für Röntgenröhren.** Um eine Röntgenröhre nach Belieben weicher oder härter machen zu können, bringt Verf. eine „passend zubereitete" Aluminiumstange in das kathodische Feld der Röhre — wo und wie wird nicht gesagt. Wenn man dann die Stange mit der Kathode verbindet und 2—3 Minuten lang einen schwachen Strom durch die Röhre schickt, so wird die letztere sehr hart und hält sich in diesem Zustand; wenn man dagegen jene Stange mit der Anode in Verbindung bringt und die Röhre in normaler Weise arbeiten lässt, so wird sie allmählich weicher. Eine Röhre von 15 cm Funkenlänge wurde in dieser Weise in 10 Minuten auf 6 cm zurück-

gebracht. Hierbei soll das Aluminium Wasserstoff abgeben, bei der Verbindung mit der Kathode dagegen denselben wieder absorbieren. Es wäre wünschenswert, wenn der Verf. angäbe, für wieviel Milliampèreminuten der Wasserstoffgehalt einer solchen Aluminiumstange ausreicht.

p. 839. 1907. Bruninghaus: **Die Phosphoreszenz der manganhaltigen Kalziumverbindungen.** Verf. bestimmt die günstigste Mischung von gleichartigen Mangan- und Kalziumverbindungen für die Erzeugung eines möglichst starken Phosphoreszenzlichtes unter dem Einfluss von Kathodenstrahlen und findet dafür in allen Fällen $^1/_2$ % Mangansalz mit 99$^1/_2$ % Kalziumsalz. Jedoch geben auch einerseits 1 % und 99 %, sowie andererseits 0,1 % und 99,9 % des ersteren bezw. letzteren noch fast dieselben Helligkeiten; und erst bei einerseits 5 % und 95 % sowie andererseits 0,01 % und 99,99 % Mangan- bezw. Kalziumsalz findet eine erhebliche Abnahme des Lichtes statt. — Die Farbe des letzteren ändert sich, solange man die gleichen Salze nimmt, mit dem Prozentgehalte nur wenig, dagegen sehr stark bei Benutzung verschiedener Salze der beiden genannten Metalle. Für die Oxyde derselben ist dieselbe nämlich orangerot, für die Phosphate rot, für die Sulfide gelb und für die Sulfate grün. Hinsichtlich der Darstellung der Salze sehe man die Originalabhandlung.

Proceedings of the Royal Society. Ser. A. Vol. 79. p. 134. 1907.

Campbell Swinton: **Die Gasokklusion in den Glaswänden von Vakuumröhren.** Verf. untersucht die von einer längeren Kathodenstrahlung getroffenen Teile der Glaswand einer Vakuumröhre mit dem Mikroskop und findet, dass die innere Seite dieser Teile deutlich rauh geworden ist. Erhitzt man dieselben in der Gebläseflamme, so werden sie sofort wolkig, indem zahlreiche kleine Blasen in dem Glase auftreten, deren Durchmesser ungefähr 0,01 mm beträgt. Dieselben liegen nicht unmittelbar an der inneren Oberfläche, sondern etwa 0,1 mm davon entfernt; und Verf. nimmt daher an, dass das in ihnen enthaltene Gas durch die Kathodenstrahlen in das Glas hineingeschossen wurde. Er findet auf 1 qcm ungefähr 625 000 solcher Bläschen, was mit Rücksicht auf die oben genannte Grösse derselben bei einer bombardierten Fläche von 400 qcm ein okkludiertes Gasvolum von 0,05 ccm, bezogen auf atmosphärischen Druck, ausmacht. Um ferner die Natur des okkludierten Gases zu bestimmen, wurden Glasstücke dieser Art in eine aus dünnen Metallblechen gebildete Kapsel gebracht, diese zunächst soweit evakuiert, dass durch ein damit verbundenes Geisslerrohr kein Strom mehr durchging und dann die Glasstücke durch Hammerschläge von aussen her zertrümmert. Dabei zeigte sich dann sofort eine erhebliche Zunahme des Gasinhaltes in dem evakuierten Gefässsystem und die Untersuchung mit dem Spektroskop liess ferner erkennen, dass das so frei gemachte Gas in der Hauptsache aus Wasserstoff bestand, trotzdem die Röhre, von der die zertrümmerten Glasstücke stammten, einfach mit Luft leer gepumpt war. Verf. meint daher, dass jener Wasserstoff durch Elektrolyse des in jener Luft enthaltenen Wasserdampfes entstanden und dass der dabei gleichfalls gebildete Sauerstoff durch die Aluminiumelektroden des Rohres absorbiert worden sei. Da ähnliche Versuche auch mit dem Glase einer Röhre gelangen, die mit Helium beschickt und dann tagelang — unter zeitweiliger Nachfuhr von Helium — mit elektrischem Strome betrieben wurde, so kommt Verf. mit Rücksicht auf die chemische Indifferenz des Heliums zu der Ansicht, dass es sich bei dieser Gasokklusion nicht um eine chemische Bindung, sondern um ein einfaches mechanisches Hineinschiessen der Gasteilchen in das Glas handelt.

Philosophical Magazine (6) 11. p. 292. 1906.

Bumstead: **Die von den Röntgenstrahlen in verschiedenen Stoffen erzeugte Wärme und ihre Beziehung zu der Frage der Veränderung im Atom.** — Da die Röntgenstrahlen in allen von ihnen getroffenen Stoffen nicht bloss die ihnen ähnlichen sekundären Röntgenstrahlen, sondern auch Kathodenstrahlen erzeugen, d. h. also darin zu einer Abschleuderung von negativ geladenen Teilchen Veranlassung geben, so meint Verf., dass hierbei vielleicht ähnlich wie bei den radioaktiven Stoffen ein Atomzerfall stattfinden könne. Um hierüber Auskunft zu erhalten, vergleicht derselbe die bei der Absorption der primären Strahlen in zwei verschiedenen, aber gleich stark absorbierenden Stoffen erzeugten Wärmemengen, indem er dabei von der Ansicht ausgeht, dass ein etwaiger Atomzerfall sich durch eine starke Ungleichheit dieser Mengen kund geben müsse, da ja dieser letztere Vorgang auch bei den verschiedenen radioaktiven Stoffen von einer sehr verschiedenen Wärmeentwicklung begleitet sei. (Dies letztere ist bisher nicht nachgewiesen. — Refer.) — Er findet nun auch tatsächlich, indem er die in zwei gleich grossen und gleich stark absorbierenden Metallstücken, einem Blei- und einem Zinkstück von bzw. 0,80 und 0,82 mm Dicke, von den Röntgenstrahlen erzeugten Wärmemengen mit Hilfe eines eigens für diese Zwecke konstruierten, äusserst empfindlichen Differential-Radiometers vergleicht, dass bei der Absorption in dem Blei etwa doppelt soviel Wärme entsteht wie bei dem Zink, und schliesst nun daraus, dass im ersteren Metall ein stärkerer Atomzerfall stattfindet, als im letzteren. Nach Ansicht des Referenten ist jedoch die höhere Wärmeentwicklung im Blei einfach daher zu erklären, dass die im Innern dieses Metalles erzeugten Sekundärstrahlen daselbst so gut wie vollständig absorbiert werden, während die im Innern des Zinks erzeugten Strahlen dieser Art zum grössten Teil wieder nach aussen gelangen und daher zur Erwärmung des Metalls weniger beitragen. Verf. hat zwar diese Möglichkeit ebenfalls in Rücksicht

gezogen, jedoch meint er, dass der Unterschied in dem Durchdringungsvermögen der Sekundärstrahlen der beiden Metalle nicht so erheblich sei, als dass dadurch jener starke Unterschied in der Wärmeentwicklung erklärt werden könne. Referent hat sich jedoch durch einige einfache Versuche davon überzeugt, dass die aus einem 0,82 mm dicken Zinkstück nach aussen gelangende Sekundärstrahlung auf die photographische Platte etwa dreimal so stark wirkt wie die von einem 0,30 mm dicken Bleistück ausgehende; und da sich nun ferner auch nachweisen lässt, dass diese Sekundärstrahlungen auch einen ganz erheblichen Bruchteil der in den Metallen absorbierten direkten Strahlung darstellen, so folgt mithin, dass die in letzteren auftretenden Wärmemengen in sehr erheblichem Masse von dem Verbleib der ersteren Strahlungen abhängen müssen, wie es Verf. ja auch gefunden hat. Eine Veranlassung, aus dem Versuchsresultat desselben auf einen, durch die Absorption der Röntgenstrahlen hervorgerufenen Atomzerfall zu schliessen, liegt also nach Ansicht des Referenten nicht vor.

13. p. 576. 1907.

Adams: **Über das Spektrum der Röntgenstrahlen einer Fokusröhre, sowie über die selektive Absorption der Strahlen in gewissen Metallen.** Die schon im Jahre 1896 von Röntgen ausgesprochene Vermutung, dass die Röntgenstrahlen einer mit Induktor betriebenen Röhre aus einem Gemisch von Strahlen verschiedener Absorbierbarkeit bestehen, war bis jetzt nicht bewiesen. Verf. hat dies nun in sehr hübscher Weise getan. Er benutzt eine Röhre mit einer ca. 6 cm. langen, ca. 1 cm. breiten und etwas gebogenen Antikathode, um darauf den Brennfleck des primären Kathodenstrahlenbündels vermittelst eines Magneten in einem sog. magnetischen Spektrum, d. h. in Kathodenstrahlen verschiedener magnetischer Ablenkbarkeit und also auch verschiedener Geschwindigkeit, auseinanderbreiten zu können. Um ferner festzustellen, ob die von den verschiedenen Teilen dieses Spektrums ausgehenden Röntgenstrahlen ein verschiedenes Durchdringungsvermögen zeigen, wird dann weiter von dem Spektrum in bekannter Weise ein Lochbild entworfen und dann zunächst die eine Längshälfte dieses Bildes mit einer dünnen Metallfolie bedeckt. Dabei zeigte sich dann deutlich, dass die von den weniger abgelenkten Kathodenstrahlen erzeugten Röntgenstrahlen ein relativ grösseres Durchdringungsvermögen besitzen, als die von den stärker abgelenkten und also langsameren Elektronen hervorgerufenen. Wurde ferner die eine Längshälfte des Lochbildes mit Aluminium-, die andere mit Silberfolie verdeckt, so ergab sich, dass die erstgenannten Röntgenstrahlen verhältnissmässig stärker durch das erstere und die letzt-genannten stärker durch das letztere Metall hindurchgingen, wie man es ja auch nach dem bekannten, von Benoist entdeckten Verhalten dieser Metalle auch nicht anders erwarten konnte. — Die Thatsache, dass die Strahlen einer mit Induktor betriebenen Röntgenröhre ein Gemisch von Strahlen verschiedenen Durchdringungsvermögens darstellen, kann somit als bewiesen angesehen werden; nichtsdestoweniger muss man nun aber doch nicht etwa glauben — wie es thatsächlich vielfach geschehen ist —, dass dieses Gemisch stets sowohl die allerhärtesten wie auch die allerweichsten Strahlen enthalte, sondern man kann auch nach wie vor den grössten Teil der Strahlen einer Röhre als nahezu homogen ansehen. Dies folgt schon daraus, dass bei Annäherung eines Magneten an die Kathode einer gewöhnlichen Röntgenröhre der Brennfleck auf der Antikathode derselben, selbst wenn er bis an den Rand der letzteren abgelenkt ist, doch in kaum sichtbarer Weise auseinandergezogen wird; und ebenso zeigen auch die vom Verf. seiner Abhandlung beigegebenen Abbildungen, dass die Unterschiede in dem Durchdringungsvermögen der aus verschiedenen Teilen des Kathodenstrahlenspektrums stammenden Röntgenstrahlen zwar deutlich vorhanden aber doch nicht sehr erheblich sind. Dass endlich über die sogen. selektive Absorption der Metalle für unsere Strahlen durch diese Versuche irgend etwas Neues erwiesen wäre, kann Referent nicht finden. Walter (Hamburg).

Archives of the Roentgen ray. Nr. 79—82.

Born: **Negative illuminator.** Ein Lichtkasten, dessen Hintergrund von vorn und oben durch Glühlampen beleuchtet wird. Deren Licht fällt zuerst durch eine Milchglasplatte. Der Hintergrund kann zur Änderung der Lichtstärke vorwärts und rückwärts geschoben und mit Schirmen von verschiedener Farbe versehen werden, z. B. Weiss, Himmelblau u. s. w. Durch die Verschieblichkeit des Hintergrundes wird ein Rheostat überflüssig.

Bordier: **On the direction of maximum intensity for the radiations of a focus tube.** Auf Grund seiner Versuche kommt er zu folgenden Ergebnissen: 1. Die Menge der Röntgenstrahlen ist nicht überall im Bereich des fluorescierenden Teiles der Röhre die gleiche. 2. Die Richtung und Lage des wirksamsten Strahlenkegels wechselt bei den verschiedenen Röhren. 3. Die Kenntnis dieses wirksamsten Teiles ist für alle röntgenologischen Arbeiten wichtig und es sollte daher auf jeder Röhre das Optimum irgendwie bezeichnet werden, z. B. durch ein eingeätztes Kreuz u. dergl. 4. Die Messung ist einfach, z. B. mit photographischem Papier, zu bewirken, das ringförmig um die Röhre gelegt wird. 5. Die jetzt gebräuchlichen Messapparate für die Strahlenmenge sind nicht genau, weil sie an einer andern Stelle des Strahlenkegels liegen als die für die Behandlung gebrauchten Teile desselben.

Jones: **Cervical ribs and Xrays.** Halsrippen sind seit Einführung der Röntgenuntersuchung

viel häufiger gefunden als früher anzunehmen war. Namentlich werden Lähmungen der kleinen Handmuskeln oft durch Druck solcher auf die Nervenstämme ausgeübt, und J. rät, bei jedem solchen Krankheitsfall auf Halsrippe zu untersuchen. Auch Gestalt und Grösse des Querfortsatzes am VII. Halswirbel sind individuell sehr verschieden.

Haret: **An operating table for radioscopic examination in recumbent position.** Der Untersuchungstisch gleicht im Prinzip dem Trochoskop von Holzknecht und Robinsohn. Letzteres ist aber, namentlich in der verbesserten Ausführung nach Albers-Schönberg, viel brauchbarer, namentlich bietet es dem Operateur völligen Strahlenschutz, der bei Harets Einrichtung ganz zu fehlen scheint. Konstruktiv ist das Trochoskop viel besser durchgebildet, soweit sich nach der Abbildung erkennen lässt.

Orton: **Skiagram of knee joint of a man 30 years of age, showing loose body in the joint.** Abbildung eines Kniegelenkes mit rundem, erbsengrossem Schatten in der Kniekehle, den der Kundige sofort als den einer Fabella (Sesambein in dem Kopf des Gastrocnemius) erkennt. Der englische Kollege scheint sich wenig um die normale Röntgenanatomie und die Fehlerquellen, die bei der Beurteilung vorkommen können, gekümmert zu haben, sonst dürfte ihm ein solcher Fehler nicht unterlaufen. Der schöne Atlas von Grashey, in welchem gerade diese anatomischen Verhältnisse, die zu Fehldiagnosen verleiten, eingehend berücksichtigt und in absoluter Vollständigkeit abgebildet sind, scheint noch nicht bis nach England gedrungen zu sein. Dass eine so gute Zeitschrift wie das Arch. of the R. ray die Platte einfach unter der falschen Diagnose abbildet, ist zu verwundern.

Mc Culloch: **On the induction of auto vaccination in tuberculosis by the Xrays.** Die Röntgenstrahlen zerstören beim Auftreffen auf tuberkulöses Gewebe die Zellen, an welche Opsonine gebunden sind, und bringen letztere dadurch in den Kreislauf. Es tritt eine allgemeine Beeinflussung des Körpers ein, die nachweisbar ist durch Erhöhung des opsonischen Index, manchmal durch Temperaturerhöhung kurz nach der Bestrahlung und schlechtes Allgemeinbefinden. Er hat seine Beobachtungen hauptsächlich an Kranken mit tuberkulösen Drüsen gemacht, welch letztere er ausschliesslich röntgenisierte, und zwar stets mit gutem Erfolg. Um zuerst die frisch befallenen Drüsen, welche am leichtesten zu beeinflussen sind, anzugreifen, bestrahlt er allmählich von der Peripherie nach dem Centrum der Drüsenpakete. Die jüngeren Lymphdrüsen geben auch leichter die Antikörper her als schon länger erkrankte. Auch für die Lungentuberkulose hält er die Erzeugung von Opsoninen im Körper durch Bestrahlung für wichtig. Stets sind, namentlich auch schon in sehr frühen Stadien, die Bronchialdrüsen erkrankt, und durch ihre Bestrahlung gelingt es, die Antikörper zu vermehren und damit die Widerstandskraft des Körpers gegen die Tuberkulose zu erhöhen.

Savill: **Some observations on the treatment of ringworm by Xrays.** Bei 36 Fällen von Alopecia areata hat er 182 Sitzungen angewandt. In der letzten Zeit hat er in 5—7 Sitzungen die ganze Oberfläche der Kopfhaut belichtet, die Strahlenmenge mass er mit dem von Sabouraud und Noiré angegebenen Instrument. Während er anfangs nur kleine Bezirke bestrahlte, zieht er jetzt die Behandlung grösserer Flächen vor und empfiehlt sie auch zur Nachahmung, da so die Behandlung schneller gefördert wird. Eine Gefahr der Verbrennung liegt nicht vor. In nur wenigen Fällen hat er Rötung der Haut gesehen, sie beeinflusste das Wiederwachsen der Haare kaum. Nur in 4 Fällen kamen Rückfälle. Ursachen für Rückfälle sind folgende: 1. Bestrahlung zu kleiner Flächen in grossen Zwischenräumen. 2. Zu frühzeitiges Aufgeben der Behandlung. 3. Bei grossen Flächen sind an den Rändern des bestrahlten Feldes die Strahlen weniger wirksam, in den Haarwurzeln solcher Bezirke bleiben leicht Pilze zurück und bilden von da aus neue Herde. 4. Die ausfallenden Haare sind infektiös und können die Krankheit auf neue Stellen übertragen. Antiseptische Salben sollen ausserhalb der Bestrahlungszeit als Vorbeugungsmittel verwandt werden. Die Erfolge seiner Behandlung sind in Tabellenform zusammengestellt.

Blythswood und Scoble: **Measurement of the intensity of Roentgen rays.** Beschreibung einer ziemlich umfangreichen Apparatur, die zur experimentellen Erforschung der Brauchbarkeit photographischer Methoden und der Ionisation als Grundlagen der Messung gebaut wurde. Zu eingehendem Referat ungeeignet.

Le Radium. IV. Heft 3 und 4.

Beide Hefte enthalten nur physikalische und chemische Arbeiten, deren Referate für die „Fortschritte" kein Interesse haben. . . . . p.

Druck von Hesse & Becker in Leipzig.

Aus der medizinischen Klinik zu Breslau. (Direktor Geheimrat von Strümpell.)

Ein Beitrag zur Kenntnis der Myositis ossificans progressiva.

Calcinosis multiplex progressiva interstitialis ossificans.

Von

Prof. Dr. **Paul Krause**, Jena und Dr. **Max Trappe**, Breslau.

(Hierzu Tafel XV und XVI.)

Nachdem Münchmeyer in seiner klassischen Arbeit aus dem Jahre 1869 das Krankheitsbild der Myositis ossificans progressiva multiplex charakterisiert und eingehend beschrieben hat, hat sich die medizinische Welt lebhaft mit dieser merkwürdigen und seltenen Krankheit beschäftigt, ohne dass es bisher gelungen wäre, eine befriedigende Lösung für das Rätselhafte dieser Erkrankungsform zu finden.

Gleichzeitig mit der Myositis ossificans progressiva multiplex hat auch die circumskripte ossificierende Myositis namentlich von chirurgischer Seite eine eingehende Bearbeitung gefunden. Wir kennen dieses Leiden als Exerzier- und Reitknochen nach langdauernden wiederholten Traumen, wir wissen, dass es auftritt nach einmaligen schweren Traumen, Frakturen mit Blutergüssen in die Muskulatur, wir sehen es endlich auch entstehen bei Geisteskranken und Tabikern, wo es zweifelhaft bleibt, ob unbemerkte Traumen oder trophische Störungen zu der Muskelverknöcherung geführt haben.

Als Ausgangspunkt der Verknöcherung betrachten wir in diesen Fällen in erster Linie das Periost, wir wissen aber neuerdings, dass auch Sehnen und Fascien, insbesondere auch das Muskelgewebe[1]) die Grundlage der Ossifikation bilden kann.

Wenn diese in ihrer Ätiologie noch nicht ganz klaren, aber immerhin verständlichen und erklärlichen circumskripten Myositiden früher häufig mit der Myositis ossificans progressiva multiplex zusammengeworfen wurde, so soll im Folgenden nur von dieser letzten merkwürdigen und trotz aller Erklärungsversuche uns noch immer unklaren Erkrankung die Rede sein.

Das Merkwürdigste an ihr ist wohl ihre ungemeine Seltenheit, trotz ihres fast immer typischen, meist völlig gleichartigen Verlaufs.

Bei der langen Dauer des Leidens, bei den auffallenden groben Veränderungen, die es bei den unglücklichen Patienten in vorgeschrittenen Stadien hervorruft, ist wohl anzunehmen, dass wenigstens im letzten halben Jahrhundert sämtliche in zivilisierten Ländern beobachteten Fälle auch in der Literatur bekannt geworden sind.

Einige der bekannteren Fälle, so der Patient Linsmayers, haben ja jahrelang in der Beobachtung der verschiedensten Anstalten und Ärzte von ganz Europa gestanden und sind mehrmals in der Litteratur verewigt. Trotzdem gelingt es nur einige 60 sichere Fälle aus der

[1]) Orth, Gedenkschrift für v. Leuthold, 2 Bd. — Frangenheim, Arch. für klin. Chir., Bd. 80. S. 445. — Strauss, Archiv für klin. Chir., Bd. 78, S. 111.

gesamten Litteratur zusammenstellen. Diese Literaturangaben haben wir nach Möglichkeit alle selbst eingesehen, doch ist uns ein grosser Teil, namentlich der älteren Arbeiten, unzugänglich geblieben. Die kritische Sichtung der Fälle ist hierdurch sehr erschwert, wie schon daraus hervorgeht, dass einige Fälle von manchen Autoren, die wie Lorenz, Rager, Matthes, Gerber, Pintèr ausführliche Litteraturverzeichnisse und -Besprechungen bringen, zur Myositis ossificans progressiva gerechnet, von anderen aber als nicht zugehörig ausgeschieden werden.

So werden die Fälle Testelin-Dambressi und Hawkins, die in den früheren Literaturangaben als echte Myositis ossificans progressiva geführt wurden, von Rager nicht als echt anerkannt, da die Affektion nach akutem Gelenkrheumatismus entstanden sei. Wir haben sie in unserer Rechnung als echte Fälle angesetzt, da der Verlauf und die Ausdehnung der Prozesse sowie bei Testelin-Dambressi die anatomische Beschaffenheit der erkrankten Muskelpartien durchaus für eine echte Myositis ossificans progressiva spricht. Dass der Gelenkrheumatismus in der Anamnese oft eine grosse Rolle spielt, werden wir weiter unten ausführen.

Ehe Münchmeyer das Krankheitsbild umgrenzte, und ihm den Namen gab, mögen viele Fälle nicht erkannt worden sein, oder unter anderer Bezeichnung noch versteckt in der Literatur ruhen. Neuerdings aber wird der Name häufig missbräuchlich auf Erkrankungen angewandt, die ihn sicher nicht verdienen. Dies gilt besonders für die von Gemmel in der Wiener klin. Rundschau als Myositis ossificans progressiva beschriebenen zwei Fälle. Sie betreffen ältere Personen, und werden bereits von Rager als Exostosis luxurians bei chronischem Gelenkrheumatismus angesprochen.

Der Patient, den A. Bruck 1896 in der Berliner mediz. Gesellschaft unter der Diagnose: Myositis ossificans progressiva demonstrierte, leidet nach Ragers und unserer Ansicht auch nicht an dieser Krankheit. Er erkrankte im 14. Lebensjahr mit Schwäche in den Beinen; die Knochen der unteren Extremitäten erlitten 17—18 mal Infraktionen, „sie knickten ein". Später trat Atrophie der Beinmuskulatur auf und erst vier Jahre nach der Knochenerweichung stellte sich unter Bildung von reichlichem Knochengewebe an den Gelenkenden der Knochen Steifigkeit der Armgelenke ein. Es handelt sich also hier wohl eher um eine Osteomalacie bezw. Rachitis mit Bildung von Exostosen.

Der von Schwarz und Eichhorst zweimal beschriebene Fall betrifft einen Tabiker, bei dem sich ausser einem malum perforans am Fuss in der rechten Oberschenkelmuskulatur eine vom Trochanter ausgehende Knocheneinlagerung bildete. Obgleich der Fall von seinem Schüler Schwarz als Myositis ossificans progressiva bezeichnet worden war, giebt Eichhorst selbst zu, dass zwischen diesen Knochenneubildungen bei Nervenkrankheiten und der eigentlichen Myositis ossificans progressiva ein gewisser Unterschied bestehe. Neuerdings berichtet Bosek von einer durch Thiosinamininjektionen geheilten Erkrankung. Hier ist die Diagnose durchaus anfechtbar; bei Bewegungen des rechten Armes hörte man aus der Nackengegend kommende krachende Geräusche; hier und im linken Sternocleidomastoideus fühlte man knochenharte nicht druckempfindliche Gebilde, welche die Funktion des Muskels nur wenig störten.

Welche Erkrankungsform ist man nun berechtigt, Myositis ossificans progressiva zu nennen?

Die echte Myositis ossificans progressiva ist ausgesprochen eine Erkrankung des Kindes- bezw. des Entwicklungsalters. Soweit wir Altersangaben in der Litteratur auffinden konnten, lag der Beginn der Erkrankung 38 mal im ersten, 13 mal im zweiten Lebensdecennium, in das drittte Decennium wird der Beginn nur in einem Fall (Hawkins, 22 J.) gelegt.

Demnach müssen alle Fälle, die erst im späteren Lebensalter begonnen haben sollen, von vornherein als zweifelhaft hinsichtlich ihrer Zugehörigkeit, zur Myositis ossificans progressiva multiplex betrachtet werden. Aus diesem Grunde möchten wir uns Rager anschliessen, und die Fälle Lexer (Beginn mit 34 Jahren) und Kronecker (Beginn in späterem Alter) als nicht zugehörig ausschalten. Auch der Fall Hawkins wird nur mit Vorbehalt zur progressiven Myositis ossificans gezählt werden können.

Was das Geschlecht der Patienten anlangt, so überwiegt das männliche. Eine genaue Verhältniszahl herauszurechnen ist uns unmöglich, da die diesbezüglichen Angaben namentlich bei ganz jungen Kindern und bei den in die Berechnung mit aufgenommenen Skeletten häufig fehlen. Das Verhältnis stellt sich etwa auf 3 : 2. Jedenfalls ist das Überwiegen der männlichen Patienten nicht so stark, dass man berechtigt wäre, daraus bestimmte ätiologische Schlüsse zu ziehen, wie es Pincus thut. Er sieht in diesem Umstand eine wesentliche Stütze für seine Anschauung, die Myositis ossificans progressiva sei eine Folge von Geburtsläsionen, da diese bei den grösseren Knaben häufiger vorkommen, als beim Mädchen.

Die überwiegende Mehrzahl der bekannten Fälle ist in Deutschland und in England beschrieben worden. Man hat daraus gefolgert, dass die starkknochigen, germanischen Rassen besonders disponiert zu dieser Erkrankung seien, ein Schluss, der wohl nur mit allem Vorbehalt gezogen werden darf.

Die Heredität spielt bei der Myositis ossificans progressiva gar keine Rolle. Meist stammen die Patienten aus kinderreichen gesunden Familien. Dass die Phthise bei Familienmitgliedern häufig in der Anamnese wiederkehrt, darf bei ihrer Verbreitung nicht Wunder nehmen. Ebenso wenig Wert ist auf die auch ziemlich häufig wiederkehrende Angabe zu legen, dass Eltern oder Grosseltern viel an „Rheumatismus" litten, wenn man bedenkt, ein wie vager Begriff das Wort „Rheumatismus" in dem Munde eines Laien ist. Zudem ist von den Autoren in dem Streben, ein ätiologisches Moment für die Krankheit zu finden, stets auf „rheumatische" Erkrankungen gefahndet worden, und so finden wir etwa ebenso häufig die negative Angabe, dass Rheumatismus oder Gicht in der Familie nicht erblich sind. Auch Lues wird häufig als nicht vorhanden angegeben.

Von den familienanamnestischen Daten ist nur die Angabe Sympsons von grösserem Interesse, dass der Vater seines Patienten auch an Mikrodaktylie gelitten habe. Die Lebensbedingungen der Patienten oder irgend welche äussere Schädlichkeiten wird man für die Krankheit nicht verantwortlich machen können. Nur von Testelin-Dambressi und Minkiewitsch werden ungünstige diätetische und hygienische Verhältnisse, feuchte Wohnung und ungesunder Stadtteil, erwähnt, während ungleich öfter die äusseren Verhältnisse als günstig bezeichnet werden.

Der typische Verlauf der Myositis ossificans progressiva gestaltet sich nun folgender massen: Die Affektion beginnt meistens in der Nacken — oder Schultermuskulatur. Hier entwickelt sich unter Schmerzen, seltener unter leichtem Fieber, häufiger auch völlig beschwerdelos eine Anschwellung, die entweder diffus über mehrere Muskelgruppen ausgebreitet ist, oder auch als umschriebener Tumor, als fluktuierende Vorwölbung erscheint. Je nach der Lokalisation und der Ausdehnung sowie nach den begleitenden Umständen wird dann die Diagnose auf Gelenk- oder Muskelrheumatismus oder auf einen beginnenden Tumor gestellt. Nach einiger Zeit geht dann die Schwellung zurück, die Schmerzen lassen nach. Dafür bleibt aber eine gewisse Steifheit der befallenen Partie zurück.

Die Bewegungsfähigkeit der Halswirbelsäule und des Schultergelenks ist beschränkt. Die Muskulatur ist auffallend derb und hart, zuweilen ist an Stelle der circumskripten weichen Anschwellung eine knochenharte Resistenz getreten. Nach einem längeren oder kürzeren Intervall, oftmals alljährlich, wiederholt sich dasselbe Schauspiel in anderen Muskelgruppen. Mitunter entstehen auch Anschwellungen, die ohne Spuren zu hinterlassen, wieder abschwellen.

So werden nacheinander die meisten Muskeln des Stammes und der Extremitäten befallen und durch knöcherne Einlagerungen oder fibröse Umwandlung gebrauchsunfähig gemacht. In erster Linie sind es die Nacken-, Rücken- und Schultermuskeln, die ergriffen werden; auch der Trapezius, Pectoralis, Latissimus dorsi werden regelmässig als befallen aufgezählt. Sehr häufig, in fortgeschrittenen Fällen fast immer, mitunter auch gleich zu Anfang sind die Sternocleidomastoidei sowie die Masseteren beteiligt.

Von der Oberarmmuskulatur sind Deltoideus und Biceps, seltener der Triceps ergriffen.

An den unteren Extremitäten die gesamte Hüftmuskulatur und die Adduktoren. An der Hüfte imponieren die Knocheneinlagerungen häufig als Exostosen des Darmbeines oder des Trochanters.

Seltener und in geringerem Grade in Mitleidenschaft gezogen werden die Unterarm- und Unterschenkelmuskeln, doch werden auch hier, ja sogar in den kleinen Handmuskeln (Interossei-Münchmeyer) Verknöcherungen beschrieben.

Die Bauchmuskeln werden in älteren Arbeiten häufig zu den stets freibleibenden Muskelgruppen gezählt. Diese Annahme ist aber irrig, da in den Fällen von Kohts und Bocks der Obliquus externus, im Falle Brennsohn die Recti abdominis Verknöcherungen aufwiesen.

Am Kopf und an der Stirn werden häufig knotige Vorwölbungen beschrieben, während die eigentliche mimische Muskulatur in den meisten Fällen freibleibt. Dass sie es nicht stets ist, wie man früher angenommen hat, zeigt der Fall von Crawfurd und Lockwood, bei dem der eine Orbicularis palpebrarum im unteren Teile eine Ossifikation aufwies. Nach denselben Autoren soll auch Bòkay in seinem Fall eine Ossifikation der Okularmuskeln beschreiben.

Es sind also bisher noch nicht befallen worden lediglich die Gaumen- und Schlundmuskulatur, das Zwerchfell und das Herz.

Die Folgen für den Patienten ergeben sich aus dem Angeführten von selbst: der Patient verliert seine Bewegungsfähigkeit, er wird steif wie ein Stock (Figur 1 und 2).

Die Wirbelsäule wird unbeweglich, meistens etwas nach vorn oder nach der Seite gekrümmt, durch Verknöcherung der Masseteren und Pterygoidei wird das Kauvermögen aufgehoben. Da die Muskeln in Kontraktionsstellung verknöchern, so sind die Kiefer aufeinander gepresst. Der Patient muss dann durch eine

Fig. 1 u. 2.
Fall Lendon (nach Stonham, Lancet 1892, II. p. 1485).

künstlich gesetzte Zahnlücke ernährt werden. Bei kleinen Kindern ist die Beteiligung der Kiefermuskulatur natürlich besonders verderblich, so ging das Kind im Falle Kelburne infolge aufgehobener Saugfähigkeit im Alter von einem halben Jahr zu Grunde. Bei der Sektion fand man an Stelle des Masseters ein Knochenplättchen.

Die Arme sind im Schultergelenk meist unbeweglich und stehen infolge knöcherner Einlagerungen in den Achselwülsten in leichter Abduktion.

Die Ellenbogengelenke sind im allgemeinen besser beweglich; ist ihre Beweglichkeit beschränkt, so stehen die Unterarme in leichter Pronation und Flexion. (Figur 3 und 4.) Bei

starker Beteiligung der Schulter- und Armmuskulatur kommt der Patient natürlich in eine äusserst hilflose Lage, so dass er die Speisen nicht mehr zu Munde führen kann.

Eine stärkere Beteiligung der unteren Rumpf- und Hüftmuskulatur verhindert den Patienten zu sitzen oder sich selbständig hinzulegen. Der Patient muss dann dauernd liegen oder, einmal aufgerichtet, stehen. (Figur 1 und 2.) Die Patienten ertragen in solchen Fällen das Stehen auffallend gut, namentlich wenn sie an der Wand, der Bettlehne oder Tischkante einen Stützpunkt finden.

Gute Abbildungen, die den Zustand veranschaulichen, bringen die Arbeiten von Stonham, Rager sowie die Dissertation von Pintèr. Weniger gute Abbildungen finden sich bei Gerber, Bennet, Carter, Paget.

Fig. 3 u. 4.
Fall Partsch (nach einer von Herrn Prof. Partsch zur Verfügung gestellten Photographie).

Die Affektion befällt die Muskulatur nicht immer ganz streng symmetrisch, doch ist im allgemeinen eine ziemlich gleichartige Beteiligung der beiden Körperhälften zu konstatieren. Die Veränderungen, welche die befallenen Muskeln darbieten, sind folgende: Man findet in die Muskelsubstanz eingelagert einen harten Knoten von sehr verschiedener Grösse bis herab zur Grösse einer Erbse. Die Konsistenz der Einlagerungen ist entweder ausgesprochen knöchern oder auch knorpelig. Dieselben sitzen, solange sie eine mittlere Grösse nicht übersteigen, an den Enden der Muskeln, in der Nähe oder am Übergang in die Sehnen oder auch direkt in der Muskelsehne. Der Rest des Muskels behält in der Regel noch seine Kontraktionsfähigkeit; dieselbe ist nur insofern beschränkt, als es die rein mechanischen Verhältnisse bedingen. Mitunter aber ist der ganze Muskel in eine derbe, fibröse Masse verwandelt; in dieser Beschaffenheit befinden sich besonders häufig der Sternocleidomastoideus und der Biceps.



Fig. 5.
Fall Münchmeyer (nach Gerber, I.-D. Würzb. 1875).

Bei weiterem Fortschritt des Prozesses nehmen die Einlagerungen unregelmässige Formen an. Im allgemeinen geht die Längsausdehnung

der Verknöcherung parallel der Faserrichtung der Muskeln, doch zweigen von der Hauptmasse seitlich Ausläufer ab. Langgestreckt sind die Verhärtungen hauptsächlich an den Extremitäten am Ober- und Unterarm. So sieht man auf dem Röntgenogramm in der Ragerschen Arbeit einen langen dem Femur fast parallel laufenden tiefen Knochenschatten; ebenso entspricht der etwas leichtere Schatten am unteren Ende des Oberarmes dem Biceps.

An den breiten Rückenmuskeln nehmen die Verknöcherungen unregelmässigere Formen an. Es zeigen sich korallenartige Verzweigungen, wie sie an den Abbildungen der Fälle Münchmeyer, Nicoladoni, Zollinger deutlich erkennbar sind. (Figur 5.) Doch kommen auch hier einfache Spangen vor, die von der Axilla zur Crista ilei (Paget), im Obliquus abdominis externus (Rot) verlaufen.

Gerade an den flächenhaften Muskeln springen die Verknöcherungen als deutliche Wülste aus dem Niveau der Körperoberfläche hervor. (Figur 5.)

Wie schon erwähnt, sind es hauptsächlich die sehnigen Ansätze der Muskeln, welche der Verknöcherung anheimfallen.. Sodann sind es die rein sehnigen Bandapparate des Körpers, die ergriffen werden, wie sich schon bei rein klinischer Untersuchung feststellen lässt. Besonders das Ligamentum nuchae ist sehr häufig total verknöchert. (Münchmeyer, Hawkins, Pintèr-Uhde, Hamilton u. s. w.) Eine Verknöcherung der Sehnen der Handfläche beschreibt Hutchinson, Hamilton eine solche einiger Bänder der Fusssohle.

Fig. 6 u. 7.
Fall Lendon (nach Stonham. Lancet 1892, II. p. 1485).

Die Lokalisation der Verknöcherungen an den sehnigen Enden der Muskeln bringt es mit sich, dass dieselben häufig mit den Knochen verwachsen und dann als Exostosen imponieren. In vorgeschrittenen Fällen ist es dann schwer, die Differentialdiagnose zu stellen. Wir erwähnten bereits unter den unechten Fällen zwei, bei denen es sich wahrscheinlich um Exostosis luxurians handelt.

Auch am Skelett sehr stark vorgeschrittener Stadien imponieren die grossen unregelmässigen Knochenmassen, die mit ihren zahlreichen zackigen und spitzen Ausläufern den grossen Röhrenknochen breit aufsitzen, durchaus als Exostosen und nur die langen Knochenspangen, die am Rücken die Wirbelsäule und die Rippen mit den Schulterblättern und Beckenknochen verbinden, ermöglichen die Diagnose. (Figur 6 bis 9.)

Schöne Abbildungen von Skeletten, die sich im Museum of the Royal College of Surgeons in London und im Museum of Trinity College in Dublin (Skelett des William Clark) befinden, sind in der Arbeit von Stonham im Lanzet 1892 enthalten. Hamilton beschreibt an seinem Skelett, dass die Knochenmassen am Rücken in den intermuskulären Räumen lagen, ein Verhalten, das bei Lebzeiten des Patienten natürlich nicht erkannt werden kann, das aber für die Pathologie der Erkrankung von grösster Bedeutung ist.

So gestaltet sich die Ausbreitung und der Sitz der krankhaften Veränderungen in vorgeschrittenen Fällen.

Wie geht nun der Verlauf der Erkrankung vor sich?

Der Beginn des Prozesses mit der Bildung von Anschwellungen am Kopf, am Nacken, am Rücken oder auch noch anderen Körperstellen, wurde schon erwähnt. Diese Er-

scheinungen gehen den Ossifikationsprozessen oft jahrelang voraus. Häufig lässt sich in der Anschwellung eine deutliche Fluktuation nachweisen; dazu besteht eine entzündliche Rötung der Umgebung, Fieber geringen Grades, häufig auch Schmerzen, so dass die ganze Erkrankung den Eindruck eines Abscesses macht.

Ja in manchen Fällen wird thatsächlich von einer Eiterung gesprochen. So berichtet Pintèr von wiederholten Eiterungen am Unterschenkel, beim Falle Partsch bildet sich unter den Symptomen eines Zahngeschwüres ein harter Knoten im Masseter.

Viele dieser Anschwellungen bilden sich spurlos wieder zurück; sogar später noch, wenn schon deutliche Verhärtungen bestanden haben, erfolgt zuweilen eine restitutio ad integrum oder wenigstens ein Wiederweichwerden (Stempel) der erkrankten Partie.

Das Fortschreiten des Prozesses erfolgt in der Regel anfallsweise. Pintèr und Hawkin berichten von wiederholten ausgedehnten Attaken einer rheumatoiden Erkrankung, wobei an mehreren Stellen gleichzeitig neue Anschwellungen auftraten; nach Nissim hat der zuerst von Linsmeyer beschriebene Kranke im Ganzen sechs Attaken durchgemacht.

Meistens aber nehmen die Anfälle nicht so grosse Ausdehnung an; an verschiedenen Stellen des Körpers bilden sich bald hier bald dort neue Auftreibungen; es entsteht ein Knoten nach dem andern, meist wenig bemerkt von dem Patienten, während auf einen viele Muskelgruppen betreffenden allgemeinen Anfall in der Regel eine rapide Verschlechterung folgt.

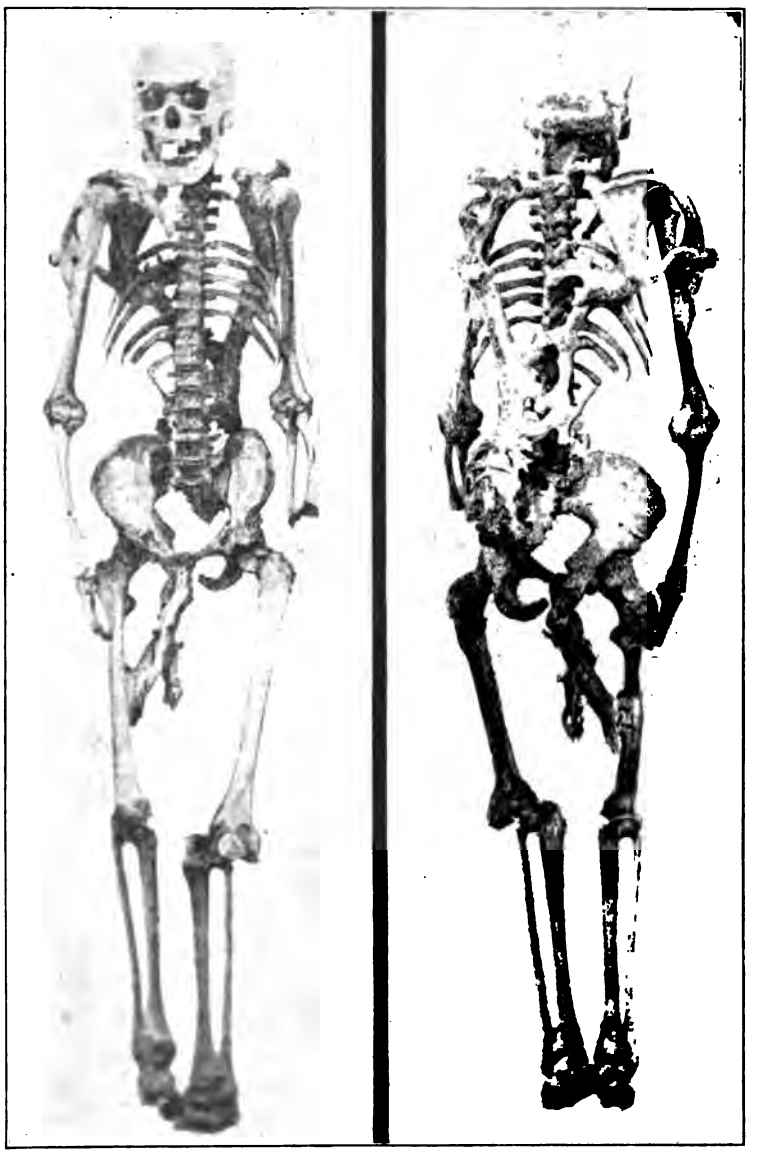

Fig. 8 u. 9.
Skelett aus dem Museum of the Royal College of Surgeons (nach Stonham. Lancet 1892, II. p. 1485).

An den Gliedmassen tritt eine Anschwellung der ganzen Extremität ein (Münchmeyer), oder man gewinnt infolge der Lokalisation an den Sehnen-Knochenansätzen den Eindruck einer Gelenksschwellung.

Mitunter nehmen die Verknöcherungen auch ganz allmählich, scheinbar durch einfaches Wachstum an Grösse zu ohne dass der Patient neue Schwellungen bemerkt hätte (Nissim).

Das Erscheinen der Schwellungen wird oft von recht erheblichen Störungen des Allgemeinbefindens begleitet. Das manchmal auftretende Fieber (Münchmeyer, Minkiewitsch, Nissim, Skinner) ist bereits erwähnt. Daneben stellen sich häufig heftige Schmerzen ein; diese sind meistens an der Stelle des krankhaften Prozesses lokalisiert. (Münchmeyer, Hawkins, Dittmeyer, Skinner, Pintèr u. a.) und fallen meistens in die Zeit der entzündlichen Anschwellung; nach einzelnen Angaben aber treten sie auch diffus bei feuchtem, kaltem Wetter auf.

Im Grossen und Ganzen bereitet die Erkrankung dem Patienten durch ihre Begleiterscheinungen wenig Beschwerden, sehr häufig wird das gute Allgemeinbefinden und meistens das Fehlen von Fieber betont. Völliges Fehlen von Schmerzen scheint seltener vorzukommen (Brennsohn, Paget).

Die Haut erleidet im allgemeinen wenig Veränderungen; während der entzündlichen Anschwellung ist sie gerötet oder auch geschwollen, später erscheint sie höchstens über den ausgebildeten Knochenwülsten infolge geringeren Panniculus adiposus etwas verdünnt (Pintèr-Krause). Über den darunter befindlichen Tumoren aber ist sie meistens verschieblich. Die Sensibilität der Haut ist völlig intakt, nur einmal, von Helferich, werden Parästhesien erwähnt.

In der Muskulatur wurden mehrmals fibrilläre Zuckungen beobachtet (Münchmeyer, Jakoby).

Was die elektrische Erregbarkeit der Muskulatur betrifft, so ist sie in den befallenen Muskelgruppen je nach der Ausdehnung des Prozesses mehr oder weniger vermindert, meistens aber qualitativ nicht verändert. Doch ergab im Falle Partsch die von Berger ausgeführte elektrische Untersuchung in einzelnen Muskeln (Pectoralis major) ausgesprochene Entartungsreaktion. Pintèr berichtet, dass bei galvanischer Reizung vom Nerven aus die A. S. Z. vor der K. S. Z. auftrat.

Die Intelligenz wird fast immer als gut hervorgehoben.

Die inneren Organe sind in der Regel gesund oder zeigen doch keine Veränderungen, die mit der Muskelerkrankung in ätiologische Beziehung zu bringen wären. Nur die Geschlechtsorgane scheinen öfters in ihrer Entwicklung beeinträchtigt zu sein. Bei Florschütz-Gerber waren die Testes in ihrer Entwicklung zurückgeblieben, die meisten Mädchen sind auch in vorgerückterem Alter noch nicht menstruiert.

Bei dem schliesslichen Exitus letalis spielt die Lungentuberkulose eine grosse Rolle, deren Entwicklung durch die infolge fortgeschrittener Verhärtung der Atmungsmuskulatur auftretende Beschränkung der Respiration begünstigt wird.

Der Urin wird in der Mehrzahl der Fälle als qualitativ und quantitativ unverändert angesehen. In den Fällen Pinkus, Morian war die Kalkausscheidung stark, bei Morian auf 1/10 der Norm vermindert. Genauere, über einen längeren Zeitraum ausgedehnte Untersuchungen sind gar nicht ausgeführt worden.

Bei Pintèr finden wir folgende Angaben:

Harnstoffausscheidung: normal.
Harnsäureausscheidung: vermindert.
Kochsalzausscheidung: normal.
Phosphorsäureausscheidung: absolut vermindert, im Verhältnis zur N.-Ausscheidung vermehrt.
Erdphosphateausscheidung: bedeutend vermindert.
Kreatininausscheidung: bedeutend vermindert.
Indikanausscheidung: nicht vermehrt.

In der Arbeit von Nissim findet sich vom Falle Linsmeyer folgende Urinanalyse:

Kochsalz 8,7 $^0/_{00}$
Phosphate 2,7 $^0/_{00}$
Harnstoff 29,2$^0/_{00}$
Harnsäure 0,52$^0/_{00}$.

Nach Seidel fand Dawy im Falle Abernathy eine Verminderung des phosphorsauren Kalkes; nahm der Kranke Phosphorsäure, so war der Urin normal, setzte die Medikation aus, so fand sich der Defekt von neuem.

Wir haben diese Urinanalysen der Vollständigkeiten halber angeführt, ohne ihnen besonderen Wert beizumessen; nur systematisch durchgeführte Stoffwechselversuche könnten brauchbare Resultate zu Tage fördern.

Einer sehr merkwürdigen klinischen Erscheinung haben wir noch Erwähnung zu tun, die von Helferich zuerst beschrieben und seitdem in 28 Fällen beobachtet wurde, der Mikrodaktylie; die grossen Zehen oder Daumen, zuweilen auch beide sind kürzer, als der Norm entspricht. Die den neueren Arbeiten beigegebenen Röntgenogramme geben uns genauen Aufschluss über die anatomische Grundlage dieser Erscheinung. Dieselbe ist nicht immer gleichartig.

Im Falle Ménard et Tillaye sind sämtliche Phalangen der grossen Zehen und Daumen vorhanden und frei beweglich, aber ungewöhnlich kurz. Die Kürze erstreckt sich nicht nur auf die Phalangen, sondern auch auf den Metacarpal- bezw. Metatarsalknochen. Dasselbe Verhalten findet sich im Falle Fürstner, nur dass hier auch eine Mykrodaktylie der kleinen Finger besteht.

Bei Mikrodaktylie an der grossen Zehe fehlt meistens das Interphalangealgelenk. Wenn das Nagelglied vorhanden ist, so ist die Entscheidung schwer, ob überhaupt nur die eine Phalange besteht, oder ob die beiden Phalangen durch Synostose verbunden sind. Hier schafft das Röntgenogramm Aufklärung. Bei Rager und Crawfurd-Lockwood sehen wir nur eine Phalange an den grossen Zehen, während bei Stempel Ankylose zweier Phalangen besteht. Die beiden Daumenphalangen sind bei Rager und Pintèr-Uhde durch eine unvollständige Synostose verbunden, die bei jenem ebenfalls durch die Röntgenographie festgestellt ist. Bei Crawfurd-Lockwood fehlen ausser der Grundphalange der grossen, am linken Fuss die Endphalangen der dritten und vierten Zehe.

Sehr häufig wird sodann teils mit, teils ohne Mikrodaktylie von einem Hallux valgus berichtet. Im Falle Partsch bestand neben der Mikrodaktylie an beiden Daumen ein Defekt des Flexor hallucis profundus.

Was nun die autoptischen Befunde, die durch Sektionen und Probeexcisionen gewonnen wurden, anlangt, so wird von allen Beobachtern berichtet, dass es sich bei den Verknöcherungen um echtes Knochengewebe, nicht um blosse Verkalkung handelt.

Testelin und Dambressi, welche die Sektionsbefunde ihres Falles mitteilen, fanden, wie wir Gerbers Arbeit entnehmen, die verknöcherten Partien durchgängig wie ganz normales Knochengewebe mit Periost versehen; die Insertion der erhaltenen Muskelfasern an diesen Partien geschah ganz normal durch Sehnengewebe.

Minkiewitsch, der ebenfalls über autoptische Befunde bei einer Sektion verfügt, vergleicht das Bild der durchschnittenen Knochenneubildungen mit dem Durchschnitt eines Wirbelkörpers; wie dieser, so lassen auch sie Substantia compacta und Spongiosa erkennen.

Hawkins untersuchte eine vom rechten Angulus scapulae excidierte Geschwulst. Der knöcherne Teil derselben stand mit den Dornfortsätzen des 6. und 7. Brustwirbels in Zusammenhang, während die Fasern des Trapezius und Rhomboideus an der Knochenneubildung sich ebenso anhefteten, wie an das Periost eines normalen Knochens; ein Teil der Neubildung war knorpelig, der knöcherne Teil aber unterschied sich weder chemisch noch mikroskopisch von wirklichem Knochen.

Dies sind, soweit wir es übersehen können, die autoptischen Befunde aus der Zeit vor der Münchmeyerschen Arbeit. Im Jahre 1877 kamen dann die Fälle Münchmeyer und Florschütz-Gerber kurz hintereinander zur Sektion. Die Befunde wurden von Mays eingehend beschrieben. Auch er konstatierte mikroskopisch, dass es sich in den Neubildungen um wirkliches Knochengewebe handele. Die Knochensubstanz war in Lamellen angeordnet

von Knochenkörperchen durchsetzt, es fanden sich Haverssche Kanälchen, an einzelnen Stellen deutliche Markraum-Bildung. Die Markhöhlen beschreibt Boks an einem aus dem Pectoralis major intra vitam excidierten Stücke noch genauer. Die Markhöhlen enthielten Fettgewebe mit viel lymphoiden Zellen; am Rande der Höhlen fanden sich schöne Osteoblasten und Hawshipsche Lakunen.

In einem Fall, der allerdings wahrscheinlich nicht zur progressiven ossificierenden Myositis gehört, gibt Salmann an, das Mark in den Räumen des neugebildeten Knochens sei kein eigentliches Knochenmark, es bestehe aus Bindegewebe, das in der Mitte locker, an der Peripherie fester sei und dem die Knochenmasse umgebenden, fibrösen Gewebe entspreche. Der Übergang des Knochengewebes in die begrenzende Muskulatur wird von Mays in der Weise geschildert, dass sich an den Knochen zunächst faseriges Bindegewebe anschliesst und erst in weiterer Entfernung Muskelfasern folgen; dies würde der Testelin-Dambressischen Angabe von der Insertion der Muskeln durch Sehnengewebe entsprechen.

Demgegenüber berichten von Kryger und Rot, dass die Knochenneubildungen an ihrem Ende von einer Knorpelschicht überzogen waren, wie das Gelenkende eines Skelettknochens; das im Falle Rot aus der Beckengegend excidierte Knochenstückchen wird demzufolge mit einem Mittelhandknochen verglichen.

Dass die Knochenneubildungen teilweise auch mit den Skelettknochen in breiter Verbindung stehen, ist genugsam hervorgehoben worden.

Diese drei Arten des Überganges der Knochentumoren in die Umgebung ist für die verschiedene Auffassung des pathologischen Prozesses von grösster Bedeutung.

Virchow erwähnt in seiner Lehre von den krankhaften Geschwülsten die Fälle von Rogers, Skinner und Abernethy. Er glaubt aber nicht an einen grundsätzlichen Gegensatz der multiplen Myositis ossificans zu den multiplen Osteomen: „Während hier die Neigung zur Ossifikation ganz in die Muskeln überzugehen scheint, so lässt sich eine andere weit grössere Reihe von Fällen aufzählen, wo sie mehr auf die Knochen zurückgeht. Freilich bleiben die Insertionen der Muskeln, Sehnen und Ligamente immer die Prädilektionsstellen". Und auch späterhin bei einer Vorstellung des Kranken Linsmeyers spricht er sich dahin aus, dass keine ursprüngliche Muskelaffektion vorliege, sondern ein Hineinwachsen von Knochensträngen in die Muskeln vom Skelettknochen aus, als etwa Exostosis luxurians. „Es ist also das Skelett, welches den eigentlichen Ausgangspunkt für die Entwicklung des Leidens abgibt."

Demgegenüber betont schon Münchmeyer, dem eigene autoptische Befunde ja nicht zur Verfügung standen, die grosse Rolle, die das intramuskuläre und tendinöse Bindegewebe bei der Erkrankung spielt: Der ganze Prozess beginnt mit einer entzündlichen Infiltration — daher der Name Myositis —; darauf geraten die bindegewebigen Elemente in Wucherung, die kontraktilen Elemente schwinden infolge des Druckes. Die Erkrankung bleibt manchmal auf dem Stadium der bindegewebigen Induration stehen, mitunter kommt es zur Verknöcherung. Diese erfolgt stets auf bindegewebiger Grundlage, der Knochenkern liegt stets im Centrum der Induration, die darumliegende Bindegewebsschicht wird Periost, die Peripherie hat die Funktion einer Sehne. In der Nähe des Knochens aber pflegt die Knochenneubildung mit dem Skelettknochen in Verbindung zu treten.

Einen vermittelnden Standpunkt nimmt Mays auf Grund seiner Sektionsbefunde an den Fällen Florschütz und Münchmeyer ein. Seiner Angabe nach nimmt der Prozess seinen Ausgangspunkt 1) vom Knochensystem, 2) von den Sehnen und Fascien, 3) vom lockeren Bindegewebe zwischen den Muskeln und 4) vom intermuskulären (soll wohl heissen: intramuskulären) Bindegewebe. Neben der Verknöcherung besteht eine sehr starke Hyperplasie vieler bindegewebiger Teile, eine starke Entwicklung sämtlicher Fascien und Neubildung von sehnigen Bändern. Es erstrecken sich also die Verknöcherungen weit über das Gebiet des Muskelsystems hinaus und betreffen alle Teile der Bindesubstanzen innerhalb des Bewegungsapparats.

Diese Anschauung, dass der Bindegewebsapparat das eigentlich erkrankte Gewebe ist, wird von niemandem bestritten; insbesondere ist allgemein anerkannt, dass die kontraktilen Muskelelemente erst sekundär zu Grunde gehen.

Anders steht es mit der Frage, wie die Verknöcherung zustande kommt und wie der ganze Prozess aufzufassen sei, als Entzündung nach Münchmeyer oder als Geschwulstbildung nach Virchows Vorgang.

Henrys Ansicht, es scheine eine Art Sulze von den Gelenken auszufliessen und sich dann zu Knochen zu verhärten, sei nur als historisches Kuriosum erwähnt.

Pincus und Rot nehmen bei der Knochenneubildung eine aktive Beteiligung des Periostes an. Nach Rot findet eine metaplastische Umwandlung des gewucherten fibrillären Bindegewebes in Faserknorpel, dann ein Übergang des Faserknorpels in hyalinen Knorpel statt. Hier vollzieht sich dann unter Mitwirkung von Osteoblasten die Ossifikation; man kann eine deutliche Verkalkungszone konstatieren.

In den mitten im Muskel vom Knochen weit entfernt liegenden Herden ist die Mitwirkung des Periostes nicht recht erklärlich. Boks hält für seinen Fall eine solche Beteiligung auch für sicher ausgeschlossen. Jedenfalls aber wird die Verknöcherung aus hyalinem Knorpel unter Bildung einer scharfen Ossifikationslinie öfters beobachtet. (Kryger.)

Wertvolle histologische Untersuchung von einer sicher progressiven Myositis ossificans verdanken wir Stempel und zwar aus ganz frühen Stadien — die eine Probeexcision ist einer neu entstehenden Schwellung am ersten Tage entnommen.

Stempel konnte starke Proliferationserscheinungen der bindegewebigen Elemente konstatieren: Eifrig wucherndes, gefässreiches Keimgewebe mit zahlreichen Mitosen ging von der Fascie aus und verdrängte die Muskulatur. Auch noch in späteren Stadien, acht Wochen nach Beginn der Schwellung, konnte Stempel noch zahlreiche Kernteilungsfiguren nachweisen. In jungen und älteren Stadien waren reichlich Blutextravasate vorhanden; diese erklärt Stempel so, dass infolge der Proliferation des Bindegewebes die zunächst liegenden Partien des Muskelgewebes umwachsen und fixiert werden. Bei Muskelkontraktionen kommt es dann zu gewaltsamer Lösung der Verwachsungen und zu Blutungen.

Stempel nimmt also eine Proliferation des Bindegewebes an nach Analogie einer echten Geschwulstbildung. Zur Annahme einer wahren Geschwulstbildung würde dann nur nicht passen die gelegentliche Rückbildung einzelner Anschwellungen. Die Knochenbildung erklärt Stempel dann in Anlehnung an Wilmssche Anschauungen aus einer mangelhaften Differenzierung des Mesenchyms. Da das Mesenchym befähigt ist, Bindegewebe, Knorpel und unter Aufnahme von Kalksalzen Knochen zu bilden, so liegt es nahe, an eine Störung in der normalen Entwicklung zu denken; das ursprüngliche Keimgewebe käme dann eben mit der Bildung von Bindegewebe nicht zu seinem Abschluss, sondern behielte pathologischer Weise die Fähigkeit bei, weiterhin auch noch Knochen zu bilden.

Wenn man bedenkt, dass die Myositis ossificans progressiva eine ausgesprochene Erkrankung des Jugendalters ist, dass die verschiedenen Missbildungen, die Mikrodaktylie, das Fehlen von ganzen Phalangen und einzelnen Muskeln für Störungen im embryonalen Aufbau spricht, so muss man zugeben, dass die Stempelsche Anschauung viel Wahrscheinlichkeit für sich hat.

Ebenfalls als Geschwulstbildung, aber in ganz anderem Sinne, nämlich vergleichbar mit den multiplen Osteomen und Exostosen wird die Myositis ossificans progressiva von Virchow und Pincus angesprochen, während von Kryger und Cahen auch für eine Geschwulstbildung, aber ohne Anlehnung an die eben genannten Knochentumoren sich aussprechen.

Der Münchmeyerschen Anschauung von dem entzündlichen Charakter der Erkrankung schliessen sich Boks und Salmann an.

Nicoladoni glaubt ein Analogon zur Myositis ossificans progressiva in der pro-

gressiven Muskelatrophie mit sekundärer Pseudohypertrophie gefunden zu haben; grosse Ähnlichkeiten sind ja zweifellos vorhanden: das gruppenweise Erkranken von Muskeln, das sprungweise Vorgehen, die Ruhepausen und die Symmetrie. Es soll sich also nach Nicoladoni um eine trophische Erkrankung des Muskelsystems auf neuropathischer Grundlage handeln. Auch Berger spricht sich in einer Diskussionsbemerkung zum Falle Partsch dahin aus, dass die Myositis ossificans progressiva Ähnlichkeit mit der progressiven Muskelathrophie und der Atrophia musculorum lipomatosa habe. Das Tertium comparationis besteht in der Bindegewebswucherung bei gleichzeitigem Schwund der muskulären Elemente, die in dem einen Fall bindegewebig bleiben, im anderen zur Fetteinlagerung, im dritten zur Verknöcherung führt.

Diese Anschauung hat bis in die neueste Zeit hinein ihre Anhänger gefunden. So führt Tiegel bei einer Demonstration in der schlesischen Gesellschaft gerade unseren Fall als Stütze dieser Anschauung an: Infolge der Kombination von Muskelverkalkung resp. Verknöcherung mit einer allgemeinen fortschreitenden Atrophie sei die progressive ossificierende Myositis als eine Trophoneurose analog der progressiven Muskelatrophie anzusehen.

Unsere Patientin (Fig. 10 u. 11), ein 16½jähriges Mädchen aus G. in Schlesien, fand am 8. Mai 1906 Aufnahme in der medizinischen Klinik zu Breslau. Sie ist die 2. von 8 Geschwistern; beide Eltern leben und sind gesund, doch ist die Mutter „sehr nervös". Der ältere Bruder der Patientin ist an Diphtherie gestorben, die nächst jüngere Schwester an Knochen- und Darmtuberkulose. Die anderen Geschwister sind gesund; in der weiteren Verwandtschaft sind chronische Krankheiten nicht bekannt.

Für Lues besteht kein Anhaltspunkt.

Die Patientin selbst weiss von Kinderkrankheiten nichts anzugeben; sie will bis zu ihrem 12. Jahre immer gesund gewesen sein, nur hat sie seit ihrem 10. Jahre an „Herzbeklemmungen" gelitten, die sich jährlich 2—3mal wiederholt haben.

Ihre gegenwärtige Erkrankung besteht seit dem Herbst 1901; damals hat sie sich bei einem Bade erkältet. Danach fühlte sie sich unwohl, matt und war immer „müde". Das Müdigkeitsgefühl trat in den Armen und Beinen fast gleichzeitig auf, vorwiegend aber in den Armen. Ungefähr zu gleicher Zeit wurde der Rücken steif; „er spannte", so dass die Kranke nicht sitzen konnte. Einige Wochen später erkrankte sie mit Erbrechen, Kopfschmerzen und Fieber. Ein Arzt verordnete ihr wegen Rückenmarks- und Nierenleiden Bettruhe.

Im folgenden Sommer, 1902, besserte sich das Befinden; die Patientin konnte wieder herumlaufen. Im Winter 1902/3 „wurden die Arme krumm", die Handgelenke und Füsse schwollen an. Schmerzen hatte sie nicht, doch waren manche Stellen des Körpers, z. B. die Knie äusserst druckempfindlich. Allmählich nahm die Steifigkeit der Beine zu; in ihrem gegenwärtigen Zustand befinden sie sich seit etwa 2 Jahren; bis dahin hat die Patientin noch Treppen steigen können. Dagegen glaubt sie, dass die Bewegungs- und Gebrauchsfähigkeit der Arme in letzter Zeit sich gebessert hat; vor 2½ Jahren waren die Arme so schwach, dass sie die Tasse nicht zum Munde führen konnte. Vor ungefähr 2 Jahren wurde von einem Arzt die beträchtliche Abmagerung der Arme bemerkt. Vor ungefähr 1½ Jahren traten Schmerzen in dem vorderen Achselhöhlenwulst auf; bald danach bemerkte die Patientin harte knotige Einlagerungen daselbst.

Im letzten Winter, 1905/6, trat in der unteren Kreuzbeingegend eine Schwellung auf, die mit schmerzhaftem Spannungsgefühl einherging und die Patientin beim Liegen störte; allgemeines Unwohlsein bestand aber nicht.

Vor 2 oder 3 Jahren wurde die Patientin am Rücken elektrisiert; dabei will sie eine Abschwächung des Gefühls für den faradischen Strom bemerkt haben; im übrigen aber war die Hautempfindung auch am Rücken ungestört.

Vom 29. Mai bis 29. November 1905 befand sich die Kranke in der chirurgischen Klinik zu Breslau; hier wurde sie mit Thiosinamineinspritzungen behandelt; auch wurde ihr ein harter Knoten aus dem rechten vorderen Achselwulst durch Operation entfernt; seitdem kann sie den rechten Arm besser heben als den linken.

Die Anschwellung der Füsse tritt auch jetzt noch von Zeit zu Zeit auf, vergeht aber bald wieder.

Status bei der Aufnahme. (Mai 1906.)

Die Patientin ist ein 155 cm grosses, gracil gebautes Mädchen in leidlich gutem Ernährungszustand. Körpergewicht: 34,5 kg. Der Kopf ist im Vergleich zu dem übrigen schmächtigen Körper unverhältnismässig gross. Auffallend ist die ungemein starke Entwicklung der Jochbogen und der grosse Pupillenabstand: 65 mm.

Die Wirbelsäule zeigt eine geringgradige Linksskoliose im unteren Brust- und im Lendenteil. (Fig. 10 u. 11.)

Die Arme sind im Ellbogen im stumpfen Winkel gebeugt und werden in schlaffer Haltung vor dem Leib gehalten; dabei sind beide Handgelenke, namentlich das rechte, leicht volar flektiert. Infolge der Fexion erscheinen sie auf der Photographie verkürzt.

Fig. 10 u. 11.
Eigener Fall. Juni 1906.

Die Beine stehen in leichter Genu-valgum-Stellung, ihre Konturen sind etwas verschwommen. Das Fehlen scharfer Umrisse macht sich namentlich an den Knieen bemerkbar, wo eine Kniekehle nicht ausgebildet ist; auch die Fussgelenke sind plump.

Beim Gang kommt eine merkwürdige Steifigkeit der Hüft- und Kniegelenke zum Ausdruck. Die Patientin geht steif und unbeholfen und unter starker Mitbewegung des Beckens und des Rumpfes. Die Füsse werden nur ganz wenig vom Boden erhoben, die Schritte sind kurz. Bei jedem Schritt wendet die Patientin die dem bewegten Bein entsprechende Körperseite nach vorn, während die Körperlast stark auf das Standbein verlegt wird. Der Gang erinnert entfernt an die Bewegungen eines geöffneten Zirkels, der zum Abmessen einer Entfernung auf der Landkarte benutzt wird.

Ein Hinsetzen oder Hinknien ist der Patientin unmöglich, da weder im Hüft- noch im Kniegelenk eine Beugung bis zu 1 R. möglich ist.

Die Patientin steht, so lange sie ausser Bett ist: sie hält das Stehen gut aus, ohne zu ermüden, und sucht nur gelegentlich eine leichte Stütze an der Tisch- oder Bettkante.

Die Patientin ist auch nicht fähig, Treppen zu steigen, weder herauf noch herunter; beim Zubettgehen lehnt sie sich mit dem Gesäss gegen die Bettkante und neigt sich mit dem Oberkörper hintenüber; eine 2. Person muss ihr dann die fast wagrecht in die Luft ragenden Beine in das Bett heben: sie ist steif wie ein Stock.

Im Bett aber kann sie sich selbständig in Seiten- und in Bauchlage wälzen.

Die mimische Muskulatur ist völlig intakt.

Ebenso sind die Augenbewegungen frei, Nystagmus besteht nicht, die Pupillen sind gleich weit, kreisrund, sie reagieren prompt auf Lichteinfall und Konvergenz.

Die Masseteren fühlen sich derb an, lassen aber keine härteren Einlagerungen nachweisen.

Die Mundöffnung ist etwas beschränkt, die Zahnreihen können 3 cm voneinander entfernt werden.

Die Zunge ist frei beweglich, wird gerade hervorgestreckt und zittert nicht.

Die Gaumen-, Schlund- und Kehlkopfmuskulatur ist völlig funktionstüchtig.

Die Sprache lässt keine Störungen erkennen.

Die Nackenmuskulatur fühlt sich derb an, doch fehlen umschriebene Verhärtungen.

Die Vor-, Rück- und Seitwärtsbewegungen des Kopfes sind ausgiebig, die Seitwärtsdrehung jederseits bis ca. 60° möglich.

In der linken Supraclaviculargrube fühlt man in dem Scalenus anticus eine etwa haselnussgrosse derbe, scharf umschriebene Einlagerung.

Die Schilddrüse ist gross, der Hals von entsprechender Konfiguration.

Der Thorax ist gut gewölbt, die Atmung ist ausgiebig und symmetrisch. Die Mammae befinden sich in beginnender Entwicklung.

Am rechten vorderen Axillarwulst verläuft der Faserrichtung des Pectoralis ungefähr parallel eine ca. 4 cm lange, stark verdickte und auf Druck schmerzhafte Narbe. Die Pectoralissehnen fühlen sich beiderseits bretthart an; in denselben eingelagert sind mehrere erbsen- bis kirschkerngrosse Knötchen von knorpeliger Konsistenz, die teilweise über die Haut prominieren.

An den Schulterblättern finden sich über der Spina scapulae einige kleine erbsengrosse derbe Knötchen, von denen sich nicht entscheiden lässt, ob sie von der Spina oder den Muskeln ihren Ausgang nehmen.

An dem rechten Acromion besteht ein kirschkerngrosser harter Tumor, der mit Wahrscheinlichkeit als Exostose angesprochen wird.

Die Hebung des Schulterblatts ist links etwas beschränkt, im übrigen sind die Bewegungen der Schulterblätter mit guter Kraft ausführbar.

Die Oberarmmuskulatur ist beiderseits stark atrophisch. Die Deltoidei fühlen sich ziemlich derb an, zeigen aber keine Einlagerungen. Der Triceps ist beiderseits weich und frei von Einlagerungen.

Der Muskelbauch des Biceps ist beiderseits weich und frei von Einlagerungen, doch finden sich an seinen oberen und unteren sehnigen Enden mehrere kleine knotige Einlagerungen. In der rechten Cubitalbeuge setzt sich ein wahrscheinlich mit dem Lacertus fibrosus in Verbindung stehendes Paket solcher Knoten bis auf den Unterarm fort. An der entsprechenden Stelle des linken Unterarms besteht nur ein hirsekorngrosses Knötchen.

Bewegungen im Schultergelenk (Prof. Dr. Ludloff): Der rechte Oberarm kann passiv seitlich 93°, nach vorn 116° von der Senkrechten entfernt werden; die aktive Beweglichkeit ist etwas geringer. Die passive Beweglichkeit des linken Oberarms beträgt seitlich 88°, nach vorn 81°.

Die Ellbogengelenke können nicht vollständig gestreckt werden; die Arme sind andauernd im stumpfen Winkel von 120° gebeugt. Die Gesamtbeweglichkeit des rechten Ellbogengelenks beträgt 99°, die des linken 95°. Die Pronation und Supination des Unterarms ist beiderseits ziemlich ausgiebig, aber mit geringer Kraft möglich.

Die Muskulatur der Unterarme ist stark atrophisch, aber frei von Einlagerungen mit Ausnahme der schon erwähnten Knötchen in der Nähe der Cubitalbeuge. Die Beugemuskulatur erscheint namentlich rechts verkürzt. Beide Handgelenke werden volar flektiert gehalten. Aktiv können sie beide nicht bis zur Geraden gestreckt werden, passiv ist links die Streckung bis zur Geraden möglich, rechts bleibt auch bei passiver Bewegung ein Winkel von ca. 235° bestehen. Die Volarflexion erfolgt beiderseits ausgiebig und mit guter Kraft.

Die Radial- und Ulnarbewegung im Handgelenk ist aktiv beiderseits fast aufgehoben, passiv möglich.

Die Hände befinden sich, da die Grundphalangen der Finger meist dorsal flektiert gehalten werden, in einer Bajonettstellung. Die Kleinfinger- und Daumenballen sind stark abgeflacht, etwas atrophisch, die Spatien zwischen den Intercarpalknochen eingesunken.

Die Finger sind dünn und zierlich gebaut, aber sämtlich wohl ausgebildet von normalen Proportionen. Nur bei ganz genauer Messung am Röntgenogramm lassen sich minimale Differenzen nachweisen (s. u.). Die Fingerbewegungen sind frei, nur ist die Beugung der Grundphalangen beiderseits stark beschränkt. Die Kraft sämtlicher Fingerbewegungen ist sehr gering.

Periost- und Sehnenreflexe sind an den oberen Extremitäten nicht mit Sicherheit auszulösen.

Die Bauchmuskulatur ist völlig frei von Einlagerungen, weich, die Bauchdeckenreflexe sind auslösbar.

Ebenso ist die Rückenmuskulatur, abgesehen von dem Sacralteil völlig intakt; sie ist nicht besonders gut entwickelt, doch sind alle Bewegungen der Wirbelsäule gut möglich, allerdings nur mit geringer Kraft.

Über der rechten Articulatio sacro-iliaca fühlt man ein hirsekorngrosses, wenig bewegliches knochenhartes Knötchen; die Haut ist über demselben verschieblich.

Links neben den Dornfortsätzen des 4. und 5. Lendenwirbels findet sich eine fünfmarkstückgrosse teigige Anschwellung, über der die Haut nicht gerötet ist; die Druckempfindlichkeit ist daselbst gegen die Umgebung etwas erhöht.

Beiderseits neben dem Os coccygis finden sich 3 kugelsegmentartige Vorwölbungen. Die grösste von ihnen liegt links unten, hat eine Grösse von $2^1/_2$ zu 3 cm, die mittlere mit $2^1/_2$ cm Durchmesser liegt rechts, die kleinste von $1^1/_2$ cm Durchmesser links oben. Die Vorwölbungen sind mässig derb, die Haut darüber ist gerötet, sonst nicht verändert.

In der Glutealmuskulatur sind beiderseits kleine Knötchen bis zu Kirschgrösse fühlbar, mit denen die Haut in Verbindung steht.

Die Beugung in den Hüftgelenken ist sehr beschränkt; die Exkursionsfähigkeit beträgt rechts 41°, links 31°. Die Abduktion ist gleichfalls sehr beschränkt; die Rotation etwas ausgiebiger möglich.

Die Muskulatur der unteren Extremitäten ist schwach entwickelt, an der Hinterseite des Oberschenkels fällt ihre brettharte Konsistenz auf; die Muskeln sind gegen den Femur fast gar nicht verschieblich. Einzelne Knoten sind in der überall gleich harten Masse nicht wahrzunehmen. Dagegen finden sich am Epicondylus medialis des linken Oberschenkels 2 kirschkerngrosse und ein erbengrosser Knoten von knorpeliger Konsistenz; diese Knoten sind mit der Haut verwachsen und mit dieser gegen ihre Unterfläche verschieblich. Die Adduktoren sind an ihrem Ansatz am Os pubis bretthart.

Die Bewegungsfähigkeit der Kniegelenke ist äusserst gering, sie beträgt rechts 32°, links 40°.

Im rechten Gastrocnemius, etwas unterhalb und hinter dem Fibulaköpfchen finden sich strangförmig angeordnet kleine knotige Einlagerungen; im übrigen sind an den Unterschenkeln und Füssen keine circumskripten Tumoren fühlbar.

Am Fussrücken besteht ein leichtes Ödem. Die Bewegungen der Fussgelenke sind mässig beschränkt, die der Zehen völlig frei. Die Zehen sind sämtlich wohl entwickelt.

Die Patellarreflexe sind beiderseits deutlich vorhanden, der Ausschlag der Unterschenkel ist gering. Die Achillessehnen- und Fusssohlenreflexe sind lebhaft. Kein Babinskischer Reflex.

Die Haut zeigt über den von Einlagerungen freien Muskelgruppen völlig normale Beschaffenheit. Über den verhärteten Muskelpartien ist die Haut straff gespannt von trockenem Glanze. Es gelingt nicht, sie in Falten abzuheben oder sie zu verschieben. Bei diesbezüglichen Versuchen entsteht lediglich eine ganz leichte Fältelung der Haut. Am deutlichsten tritt dies in Erscheinung über den in ganzer Ausdehnung verhärteten Beugern des Oberschenkels.

Über den knotigen Einlagerungen der Gluteen und der Oberarmmuskulatur ist die Haut an diesen adhärent, sie lässt sich nicht verschieben und bildet beim Versuch, eine Hautfalte abzuheben, trichterförmige Einziehungen.

Manche von den Knötchen, so die am rechten Fibulaköpfchen, scheinen ganz in der Haut eingelagert zu sein.

Die vasomotorische Erregbarkeit der Haut ist gross; bei geringen psychischen Erregungen tritt Erröten des Gesichts, bei Entblössen des Oberkörpers fliegende Röte der Brusthaut auf.

Pigmentierungen bestehen nicht ausser zahlreichen Sommersprossen im Gesicht.

Irgend welche Abnormitäten in der Talg- und Schweissdrüsensekretion oder der Behaarung bestehen nicht. Nägel und Zähne sind wohl gebildet.

Störungen der Sensibilität bestehen zur Zeit nicht, doch giebt Patientin an, vor ca. 2 Jahren an den Knie-, Hand- und Ellbogengelenken merkwürdige Gefühlsstörungen gehabt zu haben, die sie als Taubheitsgefühl schildert.

Die elektrische Untersuchung (Privatdozent Dr. Ludwig Mann)[1]) ergiebt, dass in

[1]) Herrn Dr. Mann danken wir vielmals für die grosse Liebenswürdigkeit, dass er unsere Patientin elektrisch mit untersucht hat; es lag uns daran, einerseits die Untersuchung auch mit der Kondensatormethode vervollständigt zu sehen, andererseits hielten wir es für wünschenswert, die elektrischen Befunde seinem autoritativen Urteil zu unterbreiten.

den stark veränderten Muskeln die faradische wie galvanische Erregbarkeit für die anwendbaren Ströme teils aufgehoben, teils herabgesetzt ist. In den kleinen Handmuskeln lässt sich auch eine qualitative Veränderung der elektrischen Erregbarkeit nachweisen, insofern die Zuckungen entschieden verlangsamt sind.

Im einzelnen ist das Ergebnis der Untersuchung folgendes:

Supinator longus
Extensores digitorum et manus
Biceps
} Beiderseits: bei mittleren faradischen Strömen nicht erregbar (durch Stromschleifen werden die Beuger erregt); galvanisch durch Ströme von 6 M.-Amp. nicht erregbar; es tritt Einwirkung der Stromschleifen auf die Beuger auf. Stärkere Ströme werden nicht ertragen. Bei Kondensatorentladungen bis zu 40 Volt unerregbar.

Deltoideus
Cucullaris
Latissimus dorsi
} Beiderseits faradisch und galvanisch gut erregbar.

An den etwas atrophisch aussehenden kleinen Handmuskeln (Daumenballen und Interossii) ist die galvanische Zuckungsform entschieden verlangsamt, bei normaler quantitativer Erregbarkeit (K. S. Z. > A. S. Z.).

Auch die Kondensatorentladung ruft hier bei hoher Spannung (30—40 Volt) eine etwas langsame Zuckung hervor. Auch faradisch erscheint die Zuckung des Daumenballens etwas schwach.

Im Quadricepsgebiet bekommt man bei ziemlich starken faradischen Strömen nur spurweise Kontraktionen im Vastus externus, auch vom Nervenstamm aus keine deutlichen Zuckungen.

Galvanisch im Vastus externus bei 10 M.-Amp. ganz schwache, träge K. S. Z., keine A. S. Z. Auch bei starker Kondensatorentladung (über 40 Volt) nur schwache Zuckungen. An der Hinterfläche der Oberschenkel (Gluteen, Adduktoren, Flexoren) ist faradisch und galvanisch, auch bei erheblichen Stromstärken keine Wirkung zu erzielen.

Nervus radialis faradisch und galvanisch unerregbar; es treten Tricepswirkungen auf.

N. medianus
N. peroneus
} faradisch und galvanisch normal; der Kondensatorwert ist etwas hoch.

Herr Prof. Paul Jensen hatte die Liebenswürdigkeit, von unserer Patientin im Physiologischen Institute eine Anzahl myographischer Kurven anzufertigen. Wir fügen seine Analyse, für welche wir ihm auch an dieser Stelle bestens danken, in seinen eigenen Worten ausführlich an, da, soweit uns bekannt, eine myographische Untersuchung bei der Myositis ossificans bisher noch nicht ausgeführt worden ist.



Fig. 12.

Myositis ossificans (A. R.). Ergograph von Mono. Belastung 500 g. Linker Mittelfinger. Möglichst schnell nacheinander ausgeführte willkürliche Flexionen und Extensionen des Fingers. Zeitmarken = Sekunden. Kurve von rechts nach links zu lesen.

Fig. 13.

Dasselbe nach einer Pause von etwa 5 Min. Rotation der Kymographiontrommel etwas langsamer als zuvor.

Aus der Analyse der vorliegenden Kurven ergiebt sich, dass die Muskelthätigkeit der Patientin keine für ihre Krankheit charakteristische Eigentümlichkeit darbietet, welche etwa als diagnostisches Hilfsmittel zu verwerten wäre. Vielmehr zeigen die Muskelkurven der Myositis ossificans nur ganz allgemeine Abweichungen von der Norm, nämlich eine abnorme Verringerung der Verkürzungskraft und -grösse, sowie der Geschwindigkeit des Kontraktions- und Erschlaffungsprocesses, und damit der Arbeitsleistung in der Zeiteinheit und bei der einzelnen Kontraktion. Die Verringerung der Kraft kommt zum Ausdruck in der auffallenden Kleinheit der Gewichte, welche die Muskeln der Patientin nur zu heben vermochten, die übrigen Abnormitäten in der geringen Höhe der Kurven und der geringen Steilheit ihres An- und Abstieges.

Alle diese Abnormitäten sind wohl durch den verminderten Stoff- und Energiewechsel der atrophischen Muskeln und durch die mit der Krankheit auftretenden mechanischen Bewegungshindernisse genügend zu erklären.

Auch bei der Anwendung künstlicher Reize von grösserer Frequenz und nach einer solchen Reizung zeigen sich keine bemerkenswerten Erscheinungen.

Fig. 14.

Normales Individuum (Dr. T.). Der gleiche Versuch wie in Fig. 12, aber bei 1800 g Belastung des Ergographen.

Fig. 15.

Myositis ossificans (A. R.). Ergograph. Belastung 700 g. Möglichst schnell nacheinander ausgeführte willkürliche Plantarflexionen und Extensionen des ganzen Fusses. Versuchsperson in Bauchlage auf einem langen starken Brett, das über zwei Tische gebrückt war. Über das eine freie Ende des Brettes hing der untersuchte Fuss, um dessen Ballen eine Binde gelegt war, welche mit dem Schlitten des Ergographen verbunden war. Der letztere nebst dem Kymographion stand am Kopfende der Patientin, auf einem solchen Niveau, dass der Ergograph durch einen langen, horizontal unter dem Brett entlanggeführten Bindfaden mit dem Fuss verbunden werden konnte. Kurve von rechts nach links zu lesen.

Fig. 16.

Dasselbe wie in Fig. 15, aber künstliche Reizung mit einzelnen Öffnungs-Induktionsschlägen. Indifferente Elektrode auf dem Kreuzbein, Reizelektrode in der Kniekehle (Nerv. tibialis). Zuerst etwa jede fünfte Sekunde 1 Reiz, darauf beliebig wechselnde raschere Folge von Reizen, um Summation zu erzielen, endlich wieder geringere Reizfrequenz. Belastung 100 g.

Näheres über die Ausführung von Muskeluntersuchungen der angeführten Art kann a. a. O. nachgesehen werden.[1])

Die inneren Organe bieten normale Verhältnisse dar. Das Herz ist perkutorisch und röntgenoskopisch etwas über die Norm gross, die Aktion ist kräftig und regelmässig, die Töne sind rein.

Der Urin war stets frei von Eiweiss und Zucker sowie pathologischen Sedimentbestandteilen. Indican wurde zuweilen nachgewiesen, Aceton und Essigsäure nicht. Das spezif. Gewicht schwankte innerhalb breiter Grenzen zwischen 1010 und 1026; noch grösser waren die Schwankungen der Acidität zwischen 20 und 80. Die Blutuntersuchung ergab Hämoglobingehalt 80 % (nach Sali), Erythrocyten 4 000 000, Leukocyten 6200. Morphologisch keine abnormen Verhältnisse.

[1]) Vergl. P. Jensen: Zur Analyse der Muskelstörung bei der Thomsenschen Krankheit. Deutsch. Arch. f. klin. Med. Bd. 77, S. 246.

Die von Herrn Dr. Schucht in der hiesigen Hautklinik liebenswürdigerweise vorgenommene Untersuchung des Blutes bezüglich seiner Komplementablenkung — bekanntlich die von Neisser, Wassermann und Bruck angegebene Methode, welche bei positivem Ergebnis für die Diagnose der Syphilis zu verwenden ist — ergab ein negatives Resultat.

Das spezifische Gewicht der ganzen Patientin wurde von den Herren Privatdoz. Dr. Müller und Dr. Seidelmann bestimmt. Es betrug 1116, war also, da nach den Untersuchungen der beiden Herren es durchchnittlich 1070—1080 beträgt, abnorm hoch.

Die Patientin verblieb bis zum 20. Dezember in der Klinik. Aus der weiteren Krankengeschichte ist mitzuteilen, dass am 28. Juni unter Temperatursteigerung bis zu 38,2 und mässigen subjektiven Beschwerden ein Herpes zoster mit reichlicher Bläschenbildung an der Innenfläche der rechten Nates auftrat.

Im August wurde dann die Patientin zum erstenmal menstruiert.

Im Verlauf der Beobachtung klagte die Kranke öfters über Schmerzen in verschiedenen Körperabschnitten, ohne dass die Bildung neuer Knoten beobachtet wurde. Anfang Oktober wurde die Kranke, als sie von einer Wärterin die Treppe hinabgetragen wurde, unvorsichtig aufgesetzt, so dass sie eine Treppenstufe hoch herunter auf die gestreckten Beine fiel. Infolgedessen traten Schmerzen im ganzen rechten Bein und ein leichter Erguss im rechten Kniegelenk auf. Besserung erfolgte auf Schwammkompression und Bettruhe.

Eine Nachuntersuchung Anfang Dezember ergab eine zwar geringe, aber scheinbar sicher nachweisbare Besserung der klinischen Erscheinungen. Das Röntgenogramm überzeugte uns freilich bald, dass diese Besserung thatsächlich nicht vorhanden war, ja in den anatomischen Verhältnissen vielmehr eine Verschlimmerung eingetreten war:

Die Mundöffnung gelingt leichter und ausgiebiger als früher. Die Zahnreihen können $3^1/_2$ cm voneinander entfernt werden (gegen 3 cm bei der Aufnahme).

Der bei der Aufnahme notierte kirschkerngrosse harte Tumor am rechten Akromion ist nicht mehr nachweisbar, dafür ist die Knochenleiste im ganzen etwas verdickt. Die Haut über den Knochen ist wenig verschieblich, leicht gerötet und derb. Die Beweglichkeit der Schultergelenke ist grösser als früher, der rechte Oberarm kann jetzt auch aktiv etwas über die Horizontale nach vorn erhoben werden.

Auch die Beweglichkeit der Kniegelenke ist zweifellos besser geworden. Sie ist links stärker als rechts. Die Beugemuskulatur der Oberschenkel zeigt nicht mehr ganz die früher beobachtete, brettharte Konsistenz. Sie ist noch sehr derb, aber von mehr fibröser Beschaffenheit, und lässt sich etwas leichter gegen den Femur verschieben. Einige härtere, nicht deutlich abgegrenzte Tumoren sind in der derben Masse fühlbar.

Die kugelsegmentartigen Vorwölbungen am Os sacrum sind an Grösse gewachsen. Ihre Maße betragen $4 : 3^1/_2$ und $2^1/_2 : 2^1/_2$ cm. Sie sind weich und weisen deutliche Fluktuation auf. Auf Druck sind sie mässig schmerzhaft. Durch eine kleine Stichöffnung in der Haut kann man durch mässigen Druck eine weiss glitzernde, emulsionsartige, dicke Flüssigkeit, die mit Blut untermischt ist, gewinnen.

Mikroskopisch besteht die Emulsion aus kleinen amorphen Kristallen, die sich bei Zusatz von Salzsäure teilweise unter Gasentwicklung lösen, andererseits giebt die Emulsion auf Zusatz von molybdänsaurem Ammonium einen dicken gelben Niederschlag, auch Calcium war bequem nachweisbar.

Es besteht also in den halbkugeligen Vorwölbungen eine Ansammlung von kohlen- und phosphorsaurem Kalk in amorphen Kristallen, eine Erscheinung, die bisher in der Litteratur noch nicht beschrieben worden ist.

Histologische Untersuchungen der merkwürdigen Einlagerungen konnten wir leider nicht vornehmen, da die Patientin ihre Einwilligung zu einem nochmaligen blutigen Eingriff nicht gab. Wie erwähnt, war in der hiesigen chirurgischen Klinik, am 12. VII. 05, eine Probeexcision aus der rechten Pectoralissehne gemacht worden, die auch einen ganz befriedigenden therapeutischen Effekt gezeitigt hat.

Herr Geheimrat Ponfick hat damals die Histologie des excidierten Stückchens in folgender Weise beschrieben:

„Normale Züge der Muskelbündel werden zwischendurch von anderen, sehr kernreichen, unterbrochen, wo entweder keine kontraktilen Elemente mehr vorhanden oder schon junge Fasern entstanden sind.

Ein solcher Befund steht zwar einigermassen mit dem bei progressiver Muskelatrophie zu erhebenden im Einklange, allein auch mit einer einem Trauma sich anschliessenden Myositis würde er so lange vereinbar sein, wie es ungewiss bleibt, ob die hier zu beobachtenden Veränderungen auch in sonstigen Teilen des Bewegungsapparates wahrzunehmen sind. Direkt ist es mir nicht gelungen, einen Bluterguss nachzuweisen, indes ist es ja nicht unmöglich, dass ein solcher irgendwo in der Nähe existierte."

Dafür brachten die **Röntgenogramme** in mehrfacher Weise Aufklärungen des dunklen Krankheitsbildes. Es wurden mehr als 50 verschiedene Aufnahmen gemacht. Es ist aus

naheliegenden äusseren Gründen nur möglich, einen Teil davon zu reproduzieren. Bei der Beschreibung berücksichtigen wir natürlich sämtliche uns zur Verfügung stehenden Bilder.

Obere Extremität und Kopf.

An den Knochen, besonders den distalen Enden des Radius und der Ulna, fällt eine recht kräftige Aufhellung der ganzen Struktur auf. Die Epiphysenlinien an Radius und Ulna sind noch erhalten.

Die Weichteile sind an dem Negative scharf, weniger scharf auf dem Positive differenziert. An den Muskeln selbst ist kein pathologischer Befund sichtbar. Dagegen finden sich recht beträchtlich tiefe Schatten in der Gegend des Ellenbogengelenks zwischen der Haut und dem obersten Rand der Muskelschatten. Der kleinste dieser Schatten hat die Grösse eines Hirsekorns, der grösste hat eine langgezogene, spangenförmige Gestalt und zeigt eine ausgesprochene Struktur: dunkle Streifen wechseln mit helleren ab, doch kann man diese Struktur nicht ohne weiteres mit der des Knochens vergleichen; die Länge dieses Schattens beträgt ca. 3 cm, die Breite ca. $^1/_4$ cm. Mehrere eben sichtbare Schatten sind bei guter Beleuchtung auf den Negativen noch zu bemerken, welche bei der Reproduktion nicht nachzuweisen sind. Diese Schatten sind an beiden Gelenken etwa in der gleichen Ausdehnung fast symmetrisch vorhanden.

Es ist besonders hervorzuheben, dass der Prozess im Fortschreiten begriffen ist: etwa $^1/_2$ Jahr später erkennt man auf den Platten, dass die Ausdehnung des grössten Schattens wohl weniger in der Länge als Tiefe, resp. Breite zugenommen hat. An beiden Enden desselben sind nach dem Gelenke zwei ca. $^1/_2$ cm lange, mässig intensive getigerte Schatten vorhanden. Ferner sind etwa 1 Dutzend ungefähr hirsekorngrosse, sowohl über den mittleren Teilen des Oberarms wie dem proximalen Drittel des Unterarmes sichtbar. Auch dicht über den Schattenrändern der Muskeln sind solche Schatten zu sehen.

Die vier reproduzierten Bilder werden diese Beschreibung in wirksamer Weise ergänzen.

Da nicht alle der hergestellten Bilder in der Reproduktion wiedergegeben werden können, beschreiben wir in Kürze die weiterhin beobachteten Veränderungen an der oberen Extremität.

Während auf den im Juni 1905 von der chirurgischen Klinik hergestellten Bildern, für deren Überlassung wir Herrn Geheimrat Garrè zu grossem Dank verpflichtet sind, an den Händen weder in plantarer, noch dorsaler, noch seitlicher Handstellung irgendwelche pathologischen Schatten in den Weichteilen sichtbar sind, erkennen wir auf unseren Bildern vom Juni 1906 am unteren Drittel des Carpalknochens des rechten Daumens rechts und links vom Knochen je einen etwa linsengrossen, unregelmässig gestalteten Schatten mit fleckenhafter Zeichnung. Am linken Daumen an der Innenseite des Carpo-Metacarpalgelenks einen etwa kirschgrossen Schatten von derselben Beschaffenheit. Auf $^1/_2$ Jahr später angefertigten Bildern zeigen sich diese Schatten vergrössert. Sie hängen sicher nicht mit dem Periost zusammen, sondern befinden sich gleichfalls dicht unter der Haut.

Am Halse findet sich in früheren Bildern kein pathologischer Befund; in einem im Dezember 1906 angefertigten Bilde sieht man in Höhe des 4. Halswirbels an der Rückseite des Halses einen erbsengrossen Schatten dicht unter der Haut liegend.

Was die Frage der Mikrodaktylie anlangt, so sind die Maße der Metacarpalknochen

	I.	II.	III.	IV.	V.
links und rechts:	4	$5^3/_4$	$5^3/_4$	$4^3/_4$	$4^3/_4$ cm.

Die Masse an den Grundphalangen:

I.	II	III.	IV.	V.
$2^3/_4$	$3^3/_4$	$3^3/_4$	$3^3/_4$	3.

Andere Masse anzuführen erübrigt sich, da die Unterschiede in demselben Verhältnis nur gering sind. Man kann demnach nur von einer Andeutung der Mikrodaktylie sprechen. Die Epiphysen an den Handknochen sind schon durch Knochengewebe mit den übrigen Knochen verwachsen, doch sind sie auf den Bildern auffallend gut zu erkennen. Bei der Betrachtung sämtlicher Bilder fällt immer wieder die starke Rarefikation des ganzen Knochens auf.

Alle die beschriebenen Schatten sind so auffallend in Form und Struktur, dass sie mit nichts Bekanntem verglichen werden können. Eine entfernte Ähnlichkeit besteht mit Schatten, wie wir sie nach einer Injektion von 5 % Collargol, welche zum Teil neben die Cubitalvene gemacht worden war, auf einer Röntgenplatte des Ellenbogengelenks gesehen haben.

Schultergelenk und Thorax.

Sehr viel ausgedehnter werden die Befunde in der Muskulatur des Schultergelenks. In einem Thoraxbilde mit an der Brust herabhängenden Armen sind die obersten zwischen Oberarmknochen und Thoraxwand resp. äusserem Scapularrand liegenden Stellen ausgefüllt mit getigerten Schatten von grösserer und geringerer Dichtigkeit. Auf der linken Seite sind sie sehr viel reichlicher und ausgedehnter und erstrecken sich bis hinan an die untersten Teile des obersten Drittels des Knochens. Auch dicht unter der linken Clavicula finden sich mehrere hirsekorn- bis erbsengrosse Stücke.

Links seitlich vom Mittelschatten mit grösster Wahrscheinlichkeit der Region des Cucullaris angehörend, findet sich ein 2 bis zu 4 cm breiter, sich von der 2. bis zur 4. Rippe hin erstreckender getigerter Schatten. Rechterseits sind ca. 6 hirsekorn- bis erbsengrosse getigerte Schatten unter der Clavicula, ein länglicher ca. 3 cm langer bis 1 cm breiter Schatten zwischen Gelenkpfanne der Scapula und Humeruskopf, ausserdem mehrere kleinere erbsengrosse medialwärts davon sichtbar. In der übrigen Muskulatur des Rückens wie der Musculi intercostales sind keine pathologischen Veränderungen auf den Röntgenogrammen zu konstatieren.

Becken und untere Extremitäten.

Viel weiter fortgeschritten ist der pathologische Prozess in den Muskeln resp. am Bindegewebe des Beckens und den oberen Extremitäten.

Bei Betrachtung der Beckenphotographien fällt zunächst ein etwa eiförmig gestalteter Schatten von ca. 7 cm Länge und 6 cm Breite auf, mit einem rundlichen, nach der rechten Beckenschaufel sehenden Fortsatze; auch darin wechseln hellere und dunklere Stellen ab. Dieser Schatten entspricht den oben beschriebenen fluktuierenden Hervorwölbungen über dem Kreuzbein. Am linken Oberschenkel findet sich dicht unter der Haut in Höhe des Gelenks ein ca. 3 cm langer, strichförmiger Schatten, dicht darunter ein $^3/_4$ cm langer von derselben Beschaffenheit.

Etwa 5 cm über dem Gelenk zeigt sich in Ausdehnung einer grossen Kastanie ein fleckenweiser Schatten, bestehend aus zerstreuten, kleineren Herden von etwa Erbsengrösse.

Am meisten in die Augen springen mächtige dunkle Stellen an der Innenfläche des linken Oberschenkels, vor allem scheinen die Konturen der Adduktoren durch ein strukturhaltiges, strichförmiges Schattennetz ersetzt zu sein. Die grösste Dichtigkeit liegt an der dem Knochen zugewandten Seite, von ihm scharf getrennt durch normal durchlässiges Gewebe.

Von der Mitte des Oberschenkels an bajonettförmig nach innen vorspringend erstrecken sich diese scharfen Konturen weiter nach unten zu bis in die Gegend am inneren Condylus internus. Auch längs der übrigen Muskeln an der Innenseite des Oberschenkels sieht man einfache, zum Teil doppelt konturierte Streifen, wodurch nach medialwärts die ganze Muskelschicht sich scharf von dem Unterhautzellgewebe abgrenzen lässt.

Am rechten Oberschenkel finden sich ähnliche, doch nicht so stark ausgeprägte Prozesse; auch hier ist es sehr wohl möglich, durch streifenförmige Schatten einzelne Muskeln genau voneinander abzugrenzen. Auch hier sind dicht unter der Haut 7 zum Teil strichförmig gestaltete, getigerte Schatten vorhanden. In der lateralwärts vom Oberschenkel gelegenen Partie des Vastus sind ähnliche Verhältnisse.

Von den medialwärts des Oberschenkels liegenden Schatten muss besonders hervorgehoben werden, dass sie eine gewisse Ähnlichkeit mit der Knochenstruktur haben.

Die unteren Wirbelknochen, wie die Knochen des Beckens und der Oberschenkel sind gleichfalls rarefiziert.

Bei einer Aufnahme vom Juni 1905 finden sich von allen diesen Schatten erst geringe Andeutungen.

Ausserordentlich charakteristisch sind die Verhältnisse um das Knie: in Bildern, welche in Rückenlage der Kranken aufgenommen sind, sieht man in plastischer Weise sich absetzend vom Unterhautzellgewebe und Knochen die durch Kalkeinlagerungen hervortretenden Muskeln. Man gewinnt den Eindruck, als wenn die stärksten Veränderungen sich längs der Muskelscheiden vorfänden, daher auch hier die streifenförmige Zeichnung bestände.

An den lateralwärts vom Knochen gelegenen Partien erkennt man nur rechtsseitig strukturierte Schatten, dicht am Knochen.

Auch hier finden sich in Höhe des Condylus internus, dicht unter der Haut gelegen, zwei etwa kirschgrosse, getigerte dunkle Partien. Der am weitesten medialwärts gelegene Teil der Gelenkkapsel zeigt dichtere, sich scharf absetzende Streifen; besonders gut tritt dies an der linken Gelenkkapsel hervor.

Eine Aufnahme des linken Knies in rechter Seitenlage zeigt eine sehr beträchtliche Veränderung der hinter dem Knochen gelegenen Muskulatur, welche sich durch ihre Struktur vom Knochen wie vom Unterhautzellgewebe scharf abhebt. Auf dem Bilde fällt aber weiter auf, dass sich auch an der hinteren Kapselwand ähnlich kontuierte Schatten befinden, sich weit hinüber bis etwa 5 cm unterhalb des Gelenkes erstreckend. Die Knochenstruktur der Patella, des Oberschenkels wie Unterschenkels, ist sehr stark rarefiziert.

Auch am linken Gelenk finden wir dieselben Verhältnisse, auch die streifenförmige Struktur der hinter dem Knochen gelegenen Muskeln und verdichtete Streifen, welche sich über die Gelenkkapsel hinüber erstrecken. Zum Teil vom Knochen bedeckt, zum Teil vor demselben, sind fleckweise Schatten von etwa Kirschgrösse vorhanden.

Tiefer unterhalb des Gelenks zeigen sich durchaus normale Verhältnisse, wie mehrere Aufnahmen in verschiedenen Lagen der Kranken lehren. Nur am linken Fuss ist über dem Carpalknochen der grossen Zehe ein etwa kleinbohnengrosser Schatten mit deutlicher Struktur dicht unter der Haut gelegen.

Im übrigen sind bis auf die starke Rarefikation sämtlicher Knochen durchaus normale Verhältnisse zu verzeichnen. An Tibia und Fibula ist, proximal wie distal, die Epiphysenlinie scharf zu erkennen. An dem distalen Teil der Fibula ist noch keine Verknöcherung aufgetreten. An den Zehen besteht keine Mikrodaktylie. Beide grossen Zehen zeigen zwei wohlgestaltete normale Phalangen.

Die Therapie war eine äusserst vielseitige und bei der Länge des klinischen Aufenthaltes auch solaminis causa häufig wechselnde: Lang protahierte Warmwasser- und Seesalzbäder wurden mit kurzen Unterbrechungen der Patientin während ihres ganzen klinischen Aufenthaltes gereicht. Sodann erhielt sie fast dauernd Arsen als Liquor Kali arsen. oder als Pilul Blaud. arsenic. Im Anfang der Behandlung erhielt die Patientin gleichsam als Fortsetzung der Thiosinamintherapie, die in der chirurgischen Klinik eingeleitet worden war, in 3—4tägigen Pausen Fibrolysin (Merck) subcutan. Diese Injektionen verursachten aber der Patientin grosse Schmerzen und wurden daher, weil irgend eine Veränderung im Zustande der Patientin nicht wahrgenommen werden konnte, nach achtmaliger Wiederholung ausgesetzt. Neuerdings behauptet ja Bosek einen Fall von Myositis ossificans progressiva durch Thiosinamin in 2 Monaten geheilt zu haben; wie schon erwähnt, dürfte die Diagnose in diesem Fall unzutreffend sein.

Sodann wurde eine kombinierte Jod-Quecksilberkur eingeleitet. Die Patientin erhielt 4 Wochen hindurch täglich 2, sodann 5 Wochen lang täglich 3 g Sajodin und 6 Wochen lang eine Inunktion von 2 g Ungt. cin. täglich.

Endlich gaben wir der Patientin, von der Erwägung ausgehend, dass Mineralsäure eventuell auch im Organismus eine Lösung von kohlensaurem Kalk erzielen könnte, 3mal täglich 10 Tropfen Acid. mur. dilut. 5 Monate hindurch.

Rein symptomatisch erhielt die Patientin gelegentlich Aspirin und Vinum colchicum und Pyramidon. Eine zweite Schmierkur mit grauer Quecksilbersalbe, welche im Februar und März 1907 vorgenommen wurde, brachte keine Besserung.

Die oben erwähnte scheinbare Veränderung zum Besseren liess selbst in uns die Hoffnung aufkommen, dass es sich hier um eine wirkliche Besserung handle, und wir liessen bereits sämtliche angewandten Heilmittel Revue passieren, um dasjenige zu finden, welchem wohl der erzielte Erfolg zuzuschreiben sei. Da klärte uns das Röntgenogramm darüber auf, dass der Erfolg eben nur ein scheinbarer war. Die Verdichtungen selbst haben unaufhaltsam Fortschritte gemacht.

Die erzielte Besserung ist also wohl nur durch eine grössere Geschmeidigkeit der fibrösen Partien der Muskulatur, vielleicht auf eine geringe Lockerung der Bandapparate der Gelenke zu beziehen. Der Hauptanteil an diesem Erfolge dürfte wohl der fortgesetzten Bäderbehandlung zukommen.

Fassen wir das Wesentlichste aus der Krankengeschichte noch einmal kurz zusammen, so handelt es sich im Vorstehenden um ein 17jähriges junges Mädchen, das, erblich nicht belastet, bis zu seinem 12. Lebensjahr völlig gesund gewesen ist.

Angeblich nach einer Erkältung erkrankte die Patientin im Herbst 1901 unter Allgemeinerscheinungen, Fieber und starkem Ermüdungsgefühl, besonders in den Extremitäten; dabei wurde der Rücken steif, so dass das Sitzen unmöglich ward. Trotzdem das Leiden den ganzen Winter über andauerte und ärztlich behandelt wurde, ist von irgend welchen Anschwellungen oder Einlagerungen offenbar nichts bemerkt worden; man dachte zunächst an ein Rückenmarksleiden.

In Wirklichkeit dürfte es sich wohl um die ersten Anfänge des Leidens in der jetzt stark befallenen Hüft- und Glutealmuskulatur gehandelt haben, da die Patientin besonders das Unvermögen zu sitzen betont.

Nach vorübergehender Besserung im Sommer erfolgte im nächsten Winter ein weiteres Fortschreiten der Erkrankung: Schwellung der Hand- und Fussgelenke, Druckempfindlichkeit der Kniee, Unvermögen die Ellenbogengelenke zu strecken. Die Beweglichkeit der Ellenbogengelenke ist dann später wieder etwas besser geworden, doch hat die Steifigkeit der Beine kontinuierlich zugenommen.

Das Auftreten der knotigen Einlagerungen wurde erst vor zwei Jahren zum erstenmal beobachtet, als sich unter Schmerzen die noch jetzt bestehenden Knoten am vorderen Achselhöhlenwulst bildeten. Die objektive Untersuchung der Patientin ergiebt eine ganz auffällige Steifheit des gesamten Körpers, die zweifellos bedingt ist durch die palpatorisch deutlich nachweisbaren Verhärtungen der Muskulatur. Dieselben erstrecken sich am Oberschenkel diffus über die gesamte Muskulatur; an Schultern, Armen und Gluteen sind sie als umschriebene,

knotige Einlagerungen nachweisbar. Überall sind die sehnigen Enden der Muskeln vorzugsweise befallen und stärker beteiligt als der Muskelbauch.

An einzelnen Stellen, an Schulter und Kreuzbein sind kugelige Vorwölbungen und Knoten deutlich sichtbar. Unter diesen befinden sich am unteren Kreuzbein einige, die während der Beobachtung langsam anwachsend weich werden und schliesslich deutliche Fluktuation aufweisen: Bei der Punktion entleerte sich zu unserer grössten Überraschung eine Emulsion von kohlen- und phosphorsaurem Kalk.

So überraschend dieser, unseres Wissens noch nie erhobene Befund war, so waren wir doch keinen Moment darüber im Zweifel, dass er ätiologisch eng zusammengehörte mit dem Gesamtleiden der Patientin, das sie in unsere Behandlung geführt hatte, mit den multiplen Einlagerungen und Verhärtungen in den Muskeln und Sehnen des Körpers.

Auch diese bestehen ja aus Kalk: das Röntgenogramm lehrt, dass wir es mit einem sich im Unterhautzellgewebe und der Muskulatur abspielenden Krankheitsprozess zu tun haben, welcher auf dem Röntgenogramm zu sehr charakteristischer Schattenbildung führt.

Ein Teil davon entspricht zweifellos der Muskulatur, z. B. am Oberschenkel, und ist durch eine Struktur ausgezeichnet, welche mit Knochenstruktur eine gewisse Ähnlichkeit hat. Doch fällt auf, dass dunkle der Länge nach gestellte Streifen das Bild beherrschen. Eine Struktur wie wir sie etwa beim Oberschenkelbein sehen, ist nirgends zu konstatieren, vielmehr wechseln hellere und dunklere Stellen ab, so dass man am besten thatsächlich von einem getigerten Aussehen sprechen kann.

Die längsgestellten Streifen scheinen uns dafür zu sprechen, dass es sich um einen Prozess handelt, welcher sich der Hauptsache nach in dem intermuskulären Bindegewebe abspielt. Je mehr Teile davon befallen sind, desto dichter wird der Schatten, desto gesprenkelter wird er. So bieten diese Röntgenaufnahmen an solchen Stellen, wo wie am Oberschenkel der Prozess weit fortgeschritten ist, Bilder, die vermöge ihrer streifigen Struktur auf eine Neubildung von Knochen hinweisen, Bilder, wie sie auch sonst die Myositis ossificans progressiva liefert.

Die kleineren, offenbar jüngeren Einlagerungen im Unterhautzellgewebe dagegen lassen nichts erkennen, was für eine Knochenbildung spräche, vielmehr geben sie einen einfachen, undifferenzierten, je nach ihrer Stärke dichteren oder helleren Schatten. Bei Berücksichtigung unseres oben erwähnten Befundes vom unteren Kreuzbein sind wir am ehesten geneigt, auch hier einfache Kalkeinlagerungen ins Gewebe anzunehmen.

Die Diagnose bereitete nicht geringe Schwierigkeiten. Die ganze äussere Erscheinung der Patientin, die hochgradige Beschränkung der Bewegungsfähigkeit, die derben, knotigen kalkhaltigen Einlagerungen in die Muskulatur liessen natürlich sofort an Myositis ossificans progressiva denken. Hierzu passte auch die ganze Verlaufseigentümlichkeit, der Beginn im Anfang des zweiten Lebensdecenniums, der anfallsweise Verlauf des Leidens, das zeitweilige Auftreten fieberhafter rheumatoider Gelenkschwellungen bei sonst fieberfreiem Verlauf, endlich die vorübergehenden geringgradigen Besserungen bei schliesslich doch kontinuierlichem Fortschreiten des Prozesses.

Auch bei äusserst skeptischer Beurteilung dieser Momente wird man zugestehen müssen, dass sie ein ungemein charakteristisches Krankheitsbild ergeben, wie es uns in den oben zitierten Arbeiten über Myositis ossificans progressiva immer und immer wieder in fast getreuer Wiederholung entgegentritt. Es dürfte schwer fallen, in der gesamten Pathologie eine andere Erkrankung zu finden, die derartig mit dem geschilderten klinischen Verlauf unseres Falles übereinstimmt, als eben die Myositis ossificans progressiva.

Manche Momente freilich scheinen sich auf den ersten Blick dem Bilde der Myositis ossificans progressiva nicht ganz einfügen zu wollen. Da ist in erster Linie die Mikrodaktylie zu nennen, die in der letzten Zeit bei der Myositis ossificans progressiva so häufig beobachtet worden ist, dass sie fast als pathognomonisch für die Krankheit gelten kann.

Bei unserer Patientin ist sie nicht so stark ausgeprägt, dass sie klinisch ohne weiteres deutlich würde. Immerhin ist sie in einer leichten relativen Verkürzung der 4. und 5. Metacarpalia vorhanden. Sodann aber ist wohl die unverhältnismässig starke Entwicklung des Kopfes im Verhältnis zu dem äusserst schmächtigen Körper in das gleiche Gebiet der kongenitalen Missbildungen zu rechnen, wie die Mikrodaktylie und das Fehlen einzelner Muskelgruppen: um einen einfachen Hydrocephalus handelt es sich nicht, da auch das Gesichtsskelett an der abnormen Grösse Teil hat und das Verhältnis des Schädels zum Gesicht ein durchaus normales ist.

Es käme nur noch die andere Möglichkeit in Frage, dass der übrige Körper infolge der Muskelerkrankung im Wachstum relativ zurückgeblieben sei. Diese Erklärung wäre zweifellos für die stark befallenen Extremitäten denkbar, nicht aber für den ebenfalls schmächtigen, von Verhärtungen aber relativ freigebliebenen Rumpf.

Hinsichtlich der Lokalisation besteht insofern eine geringgradige Abweichung von der Mehrzahl der Fälle, als klinisch die Beteiligung der Extremitäten in den Vordergrund tritt, während die sonst prädilektierten Muskeln des Stammes, namentlich die Hals- und Rückenmuskeln bisher relativ freigeblieben sind.

Wenn schon bei dem sprungweisen, unregelmässigen Fortschreiten der Erkrankung die Lokalisation als wenig bedeutungsvoll angesehen werden muss, so kann sie für die Beurteilung des vorliegenden Falles vollends nicht in negativem Falle ausschlaggebend sein, da unsere Röntgenogrammme zeigen, dass auch die Muskeln des Stammes, z. B. der Trapezius, bereits von kalkigen Einlagerungen durchsetzt sind, die allerdings rein klinisch vorerst nicht in Erscheinung treten.

Eine andere Eigentümlichkeit unseres Falles aber, die eher zu Zweifeln an der Diagnose Veranlassung geben kann, liegt in der auffallenden Mitbeteiligung der Haut. An den meist recht oberflächlich gelegenen circumskripten Verdichtungen steht die Cutis mit diesen in innigem Zusammenhang. Die Haut lässt sich nicht in Falten abheben, beim Versuch dies zu tun, entstehen kleine Trichter, deren Spitze von der Verlötungsstelle der Haut mit der Verhärtung gebildet wird.

Über den in grösserer Ausdehnung verhärteten Partien ist die Haut in toto sehr derb, nicht verschieblich und bildet beim Versuch, sie abzuheben, nur kleine Fältchen.

Ihre Beschaffenheit, namentlich an den Beugeflächen der Ellenbogen und Kniee, der trockene Glanz, die derbe Verlötung mit der Unterfläche und der daraus resultierende Eindruck der Starrheit erinnert lebhaft an die Bilder, die wir bei Sklerodermie zu sehen gewohnt sind.

In der That haben wir lange Zeit geschwankt, ob wir es hier mit einer primären Muskel- oder einer in die Tiefe greifenden Hauterkrankung zu thun hätten. Denn gerade die völlige Intaktheit der Haut wird in den meisten Krankenberichten hervorgehoben; nur im Falle Krause-Pintèr finden wir bemerkt, dass die Haut über den erkrankten Muskelpartien einen verminderten Panniculus adiposus besitze.

Das Röntgenogramm schaffte uns Aufklärung und sicherte die Diagnose. Es zeigte uns, dass die Veränderungen der Haut bedingt waren durch kalkige Einlagerungen, die ähnlich den in Muskelsehnen gelegenen entweder von dort aus bis in die Subcutis hinein vordrangen oder auf das subcutane Gewebe beschränkt waren. Dieser Befund spricht nun nicht mehr gegen die Diagnose der Myositis ossificans progressiva.

Die alte Virchowsche Anschauung, dass sie eine Erkrankung des zum Bewegungsapparat gehörigen Bindegewebes sei, ist ja längst aufgegeben. Bereits Münchmeyer erklärt die Myositis ossificans progressiva für eine Erkrankung des Bindegewebesystems und ist von Mays und fast allen nachfolgenden Untersuchern bestätigt worden.

Der vorliegende Fall bringt einen neuen Beleg für die Richtigkeit dieser Lehre und eine Erweiterung derselben. Wir sehen die krankhaften Veränderungen lokalisiert an den sehnigen Enden der Muskulatur (Biceps, Pectoralis) scheinbar in der Muskulatur selbst (Adduk-

toren, Oberschenkelbeuger, aber auch hier wahrscheinlich dem intermuskulären Bindegewebe angehörig, wie aus der streifenförmigen Anordnung der Schatten zu schliessen ist; ferner liegen sie in den Fascien und Aporneurosen (Lacertus fibrosus, Oberschenkelfascie).

Wir finden sie endlich, und dies allein ist bisher noch nicht beobachtet, oder wenigstens nicht genügend betont worden, in dem subcutanen Bindegewebe.

Dass dieser auf unseren Röntgenogrammen so auffällige Befund nicht schon öfter erhoben wurde, ist wohl durch verschiedene Umstände erklärlich: einmal ist noch kein Fall von Myositis ossificans progressiva so genau röntgenologisch untersucht worden, als der unserige — und viele von diesen Einlagerungen sind nur durch dieses moderne Hilfsmittel zu erkennen. Sodann sind die kleinen Einlagerungen der Subcutis eben nur im frühesten Stadium als isolierte Knötchen zu erkennen, da sie später mit den aus der Tiefe herauswachsenden verschmelzen (an der Pectoralissehne); frühe Stadien sind aber bisher nur selten untersucht. Endlich mag sich der vorliegende Fall durch besonders starke Beteiligung der Subcutis auszeichnen.

Wir erheben also auch an unserem Falle den schon von vielen anderen Untersuchern der Myositis ossificans progressiva gemachten Befund, dass nicht lediglich das zum Bewegungsapparat gehörige Bindegewebe, sondern das gesamte institielle Gewebe des Körpers erkrankt ist.

Andererseits sind es in der Haut nur die aus dem Mesenchym hervorgegangenen Teile der Haut, welche ergriffen sind. Die Haut selbst, das eigentliche Ektoderm mit ihren Sinnesorganen und Drüsen ist auch über den erkrankten Partien erhalten und funktionsfähig geblieben.

Ebenso erscheint das Knochensystem, wenigstens so weit das Periost in Frage kommt, völlig unbeteiligt. Exostosen sind bisher nirgends nachzuweisen, die Konturen der Skelettknochen sind im Gegenteil überall von auffallender Schärfe und Klarheit. Im Gegensatz zu der alten Virchowschen Lehre stimmt unsere Beobachtung mit der Anschauung der Autoren überein, welche die Exostosenbildung bei Myositis ossificans progressiva nur für eine scheinbare, erst sekundär entstandene halten. Völlig undenkbar erscheint es, dass bei der Bildung der kalkigen Einlagerungen im subcutanen Gewebe das weit davon entfernte einem völlig glatten Knochen aufliegende Periost eine Rolle spielen könnte.

Aus allen diesen Beobachtungen müssen wir schliessen, dass wir es im vorliegenden Falle mit einer typischen Myositis ossificans progressiva zu thun haben. Es fragt sich nur noch, welcher Natur die derben Einlagerungen in das Muskel- und Sehnengewebe sind, die dem Krankheitsbilde das charakteristische Gepräge geben.

Da die Patientin eine abermalige Probeexzision mit aller Entschiedenheit verweigerte, obwohl die erste einen gewissen therapeutischen Erfolg gehabt hat, so sind wir auf das uns vom pathologischen Institut freundlichst zur Verfügung gestellte Präparat angewiesen. In demselben lassen sich Knochenbildungen oder auch nur Verkalkungen nicht nachweisen. Wir sehen aber die Muskelfasern verschmälert, kernreich, teilweise gequollen, mit aufgehobener Querstreifung und auseinandergedrängt durch ein äusserst kernreiches, kleinzellig infiltriertes Bindegewebe, also ein Bild, das recht gut mit den sonst in der Litteratur geschilderten Befunden in Einklang gebracht werden kann.

Fehlt auch die eigentliche Ossifikation, so finden wir doch die Momente, welche von anderen Autoren als charakteristisch für das in Frage kommende Leiden, namentlich für frühe Stadien desselben beschrieben werden: Proliferation des Bindegewebes, Schwund der Muskelfasern und gleichzeitig eine nicht sehr akute entzündliche Reaktion.

Die Vorwölbungen am unteren Kreuzbein nahmen unter unseren Augen an Grösse zu, zeigten zeitweilig eine leicht entzündliche Reaktion, so dass wir hier die in typischer Weise vor sich gehende Bildung eines neuen knöchernen Tumors zu sehen glaubten. Auffallend war uns allerdings, dass wir bereits mehrere Monate hindurch eine geringgradige Fluktuation in den Knoten nachweisen konnten, die immer deutlicher wurde.

Unsere Überraschung war gross, als wir bei einer schliesslich vorgenommenen Probe-

punktion an Stelle des erwarteten Abscesseiters die beschriebene Emulsion amorpher Kalksalze gewannen. Diese Entdeckung veranlasste uns, die Röntgenogramme noch einmal einer genauen kritischen Durchsicht zu unterziehen, die uns zu unserer bereits weiter oben dargelegten Anschauung führte:

Nur am Oberschenkel, vornehmlich in den Adduktoren lässt die Zeichnung der durch die Einlagerungen hervorgerufenen Schatten eine derartige Struktur erkennen, dass mit Wahrscheinlichkeit eine Verknöcherung angenommen werden kann. An den anderen Stellen, namentlich an den oberflächlich dicht unter der Haut gelegenen Partien spricht die fleckenweise Zeichnung der Schatten, ihre wechselnde Dichtigkeit, mehr für eine einfache Kalkeinlagerung, auf die per analogiam zu schliessen, der Befund am Kreuzbein gestattet.

Ist nun diese Erkenntnis mit der Diagnose einer Myositis ossificans progressiva unvereinbar?

Die Entleerung einer Aufschwemmung von Kalksalzen ist bisher noch nie beobachtet worden und steht scheinbar vereinzelt da. Dagegen sind wiederholt Abscessbildungen gesehen worden (Partsch, Kissel, Helferich). Wenn man bedenkt, dass auch in unserem Falle Entzündungserscheinungen und stetig zunehmende Fluktuation statt hatte, dass es bei weiterer Zunahme der Kalkaufschwemmung wohl leicht zu Verdünnung der Haut und sekundärer Infektion kommen kann, so ist sicher die Vermutung gerechtfertigt, dass es sich in den bei Myositis ossificans progressiva beschriebenen Abscessen wohl um ähnliche Kalkablagerungen gehandelt hat. Spätere sorgfältige Beachtung derartiger Vorgänge bei Myositis ossificans progressiva und mikroskopisch klinische Untersuchung des Abscessinhaltes muss noch Aufklärung darüber schaffen, ob nicht häufiger derartige Kalkablagerungen stattfinden.

Münchmeyer spricht in seiner grundlegenden Arbeit bereits die Vermutung aus, dass es sich bei einigen der Knoten nicht um wahre Knochenbildung, sondern um Kalkablagerungen handele. Da man bei den folgenden autoptischen Untersuchungen regelmässig wahre Knochenbildung nachweisen konnte, so nahm man dies als Regel an, und die Möglichkeit einer pathologischen Kalkablagerung wurde nicht weiter diskutiert.

Es wurden die verschiedenen, von uns im ersten Teil der Arbeit skizzierten Theorien der Knochenneubildung aufgestellt. Von diesen sind wegen der erwähnten Lokalisation des Krankheitsprozesses für uns alle die unannehmbar, welche die Beteiligung des Periostes voraussetzen. Auch sind dieselben in neuerer Zeit mehr und mehr verlassen worden; wird ja doch selbst für die Callusbildung bei Frakturen die Beteiligung des Periostes nur als beschränkt angenommen. So sagt Orth[1]) wörtlich: „Der parostale Callus ist nicht Periost-Callus, sondern aus dem parostalen, hier wesentlich intermuskulären, seinerseits vorher gewucherten Bindegewebe in Form von Gewebsmetaplasie hervorgegangen."

Berücksichtigung verdienen dagegen die Theorien, die neuerdings über die Entstehung der Myositis ossificans traumatica aufgestellt worden sind. Wir nennen hier nur Frangenheim und Strauss.[2]) Beide Autoren kommen zu dem Schluss, dass sowohl bei der Bildung von Callus nach Frakturen als auch bei der Myositis ossificans traumatica neben dem Periost das Bindegewebe der umgebenden Weichteile imstande ist, durch Metaplasie Knochen zu bilden.

Um diese knöcherne Neubildung hervorzurufen, ist es durchaus nicht nötig, dass der erkrankte Muskel direkt von einer traumatischen Einwirkung betroffen wird. Es genügt schon eine geringfügige Zerreissung der Muskelsubstanz, wie sie z. B. bei Luxationen des Ellenbogens eintritt. (Frangenheim.)

Auch für die Myositis ossificans progressiva ist ja die direkte Entstehung von Knochen-

---

[1]) Orth, Gedenkschr. f. v. Leuthold 2. Bd.

[2]) Frangenheim: Über die Beziehungen zwischen der Myositis ossificans und dem Callus bei Frakturen. Archiv. f. klin. Chir. 80. Bd. S. 445.

Strauss: Zur Kenntnis der sog. Myositis ossificans traumatica, Langenbecks Arch. f. klin. Chir. Bd. 78. S. 111.

neubildungen aus Bindegewebe wiederholt nachgewiesen, so insbesondere von Stempel. Während dieser aber eine besondere Prädisposition des Bindegewebes voraussetzt, ein Bewahren früher embryonaler Eigenschaften, lehren uns die neueren Arbeiten über die Myositis ossificans traumatica, dass auch der normale Muskel bzw. seine bindegewebigen Gewebselemente unter bestimmten Bedingungen auf einen äusseren Reiz hin, Knochen zu bilden vermögen.

Welcher Art ist nun dieser Reiz, der das Knochengewebe zur Neubildung anregt? Traumen sind häufig beschuldigt, doch ebenso oft wieder als fehlend bezeichnet worden. Man hat von Blutungen gesprochen, die nach primärer Verklebung der Muskeln mit den umgebenden bindegewebigen Organen infolge Wucherung des Bindegewebes aufgetreten sein sollen. (Stempel.)

Aus der Betrachtung unseres Falles geht hervor, dass einfache unorganisierte Kalkablagerungen im Bindegewebe vorkommen. Wie wir oben ausführten, sind es neben der grossen Kalkcyste am Kreuzbein namentlich die kleinsten und jüngsten Einlagerungen, die mangels jeder knöchernen Struktur als einfache Kalkeinlagerungen angesprochen werden müssen.

Da wir daneben an demselben Falle in den länger erkrankten Partien deutliche Knochenbildung finden, so liegt der Schluss nahe, dass hier primäre Kalkablagerungen im Gewebe stattfinden, die dann als chronischer Reiz auf das Bindegewebe wirken und es zur Knochenbildung veranlassen.

Die schon viel erörterte Frage der Kalkeinlagerung wird in unserem Falle wieder akut. Von verschiedenen Untersuchern ist versucht worden, durch Urinuntersuchungen die Frage der Kalkablagerung zu erklären; immer ging man von der Anschauung aus, dass eine Kalkretention über die Norm hinaus stattfinden müsse.

Unsere Röntgenogramme zeigen, dass dies nicht unbedingt der Fall zu sein braucht. Zweifellos besteht eine pathologische Anhäufung von Kalk, an Stellen, wo er normalerweise fehlen sollte und nun sehr zum Schaden der Patienten sich findet. Andererseits aber sind sämtliche Skelettknochen hochgradig aufgehellt, also kalkarm.

Da nun Mays berichtet, dass die Epiphysen der Röhrenknochen sich bei der Sektion als auffallend morsch erwiesen, so dass man mit einer Nadel bequem hineinstechen konnte, ausserdem der Patient Rabeks gleichzeitig rachitisch war, also in beiden Fällen Kalkarmut der Knochen bestand, so erscheint es uns höchst zweifelhaft, ob die Gesamtmenge des im Körper enthaltenen Kalks thatsächlich erhöht ist. Freilich spricht das abnorm hohe spezifische Gewicht für eine absolute Vermehrung des Körperkalkgehaltes, doch können hierfür auch andere Momente, Wasserverarmung u. s. w. ausschlaggebend sein.

Sicher festgestellt ist jedenfalls nur eine pathologische Verteilung des Kalkes im Organismus.

Es liegt nahe, den Versuch zu machen, ähnlich wie bei der Rachitis, der Osteomalacie, auch bei der Myositis ossificans progressiva einen besseren Einblick in das Wesen der Krankheit dadurch zu gewinnen, dass man den Einfluss von kalkarmer und kalkreicher Nahrung auf den Kalkstoffwechsel studiert. Näheres Bekanntwerden mit den bisher in der Litteratur niedergelegten Arbeiten haben uns nach Beratung mit Herrn Professor Röhmann die Aussichtslosigkeit solcher Versuche gelehrt, so dass wir, wenn auch halb widerwillig, davon Abstand nahmen.

Physiologisches über den Kalkstoffwechsel.

Nach Untersuchungen von Renval beträgt der Bedarf an Kalk für einen erwachsenen Menschen etwa 0,75 g pro Tag, während in der Periode des Wachstums für die Zwecke des Knochenansatzes bedeutend mehr gebraucht wird: so schätzt z. B. Forster die dafür notwendige Menge während des ersten Lebensjahres allein auf 0,5 g täglich. Durch neuere Versuche ist festgestellt worden, dass schon beim Säugling ein Bestreben zur Kalkretention besteht. So fand Blauberg, dass bei natürlicher Ernährung 75,8 % des eingeführten Kalkes vom Organismus ausgenutzt werden, während beim künstlich ernährten Säugling allerdings die Ausnützung eine schlechtere war. Für unseren vorliegenden Fall ist die wohl völlig gesicherte Thatsache von Wichtigkeit, dass es auch beim Erwachsenen nicht selten zu einer erheblichen Kalkretention kommt. Es ist hier der Ort, besonders auf den bekannten Fall von

Herxheimer[1]) hinzuweisen, welcher innerhalb von 8 Tagen nicht weniger als 16 g Kalk ohne entsprechende Mengen von Phosphorsäure zurückhielt.

Der bei weitem grösste Teil des Kalkes verlässt unter normalen Verhältnissen den Organismus durch den Darm, etwa 4—29 % werden durch die Nieren ausgeschieden. Ferner ist als gesichert hinzustellen, dass das Verhältnis des Anteiles, in dem sich Darm und Nieren an der Ausfuhr beteiligen, durch verschiedene Nahrung resp. Zusätze zu derselben sehr erheblich verändert werden kann. Es ergiebt sich daraus, dass die Schwierigkeiten, sich aus Kalkbestimmungen im Harne allein ein Urteil über den Kalkstoffwechsel zu bilden, sehr grosse, kaum zu überwindende sind. Neuere Autoren, wie Richter, Magnus-Levy geben auch ohne weiteres zu, dass der grösste Teil der vorliegenden Untersuchungen für die menschliche Pathologie gar nicht zu verwerten ist, da die physiologischen Verhältnisse noch ungeklärt sind. Es ist ja wahrscheinlich, dass der in dem obigen Falle von Herxheimer zurückgehaltene Kalk nach einer gewissen Zeit wieder ausgeschieden wird. Wann und unter welchen Bedingungen das geschieht, ist bisher unserer Erkenntnis entgangen.

So fanden auch die neuesten Bearbeiter dieses Kapitels, Boekelmann und Staal[2]), welche an 4 Personen genaue Untersuchungen des Stoffwechsels von Kalk und Phosphorsäure anstellten, zwar, dass die Kalkausscheidungen eine grosse Abhängigkeit von der Nahrung zeigen, doch ist aus diesen neuesten Versuchen zu ersehen, dass bei einer Patientin unserer Ansicht nach ohne ersichtlichen Grund die Kalkausscheidung ganz bedeutend höher ist, als bei den übrigen 3 Personen. Interessant ist die festgestellte Thatsache, dass die Kalkausscheidung während der kalkarmen Nahrung ansteigen und während der Milchnahrung sinken kann. Auch diese Versuche finden sich demnach mit dem, was bis jetzt über den Kalkstoffwechsel bekannt ist, teils in Übereinstimmung, teils nicht.

Auch die Tierversuche haben noch keine vollständige Klärung der Sachlage gebracht. Einer der neueren Untersucher, Goitein[3]), fand beim Kaninchen, dass der verschiedene Kalkgehalt der Nahrung einen bedeutenden Einfluss auf den Ca-(und Mg-)Stoffwechsel des Organismus ausübt, indem bei kalkreicher Nahrung die Ca-Ausscheidung sowohl im Harne, als auch im Kote zunimmt, doch nicht proportional, sondern es entsteht Ca-Retention, welche sich in einer darauffolgenden Periode von normaler Ernährung zum Teil wieder ausgleicht, der Ca-Überschuss wird dabei hauptsächlich durch den Darm ausgeschieden.

Bei kalkarmer Nahrung sei die Ca-Ausscheidung vermindert, doch ebenfalls nicht proportional; es entsteht Ca-Verlust und es wurde beobachtet, dass in einigen Fällen allein durch den Darm mehr Ca ausgeschieden wurde, als mit der Nahrung aufgenommen war. In einem Versuche wurden 69 % des subcutan eingespritzten Ca-Acetats durch den Darm ausgeschieden; im allgemeinen wurden stets 1—15 % des Ca mit dem Harn, das übrige durch den Darm ausgeschieden.

Über den Kalkstoffwechsel bei der Rachitis (Osteomalacie und Arteriosklerose).

Auch bei anderen Erkrankungen, bei denen die Verhältnisse viel einfacher liegen als bei der Myositis ossificans progressiva, haben die Stoffwechseluntersuchungen keine Klarheit über die Bedeutung des Kalkstoffwechsels für die Entstehung der Krankheit gebracht, wir denken vor allem an die Rachitis, Osteomalacie, Arteriosklerose. Als Ursache der Rachitis wurde bekanntlich seit langer Zeit eine Schädigung des Stoffwechsels angenommen, es kommen nach Zappert folgende Gesichtspunkte in Betracht:

I. Die Kalkarmut des rachitischen Knochens ist unzweifelhaft — es wurde daraus geschlossen, dass den rachitischen Kindern zu wenig Kalk zugeführt werde. Tierexperimente schienen diese Theorie zu stützen, da es gelang, bei Tieren durch ungenügende Kalkzufuhr Knochenweichheit zu erzielen.

Genaue, von vielen Seiten ausgeführte Milchuntersuchungen an Ammen rachitischer und nicht rachitischer Säuglinge ergaben, dass in beiden der Kalkgehalt ein gleicher war. Ausserdem ist darauf hinzuweisen, dass die Frauenmilch ärmer an Kalk ist, als die Kuhmilch; trotzdem werden mit Kuhmilch genährte Kinder leichter rachitisch als Brustkinder.

Eine mangelhafte Kalkzufuhr kann also in der Pathogenese der Rachitis keine Rolle spielen.

II. Deshalb wurde die Hypothese aufgestellt, dass der eingeführte Kalk von den rachitischen Kindern nicht genügend resorbiert werde, so dass das Blut und damit auch die Knochen kalkarm würden. Nach einigen Autoren sei die Salzsäurearmut des Magens die Ursache für ungenügende Auflösung und Resorption des Kalkes. — Nachuntersuchungen ergaben, dass diese Annahme unrichtig ist.

Andere vermuteten, dass der in löslicher Form aufgenommene Kalk im Darm wieder unlöslich werde, eine Annahme, welche von Soxhlet widerlegt wurde.

Es ist vielmehr nachgewiesen, dass der Kalk bei der Rachitis ebenso rasch und gut resorbiert wird, als bei Gesunden.

---

[1]) Berl. klin. Wochenschr. 1894. Nr. 20.

[2]) Archiv für experimentelle Pathologie und Pharmakologie. 56. Bd. S. 260.

[3]) Jahrbuch des Budapester Kgl. Ärztevereins 1905. Malys Jahresberichte über das Jahr 1905. S. 729.

III. endlich wurde die Theorie aufgestellt, dass der Kalk wohl in genügender Weise zugeführt und aufgenommen werde, aber in ungewöhnlich reichlicher Weise wieder abgeführt werde. Man vermutete als Ursache eine Säureintoxikation (Milchsäure) — auch diese Theorie ist von Stöltzner widerlegt worden.

So bleiben also nur die Tierversuche als Hauptstütze für die Kalktheorie der Rachitis übrig, da es gelang, durch Verfütterung kalkarmen Futters bei gleichzeitiger Verabfolgung von Milchsäure Knochenweichheit zu erzielen. Doch es ist heute sicher nachgewiesen, dass diese Knochenweichheit eine Osteoporose ist, mit der Rachitis hat sie nichts zu thun. Ausserdem ist der Nachweis geliefert worden, dass es bei den erwähnten Versuchen zu einer allgemeinen Kalkverarmung des Organismus, keineswegs nur zu einer solchen der Knochen gekommen ist.

Man kann demnach sagen, dass selbst bei einer so häufig vorkommenden, der Untersuchung leicht zugänglichen Krankheit, wie bei der Rachitis, die Beziehung des Kalkstoffwechsels zu der Grunderkankung völlig unklar ist.

Ähnlich liegen die Verhältnisse bei der Osteomalacie. Exakte Beweise dafür, dass Kalkarmut der Nahrung oder des Wassers als Ursache für diese Krankheit in Betracht kämen, sind nicht erbracht, ebensowenig sind die Tierexperimente beweisend.

Auch bei der Arteriosklerose liegen durchaus widersprechende Ansichten über die Beziehung von kalkreicher Nahrung zur Entstehung und weiteren Entwicklung dieser Erkrankung vor.

Wollte man bei der Myositis progressiva ossificans den Kalkstoffwechsel studieren, so kämen nur langdauernde, sich über viele Wochen hinerstreckende Versuchsserien in Betracht und man müsste verlangen, dass nicht bloss der Kalk-, sondern auch Phosphorsäure- und Magnesia-, am besten wohl der ganze mineralische Stoffwechsel zu gleicher Zeit studiert würde. Ehe aber nicht die physiologischen Verhältnisse näher bekannt sind, scheinen solche Untersuchungen recht aussichtslos, da doch immer nur Stückwerk zu Tage käme: bindende Schlüsse für die Genese und Pathologie könnten daraus nicht gezogen werden.

Es erübrigt, noch kurz auf zwei Theorien einzugehen, die zur Erklärung der Myositis ossificans progressiva aufgestellt worden sind. Wir erwähnen zunächst die Anschauung, welche in der progressiven Muskelatrophie und der Pseudohypertrophie ein Analogon zur Myositis ossificans progressiva sieht und diese unter die Gruppe der Trophoneurosen einreihen möchte.

Dieser Erklärungsversuch wird dann hinfällig, sobald es gelingt nachzuweisen, dass die Erkrankung des Bindegewebes das Primäre ist und erst secundär den Schwund der Muskelfasern bedingt. Dieser Nachweis ist seit Münchmeyer wiederholt auch durch histologische Untersuchung früher Stadien mit Erfolg geführt worden. Wir können in unseren Röntgenogrammen neue Beweisgründe dafür beibringen. Eine Erkrankung, die im subcutanen Fettgewebe in Fascien und Sehnen beginnt, kann wohl nicht mit einer progressiven Muskelatrophie verglichen werden. Das hauptsächlichste Vergleichsmoment, die Bindegewebswucherung bei primärem Muskelschwund, ist also nicht zutreffend, die übrigen, das sprungweise Vorgehen, das gruppenweise Erkranken von Muskeln, die Symmetrie zum Teil ebenfalls nicht zutreffend oder zu nebensächlich, als dass sie zur Begründung einer derartig tiefgreifenden Theorie dienen könnten.

Beachtenswert sind ja jedenfalls die auffallenden Veränderungen in der elektrischen Erregbarkeit der Muskeln, doch glauben wir, dass es sich hierbei um secundäre Folgezustände bedingt durch die hochgradigen Veränderungen in den kontraktilen Elementen handelt. Die Affektion des Bindegewebes ist gar zu deutlich nachweisbar an Stellen, wo Funktion und elektrische Erregbarkeit noch völlig intakt sind, während andererseits die Störungen der elektrischen Erregbarkeit nur in den höchstgradig befallenen Teilen statt hat, als dass in unserem Falle der Gedanke an eine primäre Nervenerkrankung aufkommen könnte.

Die geistreiche Hypothese Stempels, dass es sich um echte Geschwulstbildungen handle, ausgehend von mesenchymalen Zellen, welche ihre embryonale Fähigkeit, verschiedene Arten von Stützsubstanzen zu bilden, sich bis in ein spätes Alter hinein bewahrt haben, hat zweifelles etwas Bestechendes; trotzdem dürften sie sich bei näherer Nachprüfung als nicht haltbar erweisen.

Auf eine Erscheinung, die zur Annahme einer Geschwulstbildung nicht recht passen

will, macht Stempel selbst schon aufmerksam, nämlich auf das gelegentliche Verschwinden mancher scheinbar schon völlig ausgebildeter Tumoren. Aber auch die einfache fibröse Umwandlung einzelner Muskeln ohne wesentliche Änderung ihrer Konfiguration, also die einfache Substituierung von Muskeln durch fibröses Gewebe, die bei der Myositis ossificans progressiva ebenfalls häufig beobachtet wird, lässt sich unserer Ansicht nach nicht durch die Annahme einer Geschwulstbildung erklären. Völlig unmöglich dürfte es sein, die emulsionsartige Ablagerung von Kalksalzen durch eine Geschwulsttheorie zu erklären. Denn selbst wenn man den Zerfall eines neugebildeten Knochentumors annehmen wollte, so wäre eine Sequesterbildung oder infolge von Kalkverarmung ein Weichwerden des Knochens zu erwarten, niemals aber eine derartige, unorganisierte Ablagerung von zerteilten Kalksalzen.

Schliesslich kommt Stempel auch nicht ohne die Annahme eines äusseren Reizes aus, und gerade dieser ist bisher noch nicht mit Sicherheit seiner Natur nach bekannt.

Nehmen wir aber überhaupt einen mechanischen Reiz an, so stellen wir hiermit die multiple Knochenneubildung auf eine Stufe mit der parostalen Callusbildung im Sinne Orths, Frangenheims u. s. w. nur dass bei der Myositis ossificans progressiva der Reiz an verschiedenen Stellen des Körpers einwirken muss. Am wahrscheinlichsten ist es uns nach den Angaben der Litteratur und unseren eigenen Beobachtungen, dass der gesamten Erkrankung lokale Entzündungsprozesse zu Grunde liegen, deren Natur in frühen Stadien nicht erkannt werden kann, wenn nicht schon weiter fortgeschrittene Herde einen Aufschluss über den Charakter des Leidens geben.

Die Ätiologie der Entzündung ist völlig dunkel. Nicht ausgeschlossen ist eine Infektion; da es sich aber stets um chronische Prozesse handelt, so müssen es chronische Infektionen sein, die man als Ursache für das Leiden verantwortlich machen kann. Daher ist der Gedanke an Lues nicht ganz von der Hand zu weisen.

Der Entzündungsprozess führt zu einer sehr starken Proliferation des Bindegewebes mit sekundärem Schwund der Muskulatur. In vielen Fällen kommt es nun zu einer echten Knochenbildung in der oben näher beschriebenen Weise (Metaplasie des Bindegewebes), so dass man berechtigt ist, von einer ossifizierenden interstitiellen progressiven Myositis zu sprechen. Das Primäre ist aber auch hier die Veränderung des interstitiellen Bindegewebes, erst nachträglich wird das Muskelgewebe in Mitleidenschaft gezogen.

In anderen Fällen kommt es aus nicht näher bekannten Gründen nicht zur Knochenbildung. Es entsteht eine einfache Substitution des Muskelgewebes durch Bindegewebe (Myositis fibrosa) oder aber es findet in dem chronisch entzündlichen Gewebe eine pathologische Kalkablagerung statt. Gerade dieser Vorgang findet bei unserer Patientin auffallend häufig statt, man kann ihn passend als Calcinosis interstitialis bezeichnen.

Nicht unmöglich erscheint es uns, dass eben diese Kalkablagerungen als chronischer Reiz wirken und die umgebenden Bindegewebszellen zur Knochenbildung veranlassen können.

Wie dem nun auch sei, ob die Kalkeinlagerung neben der Knochenbildung vorkommt oder ob sie sekundär eine Verknöcherung herbeiführt, jedenfalls halten wir sie für den Ausdruck einer lokalen Erkrankung der Bindegewebszellen.

Wie wir bereits oben ausführten, glauben wir nicht, dass diese Kalkablagerung auf einer pathologischen Änderung des Gesamtkalkgehalts des Körpers beruht, etwa im Sinne der Vorgänge bei einer Stoffwechselkrankheit. Gegen die Annahme einer solchen spricht u. a. schon das Fehlen der hereditären Belastung.

Auf alle Fälle verdient die merkwürdige Erscheinung der Calcinosis eine grössere Beachtung, als sie bisher gefunden hat, und wir möchten gerade auf sie die allgemeine Aufmerksamkeit lenken. Bisher steht unsere Beobachtung einzig da, doch finden wir in der

Litteratur Angaben, die uns darauf hinzuweisen scheinen, dass der Vorgang der Calcinosis doch nicht so ganz selten stattfindet.

Wir verhehlen uns nicht, dass uns zum Beweise unserer Anschauung die autoptisch-histologischen Befunde fehlen. Immerhin glauben wir, sie unter Darlegung unserer Untersuchungsresultate zur Diskussion stellen zu müssen, um zu bewirken, dass bei künftigen Beobachtungen gerade auf derartige Kalkablagerungen besonders geachtet wird. Wünschenswert wären dabei insbesondere Beobachtungen in frühen Stadien. Auch unsere Patientin dürfte wohl auch in Zukunft noch Gegenstand ärztlicher Beobachtung sein.

Litteraturangabe.

I. Bisher bekannte Fälle von Myositis ossificans progressiva.

1) Frecke, John. A case of extraordinary exostoses on the back of a boy. — Philosophical Transaktions. 1740. Nr. 456.
2) Copping, John. (In einem Briefe an den Präsidenten.) — Philos. Transakt. 1741. Nr. 461.
3) Henry. An account of the case of William Carey aget nineteen, where tendons and muscles are turning into bones. — Philos. Transakt. 1759. Vol. 51 S. 81.
4) Abernethy. Surgical lectures. 1830. S. 169 (cit. nach Lorenz, Rager).
5) Rogers, David L. American journal of medic. science. 1833. Vol. 13 (cit. nach Bulhak).
6) Testelin et Dambressi. Rhumatisme terminé par l'ossification des muscles. — Gazette médicale de Paris. 1839. Nr. 11 S. 171 (cit. nach Schmidts Jahrb. 1840. Bd. 25 S. 296).
7) Hawkins. The London medical Gazette. 1844, 31. Mai (cit. nach Münchmeyer-Hamilton).
8) Wilkinson. Conversion of large muscles of the trunk, neck and arms into bone. — The London medical Gazette. New Series. Vol. III. 4. Dez. 1846. S. 993 (cit. nach Gerber, Friedberg).
9) Earle. Stanley's diseases of bones. 1849. S. 215 (cit. nach Lorenz).
10) Kelburne, King. Monthly Journal. 1854. (Cit. nach Maunz.)
11) Brechet. Archives genérales. 1860. (Cit. nach Maunz.)
12) Hutchinson. The medical Times and Gazette. 1860. I. S. 317 (cit. nach Gurlt, Langenbecks Arch. f. klin. Chirurgie. 1863. III. S. 171).
13) Skinner, William. The medical Times and Gazette. 1861. I. S. 143 (cit. n. Gerber und Gurlt).
14) Zollinger, Johann. Ein Fall von ausgedehnten pathologischen Verknöcherungen. I.-D. Zürich. 1867. (Cit. nach Billroth in Langenbecks Arch. f. klin. Chir. 1869. X. S. 459—466.)
15) Minkiewitsch. Ein Fall einer aussergewöhnlich entwickelten Verknöcherung bei einer Frau. — Virchows Arch. 1867. B. 41. S. 413 und Virch. Arch. 1874. Bd. 61. S. 524. (Sektion.)
16) Münchmeyer. Über Myositis ossificans progressiva. (Henle-Pfeufers Ztschr. f. ration. Med. 1869. Bd. 34. S. 9.)
Siehe auch: Mays, Karl. Virch. Arch. 1878. Bd. 74. S. 145.
17) Byers, W. M. New Orleans Journal of medicine. 1870. (Cit. nach Pintér.)
18) Hamilton. Proceedings of the pathol. Society of Dublin. — Dublin Journ. of medic. Science. 1872. Bd. 54. S. 508.
19) Florschütz. Ein Fall von Myositis ossificans progressiva. — Allgem. med. Zentralzeitung. Berlin. Dez. 1873. 42. Jahrg. Nr. 98.
Siehe auch: Gerber über Myositis ossificans. I.-D. Würzburg. 1875.
20) Dittmeyer. Fall aus seiner Praxis in: Gerber I.-D. Würzburg. 1875.
21) Gibney. New York medic. Rec. 1875. S. 747 und Boston medic. and surg. Journ. 1894. I. S. 43. (Cit. nach Lorenz.)
22) Bennet. Extensive osseous depositions implicating the articulations and muscles. — Dublin Journ. of medic. scienc. 1872. 54. S. 510.
23) Huth. Fall von Myositis ossificans progressiva. — Allgem. medizin. Zentralzeitung. Berlin. 1876. Nr. 41. S. 493.
24) Nicoladoni. Über Myositis ossific. prog. — Wiener mediz. Blätter. 1878. Nr. 20—24. (Cit. nach Centralbl. f. Chir. 1879. S. 388.)
25) Helferich. Ein Fall von sog. Myos. ossific. prog. — Ärztl. Intelligenzbl. 1879. Nr. 54. Bd. 26. und Centralbl. f. Chir. 1880. Bd. 7. Nr. 3 und Verhdlg. der Deutschen Gesellsch. f. Chir. 16. Kongress. 1887. S. 20.
26) Partsch. Über einen Fall von Myos. ossific. progr. — Breslauer ärztl. Zeitschr. 1886. Nr. 6. S. 66.

27) Kümmel. Zur Myos. ossific. progr. Verhdlg. des Chirur. Kongr. 1883. — Centralbl. f. Chir. 1883. Nr. 23. Beilage S. 10 und Arch. f. klin. Chir. 1883. 29. S. 615.
28) Pintér. Beiträge zur Kasuistik der Myos. ossific. progr. I.-D. Würzburg. 1883 und Zeitschr. f. klin. Med. 1884. Bd. 8. S. 155.
29) Uhde. Fall aus seiner Praxis von Pintér mitgeteilt.
30) Krause. Fall aus seiner Praxis von Pintér mitgeteilt.
31) Kohts. Ein Fall von Myos. ossific. progr. — Arch. f. Psych. 1884. XV. S. 263 und Jahrb. f. Kinderheilkunde. 1884. XXI. S. 326.
32) Willet. St. Bartholomews hospital Surgical reports. 1886. Vol. III. Nr. 2556 (cit. nach Stonham).
33) Symson. Case of Myos. ossific. progr. — British med. Journ. 1886. S. 1026 (cit. nach Stonham).
34) Godlee. Transact. of the chir. Society of London. 1886. XIX. S. 333 und Lanzet. 1886. II. S. 1177.
35) Lendon. Myos. ossific. — Transact. of the internation. med. Congress. Adelaide. 1887. (Cit. nach Stonham.)
36) Bókay. Königl. physikal. Gesellsch. Budapest. 1889, 23. März (cit. nach Lorenz).
37) Svenson. Arsberrätelse fram Sahbatsberg synkhus in Stockholm 1891. Hygiea. 1891. S. 285. ref. Schmidts Jahrb. 231. S. 224.
38) Macdonald. A case of Myos. ossific. — British medical. Journ. 1891. II. S. 478.
39) Rabek. Ein Fall von Myos. ossific. progr. — Virchows Arch. Bd. 128. 1892. S. 537.
40) Bernacchio. Sopra un caso die Myosite ossifiante progressive. — Archivio di Ortopedia Milano. 1892. Nr. 3 (cit. nach Rager).
41) Brennsohn. Zur Kasuistik der Myos. ossific. multipl. progr. — Berliner klin. Wochenschr. 1892. S. 1163.
42) Pollard. A case of Myos. ossific. progr. — The Lancet. 1892, 31. Dez.
43) 44) Stonham. Myos. ossific. — The Lancet. 1892. II. S. 1485 (2 Skelette).
45) Kissel. Sur un cas de myosite ossif. prog. mult. chez un enfant de 19 mois. — Ref. in den Jahrb. f. Kinderheilkunde. 1895. N. F. XXI. S. 326.
46) Carter. A case of Myos. ossific. — The Lancet. 1894, 10. Febr. S. 327.
47) Linsmeyer. Demonstrat. eines Falles von Myos. ossific. progr. — Wiener klin. Wochenschr. 1894. S. 11.
Virchow über Myos. ossific. progr. — Berliner klin. Wochenschr. 1894. S. 727.
Ponfick. Deutsche med. Wochenschr. Vereinsbeilage. 1895. S. 117.
Bollinger. Münchener med. Wochenschr. 42. 1895. S. 151.
de la Camp. Fortschritte auf dem Gebiete der Röntgenstrahlen. 1897/98. Bd. I.
Biesenthal. Münchener med. Wochenschr. 1898. S. 1013.
Nissim. The se de Paris. 1898.
Virchow. Berliner med. Gesellsch. 4. Juli 1900. — Ref. Berliner klin. Wochenschr. 1900. S. 711.
48) Paget. A case of Myos. ossific. progr. — The Lancet. 1895, 9. Febr. S. 339.
49) Fürstner. Über einige seltenere Veränderungen im Muskelapparat. — Arch. f. Psych. und Neurol. 27. 1895. S. 600.
50) Pincus. Die sog. Myos. ossific. progr., eine Folge von Geburtsläsionen. — Dtsch. Ztschr. f. Chir. 1896. 44. S. 179.
51) Weill. Un cas de Myosite ossifiante progr. — Semaine médicale. 1896. S. 210.
52) Zoege von Manteuffel. Demonstration eines Skeletts mit Myos. ossific. — Verhdlg. der Dtsch. Gesellsch. f. Chir. 25. Kongr. 1896.
53) Boks. Beitrag zur Myos. ossific. progr. — Berliner klin. Wochenschr. 1897. Nr. 41—43.
54) Braun. Über myogene Kieferklemme. — Dtsch. Ztschr. f. Chir. 1898. Bd. 47. S. 187.
55) Kryger. Multiple Knochen- und Knorpelgeschwülste. — Arch. f. klin. Chir. 1898. 57. S. 859.
56) Stempel. Die sog. Myos. ossific. progr. — Mitteilungen aus den Grenzgebieten der Medizin u. Chir. 1898. 3. S. 394.
57) Jacoby. Ein Fall von Myos. ossific. progr. Demonstr. i. d. Ges. der Charité-Ärzte, 14. Juli 1898, ref. Berliner klin. Wochenschr. 1898.
58) Roth. Über Myos. ossific. mult. progr. — Münchener med. Wochenschrift. 1898. S. 1238 u. 1279.
59) Morian. Ein Fall von Myos. ossific. progr. — Münchener med. Wchschr. 1899. S. 215.
60) Nicolaysen. Myos. ossific. progr. — Norsk Magasin for Laegevidenskap. 1899. S. 498 (cit. nach Rager).
61) Jons. Sitzungsbericht der Liverpool medical Institution. 23. Februar 1899. Ref. in British medical. Journ. 11. März 1899.
62) Crawfurd and Lockwood. The Lancet. 15. April 1899.
63) Rager. Über sog. Myos. ossific. progr. mult. — Ztschr. f. orthop. Chir. IX. 1901. S. 380.
S. a.: Studgaard. Myos. ossific. progr. — Kirurgisk Kasuistik Nordisk med. Arkiv. 1891. Bd. 23.
64) Fertig. Myos. ossific. progr. mult. Demonstr. d. mediz. Gesellsch. in Göttingen vom 11. Juni 1903. Ref. Dtsch. med. Wochenschr. 1903. Nr. 46. V. B.

65) Comby et David. Arch. de méd. des enfants. Paris. 1904, juillet. Nr. 7.
S. a.: Ménard et Tillaye. — Revue d'Orthopédie. 1902. S. 199.
66) Tiegel. (Unser Fall.) Vorstellung in der Schles. Gesellsch. f. vaterl. Kultur. Jahrb. ders. 83. Bd. 1905. S. 163.
67) Burgerhout, H. Ove de zoogenaande myos. oss. progr. mult. (ziekte van Münchmeyer) Nederl. Tijdschr. v. Geneesk. 1906. I. S. 1363. Ref. i. Centralbl. f. inn. Med. 1907.
68) Biegel, S. Geval van myos. ossific. progr. multipl. Ibid. II. S. 1622. Ref. Centralbl. f. inn. Med. 1907.

Arbeiten über Myositis ossificans progressiva, in welchen keine neuen Fälle angegeben sind.

Bulhak. Über Verknöcherung und Verirdung des Muskel- und Sehnengewebes. I.-D. Dorpat. 1860.
Friedberg. Pathologie und Therapie der Muskellähmungen. Leipzig. 1862.
Virchow. Die krankhaften Geschwülste. Berlin. 1860. Bd. II.
Die Cellularpathologie in ihrer Begründung auf physiol. u. pathol. Gewebelehre. Berlin. 1871. S. 451 u. 469.
Haltenhoff. De l'ossification progressive des muscles. — Archives générales de médecine. 1869. II. S. 567.
Friedreich. Über progressive Muskelatrophie ... Berlin Hirschwald 1873.
Mays. Über die sog. Myos. ossific. progress. — Virchows Arch. 1878. Bd. 74. (Sektionsbefunde der Fälle Münchmeyer und Florschitz-Gerber.)
Erb und Schultze, Friedrich. Ein Fall von progressiver Muskelatrophie. — Arch. f. Psychiatrie. Berlin. 1879. IX. S. 386. (Rückenmarksbefunde bei Myos. ossific. progr.)
Volkmann. Diskussion zu Helferichs Vortrag über allgem. Myos. oss. Verhdl. der Dtsch. Gesellschaft f. Chir. 16. Kongr. 1887.
Seidel. Erkrankungen der Muskeln in Gerhardts Hdb. d. Kinderkrankh.
Maunz. I.-D. München. 1892.
Friedländer. Über myogene Kieferklemme. — Wiener klin. Wochenschr. 1898. S. 461.
Lorenz, Heinrich. Die Muskelerkrankungen. I. Teil. Wien. 1898. (In Notnagel: Spez. Pathol. und Therapie. IX. Bd. 3. Tl. 1. Abtlg.)
Matthes. Sammelreferat über multiple Myositiden. — Centralbl. f. d. Grenzgebiete der Med. und Chir. 1898. Bd. I. S. 65.
Weill et Nissim. Nouvelle Iconographie de la Salpêtrière. 1898.
Péhu et Horand. La myosite ossifiante progressive. — Gazette des hôpiteaux. 1905, 9. Dez. Nr. 140. (Litteratur.)

Fälle, die fälschlich zur Myositis ossificans progressiva gerechnet werden.

Schwarz. Ein bemerkenswerter Fall von Myos. ossific. progr. — Dtsch. med. Wochenschr. 1884. S. 807.
Eichhorst. Die Beziehungen zwischen Myos. ossific. und Rückenmarkskrankheiten. — Virch. Arch. 139. Bd. 2. Heft.
Kronecker. Demonstration i. d. Berl. klin. Gesellsch. v. 6. März 1889. (Ref. Münchener med. Wochenschrift. 1889.)
Lexer. Das Studium der bindegewebigen Induration bei Myos. oss. progr. — Arch. f. klin. Chir. 1895. Bd. 50. S. 1.
Bruck. Über Myos. ossific. progr. Berl. med. Gesellsch. 1896, 6. Mai. (Ref. Berl. klin. Wochenschr. 1896. S. 469.
Gemmel. Myos. ossificans progr. — Wiener klin. Rundschau. 1899. Ref. Münchener med. Wochenschr. 1889. S. 1186. (2 Fälle.)
Bosek. Myos. ossific. progr. geheilt durch Thiosinamin. — Münch. med. Wochenschr. 1906. Nr. 48. S. 2350.

Eine bisher nicht beschriebene Allgemeinerkrankung des Skelettes im Röntgenbild.

Von

H. Albers-Schönberg.

(Hierzu Tafel XVII.)

Den nachfolgend beschriebenen Fall stellte ich zuerst am 9. II. 04 im Ärztl. Verein in Hamburg vor, sodann zeigte ich die Platten im gleichen Jahre auf dem Kongress der deutschen Gesellschaft für Chirurgie. Ferner nahmen eine grosse Anzahl von Röntgenologen, sowie patholog. Anatomen die Aufnahmen während der letzten Jahre in Augenschein. Wie mir die Herren mitteilten, ist ihnen eine gleiche oder ähnliche Erkrankung des Skelettes niemals vorgekommen. Da ich auch in der Litteratur keine Beschreibungen dieser seltenen Affektion habe finden können, so glaube ich die Erkrankung als eine bisher nicht beschriebene bezeichnen zu dürfen.

Wenn ich, wegen Mangels eines Obduktionsbefundes, eine Erklärung für das eigentümliche Verhalten des Skelettes auch nicht geben kann, so halte ich die Reproduktion der Bilder doch für wichtig, denn sie giebt vielleicht einem oder dem anderen Fachkollegen Veranlassung sich zu dem Falle zu äussern.

Herr P., 26 Jahre alt, Kaufmann, ist das einzige Kind seiner Eltern, hereditär scheint er in keiner Weise belastet. Lues hereditaria, sowie aquisita ist mit grösster Sicherheit auszuschliessen. Ausser Diphtherie hat P. keine Krankheiten durchgemacht. Infolge zweier verhältnismässig unbedeutender Unfälle hatte er beide Oberschenkel dicht unter dem Trochanter minor gebrochen. Die Frakturen waren unter Bildung beträchtlicher Callustumoren zur Heilung gekommen. Da ein operativer Eingriff zur Verbesserung der dislociert geheilten Frakturen geplant wurde, so sollte durch Röntgenographie die Menge und Lage des Callus festgestellt werden. Bei der Röntgenuntersuchung des Oberschenkels stellte sich heraus, dass der Knochen in seiner Struktur wesentlich von der Norm abwich. Während man bei normalen Aufnahmen die Corticalis und Spongiosa gut differenzieren kann, erschien im vorliegenden Falle der Oberschenkel in seiner ganzen Ausdehnung wie aus Marmor gebildet ohne jede Strukturzeichnung und nur mit einer Andeutung der Markhöhle. Das gleiche strukturelle Verhalten zeigte auch der in übermässiger Menge vorhandene Callus. Der grösste Teil des Skelettes des Patienten wurde nun auf seine Struktur untersucht, wobei sich herausstellte, dass die gleiche Veränderung an allen Knochenpartien obwaltete.

Die untere Partie des Femur war unverhältnismässig verdickt und sklerosiert. Der obere Teil der Fibula (Fig. 3), welcher einen trommelstockartigen verdickten Eindruck macht, zeigt nur Andeutungen von Struktur und auffällige, circulär verlaufende, bandartige, untereinander parallele Linien. Die Struktur des linken Unterschenkels und Fusses ist weder am unteren Ende der Tibia und Fibula noch an den Fusswurzelknochen zu erkennen. Fast überall zeigt der Knochen das gleiche marmorartige Aussehen. Struktur zeigt sich nur am Hals des Talus und (Fig. 4) an den peripheren Partien der Hacke. Im Calcaneus findet sich eine etwa pflaumengrosse etwas Struktur besitzende Partie. Ähnliche, auf dem Bild wie Löcher aussehende Stellen finden sich im Cuboideum, Cuneiforme I und in einer Rippe.

Ein eigentümliches Verhalten zeigt die Spongiosa der Metatarsen. Sie reicht nur etwa bis zur Hälfte des Knochens und ist ungemein scharfrandig begrenzt. Einzelne kleinere Compactainseln sieht man hier innerhalb der Spongiosa. Die circulär verlaufenden parallelen weissen Bänder, welche in Fig. 3 deutlich an der Fibula zu erkennen sind, finden sich in der Mitte fast aller Phalangen und Metatarsen. Struktur zeigen die distalen Enden der Phalangen und Metatarsen. Die unteren $^2/_3$ des Metatars. I sind strukturlos und kolbig verdickt. Die Reproduktion, welche ohnehin sehr schwer ist, ist in Fig. 5 nicht völlig gelungen.

Der rechte Fuss verhält sich genau wie der linke.

Der Radius und die Ulna zeigen an ihrem peripheren Ende dasselbe kompakte marmorartige Aussehen wie die vorstehend beschriebenen Knochen, mit erhaltener Struktur des Proc. styl. ulnae und radii. In der Gegend der Epiphysenlinie erkennt man wieder, wie bei der Fibula, quer verlaufende, besonders kompakte Striche.

Die Handwurzelknochen zeigen dasselbe Verhalten, indem auch hier eine marmorartige Beschaffenheit vorliegt. Die Metacarpen weisen wie die Metatarsen die beschriebenen quer verlaufenden Bänder auf. Die Markhöhle reicht in den Mittelhandknochen kaum bis zur Hälfte des Knochens und verschwindet dann unter den Bändern. Genau das Gleiche beobachtet man an den Grund-, Mittel- und Endphalangen. An der Endphalanx des rechten Ringfingers kann man ca. 5 feine parallele Linien differenzieren. In der Markhöhle finden sich, wie dieses besonders bei den Metatarsen angegeben ist, weisse Compactainseln. Diese eigentümliche Beschaffenheit der Knochen ist absolut symmetrisch. Die linke Hand ergiebt denselben Befund wie die rechte.

Am rechten Ellbogen findet sich eine nicht zur Heilung gekommene Olecranonfraktur ohne Callusbildung. Der sehr intelligente Patient erinnert sich nicht jemals eine Verletzung am Ellbogen gehabt zu haben und ist sehr erstaunt, als ihm von der Fraktur Mitteilung gemacht wird. Die Knochenstruktur des unteren Teiles des Oberarms zeigt das gleiche Verhalten.

Der obere Teil des Capitulum radii ist strukturlos. Dicht unterhalb des Radiusköpfchens zeigen sich circuläre Bänder, alsdann ist Spongiosa und Corticalis wieder gut differenzierbar und zeigt Struktur, ebenso wie die Ulna. Die Tibia zeigt in ihren unteren Partien bei gut differenzierbarer Spongiosa und Corticalis in ersterer eingelagerte Compactainseln. Der Charakter dieser Strukturzeichnung weicht indessen von derjenigen normaler Vergleichsbilder erheblich ab, da der marmorähnliche Charakter des ganzen Knochengefüges auch hier zu erkennen ist.

Auch die Wirbelsäule und das ganze Becken (Fig. 2) machen einen marmorartigen vollständig strukturlosen Eindruck.

Das Kreuzbein, welches in den üblichen Röntgenogrammen als sehr fein gezeichneter durchsichtiger Knochen erscheint, hebt sich im vorliegenden Falle ungemein kräftig heraus und zeigt die gleiche massige Kompaktheit wie die anderen Skelettknochen.

Ein Übersichtsbild des gesamten Thorax ergiebt bezüglich der Oberarme, des gesamten Schultergürtels, sämtlicher Rippen die gleiche Beschaffenheit wie die übrigen Skelettteile. Besonders markiert treten an der Brustwirbelsäule die Proc. transversi hervor. Ferner die parallelen Bänder (cf. Fibula) an den Rippen. In der siebenten Rippe findet sich eine kirschgrosse, lochartige Struktur zeigende Partie.

Im Innern des Schädels ist die Gegend der Sella turcica besonders auffällig. Der Proc. clin. posterior besteht aus einem keulenförmigen derben Knochenvorsprung, durch welchen die Sella scheinbar eingeengt wird. Auch die Crista galli zeigt Veränderungen im beschriebenen Sinne. Ober- und Unterkiefer haben die gleiche Knochenbeschaffenheit. Die Dicke des Schädels überschreitet die Norm nicht. Gefässfurchen und Nähte sind deutlich differenzierbar, dagegen zeigt das Gesamtbild des Schädels ausgesprochen den marmorartigen Charakter. An den Zähnen konnte nichts von der Norm Abweichendes nachgewiesen werden.

Bei der Leuchtschirmuntersuchung fiel das eigentümliche, auch bei Anwendung von harten Röhren tiefschwarze Knochenbild sofort ungemein auf. Ebenso war das Thoraxbild vollkommen anders wie wir es normalerweise zu sehen gewohnt sind. Die veränderten Rippen standen zu den Lungen ungefähr im gleichen Kontrastverhältnis wie die normalen Rippen zum Pneumothorax.

Die Originalplatten, deren Reproduktion nur als Negative Wert für die Beurteilung des Falles haben, machen auf den ersten Blick den Eindruck der Unterexposition. In der That wurden in einem Krankenhaus, in welchem Patient vor Jahren ebenfalls untersucht worden war, vom Assistenten die Platten als unterexponiert bezeichnet, während die die Platten herstellende Schwester schon damals das Verhalten der Knochen für den eigentümlichen Befund verantwort-

lich machte. In der That ist es im vorliegenden Fall ganz gleichgültig ob man kurz oder lang exponiert, oder ob man weiche oder weniger weiche Röhren nimmt, das Bild fällt im Charakter gleichmässig aus.

Es handelt sich im vorliegenden Falle m. E. um eine gleichmässige Veränderung des gesamten Skelettes, welche sich dadurch dokumentiert, dass die Spongiosa zum grossen Teil durch kompakte Knochensubstanz ersetzt worden ist, ferner, dass aller Wahrscheinlichkeit nach der Kalkgehalt der Knochen ausserordentlich zugenommen hat, wodurch seine Durchlässigkeit für Röntgenstrahlen fast ganz aufgehoben ist. Die Erkrankung charakterisiert sich ferner durch symmetrisches Auftreten von parallel verlaufenden Bändern besonders an den Diaphysen der Knochen der Hand, des Fusses, der Fibula und an den Rippen. Diese Bänder sind möglicherweise durch besonders dichte Kalkablagerung bedingt. Über die Ätiologie des Falles ist nichts bekannt. Anhaltspunkte für eine hereditäre oder erworbene Lues liegen nicht vor. Die Veränderungen im Schädel haben nicht den geringsten nachweisbaren nachteiligen Einfluss, Patient ist Chef eines grossen kaufmännischen Geschäftes.

Am 15. VII. 07 nahm ich eine Nachuntersuchung vor und konstatierte, dass der Knochenbefund der gleiche wie früher war. Eine Schulteraufnahme zeigte die Marmorbeschaffenheit der Knochen in geradezu glänzender Weise.

Meiner Ansicht nach handelt es sich hier um eine seltene allgemeine Knochenerkrankung, welche klinisch dadurch von Bedeutung ist, dass die Knochen ausserordentlich brüchig werden.

Bei der Durchleuchtung auf dem Trochoskop hatte ich genau denselben Eindruck wie früher. Die Lendenwirbelsäule, das Kreuzbein, das Hüftgelenk, welche man ja auch bei normalen Menschen auf dem Leuchtschirm gut erkennen kann, erschienen hier in wunderbarer Deutlichkeit und Schärfe, tief dunkel im grauen Milieu der Weichteile. Patient, welcher vor $1^1/_2$ Jahren geheiratet hatte (Ehe bis jetzt kinderlos), hat sich dauernd wohl gefühlt und seinem Beruf wie ein normaler Mensch nachgehen können.

(Aus der inneren Abteilung des Krankenhauses zu Charlottenburg: Prof. E. Grawitz.)

Die Einwirkung der Röntgenstrahlen auf die weissen Blutzellen, nach Mikrophotographien mit ultraviolettem Licht.

Von

J. Schmid und **A. Géronne.**

(Hierzu Tafel XVIII, Figur 1 bis 4.)

Vor kurzem konnten wir[1]), gestützt auf Untersuchungsergebnisse an bestrahlten nephrektomierten Kaninchen die Ansicht aussprechen, dass für die Abnahme der weissen Zellen im Blut als Folge länger dauernder Röntgenbestrahlung neben der sicher nachgewiesenen anatomischen Schädigung der Zellbildungsstätten[2]) und dadurch verminderter Produktion von Zellen eine Schädigung der Zellen selbst, sei es im Blut oder in den Bildungsstätten durch ein spezifisches Agens, welches zum Teil durch die Nieren ausgeschieden wird, statthaben muss. Es handelt sich dabei um das von Linser und Helber[3]) beschriebene Leukotoxin, welchem die Autoren zunächst die alleinige Ursache der Leukopenie zuwiesen. Neuerdings haben Linser und Sick[4]) die früheren Ergebnisse an Tieren unter Übertragung der Versuche auf

[1]) **Münch. med. Woch. 1907. Nr. 10.**

[2]) **Heineke: Mitteilungen aus d. Grenzgeb. 1904. Bd. 14 und Deutsche Zeitschr. f. Chir. 1905. Bd. 78. — Krause u. Ziegler: Fortschr. auf d. Geb. der Röntgenstrahlen. 1906. Bd. X.**

[3]) **Deutsch. Arch. f. klin. Med. 1905. Bd. 83.**

[4]) **Ebenda. 1907. Bd. 89.**

den Menschen bestätigt. Ausserdem war auch bereits durch Benjamin und Sluka[1]) durch dieselbe Versuchsanordnung, wie sie Linser und Helber gebrauchten, gezeigt worden, dass wir in der Erklärung des Rückgangs der Leukocytenzahl nicht ohne die Annahme eines schädigenden vermittelnden Stoffes auskommen. Sie bestrahlten beim Kaninchen relativ kleine lokalisierte Partien (Ohren, Herzgegend) unter Bleischutz des übrigen Körpers, 8 Stunden lang, sehr intensiv und erhielten dadurch neben der initialen polynucleären Leukocytose dieselbe Lymphopenie, wie bei Bestrahlung des ganzen Körpers. Die Regeneration des Blutes erfolgte jedoch viel rascher, als im letzteren Fall. Es handelt sich nach Ansicht dieser Autoren in diesem Fall um eine Einwirkung auf das Blut und die blutbildenden Stätten.

Wir haben — gleich Linser und Helber — bei unseren Versuchen auch dem morphologischen Verhalten der weissen Blutzellen unsere Aufmerksamkeit zugewandt, da uns in dem Nachweis von deren Strukturschädigung ein Beweis für die Annahme, dass die Röntgenstrahlen die Zellen selbst irgendwie angreifen, gegenüber der Anschauung, dass es sich überhaupt nur um eine Schädigung der blutbildenden Organe handeln könne, zu liegen scheint. Wir haben im ungefärbten und gefärbten Blutpräparat von bestrahlten Kaninchen — allerdings erst zu einer Zeit, wo die Zahl der Leukocyten bereits erheblich herabgesetzt ist — zerfallende Zellen und Kernreste (welche der Grösse nach keinesfalls von kleinen Lymphocyten stammen konnten) in mehr oder weniger reichlicher Zahl gefunden. Die granulierten Leukocyten zeigen häufig im allgemeinen schlechte Färbbarkeit, die Kerne erscheinen zum Teil verwaschen, das Protoplasma ist unscharf umrandet und zeigt Austritt von Granula. Während nun Linser und Helber, deren Befund mit dem unsrigen ungefähr übereinstimmt, über die Art der fragmentierten Zellen sich nicht aussprechen konnten, aber aus der besonders starken Abnahme gerade der kleinen Lymphocyten, zu dem Schlusse gelangen, dass diese in erster Linie und am meisten geschädigt werden, die granulierten Zellen dagegen viel widerstandsfähiger seien, ist uns bei unsern zahlreichen Präparaten aufgefallen, dass das tinktorielle Verhalten der Lymphocyten durchaus nicht gestört war. Auch sonst haben wir gerade an diesen Zellen keine Schädigungen beobachten können, die auf einen Zerfall der Zellen hätten schliessen lassen.

Die Befunde, welche die Blutpräparate ergaben, haben wir kontrolliert durch Mikrophotographien mit ultraviolettem Licht. Was die Theorie und die Technik dieser modernen Mikrophotographie anlangt, so können wir auf die Angaben verweisen, die Grawitz und Grüneberg machen in ihrer Abhandlung über „Die Zellen des menschlichen Blutes in ultraviolettem Licht".[2]) Wir wollen hier nur kurz dahin resümieren, dass es auf diese Weise möglich geworden ist, fein differenzierte Abbildungen des frischen Objektes auf die photographische Platte zu bannen, so dass alle die Veränderungen, welche die Objekte durch Fixation und Färbung möglicherweise erleiden, auszuschliessen sind; es zeigen dabei die verschiedenen Substanzen je nach ihrer chemischen Zusammensetzung den ultravioletten Strahlen gegenüber eine verschiedene Durchlässigkeit, so dass wir Bilder erhalten, die den durch künstliche Färbung erzeugten analog, aber auch davon verschieden sein können.

Ebenso wie Grawitz und Grüneberg, durften auch wir für unsere Arbeit das Instrumentarium benutzen, das nach den Angaben von A. Köster[3]) von der Firma Karl Zeiss in ihrer Filiale in Berlin Aufstellung gefunden hat. Wir sind der Firma zu grossem Dank verpflichtet, namentlich aber auch ihrem Berliner Vertreter, Herrn Hensel, dessen Erfahrung in der nicht leichten Technik der Einstellung der Objekte, zwecks Photographie im ultravioletten Licht es uns ermöglichte, eine Reihe scharfer Bilder zu erhalten.

Was nun das Untersuchungsmaterial betrifft, so haben wir natürlich zunächst versucht, das Blut von (ca. 15 Stunden) röntgenbestrahlten Kaninchen zu benutzen, an welchem wir frisch und gefärbt Veränderungen entdeckt hatten. Der vom Ohr frisch entnommene Bluts-

[1]) Wiener klin. Wochenschr. 1906. Nr. 26.
[2]) Leipzig. 1906. Georg Thieme.
[3]) Zeitschr. f. wissenschaftl. Mikroskopie. XXI. 1904.

tropfen wurde zwischen Quarzdeckgläschen und Quarzobjektträgern eingedeckt — da gewöhnliches Glas für die ultravioletten Strahlen undurchlässig ist, ist überall da Quarz verwandt, wo ultraviolette Strahlen durchgehen sollen —; dann wurde zunächst mit starkem Trockensystem das Gewünschte eingestellt, worauf mit Glycerinimmersion und Fluorescenzokular die centrale Lage und die schärfste Einstellung für das ultraviolette Licht bestimmt wurden. Die Expositionszeit betrug 8—10 Sekunden; als Lichtquelle diente ausschliesslich Magnesiumlicht; die angewandte Vergrösserung = 1800fach. Bei unseren sehr leukocytenarmen Kaninchen zeigte es sich nun, dass einmal das Aufsuchen und Centrieren auch nur eines Leukocyten Mühe machte, zum anderen erschienen die Bilder, die immer nur 1 Leukocyten auf jeder Platte zeigten, nicht geeignet, uns ein genaueres Studium von eventuellen Veränderungen zu ermöglichen. Wir gingen daher dazu über, leukocytenreichere Flüssigkeiten den Röntgenstrahlen auszusetzen, um ihr Verhalten nach mehr oder weniger längerer Bestrahlungsdauer zu beobachten. Und zwar wählten wir zunächst Aleuronat-Empyemleukocyten, die wir uns von Kaninchen verschafften. Der frisch entnommene, aufgeschwemmte Eiter wurde in flache Petrischalen gebracht, die mit Wachspapier abgeschlossen wurden, so dass die Wasserverdunstung und somit ein Austrocknen des Eiters möglichst hintangehalten wurde. Zur Bestrahlung wurden harte Müller-Rühlröhren verwendet — Entfernung der Antikathode von der Petrischale ca. 20 cm —, die häufiger gewechselt wurden, um so jedes Warmwerden der Röhre, speziell des dem Eiter zugewandten Abschnittes zu vermeiden. — Wenn nun auch so Austrocknung und Einwirkung von Wärmestrahlen auf unsere Empyemleukocyten ferngehalten wurde, so konnten wir doch ein Zusammenballen der Zellen und eine scheinbar eintretende Autolyse nicht verhindern, und waren daher auch diese Photographien, trotzdem sie scharf uns viele Leukocyten zu Gesicht brachten, für uns nicht verwendbar.

Es stand uns nun das Blut eines Patienten mit Anämie und einer dauernden erheblichen Leukocytose von 50—70 000 L. (in normalen Verhältniszahlen), und weiter das Blut eines noch nicht mit Röntgenstrahlen behandelten Patienten mit lymphoider Leukämie (200 000 L.) zu Gebote.

Das Blut wurde aus einer Armvene entnommen und floss direkt in 2 Petrischalen, die etwas Hirudin enthielten, um Gerinnung auszuschliessen. Die eine Schale wurde sofort unter Beobachtung der bereits oben angegebenen Kautelen den Röntgenstrahlen ausgesetzt, die zweite Schale wurde unter den gleichen Bedingungen unbestrahlt aufbewahrt, um uns die Kontrollbilder zu liefern. Mit Hirudin gelang es noch nach 30 Stunden ungeronnenes, nur leicht sedimentiertes, zu Präparaten wohl geeignetes Blutmaterial zu erhalten.

Zum Photographieren musste natürlich eine Stelle gesucht werden, wo mehrere Leukocyten bei einander lagen und wo die Leukocyten als solche noch deutlich erkennbar waren. Von einer grösseren Anzahl von Aufnahmen geben wir auf der beigefügten Tafel die Reproduktion von 4 Aufnahmen wieder, die geeignet scheinen, das Aussehen einer bestrahlten und einer nicht bestrahlten neutrophilen Leukocytose, sowie eines bestrahlten lymphoiden Blutes wiederzugeben.

Aus den Photogrammen lässt sich mit Sicherheit folgendes feststellen: Das Protoplasma der polynucleären Zellen ist zum Teil gequollen, grobkörnig, die Zellwand häufig gesprengt, so dass es vielfach zum Austritt von Protoplasmateilchen gekommen ist. Die Kerne sind zum Teil unscharf, verschwommen (daran, dass andere Einzelheiten in den betreffenden Zellen doch scharf sind, ist zu erkennen, dass die Zelle an sich scharf eingestellt war); an einigen Kernen besteht ein deutliches Lichterwerden der Struktur, doch finden sich solche lichtere Stellen, wenn auch in geringerem Masse, auch an einzelnen Kernen nicht bestrahlter Leukocyten. Man betrachte dazu die Fig. 2 und 3 und im Gegensatz dazu das scharfumrandete, feinkörnige Protoplasma, die dunkleren, gut abgrenzbaren Kerne nicht bestrahlter polynucleärer Leukocyten der Fig. 1. Die Schädigung trifft ausschliesslich die polynucleären Leukocyten, während die Lymphocyten durchaus intakt erscheinen (2, 3 und namentlich 4 [lymphoide Leukämie]).

Bei 4 erscheinen die Lymphocyten zum Teil mit hellem Rand umgeben; die Ursache dafür ist, dass die Objekte im Augenblick des Photographierens in geringster Bewegung waren. Dieselbe Erscheinung ist auch bei einzelnen Erythrocyten zu sehen. An den roten Blutkörperchen finden sich keinerlei Veränderungen.

Es haben somit diese Photogramme einmal eine bestätigende Ergänzung gebracht für die Bilder, die uns die gefärbten Präparate in Bezug auf das morphologische Verhalten röntgenbestrahlten Blutes gezeigt; zum anderen sind sie uns auch eine weitere Stütze geworden für die Ansicht, dass nicht, wie allgemein angenommen wird, die polynucleären Leukocyten am widerstandskräftigsten den Röntgenstrahlen gegenüber sich verhalten, sondern dass im Gegenteil die Lymphocyten und speziell die kleinen Lymphocyten im Blutbild am längsten intakt erscheinen.

Dieses Verhalten ist besonders merkwürdig. Es tritt nämlich eine erhebliche Abnahme der Lymphocyten bereits zu einer Zeit ein, wo die histologische Untersuchung an den lymphatischen Apparaten noch keine Veränderung nachweisen kann, und es tritt diese auch ein, wenn nur partielle Röntgenbestrahlung stattgefunden hat, wobei die lymphatischen Apparate gar nicht direkt betroffen worden sind. Wenn man sich an diese Thatsache und unsere Untersuchungsresultate hält, so muss man zu der Anschauung kommen, dass die Lymphocytenabnahme immer nur auf einer Insuffizienz ihrer Mutterorgane für deren Neubildung beruht, und dass diese nicht bloss durch anatomische Läsion (bei Totalbestrahlung), sondern auch auf toxischem Weg entstehen kann. Auf der Resistenz der Lymphocyten kann das häufig refraktäre Verhalten der lymphoiden Leukämie gegenüber der Röntgentherapie beruhen, daneben kommt natürlich aber auch die nachgewiesen rasche Regenerationsfähigkeit des lymphatischen Gewebes in Rechnung.

Der Befund von fragmentierten polymorph-kernigen Leukocyten und von blossen Kernresten, (die im leukämischen Blut auch von Myelocyten, Mastzellen und von Stammzellen herrühren können), ist ein Beweis dafür, dass die Röntgenstrahlen diese Zellen angreifen können. Es kann dies direkt geschehen oder aber offenbar auch indirekt (toxisch). Wenn damit auch für die Erklärung der Abnahme der granulierten Zellen im Blut bei Bestrahlung des ganzen Körpers kein bestimmter Anhalt gegeben ist, so ist doch die Möglichkeit einer Schädigung dieser Zellen selbst nicht abzuleugnen. Über den Ort, wo die Zellen ihre Schädigung erfahren, lässt sich nichts Sicheres aussagen, man kann nach den obigen Untersuchungen an das Blut denken, allein es spricht der Umstand dagegen, dass man am lebenden Tier die Zellschädigung erst bei einer durch lange Bestrahlung erzielten sehr erheblichen Zellabnahme konstatieren kann. Dann kommt vor allem noch das Knochenmark in Betracht — wir hätten dann das Auftreten von Zellfragmenten im Blut als mehr weniger zufällige Einschwemmung anzusehen.

Aus dem medizinischen Röntgenlaboratorium des Krankenhauses l. d. Isar in München.
(Leiter: Prof. Dr. Rieder.)

Bolus alba und Bismutum subnitricum, eine für die röntgenologische Untersuchung des Magen-Darmkanals brauchbare Mischung.

Von

Dr. **Kaestle,**
Arzt am Sanatorium Neuwittelsbach in München.

Die röntgenologische Untersuchung des Magen-Darmkanals kann durchgeführt werden mit Hilfe von Lufteinblasungen, der Einführung von schattengebenden Sonden oder der Wismutmethode. Die letztgenannte Untersuchungsart giebt bei grosser Bequemlichkeit der Anwendung die umfangreichsten Aufschlüsse.

Sie zeigt den Magen-Darm unter den uns interessierenden Verhältnissen in seiner Totalität, besonders wenn dafür gesorgt wird, dass das Wismut nicht oder doch nicht zu rasch sedimentiert nach seiner Einverleibung.

Wir bekommen bei dieser Belastungsprobe Aufschluss über die Gestalt und die Mobilitätsverhältnisse des Magens ebenso wie über die Lage, die er innerhalb der Bauchhöhle einnimmt.

Die mit Hilfe von Gaseinblasungen in die Speisewege erreichbaren Bilder sind die Bilder künstlich geschaffener Abnormitäten.

Sondenuntersuchungen der Speisewege unter Zuhilfenahme von Röntgenstrahlen; — diese Verquickung zweier Methoden will mir als eine Verschlechterung — jedenfalls der Röntgenuntersuchung erscheinen, abgesehen davon, dass die diagnostische Ausbeute des Verfahrens verglichen mit der Wismutmethode gering ist.

Diese selbst darf in ihrer Durchführung als bekannt vorausgesetzt werden. Näheres darüber findet man in Rieders grundlegender Arbeit in den „Fortschritten auf dem Gebiete der Röntgenstrahlen" Bd. VIII. „Beiträge zur Topographie des Magen-Darmkanals beim lebenden Menschen, nebst Mitteilungen über den zeitlichen Ablauf der Verdauung."

Hildebrand[1]) hat in letzter Zeit die Priorität für die Methode: „Durch Einbringen von schattengebenden Flüssigkeiten Hohlorgane des Körpers im Röntgenogramm sichtbar zu machen" erörtert. In seiner Veröffentlichung sagt er: „Zunächst ist der Gedanke, am Lebenden den Verdauungskanal, Speiseröhre und Darm mittels Wismut sichtbar zu machen, uralt, fast so alt wie das Röntgenverfahren. Er stammt nicht von Stegmann und stammt nicht von Rieder."

Rieder hat nirgends behauptet, diesen Gedanken zuerst gehabt zu haben. Einsicht in die erste Seite der oben citierten Arbeit beweist dies. Aber die systematische Verwendung grösserer Wismutmengen für die Zwecke der Röntgenoskopie und Röntgenographie des Magen-Darmes, die Ausbildung des Verfahrens zur Methode, deren wir uns heute mit dem grössten Vorteil bedienen und die wir nicht mehr missen möchten, ist das unbestreitbare Verdienst Rieders. Trotz ausserordentlich zahlreicher Verwendung des Wismutwassers sowohl als des Wismutbreies unter Anwendung von 20,0—50,0 g (100 für Klysma) Bismut. subnitric. sind im hiesigen Institut Belästigungen von Belang für den Patienten oder gar ernstere Störungen nie beobachtet worden.

Schwere und Völlegefühl im Leibe und rasch schwindende Übelkeit war alles, was hier gelegentlich unter besonderen Umständen beobachtet wurde. Die der Anwendung der Methode folgende Obstipation ist auffallend gering in den Fällen, in denen eine solche überhaupt zur Beobachtung kommt. Diese Fälle sind so sehr in der Minderzahl, dass wir in der Beurteilung dieser Obstipation sehr skeptisch geworden sind.

Trotzdem hat man sich auch hier der Erkenntnis nicht verschlossen, dass unter Umständen Bismut. subnitr. seine verhältnismässige Indifferenz verlieren kann.

Rieder selbst hat in seiner Veröffentlichung „Zum röntgenologischen Nachweis von Darmstrikturen" (Fortschritte, Bd. X.) gesagt: „Das lange Liegenbleiben der wismuthaltigen Nahrung in den oberhalb der Striktur gelegenen Darmabschnitten mahnt übrigens zur Vorsicht bei der Darreichung von Bismutum subnitricum zu diagnostischen Zwecken und lässt empfehlen, grössere Dosen dieses Salzes nur dann zu geben, wenn die Operation an die röntgenologische Untersuchung unmittelbar angeschlossen werden soll."

Hildebrand (l. c.) hat von 2 Todesfällen berichtet, die er bei Kindern sah, denen Bismut. subnitr. per anum eingegossen worden war. Leider fehlen die weiteren — zur Beurteilung der mitgeteilten Thatsachen — nötigen Angaben, besonders die der Grösse der eingeführten Wismutdosen.

[1]) Fortschritte auf dem Gebiete der Röntgenstrahlen, Bd. XI, Heft 2.

Schon seit längerer Zeit habe ich mein Augenmerk auf die Frage gerichtet: Giebt es vollwertigen Ersatz für Bismut. subnitr. bei der röntgenologischen Untersuchung des Magen-Darmes ohne die ev. Gefahren desselben?

Wir wissen, dass im Prinzip die Schattendichte eines Körpers (in unserm Fall eines „chemischen Körpers") auf der Platte oder dem Schirm unter Röntgenstrahlen um so intensiver ist, je grösser die Atomgewichte der einzelnen die Verbindung zusammensetzenden Komponenten sind.

Welche für uns in Betracht kommenden Körper können in dieser Hinsicht mit dem Bismut. subnitricum konkurrieren?

Bismutum (Bi) hat ein Atomgewicht von 207,5.

(Die Atomgewichte beziehen sich auf Wasserstoff [H] = 1 und die Relation H:O [Sauerstoff] = 1:16. Die Atomgewichte sind also die relativen Gewichte der Atome.)

Übertroffen wird es nur von Thorium = 232,5 und Uran = 239,0.

Die Uransalze zeigen nach Einverleibung in den Organismus die typischen Vergiftungserscheinungen der Schwermetallsalze.

Von den — übrigens sehr teuern — Salzen des Thorium ist das Thor. nitric. von Sharp zu Inhalationen gegen Tuberkulose empfohlen worden. Thor. ist pharmakologisch wenig geprüft. Seine Giftigkeit sei verhältnismässig gering. (Kobert, Lehrb. der Pharm. 1906.)

Die Möglichkeit, Wismut durch einen Körper höheren Atomgewichts zweckmässig zu ersetzen, scheint nach dem gegenwärtigen Stand unseres Wissens nicht gegeben zu sein.

Eine Anzahl von in der Medizin gebräuchlichen und in ihrer Wirkung auf den Organismus wohlbekannten Elementen verhältnismässig hohen Atomgewichts (oder Verbindungen solcher) ist nur in so geringen Dosen anwendbar, dass sie für unsere Zwecke von vornherein nicht in Betracht gezogen werden können.

Es wäre noch kurz auf die allotrope Modifikation des metallischen Silbers, das wasserlösliche Silber, Collargol, einzugehen. Das Collargol hat in der Röntgenologie in verschiedener Richtung Anwendung gefunden. Völker und Lichtenberg z. B. empfehlen es zur röntgenologischen Untersuchung der Blase, der Ureteren und des Nierenbeckens. Sie geben an, zur einwandfreien Diagnosenstellung durchaus hinreichende Schattenbilder bekommen zu haben, ohne Störungen für den Organismus infolge der Verwendung des Collargol in verhältnismässig grossen Dosen. In der röntgenologischen Untersuchung des Magen-Darmkanals kann Collargol das Bismut. subnitr. nicht ersetzen. Die Schattentiefe der in Lösung hier anwendbaren Silbermengen steht beträchtlich hinter derjenigen des Bismut. subnitr. zurück, ist meist völlig unzulänglich. Grössere Mengen einzuführen erscheint nicht ratsam.

Ein Ersatz der Wismutsalze, spez. des Bismutum subnitricum, existiert zurzeit also für die röntgenologische Untersuchung des Magen-Darmkanals nicht. Vielleicht aber lässt sich etwas finden, das bis zu einem gewissen Grad als Sparmittel des Bismutum subnitricum wirkt, das ein Zusammensintern, ein Sedimentieren verhindert und infolge einer besseren und gleichmässigeren Verteilung des Wismutpulvers in dem zu untersuchenden Organ mit geringeren als den bisher gebrauchten Mengen auskommen hilft oder mit den alten Dosen die Quantität und Qualität der diagnostischen Ausbeute erhöht.

Besonders wichtig wäre das erste Moment für die Anwendung des Bismutum subnitricum zu Klysmen und hier besonders wieder zu Klysmen bei Kindern und jugendlichen Individuen.

Rieder giebt in seiner oben citierten Arbeit folgende Beschreibung der Verabreichung von Wismutklysmen: „Bei der Zufuhr per rectum wurde eine Mischung von ca. 1000 ccm Wasser oder Milch oder Öl mit 100,0 Bismut. subnitricum dem Darme einverleibt, und zwar wurde diese Darmeingiessung bei Rücken- oder Seitenlage des Patienten ausgeführt unter Verwendung eines gewöhnlichen Glastrichters oder Irrigators mit einfachem Ansatz oder mit weichem Darmrohr."

Geringere Mengen als 100 g Wismut in 1000 g Wasser geben keine befriedigende Auskunft über Lage und Form des Colons beim Erwachsenen. Eine Mindestmenge schatten-

gebenden Pulvers im Liter Lösungsmittel ist eben unbedingtes Erfordernis zum Gelingen der Methode.

Noch während des Einlaufens sedimentiert das Wismut — wenn nicht ständig umgerührt wird — aus und bleibt leicht — besonders wenn zu kleine Dosen verwendet wurden — in den nächsten Darmabschnitten liegen. Hier werden dann allerdings die Schatten intensiv schwarz, dunkler als nötig ist zur Diagnose. Die weiter entfernt liegenden Darmpartien treten nur ungenügend auf dem Bild hervor.

Hier hat sich mir als Suspensionsmittel für das Wismut, als „Emulgens", wenn der Ausdruck in diesem Zusammenhang erlaubt ist, Bolus alba, Argilla, Kaolin — lauter Synonima — bewährt.

Bolus alba (Aluminiumsilicat von der Formel $Al_2(SiO_3)_3 \cdot Al_2O_5H_4$) ist rein ein weisses voluminöses Pulver. In Wasser aufgeschwemmt bleibt es ausserordentlich lange in Suspension, fast ohne zu sedimentieren, selbst nach Stunden, und hat die Fähigkeit, dieser Aufschwemmung beigegebenes Wismut (Bismutum subnitricum) vor Sedimentieren zu bewahren, gleichmässig verteilt zu halten.

So gelingt es, Darmstücke in ihrer Totalität für Röntgenstrahlen unpassierbar zu machen mit Wismutmengen, die ohne Bolus, mit Wasser aufgeschwemmt, nur den tiefst gelegenen Darmabschnitt schwarz erscheinen lassen.

Dabei ist die Schattenbildung eine auch bei robusten Personen und in all den Fällen, die der Methode überhaupt zugänglich sind — durchaus genügende.

Bolus allein — ohne Wismutzusatz — giebt kaum einen Schatten, ist für sich für Röntgenstrahlen ziemlich durchlässig, wie ja nach Berücksichtigung des Molekulargewichts (Al = 27,0) auch nicht anders zu erwarten war.

Einen grösseren Wert noch schien mir die Wismut-Bolusmischung zu bekommen, nachdem mir die Arbeit von Stumpf-Würzburg: „Über ein zuverlässiges Heilverfahren bei der asiatischen Cholera sowie bei schweren infektiösen Brechdurchfällen und über die Bedeutung des Bolus (Kaolins) bei der Behandlung gewisser Bakterienkrankheiten", A. Stubers Verlag, Würzburg 1906, bekannt geworden war.

Stumpf hat durch Versuche am Hund nachgewiesen, dass die Einverleibung von 1,2—3,5 g weissen pulverisierten Arsens innerhalb 11 Tagen völlig schadlos ertragen wurde, wenn diese Mengen gemischt mit 400 g Bolus gegeben wurden. Ob man sich der Erklärung der entgiftenden Wirkung des Bolus, die Stumpf angiebt, anschliesseen will, ist eine Sache für sich und braucht hier nicht berücksichtigt zu werden. Die Thatsache genügt. Bolus ist nach den Angaben Stumpfs und meinen eigenen Versuchen in Dosen von 250,0—300,0 g pro die völlig unschädlich, von keiner unangenehmen Wirkung begleitet.

„Kinder mittleren Alters erhalten ca. 60,0 g auf ungefähr 150,0 Wasser, Säuglinge 30,0 auf 70,0—100,0 g Wasser" per os. So werden wir also künftighin mit Hilfe der Wismut sparenden „emulgierenden" und „entgiftenden" Wirkung des Bolus auch da die wertvolle Untersuchungsmethode anwenden dürfen und können, wo uns die Mitteilung der zwei Hildebrandschen Fälle von Vergiftung wahrscheinlich zum Unterlassen derselben bewogen hätte.

Wesentlich könnten die angeführten Vorteile der Mischung noch besonders bei Strikturen im Verlauf des Darmes werden, bei denen eventuell längeres Verweilen des Wismut zu erwarten ist.

Immer haben wir bei unsern Einführungen des Wismut-Bolus per rectum gesehen, dass auch bei nicht hoher Einführung des Schlauchendes die entsprechend gewählte Aufschwemmung bis zur valvula Bauhini vordrang in Seiten- oder Rückenlage.

Über das Optimum der Mischungsverhältnisse von Wismut, Bolus und Wasser wurden zahlreiche Versuche im Reagensglas, an ausgeschnittenen Frosch- und Kaninchendärmen und am lebenden Menschen vorgenommen. Sie im Detail anzuführen wäre Zeitverlust und zwecklos.

Das Verhältnis von Wismut zu Bolus soll im allgemeinen 1:3 nicht überschreiten;

unter Umständen nimmt man auch einmal das 5fache an Bolus. An Wasser nimmt man nicht mehr als unbedingt nötig ist, um eben noch trinkbare Konsistenz der Aufschwemmung zu erreichen und lässt dann eventuell noch Wasser nachtrinken nach Bedarf.

Für die Anwendung des Bolus zu unseren Zwecken sind einige Kleinigkeiten zur Erreichung einer von Klumpen freien Aufschwemmung zu berücksichtigen. Ich kann mich der Verordnung Stumpfs nur anschliessen, der sagt, dass die bestimmte Menge Bolus auf die zu wählende Wassermenge aufzugiessen ist, und dass man dann zu warten hat, bis das Pulver spontan völlig zu Boden gesunken ist. Dann erst wird mit dem Löffel umgerührt, in unserm Fall unter langsamem Zugeben der notwendigen Wismutmenge.

Die Anwendung der Wismut-Bolusmischung zum Klysma ist folgende: Nötig sind 50,0—75,0 g Bismut. subnitr. (gegen 100,0 ohne Bolus). Das Optimum der Bolusmasse hierzu ist 250—300 g. Bolus alba wird — wie oben geschildert, auf 500,0 ccm Wasser geschüttet und nach Zugabe des Wismut die Wassermenge auf 1 l gebracht. Dass die Mischung Körpertemperatur haben soll, braucht nicht betont zu werden. Der Einlauf kann geschehen in Knie-Ellbogen-, Seiten- oder Rückenlage des zu Untersuchenden, der am besten tief atmet.

Der Einverleibung der Wismut-Bolusmischung hat ein Reinigungsklysma vorauszugehen. Das Einführen von Luftblasen ist zu vermeiden.

Die Füllung des Colon nach der angegebenen Methode erscheint im allgemeinen stärker als bei Eingiessungen von Wismut allein. Die Haustren sind weniger hervortretend oder kaum angedeutet, wenigstens die erste Zeit nach dem Einlauf. Es beruht dies wohl auf dem Fehlen des Sedimentierens und der gleichmässigeren Ausbreitung des Wismnt über den Darm. Die Bilder verlieren dadurch vielleicht an Schönheit, um aber für die Diagnose in mancher Hinsicht zu gewinnen.

Die Kontraste stehen denen, welche man mit 100,0 g Wismut ohne Bolus bei geringerer Füllung des Colons erreicht, nicht oder nicht merklich nach.

Beschwerden wurden in keinem der untersuchten Fälle beobachtet weder während noch nach der Prozedur. Die Eingiessungen gingen glatt und rasch vor sich.

Wie für Klysmen, so lässt sich die Wismut-Bolusmischung auch zur Darstellung des Magens und Dünndarms verwenden. Hier ist das Bedürfnis vielleicht weniger dringend. Wir besitzen im Mehlbrei ein Vehikel für das Wismut, das bei richtiger Zubereitung das Wismut nicht aussedimentieren lässt.

Andrerseits ist die oben angezogene „entgiftende“ und „sparende“ Wirkung des Bolus nicht belanglos. Oft auch begegnet es, dass Patienten erklären, Brei nicht essen zu können, während es mit dem Trinken besser gehe. Hier kann dann die Wismut-Bolusmischung den Brei ersetzen.

Die Wasseraufschwemmung des Wismut genügt zur flüchtigen Orientierung, zum ersten Eindruck vom Verhalten der zu untersuchenden Teile der Speisewege. Zur genauen Orientierung müssen wir die Darstellung des Magens bei genügender Füllung anstreben.

Bei der Wismutmahlzeit werden im allgemeinen 40,0—50,0 g Wismut auf 350 Brei verwendet. Zur Wismut-Bolusmischung genügen 30,0 g Wismut auf 150—250,0 g Bolus in 300—400 ccm Wasser.

Das Gemisch ist trinkbar und füllt den Magen hinreichend.

Auch das Verhältnis: 25,0 g Bismut. subnitr., 75,0 g Bolus in etwa 250 ccm Wasser genügt in den meisten Fällen. Bei Neigung zu peristaltischer Unruhe des Magens entleert derselbe die mehr wässrigen Mischungen von Wismut-Bolus rascher als die konzentrierteren. (Im Verhältnis 1:5 u. s w.) Dass in besonderen Fällen (robuste Personen z. B.) auch einmal 50,0 Wismut zur Anwendung kommen, bedarf nicht der Hervorhebung.

Der Geschmack der Mischung wird als „erdig“ oder „kreidig“ angegeben, dieselbe meist aber anstandslos getrunken.

Auch der Wismutbrei ist keine Delikatesse; aber ungleich einfacher und angenehmer auch für den Patienten sind die Mischungen sicher, als die Einführung von Sonden, abzusehen von der Unmöglichkeit der Sondeneinführung in manchen Fällen und der oben schon hervorgehobenen geringeren diagnostischen Ausbeute der Sondendurchleuchtung.

Geschmackskorrigentien können versucht werden.

Für jüngere Individuen und Kinder sind — entprechend den geringeren räumlichen Verhältnissen — kleinere Dosen von Wismut, Bolus und Wasser nötig.

Die Mischungsverhältnisse lassen sich nach oben Gesagtem und dem bisher Üblichen unter Berücksichtigung der einschlägigen Verhältnisse von Fall zu Fall leicht finden.

Nachtragen möchte ich noch, dass fast mit allen bekannten „Emulgentien" in Zusammenbringen mit Wismut Versuche angestellt wurden (Traganth, Mucil. Salep., Mucil. Gummi arabic., Ölen u. s. w.). Sie alle waren wenig brauchbar, standen dem Bolus bedeutend nach; das letztere gilt auch vom Milchzucker.

Meine vergleichend durchgeführten Untersuchungen hatte Herr Prof. Dr. Rieder auf mein Ersuchen die Liebenswürdigkeit grösstenteils zu kontrollieren.

Hiefür und für das Interesse, mit dem er dieser Arbeit folgte, möchte ich ihm auch an dieser Stelle danken.

(Mitteilung aus der I. Chirurgischen Klinik der Kgl. ungarischen Universität in Budapest. [Direktor: Hofrat Prof. Dr. J. Dollinger.])

Sind Röntgenbilder einfache Schattenbilder?[1])

Von

Dr. med. **Emerich Gergő**, Operateur.

(Hierzu Tafel XVIII, Fig. a und b.)

Der Grund, weshalb ich mich im folgenden mit der Beantwortung dieser Frage beschäftige, ist, dass die Röntgenlehrbücher insgesamt, wie auch die litterarischen Mitteilungen fast durchwegs nur von Röntgenschattenbildern sprechen, ohne diese Bezeichnung einer kritischen Würdigung zu unterwerfen; demgemäss lebt auch in der Tradition dieser Begriff fort. Mit Unrecht, wie ich glaube — die nachstehenden Ausführungen mögen es beweisen.

* * *

Den Kern dieser Erörterungen bildet die obige Frage in folgender detaillierter Form: „Sind Röntgenbilder stets nur einfache Schattenbilder, oder finden wir in denselben nicht auch — natürlich den veränderten Umständen angepasste — Gesetzmässigkeiten der darstellenden Künste?" Um darauf antworten zu können, ist ein kleiner Hinweis sowohl auf die darstellenden Künste als auch auf das physikalische Wesen der Schattenbilder notwendig.

Die ersteren betreffend, beabsichtige ich nicht auf die zahlreichen Unterarten der darstellenden Künste einzugehen und jene Gesetze darzulegen, nach welchen räumliche Objekte dargestellt werden.

Ich möchte hier nur das zur logischen Deduktion meiner Behauptungen Notwendigste mitteilen und demgemäss bloss darauf hinweisen, dass vom künstlerischen Standpunkte aus die Darstellung der Gegenstände auf zweierlei Arten geschehen kann: 1. im Raume und 2. auf der Fläche.

---

[1]) Auszugsweise vorgetragen am III. Kongress der Deutschen Röntgengesellschaft zu Berlin, den 1. April 1907.

Jene ahmt die Gegenstände in ihren sämtlichen drei Dimensionen nach, und zwar mit Hilfe von Formen, die sie aus festen Substanzen in handgreiflicher Weise hervorbringt (z. B. Baukunst, Bildhauerei, Skulptur u. s. w.).

Es ist dies die Plastik in des Wortes engerer Bedeutung, bezw. „die plastische Kunst."

Auf der Fläche können wir die Wirklichkeit in allen ihren drei Dimensionen, in ihrem körperlichen Wesen (um mich so auszudrücken: „in handgreiflicher Form") nicht darstellen, da auch die Mittel dieser Reproduktion andere sind, wie z. B. oben bei der Bildhauerkunst.

Auf der Fläche können wir die Körper nur von unten nach oben und von rechts nach links in ihrer wirklichen Ausdehnung nachahmen, d. i. in zwei Dimensionen; ihre Ausdehnung von vorne nach rückwärts pflegen wir entweder nicht darzustellen, wie z. B. bei den Schnittzeichnungen, Schattenbildern (Silhouetten) u. s. w. — oder wir ersetzen zu diesem Zwecke die Tiefenausdehnung durch den Schein, durch Illusion (z. B. Malkunst; bei der Photographie u. s. w.), und dies ist die Plastik in des Wortes weiterer Bedeutung, besser gesagt, „die plastisch wirkende Darstellung."

* * *

Für die weiteren Darlegungen kommen hauptsächlich nur das Wesen der Schattenbilder (Silhouetten)[1]) und die Gesetzmässigkeiten der perspektivischen (plastisch wirkenden) Darstellung in Betracht.

Bei den Schattenbildern befindet sich der schattenwerfende Körper stets zwischen der Lichtquelle und der den Schatten auffangenden Fläche (Schirm, Wand u. s. w.). Ist die Lichtquelle nicht ganz punktförmig, so entsteht ein mittlerer, sehr dunkler Kernschatten und ein äusserer, schmälerer Halbschatten. Der Kernschatten ist desto kleiner und schärfer, je näher bei gleicher Lampendistanz der schattenwerfende Körper zum schattenfangenden Schirme liegt.

Das Verhalten des äusseren Halbschattens ist entgegengesetzt.

Ein körperliches Sehen erlauben die Schattenbilder nicht; betrachten wir z. B. den Schatten einer Hand, so sehen wir nur die Randkontur derselben, nichts anderes. Ein perspektivisches Sehen erlaubt die Schattenprojektion noch weniger; befinden sich mehrere Gegenstände hintereinander in der Richtung der Lichtquelle, so verdeckt der Schatten des grössten Gegenstandes die kleineren Schatten der in seinem Schattenkegel befindlichen Körper vollständig; z. B. der Schatten einer Hand verdeckt diverse kleinere Gegenstände der Faust.

Mit einem Worte: die Schattenbilder sind weder eine körperliche Darstellung, noch ein perspektivisches Bild.

Betrachten wir nun die andere Art der Darstellung auf einer Fläche, die plastisch wirkende Darstellung.

Diese lässt uns die im Raume befindlichen Körper als solche auf einer Fläche erkennen, dadurch, dass sie in uns die Illusion der Körper erweckt. Sie kann dies durch Zeichnung, Photographie, Malkunst u. s. w. erreichen, es geschieht dies auch in unserem Sehorgane, wenn wir die Körper als Körper sehen.

Es sei dem jedoch wie immer, das Wesen der plastischen Darstellung ist, dass sie die Körper nach den Regeln der Centralprojektion auf der Fläche darstellt und uns ein perspektivisches Bild giebt.

Wie entsteht nun ein solches perspektivisches Bild? Wenn wir einen Gegenstand durch eine Glasplatte hindurch betrachten, so gelangen von jedem einzelnen Punkte des

---

[1]) Diese Benennung erhielten die Schattenbilder in der Mitte des 18. Jahrhunderts in Frankreich, wo damals der französische Finanzminister Etienne de Silhoûette, der meist verhasste Mann seiner Zeit, auf diese Weise porträtiert wurde.

darzustellenden Gegenstandes durch die Glasplatte (Bildfläche) hindurch Lichtstrahlen zu unserem Auge (Hauptpunkt); die Summe sämtlicher Schnittpunkte der Lichtstrahlen mit der Glasplatte giebt uns das gesuchte perspektivische Bild des betreffenden Gegenstandes auf der Bildfläche.

Die Centralprojektion ist somit eine geometrische Konstruktion, welche als Resultat uns die Schnittpunkte der vom Körper zu unserem Auge gelangten Lichtstrahlen mit der Bildfläche zeigt. (Siehe das perspektivische Bild des Würfels!)

Gemäss der Lehre von der Centralprojektion ist somit die Perspektive des Würfels dann richtig, wenn seine rückwärtige Fläche kleiner erscheint als die vordere, nachdem seine auf die Bildfläche senkrechten Kanten im Hauptpunkte der Bildfläche so sich treffen. (Hauptregel der Centralprojektion.) Aus ähnlichen Gründen erscheint uns die Projektion einer runden Scheibe (z. B. Geldstück) als Ellipse, wenn dieselbe nicht parallel zur Bildfläche liegt.

Bisher wären die Regeln der plastischen Darstellung noch genug einfach. Kompliziertere werden diese allgemeinen Regeln dort, wo sie sich in den Rahmen der verschiedenen Darstellungsart einfügen.

So z. B. in der Malerei, welche unter sämtlichen darstellenden Künsten dieser Kategorie die realste genannt werden kann. Damit ein Gemälde in uns einen plastischen Eindruck hervorrufe, ist folgendes notwendig: 1. muss das Bild den Regeln der Centralprojektion entsprechen. Wir müssen die entfernteren Gegenstände kleiner, die näheren grösser sehen, — gleichsam als ob wir die Gegenstände auf einer Glasplatte, welche sich zwischen den Gegenständen und unserem Auge befindet, niedergezeichnet hätten.

2. Eine weitere Bedingung ist die entsprechende Luftperspektive. Wir wissen, dass das Auge die entfernteren Gegenstände nicht genügend scharf sieht, teils aus Gründen, die sich aus den Eigenschaften des Auges ergeben, teils wegen des Einflusses der „Luftschichte". Das Bild hat „Luft", sagen die Künstler.

3. Die dritte Bedingung der plastischen Bilder ist, dass auf jenen Gegenständen, die der Bildfläche näher liegen, die Verteilung des Lichtes und des Schattens eine gleichmässige, eine der Wirklichkeit entsprechende sei. Die Konstruktion dieser Schattierung ist ziemlich kompliziert und von der Lage des Auges zur Lichtquelle abhängig.

Die Centralprojektion und die Luftperspektive stehen miteinander in engem Zusammenhange. Die Körper erscheinen uns mit zunehmender Entfernung nicht nur kleiner, sondern wegen der Verstärkung der dazwischenliegenden Luftschichte auch undeutlicher, resp. verschwommener in Bezug auf Form und Farbe.

Der Maler berücksichtigt auch diese Erscheinung. Unser Auge vergleicht jedoch auf Grund von Übung (Anpassung) die scheinbare Grösse entfernter, undeutlicher Gegenstände instinktiv mit den Undeutlichkeiten der Form und Farbe, und bestimmt so die wirkliche Grösse und das Wesen der Gegenstände mit Hilfe von geistiger Arbeit, durch Illusion z. B. die Differenzierung verschiedener Arten von Bäumen in der Ferne.

Betrachten wir nun eine andere Art der plastischen Darstellung, z. B. die plastische Photographie.

Wenn wir uns die Entstehungsweise von Photographien vergegenwärtigen, so fällt uns sofort der Unterschied in der Entstehungsweise dieser gegen die Bilder der plastischen Malerei auf. Während bei der Malerei (s. Zeichnung Nr. 1) die darzustellenden Gegenstände sich hinter der Bildfläche befinden, das Auge jedoch diesseits der Bildfläche ist, geschieht bei der Photographie die Bildkonstruktion in der Weise, dass das (gedachte) Auge (die photographische Linse) zwischen die Bildfläche (die photographische Platte) und den Gegenstand gelangt.

Wenn auch die Konstruktion des Bildes vollkommen den Regeln der Centralprojektion entspricht, das photographische Bild auch seine Perspektive hat, — kann dennoch die rohe Photographie trotz aller ihrer plastischen Wirkung vom malkünstlerischen Standpunkte aus, nicht als genügend plastisch betrachtet werden, und zwar hauptsächlich deshalb nicht, weil 1. die Linse überscharf zeichnet, auch entferntere Gegenstände zu scharf reproduziert (auf der

Platte demgemäss die Körper schärfer gezeichnet sind, als sie unser Auge sieht), und 2. weil hier die Luftperspektive fehlt, welche vom künstlerischen Standpunkte aus so wichtig ist.

Die Photographen versuchen diesen Mängeln durch Regulieren der Blende und der Beleuchtung, Einstellen auf einen näheren Punkt, Retouchieren, Gummiverfahren u.s.w. abzuhelfen.

Diese kurze Rekapitulation über darstellende Künste dürfte als Basis für die nun folgenden Ausführungen genügen.

* * *

Im vorhergehenden hatte ich mich mit dem Wesen von zwei Darstellungsarten der Körper auf der Fläche befasst: mit den Schattenbildern, wie auch mit der plastischen Darstellung. Nun werfe ich die Frage auf: welcher Gruppe dieser Darstellungsarten stehen Röntgenbilder, natürlich bestgelungene Röntgenphotographien vorausgesetzt, näher?

Abgesehen davon, dass wenn Röntgenstrahlen bloss einfache Schattenbilder hervorbringen könnten, wir logisch erwarten müssten, dass auf dem aufleuchtenden Barium-Platincyanür-Schirme von einer dahintergehaltenen Extremität nichts anderes zu sehen sein sollte, als nur der Schatten der Weichteile; oder gesetzt den Fall, dieses Licht hätte auch eine chemische, d. i. photographische Wirkung, wir nach der Entwicklung der Platte wieder nichts anderes sehen sollten, als bloss die Schattenkonturen der betreffenden Extremität, — möchte ich trotz alledem diese Frage nicht so einfach entscheiden. (Die Absorption der Röntgenstrahlen nach Massgabe der Schichtdicke und des Atomgewichtes ziehe ich dabei nicht in Betracht, da ich, wie eingangs erwähnt, nur das Wesen der Röntgenbilder, bezw. ihre Beziehungen zu den darstellenden Künsten und nicht auch den Grund ihrer Darstellungsweise erörtere.)

Ich muss zum ersten Anfange unserer Wissenschaft zurückgehen! Als ungefähr vor einem Jahrzehnte die Forschung auf dem Gebiete der Röntgenstrahlen begann, zeigte für gewöhnlich sowohl die Durchleuchtung, als auch die Röntgenographie nichts anderes als dunkle, verschwommene Knochenschatten in den Weichteilen. Wir konnten demgemäss in der Praxis geraume Zeit das ganze Verfahren auch zu nichts anderem benützen, als bloss zur Diagnostik von Kontinuitätstrennungen der Knochen und Gelenke. Von einer schärferen Strukturzeichnung und einer Weichteildifferenzierung war nicht die Rede. Ich gebe zu, dass wir in diesen Zeiten mit Recht von einfachen Röntgenschattenbildern sprachen, worunter solche Bilder zu verstehen sind, die uns nichts anderes, als grobe Schatten der Knochen zeigen.

Mit dem Fortschreiten der Technik — der Verbesserung der Induktoren, Unterbrecher, Röntgenröhren und der Platten — bekamen wir nach diesen dunklen Knochenschattenbildern schärfere Bilder. Wir konnten die Struktur der Knochen auf dem Röntgenbilde erkennen, es begann eine Distinktion der Weichteile, bis wir nach einem weiteren Fortschritte auf dem Gebiete der Röntgentechnik zum vollkommeneren Grade unserer heutigen Röntgendiagnostik gelangten.

Wir sehen heutzutage auf dem Schirmbilde nicht nur die Struktur der Knochen, sondern wir können manchmal auch bloss aus dem Schirmbilde solche Veränderung diagnostizieren (z. B. Fissuren, Periostitiden u. s. w.), deren Erkennung vor nicht einmal gar so langer Zeit noch unmöglich schien. Ich erwähne weiters, dass z. B. auch bei der Durchleuchtung des Thorax aus dem einfachen Schirmbilde, resp. den enthaltenen Schatten der verschiedenen Brustorgane, es möglich ist Schlüsse auf die Tiefenverhältnisse zu ziehen.

Gehen wir noch weiter!

Betrachten wir eine vollkommen gelungene Röntgenphotographie der Hand! (S. Tafel XVIII, Fig. a)[1]). Auf einer solchen sehen wir in erster Linie die scharfen Grundkonturen der Handwurzel-, Mittelhand- und Fingergliedknochen (Grundbild), zweitens sehen wir das schöne

[1]) Der besseren demonstrativen Wirkung wegen verfertigte ich mir von der Handaufnahme ein sog. plastisch wirkendes Bild nach der Methode von Béla Alexander (Késmárk) und fügte meiner Abhandlung dieses bei.

Strukturbild der Knochen (Strukturbild), und drittens sehen wir noch etwas, was wir bei mangelhafter Technik bei minder gelungenen Bildern und bei oberflächlicher Betrachtung nicht wahrnehmen können, zu sehen nicht genügend gewohnt sind. Auf der Grundzeichnung der Knochen sehen wir — ohne Verwischen der Strukturzeichnung — die verschiedensten Grade der Schattierung, eine so vollkommene Verteilung von Licht und Schatten, dass die Erhebungen und Vertiefungen, Konvexitäten als auch Konkavitäten der Knochen gut zu unterscheiden sind.

An den Handwurzelknochen z. B. ist auf der volaren Fläche des Os naviculare manus die Erhebung des Tuberculum ossis navicularis zugleich mit ihrer Strukturzeichnung gut sichtbar; ebenso das Tuberculum ossis multanguli maioris mit einer Vertiefung ulnarwärts für die Sehne des Musculus flexor carpi radialis; an der volaren Fläche des Os capitatum ragt die Tuberositas hervor, in der Ferne ist die Hauptmasse des Körpers vom Os capitatum sichtbar; oder ich weise auf das Vorspringen des Hamulus des Os hamatum hin, u. s. w. Am Metacarpus ist hauptsächlich der Kopf der Ossa metacarpalia mit seinen Erhebungen und Vertiefungen gut sichtbar; es gelangt an der Radial- sowie Ulnarseite des Kopfes besonders die Fovea gut zur Geltung, mit den dieselbe umgrenzenden vier kleineren Erhebungen. Auf geeigneten Bildern sieht man auch den dreiseitigen prismatischen Bau der Metacarpalkörper zu Ausdruck gebracht u. s. w.

An der Basis der Grundphalangen sehen wir die Trochlea, zu beiden Seiten kleine Vertiefungen (hauptsächlich an der Grundphalanx des Fingers gut sichtbar) für die Ligamente.

Die Knochen wurden mit einem Worte als solche, d. h. als Körper gezeichnet (körperliches Bild).

Ja mehr, dort wo bei der Aufnahme zwei oder mehr Knochen, bezw. Knochenteile einander deckten, zeigt uns das gut gelungene Röntgenbild auch die Grundzeichnung, Gestalt und Struktur der verdeckten Knochen, wir sehen durch die unseren Augen näher liegenden Knochenpartien hindurch in entferntere, eventuell auch durch diese hindurch in eine weitere Entfernung (perspektivisches Bild).

An der Hand des vorerwähnten Bildes fortfahrend: Wir sehen am proximalen Rande des Os naviculare und Os lunatum hindurch den dorsalen Rand der unteren Gelenkfläche des Radius; ebenso beobachten wir beim radioulnaren Gelenke durch den Rand der Ulna hindurch die entferntere Gelenkskante des Radius. Beim Os naviculare manus erkennt man auf welche Weise sich in das distale konkave Gelenk des Os naviculare der Kopf des Os capitatum einfügt. Ein noch schöneres Beispiel bietet uns das Os lunatum; von seinen radialwärts gerichteten zwei Hörnern beugt sich das volare, grössere über das proximale Ende des Os naviculare, während das dorsale, kleinere Horn über den Kopf des Os capitatum auf die dorsale Seite sich biegt, — und trotz dieser dreifachen Perspektive finden wir auf einem gut gelungenen Röntgenbilde diese Verhältnisse präzis und wahrhaft künstlerisch dargestellt. Durch das Os pisiforme hindurch erscheint uns das volle körperliche als auch Strukturbild des Os triquetrum. Ähnliche perspektivische Verhältnisse weist die Artikulation des Os multangulum maius mit dem Os multangulum minus auf. Sehr lehrreich ist manchmal die Beobachtung des distalen Teiles des Os capitatum; hinter dem Os capitatum sehen wir in der Perspektive den Processus styloideus der Basis metacarpi III, an der dorsalen und radialen Seite des distalen Abschnittes des Os capitatum. Ich berühre noch kurz den instruktiven Zusammenhang der Basis der Metacarpalknochen mit der distalen Reihe der Carpalknochen, hauptsächlich am Os metacarpi I. An der Basis der Grundphalangen sehen wir die konkave Trochlea, darin den Kopf des entsprechenden Metacarpalknochens, auch hier ist die dreifache Perspektive evident und gut wahrnehmbar. (Volarer Rand der Trochlea, Kopf des Metacarpus, dorsaler Rand der Trochlea.)

Ich könnte noch näher auf diese Verhältnisse auf Grund von gelungenen Handaufnahmen, solchen welche wir heutzutage mit einem verbesserten Röntgeninstrumentarium bei einiger Aufmerksamkeit erhalten können, eingehen. Es ist das Verdienst Alexanders, darauf

näher hingewiesen zu haben. Auch könnte ich eine ähnliche Detaillierung an vollkommenen Röntgenaufnahmen anderer Körperregionen, der Ellbogen, Füsse, Kniee u. s. w. wiederholen, doch erachte ich dies nicht für notwendig, denn das bereits Gesagte, im Vereine mit der beredten Sprache solcher Bilder überzeugt uns schon davon, dass wir nicht nur einfache Knochenschatten (Silhouetten) sehen, dass wir vielmehr Körper und Perspektiven sehen. Die Knochen mit ihren Erhebungen und Vertiefungen erscheinen der Wirklichkeit ähnlich dargestellt. Diese Bilder zeigen sogar noch mehr als Körper in der Natur, da wir ihr Strukturbild, das feine Maschennetz der Spongiosabälkchen studieren können; und wir können ohne jeden Nachteil dieser körperlichen und Strukturbilder durch dieselben hindurch in entferntere Knochen bezw. Knochenpartien sehen, ja sogar auch durch diese hindurch.

Die Impression, welche wir erhielten, ist somit die Impression einer eigentümlichen Darstellung. Dennoch will ich im Sinne der gewohnten Lehren, welche von Röntgenbildern nur als einfachen Schattenbildern resp. Absorptionsschattenbildern sprechen, uneingenommen sein, und ich stelle nun die Frage: wie würden die Röntgenstrahlen geometrische Körper darstellen, würden sie dieselben plastisch und nicht als einfache Schattenbilder zeichnen? Ich glaube es ist dies die rationellste Weise zur Beantwortung dieser Frage.

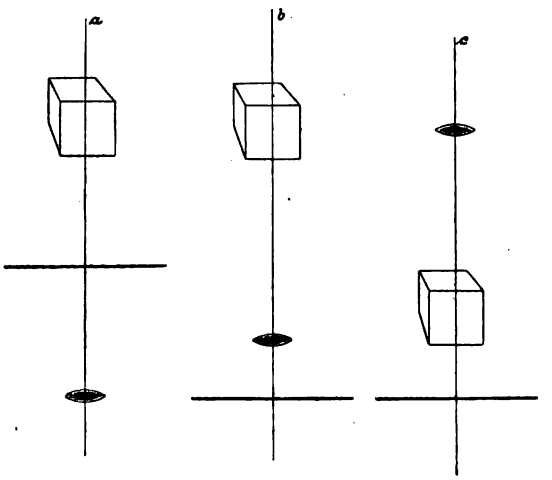

Zeichnung Nr. 1.

Das Verhältnis von Auge, Bildfläche und darzustellendem Gegenstand

a) bei der Malerei, *b*) bei der Photographie, *c*) bei der Röntgenographie.

Wir müssen demgemäss das von der plastischen Darstellung Gesagte auf die eigenartigen Verhältnisse der Röntgenographien übertragen; von diesem Standpunkte aus habe ich mir von verschiedenen metallischen geometrischen Körpern (Würfel, Kugel, Scheiben, u. s. w.) mit Hilfe der parallelen und Centralprojektionen das entsprechende perspektivische Bild zuerst konstruiert und dieses nachher mit der Radiographie des betreffenden geometrischen Körpers verglichen.

Das Haupterfordernis der obenerwähnten plastischen Darstellung ist die Centralprojektion. Ich skizzierte kurz ihre Konstruktion in der Malerei und in der Photographie. Wir haben gesehen, dass bei jener der Gegenstand hinter der Bildfläche liegt, während er bei dieser jenseits von Bildfläche und Auge (Linse) Platz nimmt (s. Zeichnung Nr. 1) was aber am Wesen der Konstruktion nichts ändert.

Bei den Röntgenbildern begegnen wir neueren, eigentümlichen Verhältnissen. Wir müssen hier als Auge und zugleich als Lichtquelle die Antikatodenfläche der Röntgenröhre betrachten; als Bildfläche die photographische Platte, während der aufzunehmende Gegenstand selbst (s. Zeichnung Nr. 1) zwischen Lichtquelle und Platte gelangt.

Es sind dies sehr charakteristische Verhältnisse, deren Würdigung für die richtige Deutung der Bilder unentbehrlich ist.

Wenn wir ausserdem noch in Betracht ziehen, dass die Röntgenlichtquelle nicht ganz punktförmig ist, dann wird uns erst die Modifikation der Centralprojektion hier verständlich, nach welcher der zu röntgenographierende Körper eine kleinere und schärfere Zeichnung giebt, wenn er zur Platte näher liegt, hingegen eine grössere und undeutlichere, falls er bei gleicher Lampendistanz sich von der Platte entfernt.

Auf die sonstigen Umstände, welche die Schärfe der Zeichnung beeinflussen (Verschiedenheit der Lampen; sekundäre Strahlungen, u. s. w.) gehe ich hier nicht ein, es ändert auch dies am Wesen der Sache nichts.

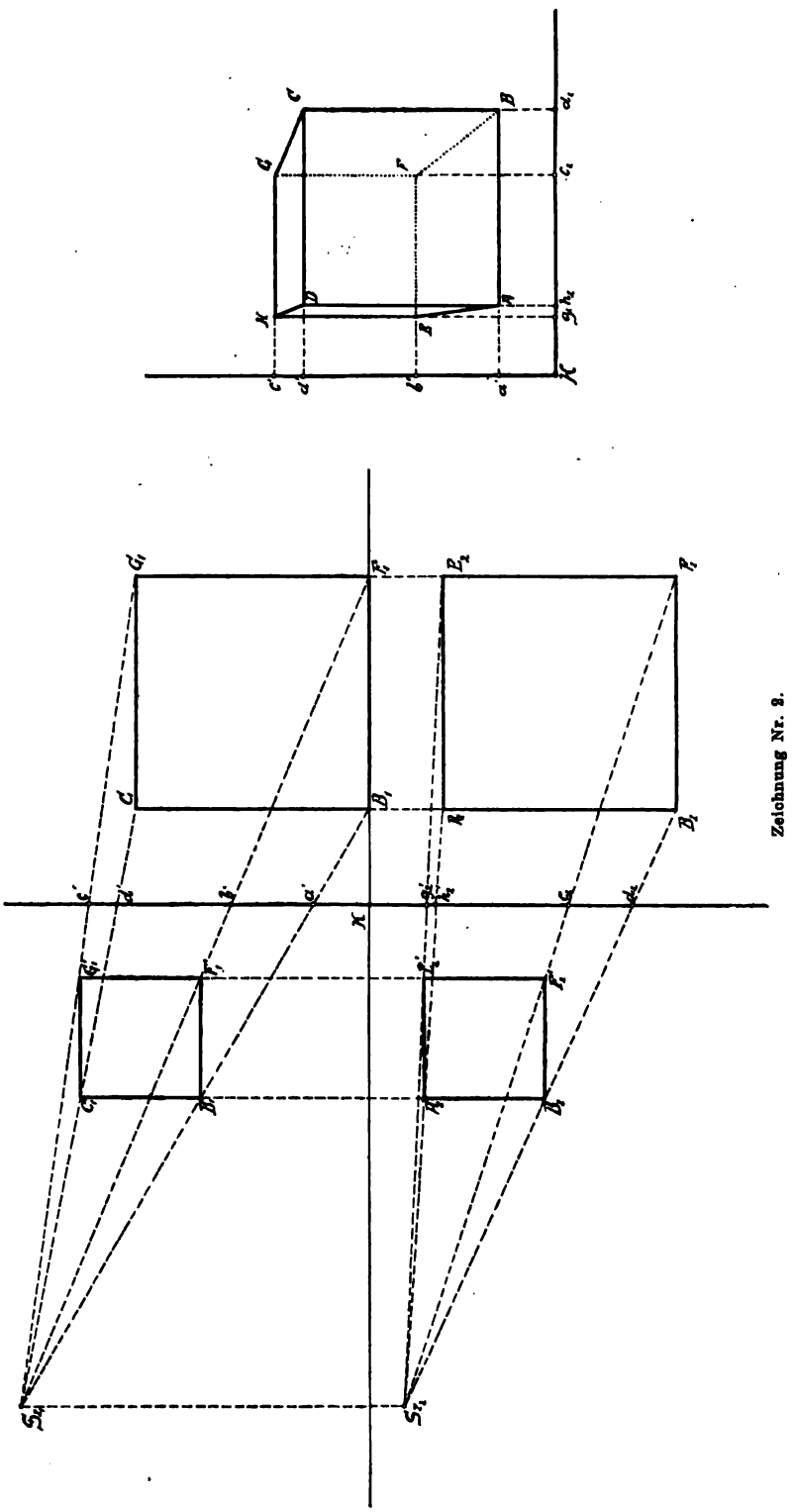

Zeichnung Nr. 2.
Projektionen des Würfels.

Auf Zeichnung Nr. 2 sehen wir links die Parallelprojektion eines Würfels, und zwar: links unten die untere horizontale Ebene als erste Projektion, links oben die linke sagittale Ebene als zweite Projektion. Die Projektionen auf der Glastafel sind durch die Buchstaben d_2 c_2 h_2 g_2, resp. a_1 b_1 c_1 d_1 bezeichnet. Rechts finden wir die Konstruktion des Würfels auf der Bildfläche nach den Regeln der Centralprojektion. Die entsprechenden Schnittpunkte von A_2 und B_1 (h_2 a_1) — geben hier den Punkt A. Den Punkten E_2 F_1 entspricht hier gemäss g_2 b_1 der Punkt E u. s. w. — mit einem Worte, es ist hier der hinter der Bildfläche gesehene Würfel geometrisch rekonstruiert, wir sehen sein perspektivisches Bild, auf welchem uns die Fläche $ABCD$ näher liegt.

Stellen wir uns nun vor, dass wie bei den Röntgenbildern der Gegenstand nicht hinter der Bildfläche, sondern vor derselben sich befindet, das Auge (die Röntgenröhre) jedoch seinen Platz beibehält, so ist die perspektivische Konstruktion des Würfels beim Röntgenbilde sehr einfach. Wir müssen auf der obigen Zeichnung links uns den Gegenstand nun vor der Bildfläche vorstellen, seine Projektion hingegen müssen wir hinter die Bildfläche (besser auf die Bildfläche) verlegen (wir vertauschen somit der Wirklichkeit entsprechend auch bei der Parallelprojektion den Gegenstand jenseits der Bildfläche mit seiner Projektion vor die Bildfläche), worauf die Zeichnung der Centralprojektion

des Würfels dieselbe bleibt, nur mit dem Unterschiede, dass wir uns nun die Fläche *ABCD* entfernter denken müssen, als die Fläche *EFGH*. Es sind somit die Zeichnungen des hinter der Bildfläche gesehenen Würfels und des vor der Bildfläche befindenden abröntgenographierten Würfels vollkommen identisch, wenn die Lage dieser zwei Würfel den auf der Zeichnung geschilderten Verhältnissen entspricht.

Dass dem so ist, beweist das Röntgenbild eines massiven Eisenwürfels. (S. Tafel XVIII, Fig. b.)

Ich habe jedoch damit noch nicht ganz die Impression der plastischen Darstellung erörtert, welche uns das Röntgenbild des Metallwürfels bietet.

Die Schattierung des Würfels, die richtige Verteilung von Licht und Schatten, ist besonders auf der Platte wirklich künstlerisch. Das Würfelbild erzeugt mit seiner glasklaren, scharfabgegrenzten vorderen Fläche, die der photographischen Platte anlag, mit seiner grösseren und undeutlicheren rückwärtigen Fläche, der wahrhaft künstlerischen Schattierung seiner unteren Fläche und besonders rechten unteren Kante eine so vollkommene plastische Impression, dass ich mich auch vor Fachleuten jener grundlosen Beschuldigung aussetzte, ich hätte das Negativ retouchiert. Die Röntgenstrahlen zeichneten uns den Körper somit als solchen, gleichsam mit der Kunst eines geschickten Zeichners.

Ein Postulat der plastischen Malerei, die Luftperspektive, finden wir natürlich nicht auf unseren Bildern.

Es ist dies bei den Röntgenbildern nicht möglich, ist aber auch nicht notwendig. Bei der Darstellung von geometrischen Körpern genügt, wie es das Bild des Eisenwürfels beweist, ausser der Centralprojektion auch die regelrechte Verteilung von Licht und Schatten, um die Perspektive darzustellen. Bei den Röntgenbildern der verschiedenen Regionen ist übrigens die Luftperspektive deshalb überflüssig, weil sie auch in der Wirklichkeit nicht vorhanden ist.

Statt dessen bietet uns der Röntgenstrahl weitere Vorteile der Darstellung: er zeichnet nämlich auch dort plastisch, wo wir ob relativer Mängel unseres Schorganes eine Plastizität nicht sehen können, durch unsere Kenntnisse höchstens darauf folgern könnten.

So sehen wir z. B. bei Geldstücken, ausser der evidenten Scheibenzeichnung, die Bezeichnung beider Flächen des Geldstückes; wir sehen durch den Metalldeckel der Uhr hindurch das Rädergehäuse; oder innerhalb von Metallscheiden, Metallgehäusen andere Metallgegenstände (Messer, Scheren, Thermometer u. s. w.), was ich nur als Demonstration dessen anführe, dass die Röntgenstrahlen nicht nur einfache Silhouetten zeichnen, sondern auch Metallgegenstände innerhalb von Metall.

Metallreliefe, Schlüssel, verschiedene kleine Metallgegenstände usw. beweisen uns wieder, wie aussergewöhnlich plastisch die Röntgenstrahlen zeichnen können.[1])

Bisher sprach ich von einfachen geometrischen und verschiedenen metallischen Körpern. Wir sahen, um es nochmals zu betonen, dass auch bei diesen einerseits der Röntgenstrahl nicht einfach Silhouetten zeichnet, anderseits wieder, dass hier auch die Postulate einer plastischen Darstellung im Röntgensinne zu finden sind.

Ich kehre nun auf die Perspektive (resp. plastische Darstellung) der Röntgenbilder des menschlichen Körpers zurück.

Die Gesetze, welche ich oben mit dem Röntgenbilde geometrischer Körper im Zusammenhange brachte, bestehen auch hier. Folglich müssen die obigen Regeln der Centralprojektion auch hier in dem Sinne zur Geltung kommen, wie ich es oben dargestellt habe; auch hier muss die Verteilung von Licht und Schatten sich an feste, entsprechende Regeln halten, daran können wir nicht zweifeln, kann doch der Röntgenstrahl, wie wir es sahen, anders nicht zeichnen, als es der Wahrheit in seinem Sinne entspricht. Das Plus, das er

[1]) Mit Hinsicht auf die Länge dieser Abhandlung kann ich sämtliche meiner diesbezüglichen Untersuchungen an verschiedenen geometrischen und anderen Körpern nicht entsprechend würdigen.

uns zeigt, beweist nur, wie gesagt, die relative Schwäche unseres Auges. Dieses Plus sahen wir vorhergehend bei geometrischen und metallischen Körpern, und ich wies darauf schon eingangs an dem Beispiele einer Röntgenographie der menschlichen Hand hin: ausser der Topographie, Kontur- und körperlichen Zeichnung der Knochen, sahen wir daselbst noch das Strukturbild derselben, und daneben konnten wir ohne welchen Nachteil dieser Zeichnungen durch dieselben auch auf entferntere Knochen sehen, im perspektivischen Sinne.

Es ist dies eine so wunderbare, künstlerische Darstellung der Verhältnisse, eine plastische Darstellung im weiteren Sinne des Wortes (Röntgenplastik), dass wir eine vollkommenere Darstellung dieser Verhältnisse uns wahrlich nicht wünschen können; und ich gebe zugleich der Meinung Ausdruck, dass dergleichen vollkommene Röntgenbilder nicht als einfache Schattenbilder (Silhouetten) zu betrachten sind, sondern als künstlerisch gezeichnete perspektivische Bilder, die bis zu einem gewissen Grade nicht nur die körperliche Form eines jeden der Platte anliegenden Knochens uns wiedergeben, sondern auch einen Rückschluss auf die Gestalt unmittelbar hintereinander liegender Knochen gestatten.

Wir könnten uns auch so ausdrücken: es giebt Röntgenschattenbilder, dies sind minder gelungene Röntgenbilder, oder solche, wo wir bei unserer heutigen Technik (z. B. am Rumpfe) nichts als einfache Schattenkonturen der verschiedenen Teile erlangen; und es giebt sogenannte perspektivische (d. h. plastisch wirkende) Röntgenbilder, die einen Rückschluss auf das körperliche Aussehen der Knochen gestatten, und diese sind die besseren.

Oder ich gebe zu, dass auch diese perspektivischen Röntgenbilder Schattenbilder sind, in dem Sinne, dass sie aus der Kombination von Schatten entstehen, d. h. durch viele Schatten werden in das Bild viele Details gezeichnet, ähnlich den künstlerischen, plastisch wirkenden Photographien. Doch damit widerspreche ich mir nicht, da ich dann mit dem Ausdrucke Schattenbilder hier nur das Mittel der Darstellung verstehe, und nicht das Wesen derselben.

* * *

Im Anschlusse an obige Darlegungen wäre es vielleicht angezeigt, näher auf die Deutung dergleichen Röntgenbilder einzugehen. Ich will jedoch nur kurz auf das Notwendigste hinweisen!

Das einfache Betrachten von solchen Röntgenographien ist von einem gründlichen Lesen in diesen Bildern noch sehr weit entfernt; es ist dies schon das Werk einer geistigen Rekonstruktion, deren unbedingte Postulate eine gewisse Kenntnis der nur kurz erwähnten physikalischen, resp. geometrischen Gesetze, des weiteren Kenntnisse auf dem Gebiete der Röntgentechnik und vor allem anatomische, physiologische und pathologische Erfahrungen sind.

Auf einem Gemälde oder auf gewöhnlichen Photographien sehen wir die Körper so wie in der Wirklichkeit. Hier finden wir wegen der Eigenartigkeit der Röntgenstrahlen, ob ihrer nach Massgabe der Schichtdicke und des Atomgewichtes variierenden Penetrationskraft noch ein Plus (Strukturbild, perspektivisches Bild u. s. w.), wir sehen eine eigene Röntgenanatomie; bei unseren Vorkenntnissen macht uns jedoch die Deutung derselben keine besonderen Schwierigkeiten, so dass wir — wenn wir die Strahlentechnik der Röntgenstrahlen auf richtige Weise in Betracht ziehen — stets in der Lage sind, aus dieser Röntgenanatomie auf die detailliertesten Verhältnisse der gewöhnlichen Anatomie zu folgern.

Und somit wird derjenige, der sich sowohl mit der Technik, als auch der Deutung dieser Bilder eingehender befasst hat, sowohl unter normalen, als auch pathologischen Verhältnissen leichter und sicherer lesen und mit Bestimmtheit auf Abweichungen auch dann schliessen können, wenn der weniger Erfahrene Veränderungen höchstens nur vermutet.

Ist es mir erlaubt, noch einmal meine obigen Darlegungen zu rekapitulieren, so wäre mein Resumé folgendes:

1. Die Röntgenbilder konnten bisher bei einer mangelhaften Technik als einfache Schattenbilder der Knochen betrachtet werden; derzeit jedoch können wir mit Hilfe einer

vollkommeneren Technik und im Falle dass die Röntgenstrahlen am betreffenden Körperteile ihre ganze zeichnerische Thätigkeit entwickeln können (z. B. an den Extremitäten) — auch solche Röntgenbilder erlangen, welche ihrem Wesen nach keine einfachen Schattenbilder sind, sondern perspektivische Bilder. (Im Röntgensinne plastisch gezeichnete oder plastisch wirkende Röntgenbilder.)

2. Bei der Beurteilung der Perspektive (resp. plastischen Impression) von dergleichen vollkommeneren Röntgenbildern können wir nicht einfach von den gewohnten Grundbegriffen unserer plastisch darstellenden Künste (Malerei, plastische Photographien u. s. w.) ausgehen. Es bestehen bei den Röntgenbildern so eigenartige Verhältnisse (Modifikation der Centralprojektion, Transparenz der Körper u. s. w.), dass wir deren Perspektive resp. plastische Wirkung nicht gänzlich an der Hand jener Begriffe von plastischer Darstellung beurteilen dürfen, die uns die gewohnten plastischen Künste bieten.

Die Aufsuchung der Durchschlagsstelle einer Röntgenröhre.

Von

Prof. Dr. **B. Walter.**

Wenn eine Röntgenröhre infolge zu grosser Härte oder auch durch fehlerhafte Schaltung vom elektrischen Funken durchschlagen wurde, so ist die Durchschlagsstelle durch blosse Besichtigung des Apparates in der Regel nur schwer oder gar nicht zu finden. Und doch ist die Kenntnis derselben schon deswegen von Wichtigkeit, weil sie häufig nur in einem Nebenrohr der Röhre liegt und dann die letztere natürlich durch eine einfache Reparatur und abermaliges Leerpumpen leicht wieder in stand gesetzt werden kann. Ferner lehrt uns auch die Lage der Durchschlagsstelle, wenn die letztere infolge einer fehlerhaften Schaltung entstanden ist, meistenteils sofort den Grund des Durchschlages erkennen und dann natürlich auch den Fehler in Zukunft vermeiden. Endlich aber kommt es auch vor, dass man aus der Lage und dem Aussehen der Undichtigkeitsstelle erfährt, dass die letztere gar nicht, wie man zuerst gemeint hat, von einem elektrischen Funken herrührte, sondern dass es sich dabei lediglich um ein allmähliches Weiterspringen eines schon ursprünglich im Glase vorhandenen, mikroskopisch feinen Risses handelt, ähnlich wie ja auch ein Lampencylinder, wenn er erst einmal einen kleinen Sprung erhalten hat, infolge der fortwährenden Erwärmungen und Abkühlungen allmählich immer weiter springt.

Die Aufsuchung der Undichtigkeitsstelle einer Vakuumröhre geschieht nun sehr einfach mit Hilfe eines kleinen Induktors von etwa $^1/_2$—1 cm maximaler Schlagweite; nötigenfalls kann man aber auch die Funkenlänge eines grösseren mit Quecksilberunterbrecher betriebenen Apparates durch Einschaltung eines sehr grossen Widerstandes z. B. einer Glühlampe in den Primärkreis desselben entsprechend herabsetzen. Voraussetzung ist ferner, dass die Luft in der durchschlagenen Röhre noch genügend verdünnt ist, um als solche den elektrischen Strom noch gut zu leiten, ein Zustand, der bei einer solchen feinen Durchschlagsstelle in der Regel noch stunden- ja tagelang nach dem Moment des Durchschlagens anhält, und den man bekanntlich an den prächtigen Färbungen erkennt, welche die Luft im Innern der Röhre annimmt, wenn man sie in gewöhnlicher Weise mit Hilfe eines Induktors in Tätigkeit setzt.

Zur Ermittelung der Durchschlagsstelle hat man nun aber nur eine ihrer Elektroden — und zwar gleichgültig welche — mit dem einen Pole des Funkenapparates zu verbinden, während an den anderen Pol desselben eine „Suchelektrode“ anzulegen ist, d. h. eine Elektrode, die auf der Induktorseite aus einem gewöhnlichen Draht besteht, an ihrem anderen Ende dagegen in ein besenartiges Büschel von Drähten ausläuft, um nämlich mit demselben nach Inbetriebsetzung des kleinen Induktors die Oberfläche der Röhre nach der Durchschlagsstelle abzusuchen. Diese Suchelektrode stellt man sich am einfachsten aus einem etwa 5—10 cm

langen Stück Kupferdrahtlitze von etwa 50 Einzeldrähten her; wenn ein solcher nicht zur Hand ist, wird man sich etwa 50 feine Messing- oder Eisendrähte (Blumendrähte) von der genannten Länge schneiden, mit Zwirn zusammenbinden und dann die Drahtenden der einen Seite zu einem flachen Besen von etwa 5 cm Breite auseinanderlegen die der anderen dagegen alle zusammen an einen etwa 50 cm langen, biegsamen Kupferdraht von etwa $^1/_2$ mm Dicke anlöten. Schliesslich steckt man noch das zusammengewickelte Ende des Drahtbündels durch die Durchbohrung einer grösseren Zwirnrolle oder auch eines grösseren Korkes, Vorrichtungen die in erster Linie den Zweck haben, bei der Absuchung der Röhrenoberfläche als isolierende Handhabe zu dienen, und in zweiter auch den, die einzelnen Drähte des Bündels dauernd zusammen zu halten. Natürlich dürfen die Holzrolle oder der Kork nicht feucht sein, da sonst die Funken in die Finger des Untersuchers überschlagen würden. Will man ganz vorsichtig sein, so kann man sich die Handhabe aus Hartgummi machen lassen und den nackten Kupferdraht ferner noch mit isolierendem Gummischlauch von einigen Millimetern Wandstärke überziehen.

Fährt man nun nach Betätigung des Induktors mit dem Drahtbesen über die Oberfläche des Glases der Röhre hin, so sieht man besonders im Halbdunkel, solange man sich noch nicht in der Nähe der Durchschlagsstelle befindet, von den einzelnen Drahtenden des Besens zahlreiche kleine, bläuliche Büschelentladungen auf die Oberfläche der Röhre sprühen, sobald man aber mit einem dieser Enden in die Nähe der Durchschlagsstelle gekommen ist, geht von demselben sofort ein kräftiger, gelb gefärbter Funke durch die Glaswand hindurch, womit man dann sein Ziel erreicht hat. Die gelbe Farbe dieses Funkens rührt natürlich von den durch denselben verdampften Natriumteilchen des Glases her.

Hamburg, physikalisches Staatslaboratorium, Juni 1907.

Über einen neuen Röntgentiefenmesser.

Von

Robert Fürstenau-Berlin.

Zur Feststellung der räumlichen Lage von Objekten im menschlichen Körper mittels Röntgenstrahlen bedient man sich zumeist unter Zuhilfenahme von Röntgenogrammen mehr oder minder umständlicher Methoden und komplizierter Messinstrumente, von welchen letzteren einige die Messung nur auf Grund subjektiver Beobachtungen gestatten. Im folgenden sollen nun ein Verfahren und ein Messinstrument beschrieben werden, welches in denkbar einfachster Weise die räumliche Lage eines Objektes auf dem Röntgenogramm oder direkt auf dem Leuchtschirm durch eine objektive Ablesungsmethode zu ermitteln gestattet.

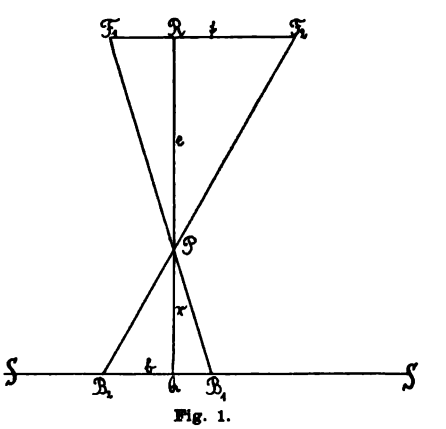

Fig. 1.

Sehr wertvoll ist der Umstand, dass schon das Bild auf dem Leuchtschirm zur Bestimmung der räumlichen Lage dienen kann z. B. für den Chirurgen in Fällen, die nicht eine immerhin umständliche und zeitraubende Röntgenographie gestatten.

Das nachstehend beschriebene Verfahren baut sich auf einfachen geometrischen Überlegungen auf, die, obwohl teilweise bekannt, an dieser Stelle kurz entwickelt werden mögen, um die Konstruktion des „Röntgentiefenmessers" verständlich zu machen. Das Verfahren geht von folgenden Erwägungen aus: Wenn F_1 und F_2 (s. Fig. 1) die Ausgangspunkte zweier Röntgenstrahlbündel sind, also etwa die auf den Antikathoden liegenden Kathodenstrahlbrennpunkte zweier Röntgenröhren, so entwerfen die beiden Strahlenbündel von dem Objekt P auf dem in einer Entfernung e von den Antikathoden der Röhren sich befindlichen Leucht-

schirm SS zwei Schattenbilder B_1 und B_2, deren Entfernung auf dem Schirm $B_1B_2 = b$ sei. Die Entfernung der beiden Kathodenstrahlbrennpunkte sei $F_1F_2 = f$. Fällt man nun von P aus das Lot PQ auf SS, so ist dieses Lot die Tiefenlage des Objektes P (seine senkrechte Entfernung vom Leuchtschirm); verlängert man das Lot über P hinaus, bis es F_1F_2 in R schneidet, so ist die Gesamtlänge QR derselben gleich der Röhrenentfernung e. Nach einem bekannten geometrischen Satze ergibt sich, da F_1B_1 und F_2B_2 von den Parallelen F_1F_2 und B_1B_2 geschnitten werden, folgende Proportion:

$$PB_1 : PF_1 = B_1B_2 : F_1F_2$$

oder, da $B_1B_2 = b$ und $F_1F_2 = f$ ist:

$$PB_1 : PF_1 = b : f \quad \ldots\ldots\ldots\ldots\ldots \quad 1)$$

Ferner ist aber nach demselben Satze, wenn man B_1F_1 und die durch P hindurchgehende Senkrechte auf F_1F_2 und SS betrachtet:

$$PB_1 : PF_1 = PQ : PR.$$

Nun ist aber $PQ = x$ (Tiefenlage) und $PR = e - x$; also:

$$PB_1 : PF_1 = x : (e - x) \quad \ldots\ldots\ldots\ldots\ldots \quad 2)$$

Durch Vergleichung der beiden Gleichungen 1) und ergibt 2) ergibt sich

$$b : f = x : (e - x)$$

oder

$$x = \frac{b \cdot e}{b + f}.$$

Somit ist also die Tiefenlage x des Objektes, wenn die Röhrenentfernung e und der Abstand der Kathodenstrahlbrennpunkte konstant bleibt, lediglich abhängig von der auf dem Leuchtschirm resp. der photographischen Platte ersichtlichen und messbaren Entfernung der beiden Schattenbilder des Okjektes. Diese geometrische Beziehung dient als Grundlage für die Konstruktion des in Fig. 2 abgebildeten Instrumentes. Wie man in der Abbildung erkennt, hat der Röntgentiefenmesser ungefähr die Gestalt eines Doppelzirkels mit zwei Schenkelpaaren, deren eines viermal so lang ist wie das andere.

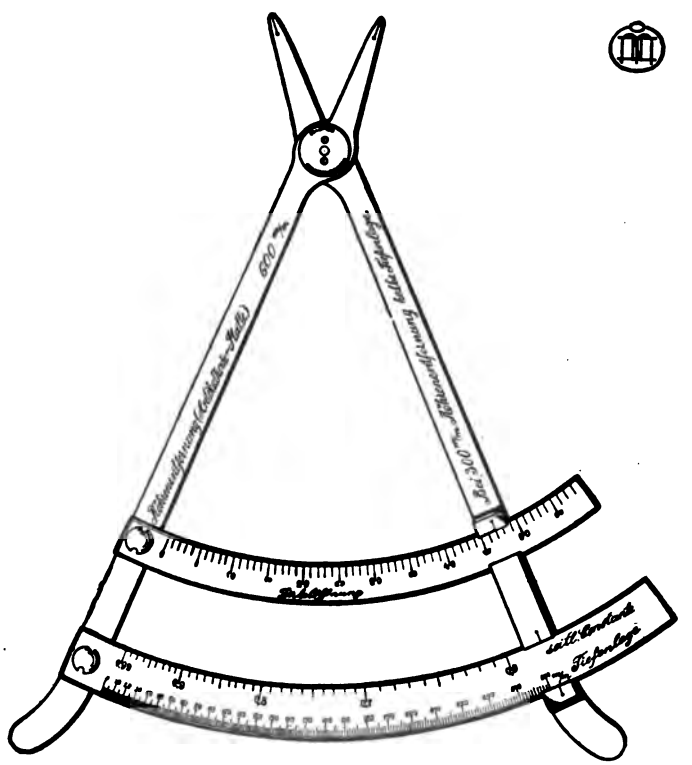

Fig. 2.

Die beiden kurzen Schenkel des Instrumentes endigen in abgestumpften Spitzen, welche je einen feinen, eingravierten Strich tragen, und dazu dienen, auf die beiden Schattenbilder auf dem Leuchtschirm oder der photographischen Platte aufgesetzt zu werden. Für die Messungen auf dem Leuchtschirm genügt es zumeist, die Spitzen auf zwei entsprechende Punkte der Objektschatten aufzusetzen, bei Präzisionsmessungen auf dem Röntgenogramm wird man die beiden erwähnten auf den Spitzen befindlichen Striche als Index benutzen.

Jeder Entfernung der beiden Schattenpunkte und somit (nach unserer Gleichung) auch jeder Tiefenlage des Objektes entspricht also eine ganz bestimmte Zirkelöffnung, die z. B. gleich Null ist, wenn das Objekt direkt auf dem Leuchtschirm aufliegt, und um so grösser wird, je weiter das Objekt sich von dem Schirm entfernt. Für jede Tiefenlage ist nun nach der entwickelten Gleichung die zugehörige Zirkelöffnung des Instrumentes berechnet und bei der so erhaltenen Winkelöffnung die Grösse der Tiefenlage auf der unteren der beiden in Fig. 2 sichtbaren Skalen aufgetragen worden.

Die Handhabung des Instrumentes gestaltet sich bei Ermittlung der Tiefenlage des betr. Objektes in allereinfachster Weise also folgendermassen: Man setzt die beiden Spitzen des Instrumentes auf zwei entsprechende Punkte der Schattenbilder des Objektes (z. B. auf den linken oder rechten Rand) auf und liest auf der Skala die Tiefenlage des Objektes direkt in Millimetern ab.

Vorausgesetzt ist dabei, dass die Röhre sich in der Entfernung von dem Leuchtschirm befindet, auf welche das Instrument geeicht ist.[1]) Ist man aus irgendwelchen Gründen dazu gezwungen, eine andere Röhrendistanz zu benutzen, so kann man nichtsdestoweniger die Tiefenlage des Objektes mit ebendemselben Instrument ermitteln, nur dass nicht die abgelesene Tiefenlage mit der wirklichen identisch ist, sondern letztere ein gewisser Bruchteil der ersteren ist, der sich sehr einfach aus der verwendeten Röhrendistanz ergibt. Ist z. B. die Röhrendistanz die Hälfte derjenigen, auf welche das Instrument geeicht ist, also 30 cm (etwa bei Handaufnahmen), so hat man nur die auf der Skala abgelesene Tiefenlage durch 2 zu dividieren, um die wirkliche zu erhalten. Dass dies in der That so ist, kann man sich leicht an Hand der entwickelten Gleichung überlegen, in welcher die Röhrenentfernung e als Faktor auftritt. Ist die Röhrendistanz zwei Drittel der normalen, d. h. 40 cm, so ist auch die abgelesene Tiefenlage mit $^2/_3$ zu multiplizieren, bei 50 cm mit $^5/_6$ u. s. f. Der Röntgentiefenmesser ist somit für jede Röhrendistanz zu verwenden.

Eine zweite Bedingung dafür, dass das Instrument richtige Angaben macht, ist die, dass die gegenseitige Entfernung der beiden Strahlenausgangspunkte konstant, und zwar (in der praktischen Ausführungsform des Röntgentiefenmessers) gleich 65 mm ist. Dies kann man dadurch erreichen, dass man eine gewöhnliche Röntgenröhre benutzt und diese, nachdem man die erste Aufnahme gemacht oder eine Spitze des Instrumentes auf den erzeugten Objektschatten aufgesetzt hat, um 65 mm parallel zu sich selbst verschiebt, und dann die andere Spitze auf den neuen Objektschatten aufsetzt. Um aber die Messung noch um vieles bequemer und einfacher ausführen zu können, wird man die schon früher einmal gebauten Röntgenröhren mit doppelter Antikathode wieder zu Ehren kommen lassen. Sie besitzen zwei Kathoden, deren jeder ein Antikathodenspiegel gegenüber steht; in der Ausführung einer solchen Röhre, wie sie in Fig. 3 abgebildet ist, besitzen die Mittelpunkte der beiden Antikathodenspiegel voneinander die Entfernung von 65 mm. Man könnte nun einwenden, dass dadurch erhebliche Fehler sich in die Angaben des Röntgentiefenmessers einschleichen könnten, dass die Kathodenstrahlbrennpunkte nicht genau eine Entfernung von 65 mm haben, sondern etwas mehr oder weniger, wenn nämlich Kathodenstrahlbrennpunkt und Antikathodenspiegelmittelpunkt nicht genau zusammenfallen. Letzteres lässt sich jedoch

Fig. 3.

[1]) Der Röntgentiefenmesser ist auf eine Röhrendistanz von 60 cm geeicht.

bei der Herstellung vermeiden, und sollten trotzdem geringe Abweichungen vorhanden sein, so sind diese von keinem grossen Einfluss auf die Angaben des Instrumentes, wie man auf Grund einfacher mathematischer Überlegungen zeigen kann. Wenn die Abweichung zwischen Antikathodenspiegelmittelpunkt und Kathodenstrahlbrennpunkt beispielsweise 2 mm beträgt, so ergibt sich bei mittlerer Tiefenlage erst ein Fehler von ca. $2\,^0/_0$[1]), der bei diesen Angaben so gut wie gar keine Rolle spielt, da ja z. B. Fremdkörper keine mathematischen Punkte, sondern Objekte mit einer gewissen räumlichen Ausdehnung, die selbst nach Millimetern zählt, sind.

Um nun ebenfalls gleichzeitig mit dem Röntgentiefenmesser die seitliche Entfernung des Objektes von irgend einem anatomischen Fixpunkt ermitteln zu können, ist die untere Skala des Instrumentes (s. Fig. 2) mit einer zweiten Teilung versehen, welche die sogen. „seitliche Konstante" enthält. Was es mit dieser für eine Bewandtnis hat, werden wir gleich erkennen. Wir betrachten nämlich Fig. 4, in welcher wiederum F_1 der eine Kathodenstrahlbrennpunkt, P das Objekt und B_1 der durch F_1 von demselben auf dem Schirm SS erzeugte Schatten bedeutet. A ist der anatomische Fixpunkt, von dem P eine seitliche senkrechte Entfernung $y = PQ$ besitzt, die zu ermitteln ist. Die Tiefenlage von P ist ebenfalls wieder $x = PB_1 = QA_1$, die Röhrenentfernung $e = F_1A_1$. Der Centralstrahl von F_1 geht durch A hindurch und erzeugt von letzterem auf dem Schirm den Schatten A_1.

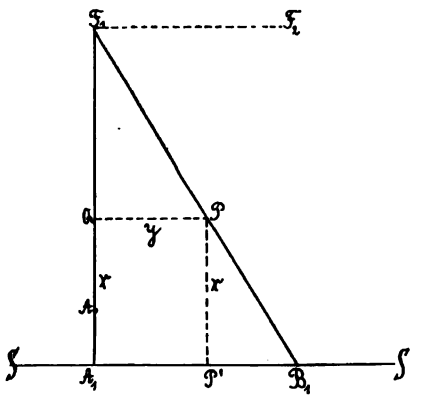

Fig. 4.

Nach demselben geometrischen Satze, der zur Ableitung der Tiefenlage benutzt war, ergibt sich die Proportion:

$$y : A_1B_1 = (e - x) : e$$

oder

$$y = \frac{A_1B_1(e-x)}{e}$$

oder endlich

$$y = A_1B_1\left(1 - \frac{x}{e}\right).$$

Die seitliche Lage des Objektes ist mithin abhängig von der Entfernung A_1B_1, d. h. dem Abstand der beiden von einem Strahlenbündel erzeugten Schattenbilder des anatomischen Fixpunktes (durch den Centralstrahl erzeugt) und des betr. Objektes; ferner von einer Grösse $\left(1 - \frac{x}{e}\right)$, welche, da e konstant ist, eine Funktion der Tiefenlage darstellt, und bei einer bestimmten Tiefenlage und Röhrenentfernung eine ganz bestimmte Grösse besitzt, gleichgültig, wie weit das Objekt seitlich von dem anatomischen Fixpunkt entfernt ist. Diese Grösse möge als seitliche Konstante bezeichnet werden; sie ist auf dem Röntgentiefenmesser, wie erwähnt, auf derselben Skala wie die Tiefenlage angebracht und kann gleichzeitig mit ihr abgelesen werden.

Es fehlt noch die Grösse A_1B_1; diese endlich ist auf der zweiten Skala des Röntgentiefenmessers ablesbar und braucht nur mit der vorher abgelesenen seitlichen Konstante multipliziert zu werden, um damit die seitliche Lage des Objektes in bezug auf einen bestimmten anatomischen Fixpunkt ermittelt zu haben.

Eine vollständige Messung der räumlichen Lage eines Objektes gestaltet sich

---

[1]) Wenn die wirkliche Tiefenlage x, die fälschlich abgelesene x_1 ist, so ergibt sich aus einfachen mathematischen Beziehungen, wenn die Distanz der Ausgangspunkte $f_1 = A \cdot f$ ist, 100 f die Distanz bedeutet, auf welche das Instrument geeicht ist und A ein echter oder unechter Bruch ist, die Beziehung:

$$x_1 = \left[\frac{A \cdot b + A \cdot f}{A \cdot b + f}\right] x.$$

Daraus kann man leicht die Fehler berechnen. Ist $A = 1$, d. h. $f_1 = f$, so ist $x_1 = x$, und die Angaben des Instrumentes stimmen genau.

demnach folgendermassen: Man setzt die Instrumentspitzen auf die beiden von einer „Stereoröhre" erzeugten Objektschatten auf und liest die Tiefenlage und die seitliche Konstante ab; dadurch hat man zunächst die Tiefenlage. Nun verschiebt man die Röhre unter Einschalten nur einer Kathode so weit parallel zu sich selbst, dass der Centralstrahl durch den gewählten anatomischen Fixpunkt geht, was leicht zu erreichen ist. Dann setzt man eine Spitze des Instrumentes auf den Schatten des anatomischen Punktes, die andere auf den Objektschatten auf und liest auf der zweiten Skala die Grösse der Entfernung ab. Diese, mit der seitlichen Konstante multipliziert, ist die gesuchte seitliche Lage des Objektes.

Der Röntgentiefenmesser vereinigt in sich mithin den Vorzug der einfachen Handhabung und der rein objektiven Beobachtungsmöglichkeit, so dass Fehler infolge subjektiver Einflüsse, z. B. der physiologischen Beschaffenheit der Augen usw. nicht möglich sind. Der Messbereich des Instrumentes erstreckt sich über eine Tiefenlage von 0 bis 250 mm, was für praktische Zwecke ausreichend sein dürfte.

Ein weiterer Vorzug des Instrumentes ist seine Stabilität und Unempfindlichkeit gegen mechanische Einwirkungen; endlich nimmt es nur einen äusserst geringen Raum ein, ein Umstand, der von nicht zu unterschätzender Bedeutung ist. Zum Transport werden die beiden Skalen des Röntgentiefenmessers herumgeklappt, und das ganze Instrument findet in einem schmalen Etui Platz.

Sowohl der Rötgentiefenmesser als auch die speciell dem Instrument angepasste Stereoröntgenröhre werden von der Firma Heinz Bauer & Co. G. m. b. H., Berlin W. 35 gefertigt.

Aus der Technik.

Ein neuer Härtemesser für Röntgenröhren.

Von

Ingenieur **Carl Beez**, Berlin.

Es hält für jeden, der in der Röntgentechnik nicht über grössere Erfahrung verfügt, ziemlich schwer, die Qualität einer Röntgenröhre, d. h. ihren Härtegrad, genau festzustellen. Man benutzt dazu meist die menschliche Hand, die eigene, oder die des Patienten. Hiervor ist jedoch zu warnen, weil dadurch die Haut dauernd geschädigt werden kann.

Man hatte deshalb vor längerer Zeit, zur Bestimmung der Durchdringungsfähigkeit der Röntgenstrahlen, den sogenannten Skiameter hergestellt. Dieser Apparat besteht im wesentlichen aus einer schachbrettartig angeordneten Reihe von Stanniolfeldern, deren Zahl oder Dicke von Feld zu Feld um denselben Betrag zunimmt. Auf dem über diesen Stanniolfeldern liegenden Barium-Platinschirm sieht man nach der jeweiligen Durchdringungsfähigkeit der Strahlen eine grössere oder kleinere Anzahl durchstrahlter Felder. Diese Art der Härtebestimmung hat sich jedoch nicht bewährt, weil die Angaben zu sehr von der Belastung der Röhren abhängig sind.

Benoist hat eine Härteskala angegeben, welche aus Aluminiumfeldern verschiedener Dicke und einem Silberplättchen besteht. Bei der Bestrahlung wird eines der Felder dieselbe Helligkeit auf dem Fluoreszenzschirm zeigen, wie das Silberplättchen. Die Nummer dieses Feldes giebt dann den Härtegrad der Röhre an. Da jedoch bei diesem Apparat photometrische Bestimmungen, welche die Aufmerksamkeit zu sehr in Anspruch nehmen, erforderlich sind, und daher bei ihrer häufig notwendigen Wiederholung ermüdend wirken, so hält ihn auch Dr. Albers-Schönberg[1]) für den Gebrauch im Röntgenlaboratorium, welches vorwiegend praktischen Zwecken dient, nicht für so empfehlenswert wie die nachfolgend beschriebene Waltersche Härteskala. Die Benoistsche Härteskala hat aber den grossen Vorteil, dass sie von der Belastung der Röhre vollkommen unabhängig ist und deshalb zu genaueren wissenschaftlichen Messungen sehr gut benutzt werden kann.

Eine verbesserte Ausführung der Benoistschen Skala ist das Kryptoradiometer nach Wehnelt.

Es besteht aus einem keilförmig gestalteten Aluminiumstreifen mit einem daneben angeordneten Silberstreifen. Beide Streifen können unter einem in einer Metallplatte befindlichen Schlitz verschoben werden. Um den Härtegrad festzustellen, stellt man die Streifen so in den Schlitz ein, dass auf dem

[1]) „Die Röntgentechnik", Lehrbuch für Ärzte und Studierende 1906.

Fluoreszenzschirm Aluminium und Silber dieselbe Helligkeit zeigen, und liest an einer Gradteilung die Stellung bzw. den Härtegrad der Röhre ab. Ganz ebenso wie die Benoistsche Skala hat das Wehneltsche Radiometer den Vorteil der Unabhängigkeit der Belastung der Röhre, es ist aber dem ersteren noch dadurch überlegen, dass die Härtegrade genauer abgelesen werden können; dagegen beruht die Messung natürlich auch wie bei der Skala von Benoist auf photometrischen Bestimmungen, welche das Auge ermüden.

Die Härteskala nach Walter unterscheidet sich wesentlich von den vorgenannten Apparaten. Das zu durchstrahlende Material besteht dabei nicht aus Stanniol oder Aluminium, sondern aus Platin, dessen Dicke für die verschiedenen Felder nicht in arithmetischer, sondern in geometrischer Progression wächst. Hierdurch ist nach Walter der Vorteil gegeben, dass man einerseits mit einer kleineren Anzahl Felder auskommt, so dass eine Numerierung überflüssig, andernteils die Bestimmung des Härtegrades von der Belastung der Röhre so gut wie unabhängig ist. Der wesentliche Teil der Härteskala besteht aus einer Bleischeibe, in welche 8 runde Löcher von ca. 5 mm Durchmesser eingeschlagen sind. Diese Löcher sind mit Platinscheiben belegt, deren Dicke für die Löcher 1—8 je 0,005, 0,01, 0,02, 0,04, 0,08 0,16, 0,32, 0,64 mm beträgt. Die Härte einer Röhre bestimmt man nun nach der Zahl der auf dem Leuchtschirm erscheinenden Felder.

Für den praktischen Gebrauch ist die Waltersche Härteskala ganz entschieden den vorherbeschriebenen vorzuziehen, da mittels derselben der Grad der Härte einer Röhre leicht und schnell festgestellt werden kann. Wenn aber auch diese Skala eine allgemeine Verbreitung nicht gefunden hat, so ist dies nur in ihrem verhältnismässig teuren Preis zu suchen, welcher manchen Besitzer einer Röntgeneinrichtung von der Anschaffung abhält.

Der Verfasser hat deshalb eine einfache neue Härteskala hergestellt, welche den Vorteil hat, ganz wesentlich billiger zu sein, als alle bis jetzt bekannten Skalen, sie kostet nur 7 Mark und ist dabei für den praktischen Gebrauch vollständig ausreichend.[1]) Sie besteht aus einer Bleiplatte von $11^1/_2$ cm Länge und $8^1/_2$ cm Breite, in welche fünf Durchschläge in Gestalt von fünf Buchstaben C B E E Z gestanzt sind, jeder dieser fünf Buchstaben ist mit einem Material hinterlegt, zwar von gleicher Stärke aber für Röntgenstrahlen von verschiedener Durchlässigkeit. Die so mit Buchstaben durchbrochene und hinterlegte Bleiplatte ist zwischen zwei Kartonstücke fest eingebettet und verschlossen und bildet, äusserlich gesehen, ein Kartonstück von 3 mm Stärke, auf welches die kurze Gebrauchsanweisung aufgedruckt ist.

Um den Härtegrad einer Röhre festzustellen, hält man diese Härteskala einfach auf die Rückseite des vorhandenen Bariumplatinschirmes, es werden dann je nach der Beschaffenheit der Röhre, auf dem Durchleuchtungsschirm 1—5 Buchstaben in Transparenz erscheinen. Die Hinterlegung der einzelnen Buchstaben ist so gewählt und geprüft, dass man auf der Skala aus der Zahl der erscheinenden Buchstaben, wie folgt den Härtegrad bestimmt.

5 Buchstaben: **Zu hart**, für röntgenographische Zwecke nicht mehr brauchbar. Entspricht Walter-Skala 8 Felder.

4 Buchstaben: **Mittelweich**, geeignet für Aufnahme von Becken, Hüftgelenk, Wirbelsäule, Nierensteinen von korpulenten Personen (mit Blende) und für Durchleuchtungen (Moritzsche Messungen) ebenfalls mit Blende. Entspricht Walter-Skala 7 Felder.

3 Buchstaben: **Weich**, für Aufnahme von Becken, Hüftgelenk, Wirbelsäule, Nierensteinen von Durchschnittspersonen (mit Blende), ferner Schädel, Hals, obere und untere Extr., Schultern, für Durchleuchtung dünner Personen und Kinder. Entspricht Walter-Skala 5 Felder.

2 Buchstaben: **Sehr weich**, für Aufnahme und Durchleuchtung von Hand, Fuss, kindliche Extr., Luxat. cox. von Säuglingen, Thorax-Übersicht von kl. Kindern. Entspricht Walter-Skala 4 Felder.

1 Buchstabe: **Zu weich**, kaum noch zu gebrauchen. Entspricht Walter-Skala 2 Felder.

Diese Gebrauchsanweisung ist auf jeden Apparat aufgedruckt. Mit Hilfe derselben ist es nicht allein möglich den Härtegrad einer Röhre schnell festzustellen, sondern es lässt sich aus derselben auch sofort ersehen, für welche Zwecke sich eine Röhre eignet. Ferner kann man auf einem an den Röhrenhals geklebten kleinen Papierstreifen jede Röhre mit Zeichen versehen (1—5 Striche) korrespondierend mit der Anzahl der auf der Härteskala erscheinenden Buchstaben, was besonders bei Auswahl einer grösseren Anzahl von Röhren zu empfehlen ist. Man braucht dann nicht lange zu suchen um für jede Durchleuchtung oder Aufnahme die geeignete Röhre zu finden.

Ein ganz wesentlicher Vorteil der neuen Beez-Skala ist, dass der Apparat infolge seiner kleinen Dimensionen und seiner kartenförmigen Gestalt in der Brieftasche oder Westentasche mitgenommen

[1]) Zu beziehen von Carl Beez, Konstrukteur von elektromedizinischen und Röntgenapparaten, Berlin, Friedrichstrasse 133.

werden kann und so dem Radiologen die Bequemlichkeit bietet, auch bei Besuchen in fremdem Röntgenlaboratorium seine Härteskala bei sich zu tragen.

Ein weiterer grosser Vorzug ist, dass der kleine Apparat vorübergehend oder dauernd in einer Ecke des Durchleuchtungsschirmes befestigt werden kann. Hierdurch ist die Möglichkeit gegeben auch während der Durchleuchtungen in jedem Moment durch einen einfachen Seitenblick den Härtegrad der Röhre zu beobachten. Diese Anordnung der Skala ist von grosser Wichtigkeit, wenn man bedenkt wie häufig es auch dem geübten Radiologen passiert, dass ihm bei längeren Durchleuchtungen oder durch Überlastung, die Röhre weicher und oft sogar unbrauchbar wird. Ein Blick auf die Ecke des Schirmes an welcher die Härteskala befestigt ist, genügt, um sich von Zeit zu Zeit über den Grad der Röhre zu orientieren. Zu diesem Zweck sind alle Apparate untereinander übereinstimmend so hergestellt, dass ihre Angaben auf eine Entfernung von ca. 50 cm von der Antikathode der Röhre richtig sind. Die Skala ist ganz wie die Waltersche von der Belastung der Röhre so gut wie unabhängig.

Ein Aufnahmestuhl für Orthophotographie mit Röntgenlicht.

Die grundsätzliche Einrichtung dieses, besonders für Herzaufnahmen bewährten Stuhles hat Albers-Schönberg angegeben und ausführlich beschrieben (diese Zeitschrift Bd. 9, 1905/06, Seite 391 und 392). Die Aufnahmen werden dadurch hergestellt, dass der Patient auf einem verschiebbaren Stuhlsitz zwischen der photographischen Platte und einer Blende mit vertikalem oder horizontalen Schlitz, hinter welcher die Röntgenröhre aufgestellt ist, Platz nimmt und der Stuhlsitz vor der Röhre und Blende vorbeigezogen wird, sodass auf der mit dem Patienten bewegten Platte ein Röntgenogramm aufgenommen wird. Das Bild, welches auf diese Weise bei Anwendung einer vertikalen Schlitzblende auf die Platte geworfen wird, ist daher in horizontaler Richtung genau, während die vertikalen Massverhältnisse in dem gleichen Masse verzerrt sind, wie bei den gewöhnlichen Übersichtsaufnahmen. In den meisten Fällen, besonders bei Herzaufnahmen, genügt eine genaue Queraufnahme. Wenn jedoch ein orthodiagraphisches Bild auch in senkrechter Richtung erwünscht ist, so wird der Stuhl senkrecht auf oder abbewegt und zugleich wird eine Blende mit wagerechtem Schlitz vor die Röntgenröhre gestellt, so dass sich ein Bild ergiebt, welches in senkrechter Richtung genau ist und nur in wagerechter Richtung Verzerrungen aufweist. An Hand der beiden Aufnahmen kann dann die wirkliche Form der photographierten Organe beurteilt werden.



Der von Albers-Schönberg beschriebene Aufnahmestuhl hat einen von Hand zu bewegenden Triebmechanismus für die Seiten- und Höhenverstellung. Genauere Bilder, als sie mit Hülfe eines solchen

Handmechanismus gefertigt werden können, erzielt man naturgemäss bei Anwendung eines motorischen Antriebes für die Verschiebung des Sitzes während der Aufnahme. Die Verschiebung geht dann mit grösster Gleichmässigkeit von statten und das Röntgenogramm fällt dann auch in seiner Schattierung genau aus. Zugleich wird die Herstellung der Aufnahme bequemer möglich und der Arzt kann den Patienten während der photographischen Aufnahme beobachten, so dass er leicht beurteilen kann, ob sich bei etwaigen ungewollten Bewegungen eine sofortige Neuaufnahme nötig macht.

Der neue Untersuchungsstuhl (vgl. die Abbildung) besteht im wesentlichen aus zwei Teilen, dem auf Rollen fahrbaren Unterteil und dem mit demselben beweglich verbundenen seitlich und in der Höhe verstellbaren Sitz. Das Unterteil setzt sich zusammen aus einer Fussplatte mit 4 Füssen und einer oberen Verbindungsplatte, auf welcher der Sitz beweglich angeordnet ist. Der Sitz ist mit einer Rückenlehne aus Segeltuch, mit Armstützen und einem auf niedrigen Armlehnen verschiebbaren Kassettenhalter ausgerüstet. Der Antrieb erfolgt mechanisch durch einen unter dem Sitz angebrachten Elektromotor. Dieser Motor betreibt mittels eines Übersetzungsgetriebes eine mit einem Schraubengewinde versehene wagerechte Achse. Dreht sich diese Achse in bestimmter Richtung, so wird der Stuhlsitz nach rechts geschoben. Sobald der Sitz weit genug nach rechts gekommen ist, wird der Motor durch eine besondere Ausrückvorrichtung selbsttätig abgeschaltet.

Will man noch eine Wiederholung der Aufnahme vornehmen, so braucht man nur einen Hebel umzulegen und der Stuhl bewegt sich in entgegengesetzter Richtung, also von rechts nach links, bis auch diese Bewegung selbsttätig abgestellt wird. Bei der seitlichen Bewegung wird eine vertikale Schlitzblende an dem Schutzkasten der Röntgenröhre angebracht. In ganz entsprechender Weise wie die seitliche Bewegung des Stuhlsitzes vollzieht sich auch die Auf- und Abbewegung desselben, indem von dem Motor eine senkrechte Schraubenspindel gedreht wird. Bei dieser Bewegung wird eine horizontale Schlitzblende angewendet.

Als besonders vorteilhaft hat sich bei der oben beschriebenen Konstruktion ergeben, dass die Röntgenröhre selbst, und auch die Blende am Ort feststehen bleibt und in den gewöhnlich zur Anwendung kommenden Schutzkasten verwendet werden kann. An der Bewegung des Stuhlsitzes nehmen also auch keinerlei Leitungen, insbesondere keine Hochspannungsleitungen teil, die Stromzuleitungen können auf dem nächsten Wege zu den Apparaten geführt werden. Der Stuhl steht auf Rollen, so dass er nach dem Gebrauche leicht beiseite gestellt werden kann.

Die Vorbereitungen für die Aufnahme und die Aufnahme selbst vollziehen sich ziemlich schnell. An einer geeigneten Stelle des Untersuchungszimmers wird die Röntgenröhre im Schutzkasten, dem eine vertikale Schlitzblende aufgesetzt wird, betriebsfertig aufgestellt, und dann wird der Aufnahmestuhl in die Mitte vor den Fokus der Röntgenröhre gerückt. Mit einer Doppelleitung wird der Elektromotor des Aufnahmestuhles durch einen Stöpsel an die Steckdose der Licht- oder Kraftleitung angeschlossen. Darauf wird der auf den Armlehnen angeordnete Kassettenhalter nach vorn herausgezogen und mit einer Platte beschickt, wonach der Patient in dem Stuhle Platz nehmen kann. Es wird noch der Schutzkasten in die für die Horizontalbewegung erforderliche Höhe gestellt und dann ohne Wirksamkeit der Röntgenröhre der Stuhlsitz durch Einschalten des Elektromotors bis in die eine Endstellung gebracht. Darauf schiebt man den Kassettenhalter mit der geladenen Kassette ein, setzt die Röntgenröhre und den Stuhlsitz, während der Patient den Atem in mittlerer Respirationsstellung anhält, in Tätigkeit und in wenigen Sekunden ist die Aufnahme fertig; die Platte wird alsdann in gewöhnlicher Weise entwickelt. Die Abbildung zeigt den Apparat für eine Vertikalaufnahme in gebrauchsfertigem Zustande.

Der Stuhl wird von der Firma Max Kohl, Werkstätten für Präzisionsmechanik und Elektrotechnik, Chemnitz, gebaut, sein Antrieb ist durch Gebrauchsmuster geschützt.

24. Juli 1907. E. A.

Correspondenzen.[1])

In meinem Referat (in dieser Zeitschrift Bd. XI, pag. 135) über die Arbeit P. Haglunds: „Über Fraktur des Tuberculum ossis navicularis in den Jugendjahren und ihre Bedeutung als Ursache einer typischen Form von Pes valgus“ in der Zeitschrift für orthopädische Chirurgie Bd. XVI, pag. 347, bemerkte ich, dass die von Haglund als Fragmente einer Abrissfraktur beschriebenen

---

[1]) Seitens der Redaktion der Fortschritte auf dem Gebiete der Röntgenstrahlen ist eine **Auskunftsstelle** für alle auf die Anwendung der Röntgenstrahlen sich beziehenden Angelegenheiten eingerichtet worden. Fragen medizinischer, physikalischer oder technischer Art werden beantwortet und, soweit dieselben von allgemeinem Interesse sind, unter dieser Rubrik publiziert. Alle Anfragen sind direkt an die Redaktion Prof. Dr. Albers-Schönberg, Klopstockstr. 10, Hamburg, zu richten.

Schatten eine ausserordentliche Ähnlichkeit besässen mit den, von Grashey beschriebenen Ossa tibialia externa.

Dem gegenüber teilt Haglund im vorigen Heft (pag. 213) mit: „Von Ossa tibilia externa, die ich wohl kenne, kann gar nicht die Rede sein". Meine Vermutung, dass ein Irrtum vorliegen könnte, stützte sich nun aber gerade auf folgenden Satz der Haglundschen Arbeit pag. 849: „Obwohl auf Röntgenbildern eine Menge solcher Extraknochen beobachtet worden ist, hat man doch nie, so viel ich weiss, einen solchen Extraknochen an der Spitze des Os naviculare gesehen, noch ist der Platz im Ligamento calcaneo-naviculare für das Entstehen eines Sesamoidknochens günstig."

Dass die Reproduktionen, sowohl wie der Text Haglunds auch andere Leser keineswegs überzeugen konnten, dass hier wirklich Frakturen vorliegen und ein Versehen ausgeschlossen ist, mögen folgende Zeilen beweisen, die ich einer Arbeit Lilienfelds: „Über die sogenannten Tarsalia, die inkonstanten, accessorischen Skelettstücke des Fusses und ihre Beziehungen zu den Frakturen im Röntgenbild" in der Zeitschrift für orthopädische Chirurgie Bd. XVIII, pag. 224, entnehme und hier, da vielleicht nicht jedem zur Hand, im Wortlaut folgen lasse:

„Wie wichtig aber diese Kenntnis des so häufig vorkommenden Tibiale ist, beweist eine im ‚Bd. XVI, Heft 3 der Zeitschrift für Orthopädie' erschienene Arbeit von Patrik Haglund, Dozent in Stockholm, „Über Frakturen des Tuberculum ossis navicularis in den Jugendjahren und ihre Bedeutung als Ursache einer typischen Form von Pes valgus". Daselbst bildet der Verfasser zwei typische Fälle von Os tibiale, in einem sogar doppelseitig, ab bei Patienten diesseits der Pupertät, und obgleich jedes Trauma geleugnet wird, nimmt er doch an, dass es sich um eine Abrissfraktur an der Tuberositas ossis navicularis handle. Unglücklicherweise haben seine Patienten Plattfussbeschwerden, um derentwillen sie überhaupt erst den Arzt aufgesucht haben, und er folgert aus dem Befund der Röntgenbilder und der Lokalbesichtigung, dass sich infolge der Frakturen eine ganz besondere Form des Pes valgus herausgebildet habe, indem er noch besonders betont, dass an dieser Stelle ein ‚sogenanntes Sesambein' doch nicht vorkomme. Auf die falschen Schlüsse des Verfassers, die sich auf einer falschen Voraussetzung aufbauen, kann ich hier nicht eingehen, aber sie sind charakteristisch dafür, wie manchmal einige wenige Fälle, irrtümlich aufgefasst, imstande sind, weitgehende Theorien zu erzeugen, die sich dann in der Litteratur fortpflanzen und als Tatsachen verbreitet werden, ohne dass sie jemals nachgeprüft werden. Im übrigen sind die Fälle besonders dadurch interessant, dass sie jugendliche, noch in der Entwicklung begriffene Individuen betreffen."

Hamburg, den 16. Juli 1907. G. F. Haenisch.

Bei einer Röntgenbestrahlung eines ausgedehnten Lupus des Gesichtes ist eine sehr starke entzündliche Reaktion desselben eingetreten und später schloss sich Haarausfall der Stellen an, die wenig geschützt werden konnten. Nach Aussetzen der Bestrahlung hielt der Haarausfall noch eine Zeitlang an und hörte dann auf. Als dann wieder mit allem möglichen Schutz bestrahlt wurde, begann kurze Zeit darauf wieder der Haarausfall. Ich kann nur annehmen, dass die Zellen der Haarwurzel von der früheren Bestrahlung sich noch nicht ganz erholt hatten und dass die elektrische Ladung des Körpers durch die hochgespannten Ströme bei der Röntgenbestrahlung die Haarwurzelzellen geschädigt hat, trotzdem die betreffenden Haarpartien mit Bleiplatten abgedeckt waren. Ich möchte nun fragen, ob derartiges schon beobachtet worden ist, d. h. dass die Röntgenstrahlen unter gewissen Umständen auch durch Allgemeinwirkung schädigend wirken können. Für die Praxis hat das den Wert, dass ich mich scheue, die Röntgenbehandlung bei dieser Patientin weiter anzuwenden, da ich ferneren Haarausfall fürchte. Es gehen jetzt nach ca. zwei Monaten noch immer etwas Haare aus.

Krefeld, den 17. August 1907. Dr. Senger,
Spezialarzt für Chirurgie u. Hautkrankheiten.

Bücherbesprechungen.

Verhandlungen der Deutschen Röntgen-Gesellschaft Band III. Verhandlungen und Berichte des dritten Kongresses am 31. März und 1. April 1907 in Berlin. Herausgeben vom Publikations-Sonderausschuss, redigiert von Professor Dr. Albers-Schönberg in Hamburg. Hamburg, Lucas Gräfe & Sillem, 1907. Hoch 4°. XXII, 186 Seiten und 3 Tafeln. Preis 8 Mark.

Therapeutische Technik für die ärztliche Praxis. Ein Handbuch für Ärzte und Studierende. Herausgegeben von Prof. Dr. Julius Schwalbe. Zweiter Halbband. 169 Abbildungen. Leipzig 1907, Verl. v. G. Thieme. Preis 11.20. Mk.

Über den ersten Halbband, in dem auch ein Kapitel der Technik der Röntgentherapie gewidmet ist, wurde seinerzeit in dieser Zeitschrift, Band XI, Heft 2, pag. 125 berichtet.

Mit Erscheinen des zweiten Bandes liegt das Werk jetzt vollendet vor. Das im ersten Bande begonnene achte Kapitel, Technik der Behandlung einzelner Organe wird in derselben vollendeten Weise zu Ende geführt.

In 14 Unterabteilungen werden abgehandelt: Ohr von Siebenmann (Basel), Nase, Rachen Kehlkopf, Trachea, Bronchien von E. P. Friedrich (Kiel), Pleura, Lungen von Hoppe-Seyler (Kiel), Herz von J. Schwalbe (Berlin), Speiseröhre, Magen, Darm von Ad. Schmidt (Dresden), Chirurgische Behandlung des Darmes und Abdomens von Czerny (Heidelberg), Harnorgane, männliche Genitalorgane von Jos. Englisch (Wien), Weibliche Genitalorgane von Fritsch (Bonn), Nervensystem von Strümpell und Ed. Müller (Breslau). Für den praktischen Arzt wird das Handbuch in unzähligen Fällen ein willkommener und unentbehrlicher Ratgeber sein. Wir sind überzeugt, dass das inhaltsreiche, in seiner Art einzige Werk die Verbreitung finden wird, die es verdient.

Haenisch (Hamburg).

Vereine und Kongresse.

Medizin. Ges. zu Chemnitz. Sitzung 14. November 1906.

Hoehl demonstrierte **Röntgenbilder aus dem Gebiete der innern Medizin.**

Fraenkel: **Lage und Massbestimmungen durch Röntgenstrahlen.** Diese werden vorgenommen mittels eines Holzrahmens, an dessen Rändern Stahlnadeln eingesetzt sind. Die Feststellung des Sitzes von Fremdkörpern und die Messungen werden durch Konstruktion eines Koordinatensystems vorgenommen, welches durch Verbindung der auf dem Röntgenogramm mit abgebildeten Nadeln entsteht. (Ausführliche Mitteilung ist in den „Fortschritten" erschienen.)

Nürnberger mediz. Gesellsch. und Poliklinik. Sitzung 20. Dezember 1906.

Gessner stellt **Patientin** vor, bei welcher durch **Röntgenogramm Knochenbrückenbildung zwischen Radius und Ulna** nach veraltetem Bruch der Ulna nachgewiesen wurde. Ohne Röntgenogramm war die Diagnose unmöglich. Dann bespricht er die Bedeutung des Röntgenverfahrens für die Erkennung der Mittelfussknochenbrüche.

Görl zeigt eine Kranke mit **ausgedehntem Gesichtslupus und grosser Zerstörung, die mit ausgezeichnetem Erfolg röntgenisiert wurde.**

Ärztl. Verein Marburg. Sitzung 21. Februar 1907.

De la Camp: **Zur Frage der biologischen Wirkung der Röntgenstrahlen.** Am besten wird das Blut myelogener Leukämiker beeinflusst, aber auch nicht immer, wie er durch Vorführung einer Kranken, die ohne Erfolg behandelt wurde, beweist. Für die Beurteilung der Wirkung der Röntgenstrahlen ist der respiratorische Gaswechsel mit heranzuziehen. Der Einfluss der Röntgenstrahlen auf Leukämiker ist nur symptomatisch. Sie bewirken eine nekrobiotische Zerstörung hauptsächlich der jüngeren Leukocyten in ihren Bildungsstätten. Ob Leukotoxine entstehen oder nicht, lässt sich bisher nicht mit Sicherheit beweisen oder leugnen; er selbst hat keine finden können. — **Die Wirkung der Röntgenstrahlen bei der Basedowschen Krankheit.** Er hat 3 Fälle vergeblich bestrahlt, bei einem 4. Fall trat Besserung durch Galvanisation des Sympathicus vor der Bestrahlung ein. Dass kurze Bestrahlungen eine Stickstoffretention bewirken, glaubt er nicht. Die Rudingerschen Beobachtungen erklärt er damit, dass die Heilung bei dessen Fällen anderweitig gerade eingetreten sei, und beim heilenden Basedowkranken trete stets die Stickstoffretention ein. — Demonstration von **Röntgenbildern eines Akromegalen,** dessen Knochen regressive neben den progessiven Knochenveränderungen zeigen.

28. Balneologenkongress.

Immelmann: **Behandlung der chronischen Bronchitis und des Bronchialasthmas mit Röntgenstrahlen.** Er berichtet über sehr günstige Erfolge. Die Behandlung muss mit dem Beginn des Asthmas einsetzen und eine Zeitlang nach dem Anfall fortgeführt werden. Die Art der Wirkung der Röntgenstrahlen kann bisher nicht erklärt werden.

Laqueur: **Versuche mit künstlichen radiumemanationshaltigen Bädern.** Auf Gesunde wirken sie nicht, aber erkrankte Gelenke bei chronischem Rheumatismus verändern sie im Sinne der Moorbäder. Seine Versuche stellte er mit Radiosal (Höchster Farbwerke) an.

Ärztl. Ver. Nürnberg. Sitzung 17. Januar 1907.

Bandel: **Die Röntgenuntersuchung des Magens.** Demonstration von Zeichnungen und Besprechung der Wichtigkeit der Holzknechtschen Methode für die Magenuntersuchung bei den verschiedenartigsten Erkrankungen.

In der Diskussion demonstriert Schilling Orthodiagramme normaler und kranker Mägen. Der Schirmuntersuchung schreibt er nicht die Wichtigkeit zu wie Holzknecht, in dessen Buch seien die Bilder stark schematisiert. Die Vorteile der Röntgenuntersuchung liegen s. Ans. nach mehr auf wissenschaftlichem wie auf praktisch diagnostischem Gebiet.

Medizin. Gesellsch. Magdeburg. Sitzung 7. Februar 1907.

Blenke: **150 Röntgenbilder aus der Chirurgie, Orthopädie und Unfallheilkunde.**

In der Diskussion macht Tschmarcke darauf aufmerksam, dass die richtige Deutung des Röntgenogrammes für den Laien unmöglich ist und dass man daher nie Unfallkranken Röntgenogramme aushändigen soll. Die Herstellung solcher durch Laien ist zu verwerfen. Jedoch soll den Unfallakten erforderlichenfalls ein Röntgenogramm ohne Bedenken zugefügt werden, da bei den Schiedsgerichten stets ein Sachverständiger zur richtigen Demonstration zugegen ist.

36. Kongress der deutschen Ges. f. Chirurgie. 1.—3. April 1907.

Deutschländer: **Verrenkungsbrüche des Os naviculare und ihre Folgen.** Dieser Bruch kommt häufiger vor als bisher angenommen, er ist nur durch Röntgenogramm festzustellen. Meist entsteht er durch geringfügige Traumen und hat sehr schwere Folgen für die Gebrauchsfähigkeit des Fusses, da ihm deformierende Entzündung des Chopartschen Gelenkes zu folgen pflegt. Durch Talusexstirpation und Resektion hat er gute Erfolge erzielt.

Lehrnbecher: **Röntgenbilder von Fissuren und Infraktionen.** Diese waren nur auf dem Wege des Röntgenogrammes zu diagnostizieren, da keine klinischen Anhaltspunkte vorlagen.

Grüneberg: **Röntgenbild vom Oberschenkelbruch eines Knaben,** der intra partum einen Oberschenkelbruch mit starker Verschiebung erlitten hatte und der mit Verschiebung ausgeheilt war. Nach 1 Jahr ist von der Verschiebung nur noch geringer Vorsprung übrig, trotzdem keine Behandlung stattgefunden hatte. Durch Muskelwirkung ist die Difformität allmählich ausgeglichen.

König betont die allgemeine Bedeutung dieses Bildes. Auch er hat wiederholt das Gleiche beobachtet.

British Xray society.

Morton: **Die Röntgentechnik in Amerika.** Er giebt eine durch persönliche Anschauung gewonnene Übersicht über die Art der angewandten Apparate, die Stärke des Stromes und die erzielten Resultate. Die Apparate sind meist gross und schwer gebaut, mit hohem Eisen- und Kupfergewicht. Die Primär- und Sekundärrollen sind mit bedeutend stärkerem Draht gewickelt als in England üblich. Dadurch ist es möglich, sehr hohe Strommengen aus der sekundären Rolle zu entnehmen. Alle Apparate arbeiten mit 220 V. Primärspannung und viele haben bis 15 M.-A. im sekundären Stromkreis. Durch diese Verhältnisse ist es möglich, selbst sehr starke Körper zu durchdringen. Er sah z. B. Becken- und Wirbelsäulenbilder sehr starker Personen, die in 20 Sek. hergestellt waren und genau die Knochenstruktur erkennen liessen. Die Frage der Messung der Röntgenstrahlendosen ist auch in Amerika trotz eifrigster Arbeit noch ungelöst.

Baker: **An Xray plate and tube tester.** Die für Röntgenphotographie verwandten Platten sind nicht in gleicher Weise auf ihre Lichtempfindlichkeit zu prüfen wie solche für gewöhnliche Photographie. Gegen Röntgenlicht empfindliche Platten sind oft weniger empfindlich für Licht und umgekehrt. Zur Prüfung der Empfindlichkeit verwendet er ein „Sensitometer" das er herstellt aus einer Bleiplatte mit 12 quadratischen Öffnungen die mit bleijodidhaltigen Gelatineplatten beklebt werden. Jedes Quadrat ist mit einer andern, bestimmten Anzahl übereinander geklebter solcher Platten verschlossen. So erreicht er die verschiedensten Intensitäten des Röntgenlichtes, wenn er diesen Schirm zwischen Röhre und Leuchtschirm bezw. Platte einschaltet. Ein anderes Verfahren besteht darin, dass die photographische Platte hinter einem undurchlässigen, rotierenden Schirm, der einen Schlitz trägt, gewisse Zeiten dem Röntgenlicht ausgesetzt wird. Durch bestimmte Formeln berechnet er dann die Empfindlichkeit. Er hat Versuche angestellt mit einfach und mehrfach mit Emulsion begossenen Platten und gefunden, dass letztere für die Röntgenphotographie keinen Vorteil bieten! Um die Empfindlichkeit der Platten zu erhöhen, hat er feingepulverten wolframsauren Kalk der Emulsion zugesetzt und will hierdurch bessere Ergebnisse erzielt haben als durch Verwendung des Verstärkungsschirmes.

Verein f. innere Medizin in Berlin. Sitzung 25. März 1907.

Schuster: **Tumor der Hypophyse.** Bei dem 33jähr. Mann, bei welchem schwere Gehirnerscheinungen bestehen, gelang Immelmann der Nachweis einer mehrfach vergrösserten Sella turcica und dadurch die Bestätigung der Diagnose.

Unterelsäss. Ärzteverein in Strassburg. Sitzung 22. Dezember 1906.

Kraft: **Röntgenbilder eines Nierensteins.** Bei einer 44jähr. Frau, die nie an Steinkoliken gelitten hatte, bei der aber andere Symptome Steinverdacht erregten, wies Kr. ein grosses Konkrement in der Nierengegend und mehrere kleinere in der Nierenbeckengegend nach. Die Operation bestätigte die Diagnose.

XXIV. Kongress f. innere Medizin. Wiesbaden. 15.—18. April 1907.

Köhler: **Kinematographische Röntgenvorführungen normaler und pathologischer Atmung.** Die kinematographischen Aufnahmen sind nicht wie bei der gewöhnlichen Photographie fortlaufend gemacht, sondern es handelt sich um Einzelaufnahmen der verschiedenen Atmungsphasen, die dann kinematographisch vorgeführt werden. Zu solchen Aufnahmen eignen sich nur sehr intelligente Leute. Die Vorführungen umfassten normale Atmung und solche bei starrem verknöchertem Brustkorb, bei welchem die Zwerchfellbewegungen ganz besondere Eigentümlichkeiten zeigen.

III. internationaler Kongress für medizinische Elektrologie und Radiologie in Mailand. 5.—9. September 1906.

Oudin: **Der gegenwärtige Stand der Radiumtherapie.** Die α-Strahlen des Radiums sind stark baktericid, auch wirken sie auf Wut- und Schlangengift. Die rationelle Radiumbehandlung ist schwierig wegen der mangelnden Messbarkeit und weil man die einzelnen Strahlenarten nicht voneinander trennen kann. Bei den verschiedenartigsten Hautkrankheiten und bösartigen Geschwülsten sind zweifellos Erfolge mit Radiumbehandlung erzielt.

Diskussion. Schiff und Winkler heben ebenfalls die guten Erfolge bei den oben erwähnten Krankheiten hervor und betonen die Unsicherheit der Technik.

Steiner spricht auch über den letzteren Punkt. Manchmal kann man mit grossen Dosen noch gute Erfolge haben, wo kleine überhaupt nicht wirkten. Bei Trachom hat er mehrfach gute Erfolge gehabt, auch Pannus aufgehellt. Er wendet sich dann gegen den Missbrauch, der zu Reklamezwecken mit der Radioaktivität der Mineralwässer getrieben wird. Erst ist die Wirkung dieser Radioaktivität genauer zu erforschen. Die Chirurgen müssen zu einer gedeihlichen Entwicklung dieses neuen Zweiges der Heilkunde der Radiumtherapie mehr Interesse entgegenbringen.

Guilloz: **Über die radiographische und radioskopische Stereoskopie und Stereometrie.** Das einfache Röntgenogramm giebt uns eine Perspektive wie das „monokuläre Relief" und ist mangelhaft. Die Stereoskopie sucht dem abzuhelfen. Durch Formeln, die von Marie und Ribaut angegeben sind, lassen sich die Aufnahmewinkel berechnen. Zum Betrachten sind besondere Apparate nötig. Man kann auch stereoskopische Bilder in natürlicher Grösse sehen und nach Violle gitterförmige Geflechte zur Messung anwenden. Villard hat eine stereoradioskopische Röhre konstruiert. Für die Aufnahmen empfiehlt Guilloz das Gitterverfahren, für stereoskopische Radioskopie die Röhre von Villard.

Schiff: **Über die Behandlung von Epitheliomen.** Der Vortrag deckt sich inhaltlich mit der Veröffentlichung in den „Fortschritten" X. 4.

Verein f. wissensch. Heilkunde in Königsberg i. Pr. Sitzung 3. Dezember 1906.

Scholtz: **Neue Indikationen für die therapeutische Anwendung der Röntgenstrahlen.** Ekzeme, namentlich ältere, verborkende der Handflächen, Onychogryphosis wurden durch Röntgenstrahlen gut und schnell beeinflusst. Auch oberflächliche Hautkrebse hat er damit geheilt. In einem Fall jedoch, bei welchem offenbar auch in tieferen Schichten Krebsgewebe lag, ging nach oberflächlicher Vernarbung die Geschwulst in der Tiefe weiter. Dieselbe Beobachtung machte er bei Behandlung eines inoperabelen Brustkrebses. Während Feuermäler beim Erwachsenen nicht beeinflusst wurden, schwand ein wachsendes Angiom bei einem kleinen Kind ohne Reaktion. Chronischer Rheumatismus und Ankylosen waren der Behandlung unzugänglich, dagegen heilten tuberkulöse Knochenerkrankungen. Besonders schnell und leicht heilte Spina ventosa. Er hält den Fall für besonders beweisend, weil von 3 kranken Fingern der einen Hand erst einer bestrahlt und dadurch gebessert wurde, während die zwei andern unbehandelt blieben. In $^1/_4$ Jahr war der bestrahlte gebessert, die andern verschlimmert bezw. unverändert, heilten dann aber auch auf Bestrahlung.

Diskussion. Lexer: Bei der Spina ventosa sind wahrscheinlich nur die Granulationen nach der Bestrahlung geschrumpft und dadurch ist die Verkleinerung eingetreten. Er glaubt nicht an Heilung. Auch oberflächliche Hautkrebse sind, wenn irgend möglich, zu operieren; nur durch ihren Sitz, ihre Ausdehnung und das Alter der Kranken inoperabele durch Bestrahlung zu behandeln. Lippenkrebse sind immer zu operieren.

Ärztl. Ver. in Frankfurt a. M. Sitzung 4. März 1907.

Franze: **Durchsichtige Zeichenebene aus Celluloid für Orthoröntgenographie.** Man kann durch ihre Hilfe beliebige Punkte und Linien der Thoraxoberfläche in das Orthodiagramm einzeichnen. Letzteres selbst zeichnet man auf ein Blatt weisses Papier, das über den Celluloidschirm gespannt ist.

Herxheimer: **Therapie der venerischen Leistenbubonen.** Er empfiehlt die Röntgenbestrahlung, die besonders bei strumösen Bubonen schneller zur Heilung führt als andere Mittel. Vereiterte Bubonen müssen vorher entleert werden. Nur harte Strahlen sind zu verwenden. Bei 6 Fällen reichten 5 Bestrahlungen in 3 Wochen zur Heilung aus. .... p.

Wissenschaftliche Gesellschaft deutscher Ärzte in Böhmen. Sitzung vom 16. Januar 1907.

Mendl: **Zur Frage der akuten Herzdilatation.** M. vertritt die Ansicht, dass der sichere Nachweis einer akuten Herzdilatation nach forcierten Muskelanstrengungen nur durch das Röntgenverfahren, bezw. die Orthodiagraphie möglich ist. Auf Grund seiner Versuche an Ringkämpfern lehnt M. eine akute Dilatation bei gesundem Herzmuskel ab. Besprechung der Veränderungen des Pulses, Blutdrucks, Harns etc.

K. k. Gesellschaft der Ärzte in Wien. Sitzung vom 3. Mai 1907.

Lotheissen: Im Anschluss an die klinische Demonstration zweier wegen ausgedehnter **Lungengangrän** operierter Patienten weist L. auf die Wichtigkeit einer genauen Lokaldiagnose hin. Nur bei sicher lokalisiertem Herde darf operiert werden. Zur Auffindung kleinerer Herde ist das Röntgenverfahren unentbehrlich.

Gesellschaft für innere Medizin und Kinderheilkunde in Wien. Sitzung vom 2. Mai 1907.

Schüller stellt eine Frau mit **Spondylitis** der **Lendenwirbelsäule** vor. Das Röntgenogramm zeigt einen destruktiven Prozess am vierten Lendenwirbel mit Verschiebung des dritten.

Derselbe demonstriert ein Röntgenogramm eines 20jährigen Mädchens mit **asymetrischer Assimilation des fünften Lendenwirbels an das Kreuzbein.** Die Ursachen der Gehbeschwerden und Kreuzschmerzen konnten vorher nicht eruiert werden.

Wiener dermatologische Gesellschaft. Sitzung am 24. April 1907.

Müller stellt ein 19jähriges Mädchen mit **Sklerodermie** und **Sklerodaktylie** vor. Die Affektion zeigt sich besonders ausgesprochen an den Händen. Das Röntgenogramm lässt eine Auffaseruug der Knochenenden erkennen, wegen Konsumption der Gelenke sind die Gelenkslinien verschwunden, ein Gelenk zeigt sich subluxiert. In der Diskussion weist Weidenfeld auf jene eigenartigen Fälle hin, bei denen die Sklerodermie, eine eigentliche Hauterkrankung, tiefer gelegene Gewebe, wie in diesem Falle die Knochen, ergreift. Ullmann teilt mit, dass nicht nur eine derartige Knochenauffaserung, sondern auch konzentrische Atrophie, ja sogar vollständige Resorption nachgewiesen worden ist. Therapeutisch waren Fibrolysininjektionen von Erfolg begleitet. Haenisch (Hamburg).

Société Belge de Radiologie. 1907.

Henrard: **Anwendung der stereoskopischen Röntgenographie zur Bestimmung der Lage von Fremdkörpern im Organismus.** Über die stereoskopische Aufnahmetechnik des Verfassers ist in den Fortschritten Bd. 6, pag. 163 ausführlich referiert worden. Neuerdings giebt nun derselbe diesem Verfahren auch bei der in der Überschrift angegebenen Aufgabe den Vorzug vor den geometrischen und den röntgenoskopischen Methoden, von denen er die ersteren für zu umständlich und die letzteren für zu unsicher hält. Bei der seinigen bestimmt er zunächst die Lage des Fremdkörpers in der zu der gewählten Aufnahmerichtung senkrechten Ebene röntgenoskopisch und merkt dabei den zugehörigen Strahl oben auf der Haut an. Dann legt er das Organ auf die stereoskopische Kassette, stellt die Röhre mit Hilfe seines „Einfallsanzeigers", d. h. eines um die letztere gelegten Halbkreises mit herabhängendem, durch eine Öse verschiebbarem Lot, senkrecht darüber, verschiebt dieselbe sodann für die erste Aufnahme um $\frac{\Delta}{2}$ nach rechts und für die zweite um $\frac{\Delta}{2}$ nach links, wo die Grösse Δ der sich nach der Formel von Marie und Ribaut (s. a. a. O.) ergebende „Augenabstand" der Röhre bedeutet. Die fertigen Bilder werden nach dem Fixieren und kurzem Waschen sofort in Alkohol getrocknet und dann, wenn sie gross sind, in das Prismenstereoskop des Referenten (s. Fortschr. Bd. 6, pag. 21) gebracht. Für kleinere Bilder dagegen benutzt Verfasser ein Stereoskop von gewöhnlicher Grösse für zwei Platten von je $6^1/_2 \times 9$ cm, das er zugleich mit seinen Aufnahmen dem Patienten mitgiebt, damit der behandelnde Arzt selbst das stereoskopische Bild bei der Operation benutzen kann. Um die Sicherheit der Orientierung in diesem Bilde zu vermehren, klebt Verfasser vor den Aufnahmen auf der Haut kleine Metallmarken mit Heftpflaster oder Kollodium fest und zwar besonders auch an der Eingangsstelle des Fremdkörpers, wenn diese nicht zu weit von letzterem entfernt liegt. Walter (Hamburg).

Journallitteratur.

Deutsche medizin. Wochenschrift. Nr. 13—18. 1907.

Determann: **Beitrag zur Diagnose des subphrenischen Abscesses.** Genaue Krankengeschichte eines 57jährigen Mannes, bei dem es sich anscheinend um ein pleuritisches Exsudat handelte. Erst die Sektion klärte den Sachverhalt. D. glaubt, dass Röntgenoskopie in ähnlichen, sehr schwer zu diagnostizierenden Fällen von grossem Nutzen sein könnte, einmal durch Beobachtung der Beweglichkeit des Zwerchfells, dann auch durch dessen konische Vorwölbung nach oben infolge des Abscesses. Tatsächlich hat Goldmann diese Vorwölbung feststellen können, ganz unabhängig von Determann. Auch Schelble (Münch. med. W. 1904 Nr. 10) wies schon auf die Wichtigkeit der Röntgenoskopie für die Diagnose der subphren. Abscesse hin.

v. Elischer und Engel: **Weitere Beiträge zur Behandlung mediastinaler Tumoren mit Röntgenstrahlen.** Über zwei früher mitgeteilte Fälle (Ref. Fortschr. X. 6. S. 376) werden weitere Nachrichten gegeben und näher ausgeführte Krankengeschichten beigebracht. 1. 26jähriger Mann, war schon 1904 wegen Mediastinaltumor in Behandlung gewesen und durch Arsenikkur etwas gebessert worden. 1906 kam er mit so hochgradigen Stauungserscheinungen wieder, dass an seinem Aufkommen gezweifelt wurde. Eine ausgedehnte Geschwulst im Thorax war nachweisbar. Nach 20, je 10 Minuten dauernden Bestrahlungen war Dyspnoe, Stauung etc. verschwunden, die Geschwulst viel kleiner, so dass er auf seinen Wunsch entlassen wurde. Später nur noch 5 Bestrahlungen, dann entzog er sich der Kontrolle und Behandlung. Nach etwa einem Jahre erneute Aufnahme in sehr schlechtem Zustand, neben den Stauungs- und Beengungserscheinungen Lähmung der Beine durch Übergreifen der Geschwulst auf Wirbelsäule und Rückenmark. Bei der Sektion fand man hinter dem Brustbein eine faustgrosse, derbe Geschwulst, sonst weitverbreitete, weiche, alle Organe des Brustraumes behindernde Geschwulstmassen, die sich mikroskopisch als kleinzelliges Sarkom mit lebhaftem Zellenschutz erwiesen. In der derben Geschwulst war nur Narbengewebe, starke Vaskularisation und teilweise Anhäufung von Lymphocyten nachzuweisen, keine Spur von Sarkomgewebe. 2. 46jähriger Mann, welcher ebenfalls durch Atemnot und Stauungserscheinungen ärtzlicher Behandlung zugeführt und zuerst durch Arsen wenig gebessert wird. Bei der zweiten Behandlung fand sich eine grosse Geschwulst im Mittelraum, die bei der Durchleuchtung noch weitere Verbreitung als vorher nachweisbar zeigt. 20 Bestrahlungen beseitigen Husten, Atemnot und Stauungserscheinungen; bald darauf traten die Beschwerden unter starkem Wachstum der Geschwulst, die jetzt durch den Brustbeinhandgriff hindurchwucherte, von neuem auf. Da die Haut durch die Bestrahlungen sehr angegriffen war, konnte nicht mehr mit der nötigen Energie bestrahlt werden, auch gleichzeitig gegebenes Arsen erwies sich als nutzlos. Die Sektion ergab im vorderen Mediastinum einen über Kindskopf grossen Tumor, schwere Veränderungen an den grossen Gefässen der Lungen. Ein Teil der Geschwulst ist mehr narbig und auch in der frisch durch das Brustbein gewachsenen zeigen sich Narbenstränge. Histologischer Befund: in den oberflächlichen Teilen der Geschwulst bemerkt man starken, nekrobiotischen Zerfall bis zur Auflösung der Geschwulstzellen in strukturlose Massen. Das Bindegewebe älterer Teile ist derbfaserig. Die frischen Geschwulstteile sind Rundzellensarkom. Das Narbengewebe geht unmittelbar in Sarkomgewebe über. In beiden Fällen ist ein primäres, sehr bösartiges Sarkom durch die Bestrahlung vollständig zur Vernarbung gebracht. Die Kranken gingen an den Metastasen zugrunde. Auch bei diesem (2. Fall) wurde durch Bestrahlung noch eine teilweise Zerstörung des Geschwulstgewebes erreicht. Die Sarkome erwiesen sich auch in diesen Fällen wieder sehr empfindlich gegen Röntgenstrahlen, da sie nach so kurzer Zeit und bei so tiefem Sitz schnell beeinflusst wurden. Bei regelmässiger Weiterbehandlung, namentlich im ersten Fall, hätte wohl noch mehr, vielleicht völlige Heilung erreicht werden können.

Vierhuff: **Über radiographische Befunde bei Lungenspitzentuberkulose.** Angewandt wurde das Verfahren Albers-Schönberg-Adam. (Fortschr. X. 3.) Er konnte beginnende Spitzeninfiltration leichter und einwandfreier feststellen, als nach den alten Verfahren; bei schon nachgewiesenen Spitzen- und sonstigen tuberkulösen Lungenerkrankungen erwiesen sich die Herde als viel ausgedehnter, als man nach der gewöhnlichen Untersuchung annehmen musste.

Münchener medizin. Wochenschrift. 1907. Heft 7—22.

Stern-Hesse: **Über die Wirkung des Uviollichtes auf die Haut und dessen therapeutische Verwendung in der Dermatologie.** Eingehende makroskopische und mikroskopische Untersuchungen bestrahlter gesunder Haut ergaben, dass durch das Uviollicht eine oberflächliche Dermatitis, verbunden mit mehrere Tage dauernder Gefässerweiterung entsteht. Darauf folgt eine Abschiebung der oberflächlichen Zellschichten. — Therapeutisch verwandt wurde das Uviollicht bei Ekzem, seborrhoischem Ekzem,

Psoriasis, Alopecia areata, Trichophytie, Favus capitis, Sycosis non parasitaria, Ulcera cruris, Ulcera mollia phagedaenica, Lupus. Alle zu behandelnden Stellen müssen von Schuppen, Borken u. dergl. vor der Bestrahlung gereinigt werden. Die Umgebung ist durch Papier, Tücher oder Zinkpaste zu schützen. Seltenere, längere Bestrahlung ist wirksamer als häufige kurze, stets muss lebhafte Rötung erzielt werden, wenn Wirkung eintreten soll. Die Abschuppung ist durch geeignete Mittel zu beschleunigen. Nur selten genügt einmalige Bestrahlung. Die Heilergebnisse lassen sich etwa so zusammenfassen: 1. Akute Ekzeme sind für die Lichtbehandlung ungeeignet. 2. Bei seborrhoischen Ekzemen des Kopfes und Gesichtes wurden vorzügliche Erfolge erzielt. 3. Chronische impetiginöse Ekzeme sind gut zu beeinflussen. Die Lichtbehandlung empfiehlt sich besonders wegen der Sauberkeit und Bequemlichkeit. 4. Allgemeine Psoriasis ist wegen der zerstreuten Herde schwer zu behandeln. Bei Psoriasis des Kopfes wurde sehr schneller und guter Erfolg erzielt. 5. Alopecia areata wurde geheilt. Bei längerer Nachbehandlung wuchs überall das Haar wieder. 6. Herpes tonsurans wurde in etwa sieben Wochen geheilt, so dass am Schluss der Behandlung die Haare wieder gewachsen waren. 7. Favus wird nicht beeinflusst und ist mit Röntgenstrahlen zu behandeln. 8. Sycosis non parasitaria heilt nur, wenn sie oberflächlich ist. 9. Bei Unterschenkelgeschwüren leistete die Lichtbehandlung nicht mehr wie andere Verfahren. 10. Bei phagedaenischen Schankern, die durch andere Behandlung nicht beeinflusst wurden, trat nach Bestrahlung, verbunden mit Perhydrolpinselung Heilung ein. 11. Durch Uviollicht ohne Verwendung von Drucklinsen wird Lupus warscheinlich nicht geheilt. Die Unnasche grüne Salbe wirkt nach 10 Minuten dauernder Bestrahlung stärker als ohne sie, die Schmerzen sind dabei aber stärker. Flächenlupus wird nach Beseitigung der Knötchen gut beeinflusst. Uviollicht verdient Beachtung zur Unterstützung anderer Behandlungsmethoden. Die Uviollampe ist technisch noch unvollkommen. Die Verf. prüfen jetzt die Quarzlampe.

Widmer: **Heilung eines Carcinoms durch Sonnenlicht nebst einigen Bemerkungen zur unmittelbaren Lichttherapie.** Trotz der Veröffentlichung Bernhards (D. Ztschr. f. Chir. 1906 Nr. 5) ist bisher nur sehr wenig das direkte Sonnenlicht als Heilmittel angewandt, obwohl gerade im Gebirge und im Winter, während dessen der Schnee die wirkamen Strahlen zurückwirft, gute Gelegenheit dazu ist. Er selbst berichtet über sehr günstige Erfahrungen, die er bei Frostgeschwüren gemacht hat. Diese hat er als Vergleichsobjekt benutzt und fand, dass bei direkter Sonnenbestrahlung, ohne dass er irgend ein anderes Mittel anwandte, die Heilung am schnellsten eintrat. Die Wirkung des direkten Sonnenlichtes steigerte er durch Anwendung von reflektierenden Flächen, die er trichterförmig anordnete, so dass die Strahlen, welche jene trafen, an den Punkten der Behandlung auf das 30—50fache verdichtet wurden. Die Wirkung war dementsprechend grösser. Dann beschreibt er genauer die Heilung eines Krebsknotens auf dem Handrücken einer 81jährigen Frau. Unter der Bestrahlung schwand die Geschwulst unter Bildung gesunder Granulationen, der Defekt überhäutete sich. (Mikroskop. Untersuchung fehlt, da die Kranke nicht einmal die Entnahme eines Probestückchens erlaubte.) Er erwähnt noch, dass alle möglichen Geschwüre, Fisteln u. dergl. unter direkter Sonnenbelichtung gut und verhältnismässig schnell heilten.

Haenisch: **Über die Röntgenbehandlung der Prostatahypertrophie und ihre Technik.** Zunächst wird die Röntgenisierung der Prostatahypertrophie gerechtfertigt durch die theoretische Erwägung, dass diese Drüse aus Epithelschläuchen sich entwickelt, wie auch der erste, der die Bestrahlung anwandte, Moszkowicz, that. Dann werden kurz die bisherigen Ergebnisse anderer Röntgenologen aufgeführt. Verf. hat ähnliche Erfolge gehabt, wenn auch nicht so ganz hervorstechende wie andere, weil er keine Kranken mit absoluter Anurie behandelte. Er beschreibt im vorliegenden Aufsatz hauptsächlich die Technik. Der Kranke liegt in modifizierter Knie-Ellenbogenlage mit dem Bauch auf entsprechend geformten, genügend erhöhten Kissen — es kann zweckmässig in das Gestell der Albers-Schönbergschen Blende eingesetzt werden — und ihm wird ein Bleiglasspekulum von entsprechender Länge und Form, die neuerdings am Ende aufgebogen gewählt wurde, der leichteren Einführung wegen, in den Mastdarm eingeführt. Die Drüse wird am abgeschrägten Ende der geraden oder in das Fenster des gebogenen Spekulums eingestellt und letzteres mit der Bleiglasschutzkappe der Röntgenröhre verbunden, wodurch es ohne weiteres centriert ist. Die Schnelligkeit der Einführung und Centrierung ist wesentlich, da die Kranken, meist ältere Leute, längere Zeit die Lage nicht aushalten. Müllersche Wasserkühlröhren mit 26—29 cm Abstand der Antikathode vom Ende des Spekulums wurden bei voller Belastung verwandt. In 2—3 Wochen wurde 6—8 mal bestrahlt. Wie Moszkowicz und Stegmann warnt auch H. vor zu grossen Gaben.

Freund (Danzig): **Die Röntgenbehandlung der Basedowschen Krankheit.** Er teilt fünf Fälle mit, von denen drei ausschliesslich mit Röntgenstrahlen behandelt sind. 1. 34jährige Frau, die seit etwa 8 Wochen an den die Krankheit kennzeichnenden Beschwerden leidet. Sie hat eine rechtsseitige ausdrückbare Schilddrüsenschwellung, Braunfärbung der Haut, 120 Pulse Herzverbreiterung nach links, systolisches Geräusch, Tremor der Hände, Stellwagsches Symptom, keinen Exophthalmus. Zunächst Behandlung mit Kleiebädern, Pyramidon, Kodein, Bromnatrium, durch welche eine gewisse Beruhigung und subjektives Besserbefinden eintritt. Spätere Bestrahlung, dreimal in drei Wochen je 10 Minuten mit

mittelweicher Müllerröhre. 14 Tage nach der letzten Bestrahlung ist die Schilddrüsenvergrösserung geschwunden, ebenso das systolische Geräusch. Gewichtszunahme 8 Pfund. Die Nachkontrolle nach 7 bzw. 17 Monaten ergab: keine Vergrösserung der Schilddrüse, kein systolisches Geräusch, subjektives Wohlbefinden, Gewicht noch weiter gestiegen um 12 bzw. 14 Pfund. 2. 43jährige Frau. Beschwerden seit zwei Jahren, namentlich Herzklopfen, Urinbeschwerden. Bei der schlecht genährten Frau beiderseits Exophthalmus, beiderseitiger Kropf, Geschwulst in der Mitte der Bauchhöhle, die sich bei Operation als die rechte Niere erweist, Cystitis, Magenerweiterung. Während die Wunden heilen und die Blasenerkrankung sich bessert, werden die Basedowschen Erscheinungen stärker; Händezittern, systolisches Geräusch, grosse Erregtheit kommen hinzu; der Kropf rechts pulsiert und lässt sich ausdrücken. Drei Bestrahlungen innerhalb fünf Tagen bessern das Befinden sofort, so dass sie entlassen wird. Nachuntersuchung nach fünf bzw. zwölf Monaten: Wohlbefinden, keine Basedowsymptome, Exophthalmus geschwunden, nach zwölf Monaten auch die Schilddrüse kleiner, Gewichtszunahme. 3. 26jähriges Mädchen. Seit acht Wochen zunehmende rechtsseitige Halsschwellung, Erregung, Zittern der Hände, schlechter Schlaf, Schwitzen. Es findet sich leichter Exophthalmus, lebhafte Reflexe, Händezittern, systolisches Geräusch, 124 Pulse, hühnereigrosse, nicht ausdrückbare Schilddrüsenschwellung, vier Bestrahlungen innerhalb drei Wochen bringen die Beschwerden zum Schwinden, die Drüsenschwellung nimmt um 2 cm ab. Nach fünf Monaten Wohlbefinden bei noch bestehendem Kropf. 4. 48jährige Frau. Seit drei Jahren wegen Basedow in Behandlung mit vorübergehender Besserung, jetzt bedeutende Verschlimmerung: starke Abmagerung, grosse Schwäche, Orthopnoe (40), Cyanose. Herz nach links verbreitert, lautes systolisches Geräusch an der Spitze, leiseres an den anderen Klappen, Puls klein, unregelmässig, Leber vergrössert, Ödeme, Reflexe gesteigert, Tremor, rechts walnussgrosse Struma, nicht ausdrückbar, Durchfälle. Auf innere Behandlung geht die Herzschwäche mit ihren Folgen zurück, Basedow-Symptome bleiben. Vier Bestrahlungen in fünf Wochen bringen sie zum Schwinden. Nach der ersten Bestrahlung war sie sehr angegriffen, hatte Schwindel, Kopfschmerz. Während der Bestrahlung 10 Pfund Gewichtszunahme! 5. 18jähriges Mädchen. Seit einem $^1/_2$ Jahr neben allgemeinen nervösen Beschwerden Händezittern, Herzklopfen. Bei der blassen, mageren Kranken (98 Pfund mit Kleidung) findet sich walnussgrosser, ausdrückbarer Kropf rechts, leichter Tremor der Hände, 92 Pulse bei nicht vergrössertem Herzen, 1. Ton unrein, Reflexe gesteigert. Da systolisches Geräusch trotz innerer Medikation eintritt, zwei Bestrahlungen in zwei Wochen. Schon nach der zweiten ist die Struma fast verschwunden, nach vier Wochen auch Tremor, Herzklopfen und systolisches Geräusch. Aus den mitgeteilten Fällen geht hervor, dass die Röntgenstrahlen die krankhaft sezernierende Schilddrüse zum Schwinden bringen und dadurch die Ursache der Krankheit beseitigen. Stets nimmt das Körpergewicht zu, aber auch die anderen Basedow-Symptome können völlig zurückgehen. Die weichen, ausdrückbaren Kröpfe sind am leichtesten zu beeinflussen, die Erscheinungen bilden sich um so schneller zurück, je jünger sie sind.

Groedell III: **Die Verwendung der Röntgenstrahlen zur Diagnose der Magenkrankheiten und zum Studium der Morphologie und Physiologie des Magens.** Die Riedersche Wismutmahlzeit erlaubt es, den Magen in vollem Zustand der Durchleuchtung und Photographie zugänglich zu machen, während kleine Wismutgaben nur für das Studium des leeren Magens genügen. Die grossen Wismutgaben haben bisher nie Schaden angerichtet. Man kann durch die Wismutmahlzeit folgendes beobachten: 1. Die Form und Lage des normalen Magens gleich nach der Einnahme im Stehen. 2. Die Veränderungen, welche durch die Lageveränderungen des ganzen Körpers hervorgerufen werden. 3. Einfluss der Atmung auf die Lage und Form des Magens. 4. Motilität des Magens. 5. Abnorme Gestalt des Magens durch Verengungen, Tumoren etc. Messungen kann man bisher noch nicht versuchen, da die nötigen Grundlagen noch fehlen. Zur Aufzeichnung empfiehlt er die Orthoröntgenographie, besonders mit dem von ihm konstruierten Apparat mit der Zeichenebene hinter dem Untersuchten.

Kaestle: **Eine neue Fixations- und Kompressionsvorrichtung für Röntgenographie.** Er benutzt Gurtband zur Fixation und Kompression. Das neue an seiner Vorrichtung ist dessen Führung über eine Anzahl Walzen, die das Band dem Körperteil besser anpassen sollen. Festgehalten wird es durch Treten in einen Steigbügel, der an seinem herabhängendem Ende angebracht ist. Zur Kompression können auch noch Loofahkissen verwandt werden. (Der Steigbügel, der nach der Beschreibung während der Aufnahme festgehalten werden muss, ist ein Nachteil der Vorrichtung, da sie den Arzt zwingt, sich unnötig den Strahlen auszusetzen. Eine Hebelklemme liesse leicht dasselbe erreichen. Ref.) Die ganze Vorrichtung ist von der Polyphos-Ges. in München zu beziehen.

Zeitschrift für medizinische Elektrologie und Röntgenkunde. Bd 9. Heft 4 u. 5.

Schäfer: **Die Lehre von den Kathoden- und Röntgenstrahlen.** Kurze theoretische Besprechung der Natur und Entstehung dieser Strahlen. Er schliesst sich der Thompsonschen Theorie an, dass die Röntgenstrahlen Ätherimpulse sind.

Köhler: **Zur Plattenfrage.** Auch dieser langjährige Röntgenologe hat ursprünglich die Schleussnerplatten empfohlen, bis auch er ganz ähnliche Fehler fand wie Schürmayer. In den

letzten Monaten hat er allerdings trotz starken Plattenverbrauches keine Fehler mehr bemerkt bei Platten für Röntgengebrauch (gelbes Etikett). Im übrigen wendet er sich gegen die Benutzung der in der Fabrik gepackten Platten in Einzelpackung, da diese in kürzester Zeit verderben. Jeder Röntgenologe soll seine Platten unmittelbar vor dem Gebrauch selber verpacken, da nur dann die nötige hohe Empfindlichkeit bestehen bleibt. Doppelschichtige Platten gebraucht er nicht mehr, sondern im Bedarfsfall macht er die Aufnahme lieber auf zwei, Schicht gegen Schicht gelegte Platten. Er wendet sich auch scharf gegen den Gebrauch ungangbarer Formate, z. B. $12\times16^1/_2$ u. dergl. Er fasst seine Ausführungen in folgende kurze Regeln zusammen: 1. Man verlange vom Händler oder der Fabrik niemals Platten in Einzelpackung. 2. Man schlage die Platten kurz vor dem Gebrauch ein, entwickle sie am Tag der Aufnahme. 3. Man verwende nur einfach gegossene Platten, lege im Bedarfsfall zwei Platten Schicht gegen Schicht. 4. Nur die allgemein eingeführten Plattenformate 13×18; 18×24; 24×30; 30×40; 40×50 soll man verlangen.

Steiner: **Inwiefern kann heutzutage die Radiotherapie konkurrieren mit der Chirurgie bei der Behandlung bösartiger Geschwülste (Carcinome, Sarkome, Lymphome)?** In einer allgemeinen Einleitung wendet er sich scharf gegen Chirurgen und Dermatologen, insbesondere die italienischen (St. ist Leiter des italienischen Lichtheilinstituts in Rom), welche die Wirkung der Lichtbehandlung leugnen. Er bespricht nun die verschiedenartigen Bestrahlungsbehandlungen, und zwar zuerst die Röntgentherapie. Bei einer Anzahl von bösartigen Geschwülsten hat sie zweifellose Erfolge aufzuweisen. 1. Hautkrebs, ist sicher heilbar. Er hebt die allgemein anerkannten Vorteile der Röntgentherapie hervor. Rückfälle werden ebenfalls sicher durch Bestrahlung beseitigt. 2. Lippenkrebs. Metastasen in den Drüsen können durch höhere Dosen harter Strahlen zum Schwinden gebracht werden. Die Schrumpfung erfolgt manchmal sehr schnell. Im allgemeinen ist Lippenkrebs der Röntgentherapie längst nicht so zugänglich wie die Hautkrebse. Verbesserte Technik bringt wohl noch Fortschritte. 3. Schleimhautkrebse. Während die Schleimhäute viel unempfindlicher sind als die äussere Haut, sind doch Krebse von Larynx, Rachen, Mundhöhle in einzelnen Fällen günstig beeinflusst worden. 4. Zungenkrebs. Bei fortgeschrittenen Fällen kann die Bestrahlung nur schmerzlindernd wirken. Heilungen oder Besserungen sind nicht beobachtet. 5. Dasselbe gilt vom Speiseröhrenkrebs. 6. Brustkrebs. Er unterscheidet operabele, recidivierende, inoperabele Tumoren. Bei ersteren ist allein chirurgisches Vorgehen nach dem heutigen Stand der Wissenschaft berechtigt, Recidive und inoperabele Fälle, gehören den Röntgenologen, der mindestens Schmerzen lindern und das Allgemeinbefinden heben kann, oft aber noch mehr erreicht. Die Recidive rät er, wenn sie operabel sind, doch vorher zu bestrahlen, um das Allgemeinbefinden vorher zu heben. 7. Innere Krebse (Uterus-, Magen- etc.). Die besten Aussichten bestehen beim Uteruskrebs. Nur inoperabele Formen sind mit Röntgenstrahlen zu behandeln.

(Mitt. wird fortgesetzt.)

Zeitschrift für ärztliche Fortbildung. Nr. 7.

Albers-Schönberg: **Aus der Röntgenologie und Röntgentechnik.** Da alle Messapparate zur Dosierung in der Therapie unzuverlässig sind, geht A.-Sch. auf empirischem Wege vor. Für oberflächliche Affektionen verwendet er eine „Handröhre", d. h. solche, die in 15—20 Sek. ein gut durchgearbeitetes Handbild giebt und exponiert die zu behandelnde Stelle 6 Min. bei 30—35 cm Antikathoden-Hautabstand.

Bei diesem Abstand werden 6, bei 29 cm 4 Sitzungen gegeben, nach 10—14 Tagen wieder eine solche Sitzungsreihe resp. je nach Bedarf. Soll mehr in die Tiefe gewirkt werden, z. B. bei Tumoren, Leukämie, so wird eine „Beckenröhre" genommen. An Abbildungen und kurzen Krankengeschichten führt er die Wirksamkeit der Röntgentherapie vor. — Die stereoskopischen Röntgenographien sind eine wertvolle Bereicherung der Diagnostik. Bei Knochenbrüchen, Verrenkungen u. dergl. gewinnt man einen vorzüglichen Eindruck von der Lage der Teile zu einander, besonders an kindlichen Knochen mit Knochenkernen und Epiphysenlinien wird man vor Irrtümern bewahrt. Am Schädel kommt in die vielen durcheinanderlaufenden Linien durch die Stereoskopie Klarheit, auch stereoskopische Bilder des Brustkastens sind neuerdings von Alb. Köhler hergestellt. Bei Jodoforminjektionen kann man auf diesem Wege mit Sicherheit nachweisen, ob das Jodoform bis zum Krankheitsherd vorgedrungen ist. — in der Lungenchirurgie wird neuerdings ausgiebiger Gebrauch von Röntgenogrammen zur Feststellung des Sitzes von Lungenherden und Tumoren gemacht, noch wichtiger ist die Durchleuchtung für die Magen- und Darmchirurgie geworden. Lage und Form des Magens, Anwesenheit einer raumbeengenden Geschwulst, seine motorische Leistungsfähigkeit lassen sich mit Hilfe des Wismutbreiverfahrens gut bestimmen. An 2 Krankengeschichten wird dies gezeigt. Die Technik des Nachweises von Nierensteinen mit Hilfe der Kompressionsblende bespricht er eingehender, ebenso die Fehlerquellen bei Nachweis von Harnleiter- und Blasensteinen. E. Fraenkel hat einwandfrei nachgewiesen, dass die bei Beckenaufnahmen von Frauen oft beobachteten „Beckenflecke" durch Venensteine im Beckengeflecht entstehen, Weisflog konnte Steinchen im Wurmfortsatz als Quelle dafür nachweisen. Bei zweifelhaften Blasensteinen dient die Füllung der Blase mit Collargol dazu, Täuschungen zu vermeiden.

Unter der Abteilung „Aus Wissenschaft und Praxis" teilen von Elischer und Engel **Beobachtungen über Röntgenbehandlung von Mediastinaltumoren** mit. S. Referat des Orig.-Artikels i. d. Deutsch. med. Wochschr.

Babinsky: **Besserung einer allgemeinen Kontraktur durch Kompression des Halsmarkes nach Röntgenbestrahlung.** 15jähr. Knabe wurde überfahren. Nach dem Unfall linksseitige motorische und sensibele Lähmung, rechts Parästhesien; später gingen die sensibelen Erscheinungen zurück, dagegen trat allmählich eine Kontraktur der Muskeln von Hals, Rumpf und Gliedmassen ein, so dass der Kranke völlig hilflos war. Zufällig stellte sich nach diagnostischer Durchleuchtung eine Besserung der Beweglichkeit ein, so dass systematisch weiter bestrahlt wurde. In 45 Tagen wurde der Zustand bedeutend besser, so dass eine gewisse Beweglichkeit (wie gross ist nicht gesagt, Ref.) der Gliedmassen wiederkehrte. Babinsky erklärt die Wirkung durch beschleunigte Aufsaugung eines Blutergusses oder pachymeningitischen Exsudates infolge der Bestrahlung. Bei 2 Fällen von tuberkulöser Pachymeningitis des Rückenmarkes erwies sich die Bestrahlung auch als nutzbringend.

Marckwald: **Radioaktive Stoffe mit besonderer Berücksichtigung ihrer Bedeutung für die Heilkunde.** Gemeinverständliche Darstellung des physikalischen Verhaltens und der Wirkung auf den menschlichen und tierischen Körper der bekannten radioaktiven Stoffe.

Fürnrohr: **Die Bedeutung der Röntgenstrahlen für die Neurologie.** Kurzer Auszug aus dem gleichnamigen Werk desselben Verf., das in Nr. 2 Bd. XI der „Fortschritte" ausführlich besprochen ist.

. . . .p.

Deutsche Militärärztliche Zeitschrift. Heft 9, 1907.

Pochhammer: **Fraktur und Refraktur der Patella nebst einigen Bemerkungen zum Entstehungsmechanismus der Kniescheibenbrüche.** Auf Grund eines eingehend beobachteten Falles, dessen Krankengeschichte mit Röntgenogrammen in extenso wiedergegeben wird, will P. dem Mechanismus des Biegungsbruches bei der Entstehung der Kniescheibenbrüche wieder zu seinem Rechte verhelfen. Querfraktur der Patella — cirkuläre Drahtnaht — Heilung nach 5 Wochen. 6 Wochen post operationem Refraktur der Patella. Es zeigt sich, dass die neue Bruchstelle mit der alten Bruchlinie nicht zusammenfällt. Offene Naht — Heilung nach 4 Wochen. Die oft schweren Symptome der Kniegelenksverstauchung, den Bluterguss, die Zerrungen und Zerreissungen der Gelenkkapsel will P. nicht als Folgen eines Kniescheibenbruches, sondern zum grossen Teil als die Fraktur begünstigende und ermöglichende Antecedentien angesehen wissen. Für die Theorie des Biegungsbruches muss man in Betracht ziehen, dass es sich im Moment des Ausgleitens um eine unkoordinierte Bewegung handelt, die Kniescheibe sich also nicht in ihrer bei normalen Bewegungen geschützten Lage zu befinden braucht. Die eingehende Begründung muss im Original nachgelesen werden.

Wiener klinische Wochenschrift. Nr. 21, 1907.

Schloffer: **Erfolgreiche Operation eines Hypophysentumors auf nasalem Wege.** Die bedeutsamen Vorarbeiten Schloffers, den günstigsten Weg zum operativen Eingriff an der Hypophyse zu finden, sind allgemein bekannt. Erst vor kurzem legte Schl. seine theoretischen Anschauungen und die Ergebnisse seiner Leichenversuche in einer ausführlichen Arbeit nieder. Jetzt ist es dem Verfasser geglückt, am Lebenden einen grossen Teil der adenomatös veränderten Hypophyse auf nasalem Wege zu entfernen; der Patient machte eine verhältnismässig glatte Rekonvalescenz durch, die gefürchtete Meningitis blieb aus, die starken Kopfschmerzen schwanden. Schl. konnte seinen Patienten bereits 6 Wochen nach der Operation in der wissenschaftlichen Ärztegesellschaft in Innsbruck vorstellen. Der Fall findet an dieser Stelle Erwähnung nicht nur wegen seiner eminenten chirurgischen Bedeutung, sondern auch weil das Röntgenverfahren sowohl zu Sicherung der Diagnose und Indikationsstellung, als auch zur Durchführung der Operation sich als ausserordentlich nutzbringend erwiesen hat. Die bekannten Veränderungen an der knöchernen Begrenzung der Sella turcica unterstützen die klinische Diagnose, spezielle Details ihrer Formen geben einen Anhalt, ob sich der Fall zur Operation eignet oder nicht, durch Umrechnung am Röntgenogramm gewonnene Masse erwiesen sich beim Vordringen in die Tiefe als unschätzbares Hilfsmittel. Schl. hält die Operation auf dem von ihm benutzten nasalen, extrakraniellen Wege von der Keilbeinhöhle aus nicht für ungewöhnlich schwierig. Auffallend ist das allmählich wieder einsetzende Wachstum des im Laufe der Krankheit verloren gegangenen Backenbartes. Verfasser wird in einer ausführlichen Publikation die hochinteressanten Einzelheiten des Falles näher erörtern.

Wiener klinische Rundschau. Nr. 17 und 18, 1907.

Klauber: **Die Abrissfraktur des Epicondylus medialis humeri als schwere Ellbogen-Gelenksverletzung.** Die Frakturlinie verläuft fast senkrecht auf die Epiphysenfuge quer durch den Epicondylus und den proximalen Teil des inneren Condylus hindurch bis nahe an die Trochlea heran. Nebenbei entstand ein Kapselriss, der zu einer schweren Gelenksverletzung führte. Valgusstellung — Ulnaris paraesthesie. K. entwickelt die Gründe aus denen er sich zur offenen Naht entschloss, die zur Heilung führte.

Haenisch (Hamburg).

Correspondenz-Blatt für Zahnärzte. Band XXXVI, Heft 2.

Zahnarzt A. Cieszynski-München: **Über die Einstellung der Röntgenröhre bei Zahnaufnahmen.** Neue Hilfsapparate zur genauen und leichten Einstellung der Röntgenröhre mit speziellem Hinweis auf ihre Vorteile bei Zahnaufnahmen. Der von Albers-Schönberg angegebene Winkel zwischen „Normalstrahl" und Zahnachse genügt dem Verfasser nicht für alle Fälle; er will ihn je nach der Wölbung des Gaumens grösser oder kleiner angenommen wissen. Um eine Verzeichnung des Schattenbildes zu verhüten, muss der Normalstrahl stets exakt auf die erkrankte Partie, also meist auf die Wurzelspitze und das periapicale Gewebe, eingestellt werden. C. benutzt ein besonders leicht verstellbares Blendenkästchen mit einer Einstellvorrichtung für den Normalstrahl. Der Processus alveolaris der aufzunehmenden Partie muss stets parallel zum Diaphragma der Blende zu liegen kommen. Eine Reihe typischer Stellungen für Ober- und Unterkiefer werden genau beschrieben. Die technischen Details sind ohne Zeichnungen schwer verständlich und müssen daher im Original nachgelesen werden.

Haenisch (Hamburg).

Archiv für Entwicklungsmechanik XXIII, Heft 3.

Revenstorf: **Über die Transformation der Calcaneusarchitektur.** R. beschreibt zwei Fälle von Fussgelenks-Tuberkulose, bei denen der Talus ganz oder zum grössten Teile entfernt wurde. Nach Ausheilung der entzündlichen Vorgänge bildete sich die Calcaneus-Spongiosa entsprechend den veränderten Druck- und Zugverhältnissen um. Je nach der veränderten Inanspruchnahme des Calcaneus kommt es zur Atrophie, Hypertrophie oder Richtungsänderung bereits vorhandener Liniensysteme, zum Auftreten neuer Bälkchengruppen oder zur Formation neugebildeten Knochengewebes. In entsprechenden Röntgenogrammen lassen sich diese Liniensysteme gut erkennen.

Archives d'électricité médicale 214.

A. Lassueur: **Behandlung der Prostatahypertrophie.** Drei Fälle von Prostatahypertrophie, die mittels stark penetrierender Röntgenstrahlen mit gutem Erfolg bestrahlt wurden. Die Bestrahlung erfolgte zunächst in Knie-Ellenbogenlage mit Abdeckung der Haut. Die Strahlenrichtung verlief in dieser 1. Sitzung senkrecht zur Prostata. 10 Tage nach dieser 1. Bestrahlung wurde in dazu senkrechter Richtung bei Rückenlage des Patienten die Dammgegend bestrahlt. Nach 14 Tagen fanden wieder im Abstand von 10 Tagen zwei Bestrahlungen in Knieellenbogenlage bzw. in Rückenlage statt. Damit ist gewöhnlich der Endeffekt bereits erzielt. L. hat indessen einige Wochen später noch zwei bis drei Bestrahlungen in Etappen vorgenommen.

American Quarterly of Röntgenology 2.

E. W. Caldwell: **Röntgenographie der Nebenhöhlen der Nase.** Die Darstellung von Ergüssen, Tumoren der Highmorshöhle, des Sinus frontalis, der Cellulae ethmoidales auf röntgenographischem Wege ist längst bekannt. (Kilian, Albers-Schönberg etc.). Technisch vorzügliche Demonstrationsplatten kann man von frischen Leichenschädeln erhalten, wenn man die Nebenhöhlen der Nase mit Gelatine oder Flüssigkeit von einem Bohrloch ausfüllt. Die Strahlenrichtung muss stets dorso posterior verlaufen. C. bevorzugt es, die Platte auf das Gesicht zu legen, die Röhre unter dem occiput zu plazieren, den Durchstrahlungseffekt auf dem Leuchtschirm zu kontrollieren und danach die Expositionszeit zu bestimmen. Bei einem guten Bilde darf weder der horizontale Teil des Stirnbeines den Frontalsinus überlagern noch der Schatten des Os petrosum den Sinus maxillaris oder der basilare Fortsatz des Occipitale die Cellulae ethmoidales verdecken. Das Idealbild entsteht, wenn die Centralstrahlen der Röhre in eine durch die Glabella gehende Horizontalebene fallen und wenn diese Ebene mit einer durch Glabella und Meatus acusticus extern. konstruierten Ebene einen Winkel von 25° bildet. Dieser Winkel gilt nur für einen Röhrenabstand von 18 Zoll. Danach lässt sich für die beste Aufnahme die Röhre leicht einstellen. Der Spiegel liegt 18 Zoll vom Scheitelpunkt eines Winkels von 25°, dessen Scheitel in der Glabella liegt und dessen fixer Schenkel die Glabella-Meatus auditoriuslinie ist.

Frederick H. Baetjer: **Die Nierensteindiagnose vermittelst der Röntgenstrahlen.** Die Nierensteinaufnahme, von der einzig die Rede ist, setzt ein gutes Instrumentarium voraus. Es ist erforderlich vor der Exposition den Patienten abführen zu lassen und mindestens zwei Aufnahmen (1. Niere und Nierenbecken, 2. Ureter) zu machen. Man erzielt die klarsten Bilder vermittelst der Albers-Schönbergschen Kompressionsblende. Bei guter Technik hängt die Struktur des Bildes von der Art des Konkrementes (Oxalat, Phosphat, Urat) und der Beschaffenheit des betreffenden menschlichen Körpers ab. Täuschungen können durch Fäkalien, Wismutmedikation, eingedickte Exsudate mit Kalkablagerung, dichte Narbenbildungen der Niere, Phlebolithen der Beckenvenen hervorgerufen werden. Zur Feststellung von Uretersteinen und ihrer Lage dürfte es sich empfehlen, eine zweite Aufnahme mit eingeführter Ureterensonde zu machen und so die Lage des Konkrementes nach einem bekannten Objekt zu bestimmen. Im John Hopkins-Hospital, Baltimore, wurden in vier Jahren 354 Aufnahmen gemacht. Unter 85 röntgenologisch positiven Fällen wurden 60 operiert, die Diagnose wurde bestätigt. Unter 72 radiologisch negativen Fällen wies die Operation einmal einen Stein nach. Die kleinsten photographischen Steine waren erbsengross bzw. massen $^1/_2$ cm im Durchmesser.

Henry Hulst: **Röntgenuntersuchungen des Magens und Darms.** Entsprechend den Untersuchungen von Rieder und Holzknecht hat sich Hulst mit der Röntgenoskopie und Röntgenographie der Baucheingeweide beschäftigt. Die Darmuntersuchungen erfolgen nach ergiebiger Darmentleerung vermittelst des Leuchtschirms, indem eine Wismutmahlzeit gegeben und in Etappen durchleuchtet, eventuell eine photographische Aufnahme gemacht wird. Für die Magenuntersuchung ist die Durchleuchtung im Stehen die wichtigste Methode. Je nach dem Falle empfiehlt sich Verabreichung von Brausepulvern, einer Wismutaufschwemmung in Wasser oder Milch oder eines Wismutbolus von ca. 25 g. Zweckmässig ist es in einzelnen Fällen eine Sonde ausserdem noch einzuführen und ihre Lage, ihr Fortbewegungsvermögen neben dem eingeführten Wismut zu beurteilen. Die Durchleuchtung im Stehen erfolgt dorsoventral, ventro-dorsal und im Schrägmeridian, durch Drehung des Patienten um 45° nach links. Eine gute Anschauung des Magenverschieblichkeit geben vergleichende Durchleuchtungen in Rückenlage, in denen je nach dem Grade der Magenptose die grosse Kurvatur in die Höhe steigt. Aufnahmen in dorsoanteriorer Strahlenrichtung, in anterio-dorsaler Durchleuchtung und im Schrägmeridian ergeben die beste plastische Vorstellung von Form und Lage des Magens. An einer grösseren Reihe von Bildern warnt H. davor, aus der Aufnahme oder Durchleuchtung in Horizontallage die Gastroptose diagnostizieren zu wollen. Die Röntgenuntersuchung des Magens gestattet abgesehen von der sicheren Beurteilung der Gestalt, Lage und Beweglichkeit des Magens in geeigneten Fällen die Diagnose von Abnormitäten (Sanduhrmagen), von occulten Carcinomen u. s. w. Die normale Form des Magens ist die eines Kohlons oder eines Kommas, dessen dickeres Ende nach oben gerichtet ist. Der normale Magen hat eine schräge, nie eine vertikale Richtung; der Pylorus stellt den tiefstgelegenen Teil dar. Bei normalem Magen ist die Differenz in der Höhenlage des tiefsten Punktes beim Stehen und Liegen etwa $1^1/_2$ Zoll, und es besteht bei verschiedenen Untersuchungen eine auffallende Lagekonstanz Im Gegensatz zu solchen Feststellungen zeigt der ptotische Magen in Grösse, Gestalt, Lage u. s. w. weitgehende Variabilität.

H. Cly de Snook: **Über Induktionsapparate und Schliessungsströme im sekundären Stromkreise.** Die Grösse des Schliessungsstromes ist ein Massstab für die Güte des Röntgenapparates. Je weniger Schliessungsstrom die Röhre passiert, um so besser. Die Grösse des Schliessungsstromes hängt vom Induktions-Apparat und von der Röhre ab. Das Studium von Kurven der Induktionsschläge spricht für die altbekannte Thatsache, dass bei jedem Unterbrecher Schliessungsströme entstehen. In gleichem Sinne schädlich wirken die Oscillationen, welche durch den Kondensator des primären und das Fassungsvermögen von Elektroden und Leitungsdrähten des zweiten Stromkreises veranlasst werden, sowie die Oscillationen, welche naturgemäss stets im sekundären Kreise entstehen. Die Grösse des Induktors und die Masse der Windungen vermindert die Schliessungsströme (Selbstinduktion). Zur Ausschaltung des Schliessungsstromes vermittelst der Röhre empfiehlt Sn. zwei Typen, die Drosselröhre, welche vermöge ihres Baus jedem Schliessungsstrom einen hohen Widerstand entgegenstellt und ihn damit ausschaltet und die Öffnungsstromröhre, bei der eine Reihe von Röhren-Elektroden untereinander geschaltet sind, welche dem Schliessungs- und Öffnungsstrom den gleichen grossen Widerstand entgegen setzen, so dass der stärkere Öffnungsstrom besser passiert. In der Diskussion bemerkt S. Lawrence, dass der Effekt der „series spark gap tube" von der Konstruktion abhängt: Der Strom passiert eine Reihe von Spitzen und Scheiben. Bekanntlich springt der Funke von der Spitze zum Scheibencentrum oder vom Scheibenrande zur Spitze, je nachdem jener oder diese positiv wird. Die Konstruktion muss also die Entfernung zwischen Spitze und Scheibencentrum (normaler Stromverlauf) kleiner bemessen als die zwischen Scheibenrand und Spitze (Weg des Schliessungsstromes) und zwar ist es praktisch am besten, wenn die Entfernung von Scheibencentrum zur Spitze gleich der Hälfte des Scheibendurchmessers ist. Die Entfernung für den Öffnungsstrom ist dann wesentlich günstiger als für den Schliessungsstrom, und der Widerstandseffekt für diesen wächst mit der Zahl der zwischengeschalteten Reihen von Scheiben und Spitzen, ohne dass der Öffnungsstrom viel Kraft einbüssen muss.

Kennon Dunham: **Die individuelle Behandlung des Epithelioms.** Die beste Behandlung des Epithelioms ist die Irradiation, vorausgesetzt dass man individualisiert, nach der Person sowohl, wie nach der Art des vorliegenden Tumors. Lokalisierte Neoplasmen, ausser Unterlippentumoren reagieren auf Röntgenbestrahlung. Am besten eignen sich die Formen von prominenten Tumoren, von warzigen Bildungen mit centraler Ulceration und von Ulcus rodens. Voraussetzung für die Röntgentherapie ist es, dass die Nachbargewebe nicht in grösserem Masse ergriffen sind. In solchen Fällen, zumal wenn die regionären Drüsen befallen sind, ebenso bei lange vernachlässigten grossen Epitheliomen der Peripherie und des Rumpfes kommt es auf dem Wege der Lymphbahnen häufig unter der Behandlung zur allgemeinen Aussaat. Bei derartigen Fällen empfiehlt es sich zunächst Akupunktur anzuwenden und thrombotischen Gefässverschluss herbeizuführen.

A. L. Gray: **Röntgenbehandlung eines Falles maligner Blasenerkrankung nach suprapubischer Cystotomie.** Ein 67 jähriger Mann wurde, nach 2 jährigem Vorstadium von Dysurie, Haematurie, cystotomiert. Es fand sich ein kinderfaustgrosser Tumor (mikroskopisch: Plattenzellen-Carcinom), welcher auf einem handgelenkdicken Stiel aufsass. Der Tumor wurde reseziert, der Stiel durch die

Operationswunde hindurch bestrahlt. Verwandt wurde eine Röhre mit Speculumansatz, an welchen ein zur Geschwulst hinführendes Drainrohr angefügt wurde. Nach 21 Bestrahlungen erfolgte Heilung mit linearer Narbe. Die Wunde schloss sich durch Granulation. Der Patient ist jetzt (d. h. $^3/_4$ Jahr) gesund und beschwerdefrei.

Alfred Scott Barthin: **Nierenveränderungen unter der Einwirkung von Röntgenstrahlen.** Verf. stellte in einer Reihe von Fällen von Leukämie, welche längere Zeit der Irradiation mit Röntgenstrahlen ausgesetzt waren, Nierenveränderungen fest. Es fand sich trübe Schwellung, fettige Degeneration und Parenchymatrophie mit Einlagerung von Kalksalzen. Die Veränderungen waren um so hochgradiger, je stärker der Leukocytenzerfall unter der Röntgentherapie gewesen war, so dass man den Eindruck hatte, als ob die Leukolyse Gifte freimache, welche Nephritis zur Folge hätten. Tierversuche hatten folgendes Ergebnis: 1. Halb- bis einstündige Bestrahlung von kleinen Tieren bedingt Veränderung in den Kernen der Nierenepithelien, 6—12 Stunden nach dieser primären Läsion stellt sich Albuminurie und trübe Schwellung gleichzeitig mit der Entfernung des Zelldetritus in Lymphdrüsen, Milz, Knochenmark und der auftretenden Phagocytose ein. 2. Längere Bestrahlung, die unter nervösen Symptomen nach einer Reihe von Tagen zum Tode führt, erweckt den Eindruck einer Intoxikation, welche lymphoide Gewebe, Centralorgane und Nieren gleichmässig alteriert.

Ennion G. Williams: **Die Beschaffenheit der zur Therapie in Anwendung kommenden Röntgenröhren.** Zur therapeutischen Beeinflussung soll man konstante Röhren verwenden. Sicher messbar sind leider nur Entfernung der Röhren, Dauer der Bestrahlung und Grösse der zugeführten elektrischen Energie. Von einer guten Röhre muss man eine bestimmte Länge, dass nur ein minimaler Stromausgleich um die Röhre herum statthat, verlangen. Die Antikathode muss genügend dick und schwer sein, dass eine möglichst geringe Erwärmung und Absorption von Kathodenstrahlen statthat. Die Dicke der Glaswand soll möglichst gering sein, um ein Minimum von Röntgenstrahlen zu resorbieren. Eine gute Röhre hat ein konstantes Vacuum. Das erfordert eine bestimmte Grösse der Röhre, damit die Gasabsorption das Vakuum möglichst wenig verändert, und eine Kontrolle der elektrischen Entladungen derart, dass Antikathode und Glaswände möglichst wenig erhitzt werden. Deshalb sind Röhren, welche durch starke Entladungen bei röntgenographischen Aufnahmen beansprucht werden, für Röntgenotherapie meist ungeeignet. Karl Klieneberger (Königsberg i. Pr.)

Archives d'éléctricité médicale 15, pag. 376, 1907.

Drault: **Ein neuer selbstthätiger Quecksilberstrahlunterbrecher.** Während alle bisherigen Quecksilberstrahlunterbrecher zu ihrem Antrieb eines besonderen Motors bedürfen, wird derjenige, welchen Verf. auf Anregung von Béclère konstruiert hat, selbstthätig durch den Primärstrom des Induktors in Bewegung gesetzt. Es wird dies durch ein Z-förmiges Eisenstück erreicht, welches an dem oberen Teil der Turbine so befestigt ist, dass die beiden Flügel desselben sich unmittelbar vor dem Eisenkern der Primärspule des Induktors vorbeibewegen, und von den ja stossweise auftretenden Magnetismus desselben bei ihrer Drehung jedesmal im geeigneten Momente einen neuen Antrieb erhalten. Es genügt demnach, die Turbine nach Schliessung des Primärstromes mit der Hand in Umdrehung zu versetzen, worauf sie sich selbstthätig weiter dreht. Eine andere Neuerung, welche Verf. bei diesem Unterbrecher noch eingeführt hat, besteht darin, dass der Quecksilberstrahl desselben nicht wie sonst in einer isolierenden Flüssigkeit, sondern in einer Atmosphäre von Leuchtgas oder Wasserstoff arbeitet, wodurch eine Verschlammung des Quecksilbers vermieden wird. Der Unterbrecher benötigt deswegen nur etwa 30 ccm Quecksilber und ist auch im ganzen so klein, dass er mit Vorteil auch bei transportablen Apparaten benutzt werden kann.

Electrician 59, pag. 342, 1907.

Moore: **Licht von gasförmigen Leitern innerhalb Glasröhren** (Moore-Licht). Verf. hat es sich schon seit Jahren zur Aufgabe gemacht, das bekannte schöne Licht, welches Vakuumröhren im sog. Geisslerschen Stadium, d. h. also bei etwa $^1/_{1000}$ des atmosphärischen Druckes aussenden, auch in die Beleuchtungstechnik einzuführen. Er benutzt in der Regel eine einzige zusammenhängende Glasröhre von 12—70 m Länge und etwa 4 cm Durchmesser, die in die Form eines Rechteckes gebogen und dicht unter der Decke des zu beleuchtenden Raumes aufgehängt wird. Eine solche Lampe hat nach den neueren Messungen des Verf. bei gleicher Zufuhr von elektrischer Energie ungefähr die 5 fache Beleuchtungswirkung wie ein entsprechend angebrachtes System von Kohlenfadenglühlampen. Zur Speisung der Lampe wird einfacher Wechselstrom von 220 Volt benutzt, der in einem kleinen, gleichfalls oben an der Decke angebrachten Transformator hochtransformiert wird. Die Hochspannungsleitungen erstrecken sich über weniger als 10 cm Länge und sind zugleich mit den Enden der Röhre, zu denen sie führen, in einen isolierenden Kasten eingebaut, so dass ein Berühren dieser Teile, das mit Lebensgefahr verbunden sein würde, unmöglich ist. Die Elektroden seiner Röhren bestehen aus Graphit und der Gasinhalt derselben in der Regel aus verdünnter Luft, jedoch kann statt derselben auch ein anderes Gas benutzt werden. Mit der Natur des Gases ändert sich aber nicht bloss die Farbe sondern auch die Stärke des Lichtes

ganz wesentlich. Die erstere ist bei Luft hellrot, bei reinem Stickstoff goldgelb, bei Kohlensäure weiss. Die Lichtstärke ist bei gleichem Energieaufwand am grössten bei reinem Stickstoff, etwas schwächer bei Luft und etwa 20 mal schwächer bei Wasserstoff. Als ein besonderer Vorzug der Lampe ist noch der zu erwähnen, dass bei ihr das Licht im Verhältnis zu allen andern Lichtquellen über eine viel grössere Fläche verteilt ist, so dass sie das Auge nicht so ermüdet wie diese. Sie wirkt, als ob man sich im Freien unter bedecktem Himmel befindet. — Von besonderem Interesse — zumal auch für den Röntgentechniker — ist nun aber noch die vom Verf. für seine Lampe konstruierte Vorrichtung zur selbstthätigen Zufuhr neuer Luft, eine Vorrichtung, die für diese Lampe geradezu eine Lebensfrage ist, da nämlich auch in ihr die Luft beim Durchgang des elektrischen Stromes fortwährend aufgebraucht wird — und zwar wegen der viel grösseren Stromstärke natürlich in entsprechend höherem Masse als in der Röntgenröhre. — Jene Vorrichtung besteht nun aus einem vertikal stehenden Glasrohr von etwa 2 cm Weite, an das unten ein etwa halb so weites Rohr angeschmolzen ist, welches seinerseits durch eine U-förmige Biegung zu der Hauptröhre hinführt. An der Stelle nun, wo jenes weitere in dieses engere Rohr übergeht, ist in letzterem ein luftdurchlässiger Kohlestift von etwa 1 cm Durchmesser so eingekittet, dass er einige cm hoch in das erstere Rohr hineinragt. Über diesen Stift wird dann etwas Quecksilber gegossen, dessen Menge sogleich näher bestimmt werden wird. Ausser dem Kohlestift und dem Quecksilber befindet sich nämlich in dem weiteren Glasrohr noch ein lose darin bewegliches Glasröhrchen von etwa 10 cm Länge, das mit seinem unteren offenen Ende den Kohlestift umgiebt und in dem Quecksilber schwimmt, und dessen oberes Ende mit weichen Eisendrähten gefüllt ist. Dieses Glasröhrchen drückt nun das Quecksilber soweit in die Höhe, dass für gewöhnlich auch das oberste Ende des luftdurchlässigen Kohlestiftes von dieser Flüssigkeit bedeckt ist. Das Röhrchen wird jedoch durch eine, das weitere Glasrohr aussen umgebende, in die primäre Stromleitung eingeschaltete Drahtspule in die Höhe gezogen und somit das Quecksilber zum Sinken und die Spitze des Kohlestiftes mit der äusseren Luft in Verbindung gebracht, sobald der Strom in der Lampe über eine bestimmte Grösse steigt. Dieses letztere tritt automatisch ein, sobald ein bestimmter Teil des Luftinhaltes der Röhre durch die Elektrizität aufgebraucht ist, da nämlich der Luftdruck in derselben so gehalten ist, dass er etwas grösser ist als derjenige, welcher das grösste Leitvermögen besitzt. Eine Lampe von im ganzen 67 m Länge z. B. nahm bei ihrem grössten Luftdruck (0,11 mm) 24 Ampère auf; der Strom stieg aber nach etwa einer Minute von selbst auf 25 Ampère, da der Gasinhalt der Röhre durch den Elektrizitätsdurchgang geringer und der Widerstand der Röhre also kleiner wurde. Dann setzte die oben beschriebene Erneuerungsvorrichtung ein, der Strom fiel wieder auf 24 Ampère u. s. w. Wegen dieser regelmässigen Luftzufuhr wird die Lampe auch wohl als eine „atmende" bezeichnet. Verf. erwähnt übrigens auch selbst, dass seine automatische Luftzufuhr-Vorrichtung u. a. auch für Röntgenröhren zu verwenden sei, jedoch steht dem nach Ansicht des Referenten vor allem das dabei benutzte Quecksilber im Wege, da es einesteils eine unveränderliche Lage der Hauptröhre erfordert und andernteils auch diese mit Quecksilberdämpfen füllen würde, die ein regelrechtes Arbeiten derselben wohl bald unmöglich machen würden.

Comptes rendus 144, pag. 1261, 1907.

Villard: **Über die elektrische Entladung in Gasen.** Die elektrische Entladung in Gasen kann entweder die gewöhnliche Form haben, wie man sie in Geisslerschen oder Crookesschen Röhren beobachtet, d. h. also in der Umgebung der Kathode einen ausgesprochenen Dunkelraum und ein negatives Glimmlicht, bezw. bei höherem Vakuum ein Kathodenstrahlenbündel aufweisen, oder aber auch einfach aus einer einzigen, die Anode und Kathode direkt miteinander verbindenden hellen Lichterscheinung bestehen, in welchem Falle dann der elektrische Widerstand der Röhre nahezu unendlich klein wird. Diese letztere Entladungsform tritt nur bei sehr grossen Stromstärken auf, wie man sie aber besonders leicht mit einer Hochspannungsbatterie, auch durch Entladung eines sehr grossen Kondensators von mindestens $^1/_2$ Mikrofarad—Kapazität erzeugen kann; und sie entspricht geradezu der Entladungsform des gewöhnlichen elektrischen Lichtbogens, bei dem ja auch weder Kathodenstrahlen noch ein Dunkelraum um die Kathode herum auftreten. Vielmehr handelt es sich hier in der ganzen Ausdehnung der Entladung nur um dieselbe Erscheinung, wie wir sie auch bei dem sog. positiven Licht einer Geisslerschen Röhre wiederfinden. Walter (Hamburg).

Druck von Hesse & Becker in Leipzig.

Einige Neuerungen im Röntgeninstrumentarium.

Von

Dr. **Max Levy-Dorn**,
leitender Arzt am Rudolf Virchow-Krankenhause zu Berlin.

Die Einrichtung des radiologischen Instituts im Rudolf Virchow-Krankenhause[1]) gab mir Gelegenheit, einige Neuerungen des Röntgeninstrumentariums, die ich erdacht hatte, ausführen zu lassen. Die folgenden Zeilen sollen hierüber kurz berichten:

Ein universeller Blenden- und Schutzapparat für das Röntgenverfahren.

(Vgl. Fig. I, II u. III.)

Unter dem obigen Titel erschien im Bd. VIII, Heft 4 der vorliegenden Zeitschrift eine Arbeit, in der ich eine verhältnismässig einfache Einrichtung beschrieb, um fast alle in der Praxis vorkommenden röntgologischen Arbeiten ausführen zu können, ohne dass der Untersucher selbst den Strahlen und den sie begleitenden Gefahren ausgesetzt wird. Die Firma Siemens & Halske hat nunmehr den Apparat weiterhin meinen Angaben entsprechend ausgebaut. Die Grundlage desselben besteht aus einem Schutzkasten mit einem Halter für die Röntgenröhre und einem grossen dauernd befestigten Gestell, durch das dem Kasten alle für die Arbeit notwendigen Lagen gegeben werden können. Der Kasten kann leicht hoch und niedrig gestellt, seitlich verschoben und um die Achse gedreht werden. An der Austrittsstelle der Röntgenstrahlen befindet sich ein Schieberahmen, in den alle Blendenarten, einschliesslich der Kompressionsblenden geschoben werden können usw.

Als Übelstand hatte sich herausgestellt, dass beim Übergang aus der Durchstrahlung im Stehen zur Durchstrahlung im Liegen der Kasten nicht gedreht werden konnte, ohne dass vorher das eine Kabel gelöst und nachher wieder befestigt werden musste, sonst hätte sich die Leitungsschnur um den eisernen Träger des Kastens geschoben. Jetzt werden, wie Fig. 2 zeigt, die beiden Kabel an zwei Hartgummistäben befestigt, die in geeigneter Weise, nachdem sie die eine Kastenwand durchbohrt, im Innern die Leitung zur Anode und Kathode führen. Die Kabel können daher beim Drehen des Kastens nicht mehr in falsche Lagen kommen.

Die Auf- und Abwärtsbewegung des den Kasten tragenden Rahmens wurde früher durch Kettenübertragung bewerkstelligt. Das Geklirr der Ketten rief bei einzelnen Patienten ein unheimliches Gefühl hervor, sie wurden daher durch eine Transportstange mit Kurbel ersetzt Die Konstruktion wurde so getroffen, dass das Heben und Senken des Kastens nunmehr mit grösster Leichtigkeit stattfindet. (Gleichzeitige Anwendung von Gegengewichten.)

Die Möglichkeit, den Kasten um die Vertikalachse zu drehen, besteht nicht. Bei einzelnen

---

[1]) Eröffnet im October vorigen Jahres und seitdem oft demonstriert.

Aufnahmen, z. B. denjenigen der Schulter, wäre dies gelegentlich wünschenswert, wenn der Patient nicht quer gelagert werden kann. Ich habe deswegen die Füsse des Gestelles so weit auseinander gebracht (2 m), dass der Lagerungstisch dazwischen gestellt werden kann, man also den Patienten in jeder beliebigen Richtung unter dem Kasten und zu demselben lagern kann.

Der Umfang des Kastens wurde vergrössert; anstatt mit Bleiblech wurde derselbe mit nicht leitendem Schutzstoff ausgekleidet. Die Wand, aus deren Öffnung die Strahlen heraus-

Fig. I.

treten, kann durch zwei Zahnbetriebe nach allen Richtungen bewegt werden. Die noch zu beschreibende Zentriervorrichtung wird an der Wand befestigt und kann daher leicht, ohne dass die Röntgenröhre bewegt wird, eingestellt werden.

Die Zentrierung geschieht durch enge, vertikal oder horizontal gestellte Röhren. Man stellt sie mit Hilfe des Fluoreszenzschirmes, oder nach einiger Übung genügend genau durch Visieren ein. Auch die Kompressionsblende kann leicht durch einen eingeschobenen Deckel, dessen Mitte von einer Visierröhre durchbohrt ist, zentriert werden.

Ich benutze ferner eine Schieberblende aus vier getrennt beweglichen Platten. Man ist dadurch in den Stand gesetzt, der Blende die mannigfachsten Grössen, Formen und Lagen zu

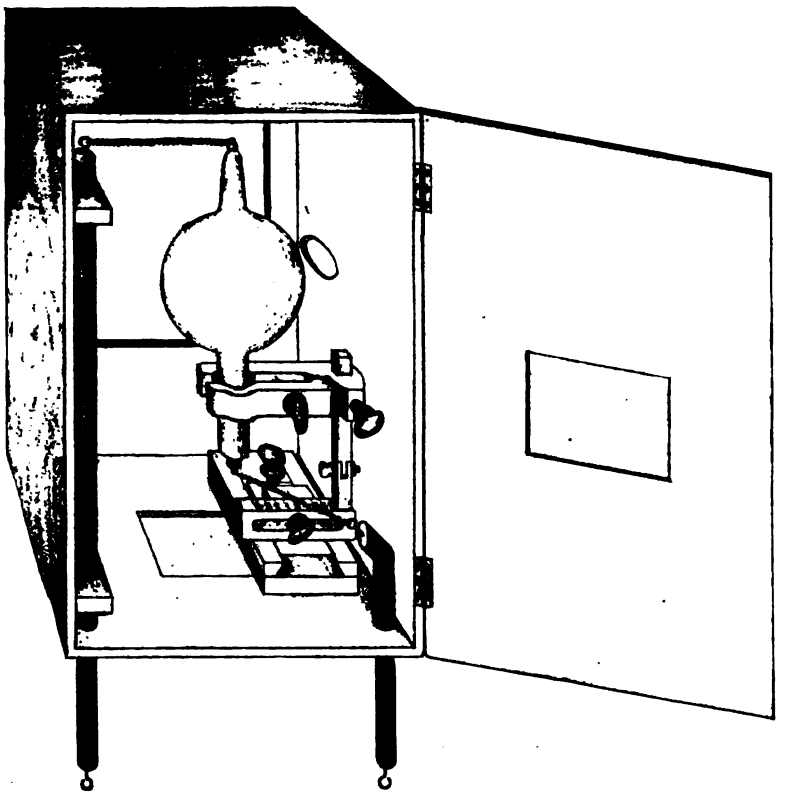

Fig. II.



Fig. III.

geben. Die Mitte einer jeden Blendenplatte ist durch eine leichte Auskerbung erkennbar. Zum Bestimmen, ob die Platten bei engeren Blenden in ihrer ganzen Ausdehnung belichtet werden, dient ein kleiner Fluoreszenzschirm mit langem Teil (Fig. III). Die Hand des Untersuchers braucht dabei nicht in den Bereich der Strahlen zu kommen.

Der Apparat wurde von Siemens & Halske gebaut.

Durchleuchtungstisch. (Fig. IV, V. und VI.)

Der Durchleuchtungstisch dient für die Durchstrahlung liegender Patienten von unten her sowohl bei gewöhnlichen Untersuchungen, als auch bei Orthoröntgenographie. Der Untersucher ist bei diesen Arbeiten geschützt. Der Tisch unterscheidet sich von den bisher üblichen zu ähnlichen Zwecken gebauten im wesentlichen dadurch, dass eine mit Schutzstoffen bekleidete Jalousie unter der Lagerungsplatte, welche zum Durchgang der Strahlen eine Öffnung enthält, hin und her gerollt werden kann. Der zu untersuchende Körperteil wird in bekannter Weise zweckmässig auf der Tischplatte gelagert. Die Schutzjalousie wird so abgerollt, dass ihre Öffnung unter den Körperteil zu liegen kommt und dadurch eine Bestrahlung von unten her ermöglicht. Die Schmalseiten des Tisches, wie die eine dem Untersucher zugekehrte Längsseite sind ebenfalls mit Schutzstoffen bekleidet. Das Rohr meines horizontal gestellten Orthodiagraphen wird unterhalb der Tischplatte von der offenen Seite des Tisches her eingeführt. Da der Tisch auf Rollen geht, so kann man ihn mit Leichtigkeit je nach Bedarf zum Orthodiagraphen richtig stellen, falls man letzteren nicht bewegen will. Ich sah davon ab, die ganze Tischplatte mit Leinewand zu bespannen, da diese bekanntermassen sich leicht ausdehnt. Ich habe vielmehr die Tischplatte in kleinere Bretter zerlegt, welche einzeln aufgelegt werden können und ausserdem einen genügend grossen mit Leinewand bespannten Holzrahmen anfertigen lassen, der dort hingebracht wird, wo die Untersuchung stattfinden soll.

Durch eine verstellbare Einrichtung an einem Ende des Tisches kann der Kopf des Patienten hoch und niedrig gelagert werden. An demselben Ende befindet sich ein aufklappbares Brett zum Ablegen von Utensilien.

Die Öffnung der Schutzrouleaux kann durch plattenförmige Metallblenden vergrössert und verkleinert werden. Man schiebt zu diesem Zweck die Blende durch einen Schlitz, der in

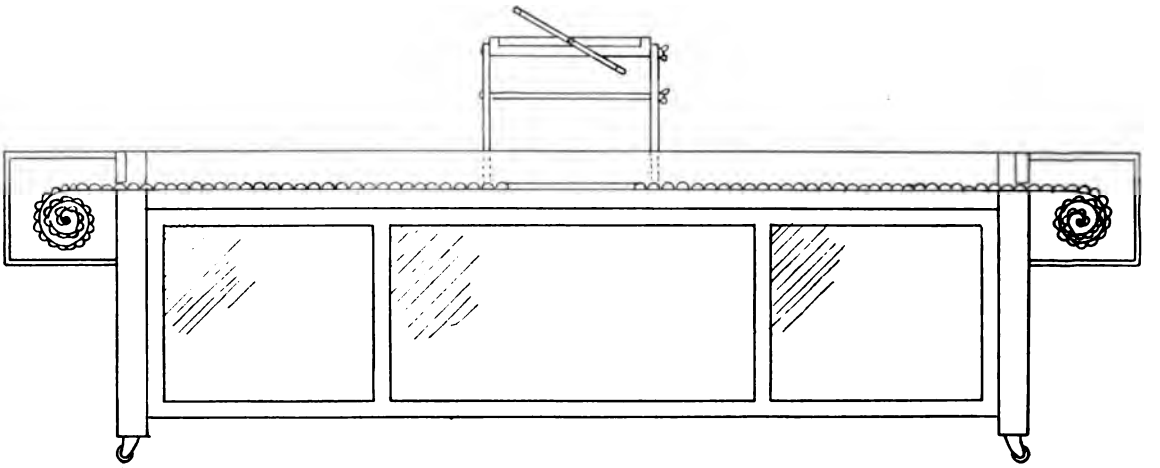

Fig. IV.

der Jalousie befestigt ist, ein, so dass die Blende die Bewegung der Rouleaux mitmacht. Die Blende kann ohne Mühe während der Untersuchung seitlich verschoben werden.

Der unten beschriebene Schirm- bezw. Kasettenhalter (vgl. Fig. VI u. VII) gleitet auf zwei Metallschienen und wird in die Höhe der Tischöffnung gestellt und durch das Hineinschieben der soeben erwähnten Blende mit der Jalousie verbunden, Er macht also alle die Bewegungen, die man vornehmen muss, um die Durchleuchtungsöffnung auf den richtigen Platz zu bringen, mit.

Der Gebrauch des Tisches findet folgendermassen statt: Man legt den mit Leinewand

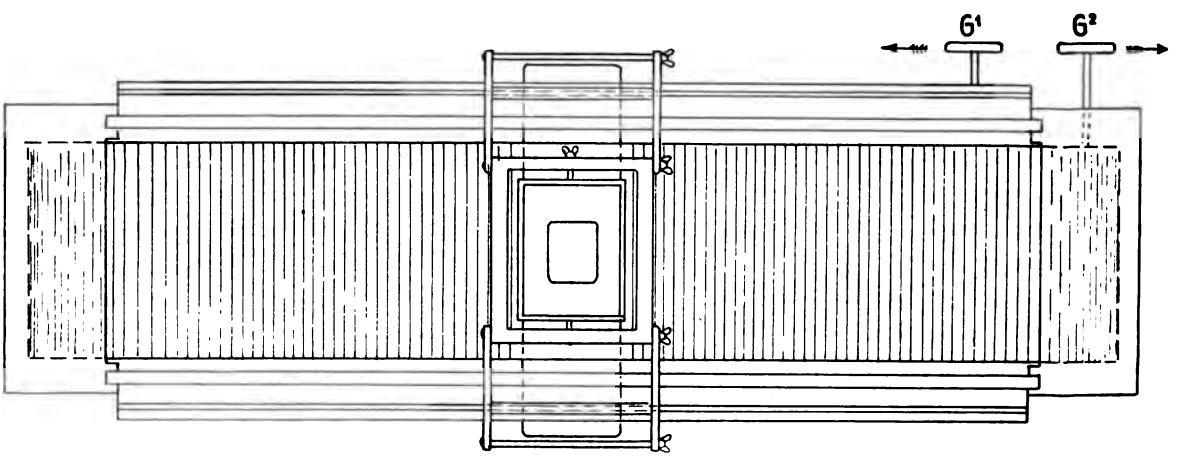

Fig. V.

bespannten Rahmen auf die dem zu untersuchenden Körperteil entsprechende Stelle, bedeckt den übrigen Teil des Tisches mit Brettern, stellt den Tisch so, dass der Orthodiagraph im Bereich des Leinewandrahmens bequem spielen kann, bringt nun den Patienten auf den Tisch und rollt mittels dazu angebrachter radförmiger Hebel die Jalousie (eventuell die damit verbundenen Blenden) bis sie über die Öffnung des Schirmkassettenhalters im Rahmen zu liegen kommt.

Der Schutzstoff hängt[1]) an der dem Untersucher zugekehrten Seite in einzelnen sich schuppenförmig überlagernden Teilen herunter. Der Arzt kann also, ohne sich weit von seinem Standort zu entfernen, die Schutzvorhänge, falls erforderlich, lüften, und z. B. gelegentlich die Röntgenröhre usw. kontrollieren und in Ordnung bringen.

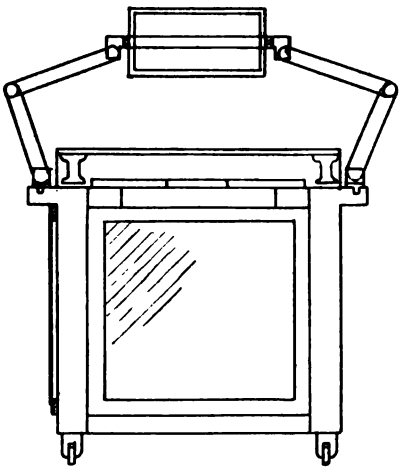

Fig. VI.

Damit die Leitungsschnüre beim Bewegen des Orthodiagraphen nicht an den falschen Platz geraten, wurde an dem einen Arm des Orthodiagraphen eine Gummistange befestigt, von der die Schnüre direkt zum Rohre gehen, ohne bei den Bewegungen des Orthodiagraphen mit Metallteilen in Berührung zu kommen. Die Drahtleitungen vom Induktor werden von der Decke aus zu derselben Gummistange geführt und durch einen geeigneten schlitzförmigen Rahmen von den Metallteilen des Orthodiagraphen ferngehalten.

Der Durchleuchtungstisch wurde von der Firma Reiniger, Gebbert & Schall, die Leitungszuführungen zum Orthodiagraphen wurden von Dr. Max Levy angefertigt.

Lagerungstisch für Durchstrahlungen von oben.

Das Kopfende kann hoch und niedrig geklappt werden. Im übrigen besteht die Tischplatte aus Brettern verschiedener Grösse, die sich leicht und sicher auflegen lassen. Anstatt der einzelnen Tischbretter kann eine entsprechend geformte Stereoskopkassette auf jede beliebige Stelle des Tisches gelegt werden. Diese Kassetten stehen dann nicht im geringsten von den übrigen Teilen der Tischplatte ab, so dass der darauf liegende Patient durch die Kanten nicht belästigt wird.

Die Stereoskopkassette trägt einen Pappdeckel; ein darunter verschiebbares Brett dient zum Einlegen und Auswechseln der photographischen Platten und verhindert, dass der darauf liegende Patient den Deckel eindrückt. Die beiden Stereoskopbilder werden nie auf zwei verschiedene Platten radiographiert, weil sie zweckmässigerweise meist verschieden entwickelt werden müssen. Auf die Bleilagen der Hildebrandschen Kassetten habe ich daher, wie bei meinen früheren Stereoskopaufnahmen verzichtet.

Ebenso wie durch die Stereoskopkassette können statt der einfachen Bretter solche mit seitlicher Lehne u. a. nach Bedarf auf den Tisch gelegt werden.

Unterhalb der Tischplatte und parallel zu ihr ist ein Raum angebracht, auf den die unbenutzten Teile des Tisches zurückgelegt werden. Der Tisch geht auf Rollen, kann aber durch zwei Hemmvorrichtungen festgestellt werden.

Der Fabrikant des Tisches ist Louis Löwenstein.

Kassetten und Schirmhalter. (Fig. IV—VII.)

Gewöhnlich ruhen die Träger für Schirme und Kassetten an Durchleuchtungstischen auf gradlinigen Stützen, an denen die Kassettenrahmen hoch und niedrig gestellt werden können. Die von mir angegebenen Träger bestehen aus drei in Gelenken beweglichen Teilen und können in jeder Lage festgestellt werden. Man kann mit ihrer Hilfe die Kassetten bequem nach allen Richtungen hin biegen und befestigen. Für die Untersuchung liegender und stehender Patienten sind zwei ein wenig untereinander verschiedene Formen in Gebrauch. Der Kassettenhalter für liegende Patienten enthält einen aus vier Trägern der eben geschilderten Art bestehenden

[1]) Es hat sich als zweckmässig herausgestellt, statt den schweren Schutzstoff hängen zu lassen, ihn auf Brettern zu befestigen, weil er so besser hält.

Rahmen. Ein zweiter vom ersten Rahmen umschlossener und um eine Querachse drehbarer Rahmen bildet das eigentliche Lager für die Kassette. Hierdurch ist die Möglichkeit erreicht, Platten und Fluoreszenzschirme schräg der Brustwand entsprechend anzulegen, was sich ohne Doppelrahmen nicht bewerkstelligen lässt. Der Kassettenhalter für stehende Patienten besteht nur aus zwei durch Gelenke beweglich gemachten Trägern, die auf einer senkrecht stehenden Säule auf und abwärts geschoben werden können. Der Schirm wird hier durch eine längliche Klemme, die auf beiden Trägern ruht, befestigt.

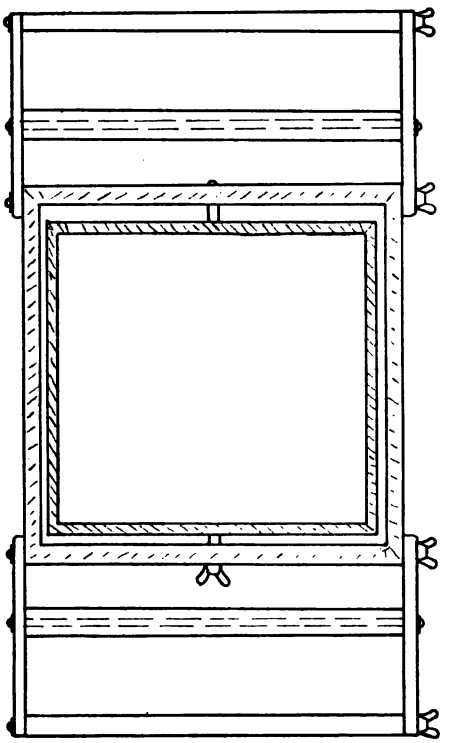

Fig. VII.

Der Vorteil solcher in mehreren Gelenken beweglichen Stützen besteht unter anderem darin, dass ihre Enden in jeder Lage mit dem Schirm bzw. der Kassette abschliessen, während die weit hervorstehenden Teile der üblichen graden Stäbe den Untersucher stören.

Die Halter wurden von Reiniger, Gebbert & Schall ausgeführt.

Orthodiagraph.

Der vom Verfasser angegebene Orthodiagraph wurde von ihm einigen Änderungen unterworfen. Vor dem Fluoreszenzschirm wurde eine Bleiglasscheibe mit einer Öffnung im Zentrum für den Zeichenstift befestigt. Der Schirm dahinter kann zurückgeklappt werden. Man kommt dadurch in die Lage, den Orthodiagraph auch für Zentralprojektionen verwenden zu können, indem man den gewöhnlichen Fluoreszenzschirm gegen den Körper bringt und nunmehr das Rohr wie eine Hängeblende nach Belieben bewegt. Der Vorzug des Orthodiagraphen vor der Hängeblende besteht darin, dass er leichte Bewegungen des Rohres und der davorgebrachten Blende in allen beliebigen Ebenen und nicht allein in den vertikalen zulässt. Auch werden die Bilder durch Anpassen des Schirmes an die Körperoberfläche schärfer entworfen, als auf dem beweglichen Schirm.

Um den Orthodiagraphen auch als festes Stativ benutzen zu können, wurden einfache Hemmvorrichtungen für seine Bewegungen angebracht. Ohne sie lässt sich bekanntlich die Röntgenröhre nach allen Richtungen einer Ebene dadurch verschieben, dass man die Achse des U-förmigen Röhrenhalters einerseits auf einen Schlitten geradlinig hin und her bewegen, andererseits um sich selbst drehen kann. Diese beiden Möglichkeiten lassen sich durch die neue Anordnung getrennt ausschalten. Man kann also nach Bedarf das Stativ so gestalten, dass sich die Röhre lediglich gradlinig verschieben lässt (Lokalisationen, Stereoskopaufnahmen usw.). Man kann auch durch einen einfachen Griff dieselbe ganz ruhig stellen. Auf den isolierten Gebrauch der Rotationsbewegung wurde, weil für die Praxis belanglos, verzichtet.

Verfertiger Reiniger, Gebbert & Schall.

Schutzwand für Durchleuchtungen. (Fig. VIII.)

Für eine geeignete Lagerung des Patienten im Stehen, Sitzen und Seitenlage bei gleichzeitigem Schutz des Untersuchers während der Arbeit wurde die folgende Einrichtung getroffen: Der Patient legt sich gegen die eine Wand der Schutzhütte. Dieselbe enthält einen Ausschnitt von 180 cm Höhe und 65 cm Breite. Der Ausschnitt wird durch eine entsprechend grosse auf und niederziehbare Bleiwand abgeschlossen, die in bestimmter Höhe eine durch Schieber verschliessbare Öffnung enthält. Die bewegliche Wand wird in die Höhe des zu

untersuchenden Körperteils gebracht und ihre Öffnung so weit verschlossen, als es für die Zwecke der Untersuchung wünschenswert ist. Dieser schon fast ausreichende Schutz wird noch dadurch vergrössert, dass sich vor der Röhre des Orthodiagraphen eine Irisblende befindet, die ebenfalls den Zugang der Röntgenstrahlen zum Untersucher im weiten Bezirk abschliesst. Die Öffnung der verstellbaren Wand kann durch vier Schieber vergrössert und verkleinert werden.

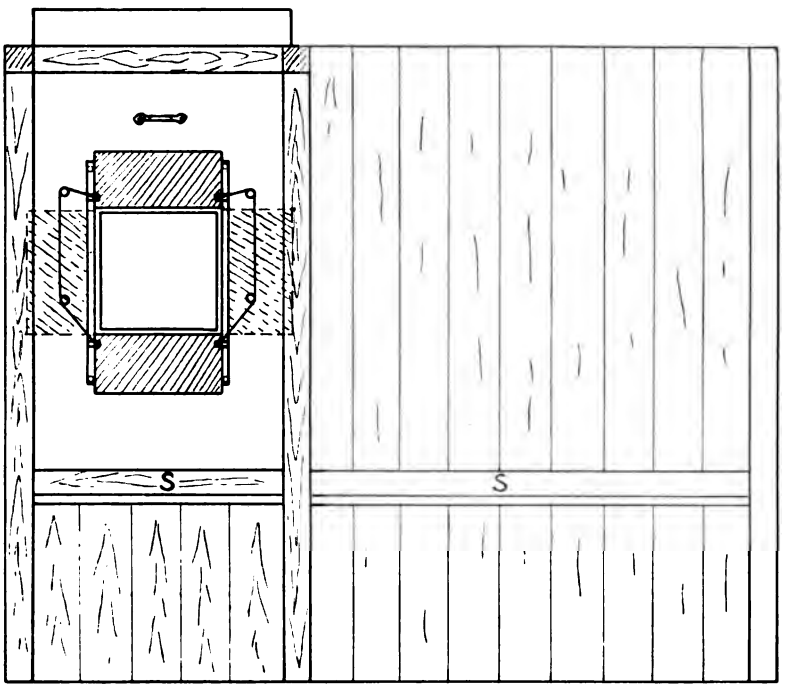

Fig. VIII.

Während sich die seitlichen Schieber selbst in der einmal gegebenen Lage halten, musste für die senkrechten eine besondere Feststellung angebracht werden. Es wurde der obere Schieber durch über Rollen gehende Drähte durch die Last des unteren im Gleichgewicht erhalten. Die Grösse der einzelnen Schieber beträgt 25×40 cm. An der Wand befindet sich eine aufklappbare für seitlich liegende Patienten genügend lange Bank, welche natürlich auch zum Sitzen dienen kann.

Verfertiger Reiniger, Gebbert & Schall.

Eine bewegliche Schutzwand zum Halten eines Schirmes, oder einer photographischen Platte. (Fig. IX.)

Ein auf der einen Seite offener Kasten mit quadratischer Grundfläche enthält unten eine Fuge, in welche der Fluoreszenzschirm, Kassette usw. hineingeschoben und festgeklemmt werden können. Die Grundfläche ist mit Bleiglas bekleidet. Der Untersucher betrachtet durch dieses Fenster aus Bleiglas den Fluoreszenzschirm. Der Kasten lässt sich um seine Achse drehen. Er befindet sich in der Öffnung eines grossen mit Schutzstoff ausgekleideten Brettes, das auf und niedergezogen werden kann. Das Eindringen der Strahlen von der Seite wird durch Schutzwände verhindert; der durch Heben des Kastens frei zugängliche Raum wird durch besondere eingeschobene Schutzbretter unschädlich gemacht. Die Untersuchungen der Brust lassen sich leicht ausführen, indem der vorstehende Kasten zum Tragen des Schirms so weit gehoben wird, bis seine obere Seite gegen das Kinn presst. Auch sitzende Patienten lassen sich ohne Mühe untersuchen, wobei durch Öffnen des unteren türenförmigen Teiles der Schutzwand und durch Zurückstellen der unteren Schutzwand Raum für die Kniee geschaffen wird.



Fig. IX.

Das Schutzstativ lässt sich nach einfacher Änderung auch als Anlehnungswand für stehende Patienten verwenden.

Verfertiger Siemens & Halske.

Kassette. (Fig. Xa u. b.)

In den üblichen Universalkassetten liegen die Einlagen für Platten verschiedener Grössen so, dass sich die Platten in der Mitte der Kassetten befinden. Bei kleineren Plattenformaten entstehen dadurch nach allen Seiten hin breite unbenutzte Flächen in der Kassette. Diese stören bei einzelnen Aufgaben insofern, als sie es unmöglich machen, die Platten unter den abzubildenden Körperteil zu bringen. Z. B. reicht daher eine Platte 18×24 cm, die in eine Kassette von 24×30 cm gelegt wird, bei seitlichen Halsaufnahmen bei weitem nicht bis zur Schulter, gegen welche die Kassette anstösst. Um diese störenden unbenutzten Randteile zu vermeiden, habe ich alle Platteneinlagen bis zu zwei aneinander stossende Ränder der Kassette gehen lassen. Die Abbildung zeigt die alte neben der neuen Form.

Fig. Xa.

Fig. Xb.

Ein Tubenhalter für Röntgentherapie. (Fig. XI a und b.)

Die zur Behandlung von Körperhöhlen und kleineren Krankheitsherden gebrauchten Bleiglastuben befinden sich gewöhnlich dauernd fest verbunden mit Kork oder dergl., damit man sie bequemer und sicher in die dazugehörigen Blenden schieben kann. Die Desinfektion wird dadurch erschwert, dass die Ansätze weniger widerstandsfähig gegen physikalische und chemi-

sche Eingriffe zu sein pflegen wie das Bleiglas. Ich habe daher einen Ansatz konstruieren lassen, in den sich einerseits die Tuben fest einklemmen lassen, andererseits ohne Mühe wieder herausgenommen und desinfiziert werden können. Der Ansatz besteht aus zwei ineinander verschraubbaren Ringen, deren einer aussen eine Rinne enthält, so dass er leicht durch eine Irisblende unverrückbar eingeklemmt werden kann. Ein Rand der Bleiglasröhre ist ein wenig rechtwinkelig umgeschlagen. Das Umschlagsstück passt auf den einen hölzernen Ring des Ansatzstückes. Der zweite über die Röhre gestülpte Ring wird am anderen Ringe festgeschraubt und dadurch die Röhre im Ansatze festgeklemmt.

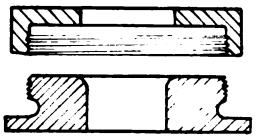

Fig. XI a.

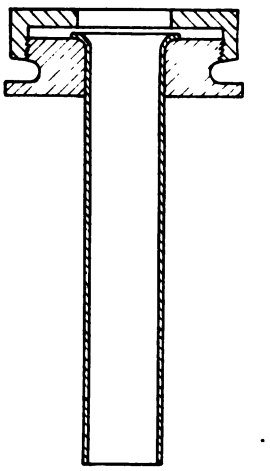

Fig. XI b.

Verfertiger Louis Löwenstein.

Durchleuchtungsapparat für Negative. (Fig. XII.)

Vergl. Bild. Die beleuchtete Fläche ist auf demselben durch ein helles, die dunkle durch ein schwarzes Negativ angedeutet.

Der Durchleuchtungsapparat dient dem Zwecke, schnell eine grössere Anzahl Negative durchmustern zu können. Er hat die Gestalt eines Pultes, dessen Platte schräg gestellt ist. Die Beleuchtungsfläche beträgt 50 × 50 cm, um auch Negative von der Grösse 40 × 50 cm quer und lang legen zu können. Sie wird durch eine gleichmässig erleuchtete Milchglasscheibe gebildet. Über derselben lässt sich eine Glasplatte, Grösse 100 × 50 cm, verschieben. Man legt die Negative auf die Fensterglasscheibe, deren Rahmen unten ein wenig umgebogen ist, um das Herunterrutschen der Platten zu verhindern. Zur Besichtigung wird die Glasscheibe über die Beleuchtungsfläche geschoben. Wegen der Grösse der Glasscheibe bleibt die eine Hälfte unbeleuchtet. Dahin werden der Untersuchung harrende Negative gelegt, die nach der Durchmusterung der durchleuchteten Platten durch Verschieben des Rahmens nach der anderen Seite über die Beleuchtungsfläche gebracht werden. Nunmehr befinden sich die besichtigten Platten neben dem Beobachter ausserhalb des Lichtes, können herabgenommen und durch neue ersetzt werden. So ist die Möglichkeit gegeben durch Hin- und Herschieben der Fensterglasscheibe eine beliebig grosse Anzahl Platten zu besichtigen, ohne dass der Beobachter durch das Auswechseln gestört wird. Das Pult hat eine Länge von 150 cm. Die Beleuchtungsfläche nimmt natürlich seine Mitte ein. Die seitlich davon vorstehenden Teile können zugleich zum Fortlegen verschiedener Gebrauchsgegenstände oder anderer Dinge benutzt werden. Die Beleuchtung geschieht durch eine Reihe von elektrischen Birnen, deren Lichtstärke durch einen Widerstand reguliert werden kann. Für die Abblendung werden geeignet zugeschnittene Pappen verwendet.

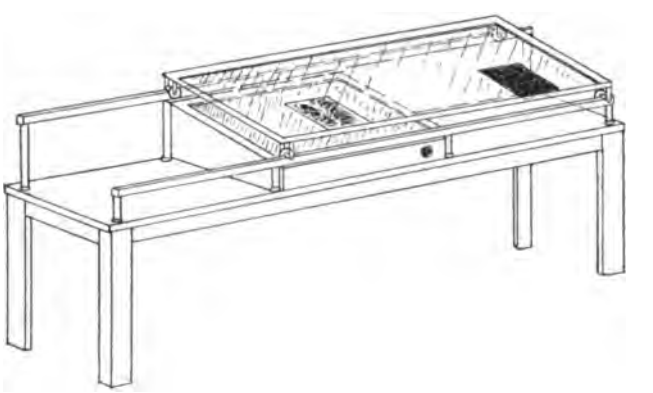

Fig. XII.

Verfertiger Reiniger, Gebbert & Schall.

Aus dem allg. Krankenhause Hamburg-St. Georg. II. med. Abteilung, Oberarzt Dr. Jollasse.

Beitrag zur Röntgendiagnose des Sanduhrmagens.

Von

Dr. **Otto Jollasse.**

Die Diagnose des Sanduhrmagens ist bekanntermassen oft eine recht schwierige, und für die einzelnen Fälle führen sehr verschiedene Mittel zum Ziele.

Ich habe nun in jüngster Zeit Gelegenheit gehabt, in einer Anzahl von Fällen die Röntgenuntersuchung zur Klarstellung des Krankheitsbildes mit heranzuziehen und möchte über die erreichten Resultate referieren.

Der erste Fall betrifft eine 35jährige Dame, Frau Sch., welche in ihrem 18. Lebensjahre viel an heftigen Magenschmerzen gelitten hat. Erbrechen, speziell Blutbrechen will sie damals nie gehabt haben. Die Diagnose auf ein Ulcus ist von dem behandelnden Arzte nie ausgesprochen worden. Zwei Jahre später, in ihrem 20. Lebensjahre, war sie vollkommen gesund und verheiratete sich. Ein Jahr später aber stellten sich wieder öfters Magenschmerzen ein, und diese kehrten in den nächsten Jahren sehr oft wieder, und zwar will Patientin sich im Winter immer am schlechtesten befunden haben. Erst seit jetzt zwei Jahren trat hier und da Erbrechen auf, und seit einem Jahre (Januar 06) steigerten sich die Schmerzen, und das Erbrechen erfolgte fast täglich. Dieses brachte für einige Zeit Erleichterung. Patientin begab sich in Behandlung verschiedener Ärzte, und nach den ergriffenen Massnahmen zu urteilen, wurde das Leiden für ein nervöses gehalten. Nachdem dann ein verordneter Landaufenthalt eine Besserung nicht gebracht hatte, Patientin vielmehr in ihrer Ernährung immer mehr heruntergekommen war, begab sich die Patientin im Mai 06 in meine Behandlung. Sie war damals äusserst abgemagert, wog nur 96 Pfund, und fast täglich trat, namentlich in den Nachmittagsstunden, aber auch gelegentlich nachts, Erbrechen auf. Die Untersuchung ergab damals eine allgemeine Enteroptosis, die Nieren waren beide sehr beweglich, der Magen stand tief und schien auch vergrössert. Die Sekretionsverhältnisse waren normal, aber die Motilität liess bei objektiver Untersuchung insoweit eine Störung erkennen, als eine Ausspülung des Magens, 7 Stunden nach einem Leubeschen Probemittagessen vorgenommen, noch sehr deutliche, wenn auch nicht sehr reichliche Massen zu Tage förderte.

Morgens jedoch war der Magen bei wiederholten Ausspülungen leer, nach einem reichlichen Abendessen, auch wenn nachts kein Erbrechen erfolgt war. Es handelte sich also scheinbar um eine leichtere Motilitätsstörung. Bei Bettruhe und einer diätetischen Behandlung, bei welcher auf die Macies und die Motilitätsstörung Rücksicht genommen wurde, hörten die Schmerzen und das Erbrechen sofort auf; Patientin erholte sich zusehends und nach einer 7wöchigen Behandlung wurde sie, frei von Beschwerden und mit einer Gewichtszunahme von 15 Pfund, entlassen. Die Diagnose war auf Macies und Atonie des Magens gestellt (wegen der scheinbar nur geringen Motilitätsstörung). Aber schon während eines Erholungsaufenthaltes an der Ostsee traten trotz angeblich vorsichtiger Diät die alten Beschwerden, bestehend in krampfartigen Schmerzen und häufigem Erbrechen, wieder auf, und Ende November stellte die Patientin sich mir wieder vor in einem höchst desolaten Zustande. Die Abmagerung war hochgradig, das Körpergewicht wieder auf 95 Pfund (mit Kleidern) gesunken, und Schmerzen und Erbrechen liessen die Kranke weder tags noch nachts zur Ruhe kommen. Eine wiederum vorgenommene Untersuchung lässt bei allgemeiner Macies renes mobiles erkennen. Der Magen steht tief. Die Sekretionsverhältnisse wiederum normal (freie HCl 0,15 %, Ges.-Acid. 85). Ganz anders sah es aber mit der Motilität bei der am 30. November vorgenommenen Untersuchung aus. Während bei der Probe vor $^1/_2$ Jahr nach einem Probemittagessen nach 7 Stunden nur geringe Reste vorhanden waren, konnte ich jetzt nach derselben Mahlzeit, ebenfalls nach 7 Stunden, anscheinend die ganze einverleibte Menge wieder entleeren, die nebenbei schlecht verdaut war. Nur mit grosser Mühe hatte Patientin das Erbrechen unterdrückt, hatte aber sehr heftige Beschwerden und sah äusserst elend aus.

Es wurden nun zunächst bei Körperruhe und entsprechendem diätetischen Verhalten morgendliche Ausspülungen gemacht, bei diesen war der Magen stets leer, allerdings war während der Nacht öfters erbrochen.

Patientin befand sich zunächst viel besser, nahm in einer Woche wieder 5 Pfund an Gewicht zu; ganz hörte das Erbrechen aber nicht auf, öfters Würgen, Esslust nicht vorhanden. — Hier will ich erwähnen, dass die Motilitätsprüfungen oft sehr verschieden hochgradige Störungen ergaben, und da sie,

wie oben dargelegt, oft recht bedeutend waren, hatte ich alsbald die Notwendigkeit einer Gastro-Enterostomie in Erwägung gezogen, der sich die Patientin aber zunächst widersetzte. Diagnose: Stenos. pylor.

Bei den morgendlichen Ausspülungen war es mir nun aufgefallen, dass ich die Schlündsonde meist nur trotz des tiefstehenden und wahrscheinlich auch ektatischen Magens in der Regel nur 45 cm tief einführen konnte, dann stiess ich bereits meist auf einen Widerstand; einige Male hingegen glitt die Sonde ohne weiteres in die Tiefe, und in diesen Fällen machte ich die Beobachtung, dass, nachdem die Spülflüssigkeit völlig klar geworden war, und bei weiterem Spülen auch blieb, sofort wieder reichliche Speisereste zu Tage gefördert wurden, wenn ich mit der Sonde auf ca. 45 cm zurückging. Diese Erscheinung, in Gemeinschaft mit dem gewöhnlichen Hindernisse bei 45 cm, liess mich das Bestehen eines Sanduhrmagens annehmen. Ehe ich aber die Patientin dem Chirurgen übergab, nahm ich mir vor, durch eine Röntgenuntersuchung die Sache möglichst klarzustellen. — Hervorheben will ich noch, dass bei dem Aufblähen keine Erscheinungen eines Sanduhrmagens zu erkennen waren, und dass es gelang, ca. $^3/_4$ l in den Magen laufen zu lassen, welche prompt zurückliefen.

Röntgenuntersuchung.

Fig. 1. Pat. erhält 200 g Griesbrei plus 30 g Bismut. Direkt nach der Aufnahme fällt auf, dass der ganz vertical stehende Bismutschatten auch mit dem unteren Teil sehr weit links von der Mittellinie steht. Wäre das untere Ende als Pylorus aufzufassen, so müsste man erwarten, dass im gefüllten Zustande derselbe normalerweise bis zur Mittellinie oder gar darüber hinaus ragte. Sodann fällt die Form des Magens auf. So verschieden diese, wie

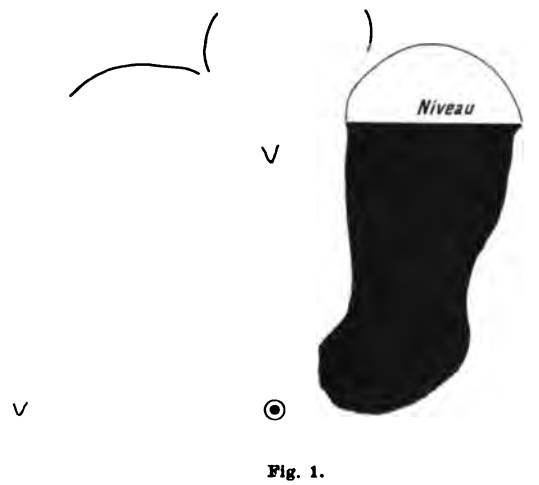

Fig. 1.

Fig. 2.

bekannt, unter normalen Verhältnissen sein kann, so stumpf, wie in unserer Fig. 1 sieht das Pylorusende nicht aus; entweder sieht man einen mehr oder minder schleifenförmig herabreichenden Halbmond, oder wir beobachten die sich nach dem Pylorus zu verjüngende Figur, die Holzknecht als die eigentliche resp. einzig normale Magenform ansieht. Nichts ist daran in unserer Figur zu sehen, vielmehr hat man den Eindruck eines abgeschlossenen Sackes.

Fig. 2 zeigt uns dasselbe Bild nach 3 Stunden. Hier erkennen wir der Form nach ein fast unverändertes Bild. Nun habe ich an zahlreichen Versuchen nachgewiesen[1]), dass nach einer Mahlzeit, wie Pat. sie genommen, nach Verlauf von 3 Stunden nichts mehr im Magen vorhanden ist, auch vom Bismut ist normalerweise nichts mehr zu sehen. Anstatt dessen ist hier fast der ganze Inhalt noch vorhanden; es handelt sich also jedenfalls um eine bedeutende

[1]) Fortschritte auf dem Gebiete der Röntgenstrahlen. Bd. XI. 1. Heft.

Erschwerung der Fortbewegung des Mageninhaltes. Nebenbei zeigt uns dieses Bild aufs eklatanteste, dass das Bismut während eines derartigen Verdauungsversuches nicht mit dem übrigen Speisebrei gemischt bleibt, sondern sehr deutlich sedimentiert, worauf ich bereits l. c. hingewiesen habe. Schon diese beiden Bilder, d. h. die links von der Mittellinie abschliessende Sackform des Magens, und das Stagnieren der Ingesta, waren geeignet, meine auf Sanduhrform des Magens lautende Diagnose zu stützen; weitere Untersuchungen gaben uns aber Gewissheit. Bei einem späteren Versuche (Fig. 3) nämlich, dem Herr Dr. Albers-Schönberg beiwohnte, bemerkten wir $^1/_4$ Stunde nach Einverleibung einer Bismut-Aufschwemmung, wie aus dem be-

Fig. 3. Fig. 4. Fig. 5.

schriebenen scheinbar abgeschlossenen Sacke ein schmaler Bismutsreifen nach unten verlief, und dass das herabfliessende Bismut sich ziemlich weit unterhalb des Nabels ansammelte.

Ich ging dann noch dazu über, zunächst durch eingeführte mit Quecksilber gefüllte Sonden, weitere Anhaltspunkte zu gewinnen. Hier müssen wir uns zunächst an das Verhalten einer tief eingeführten Sonde in den Magen unter normalen Verhältnissen erinnern, und ich möchte mir zunächst erlauben, über den Verlauf der Sonden im normalen Magen einige Bemerkungen zu machen.

Boas und Schmilinsky haben am Kadaver gezeigt, dass im gesunden Magen die Sonde zuerst auf den absteigenden Schenkel der grossen Kurvatur stösst, sich dann der grossen Kurvatur anschmiegt, und dass gleichzeitig die Sondenspitze pyloruswärts strebt, bis sie hier einen Widerstand findet, so dass bei weiterem Vorschieben sich ein nach rechts oben offener Bogen bildet. Ganz ebenso repräsentiert sich der Vorgang im Röntgenogramm beim Lebenden, wie ich durch zahlreiche Versuche festgestellt habe. (Fig. 4.) Natürlich erhalten wir, da ja die Form des Magens sehr verschieden ist, je nach Form und Lage des Magens sehr verschiedene Bilder; der Sondenweg war aber immer im Prinzip derselbe, und zwar gilt dieses in gleicher Weise für den gewöhnlichen Nelaton-Magenschlauch, der auf dem Röntgenschirme sehr gut zu sehen ist, wie für die mit Quecksilber gefüllte Sonde, die zuerst von Dr. Perthes in Leipzig für Röntgen-Magenuntersuchungen benutzt wurde. Die letztere hat die Eigenschaft, dass sie ungemein leicht ihren Weg findet und allen kleinen Unebenheiten sich anschmiegt und somit allen Hindernissen ausweicht, während die einfache Nelatonsonde, gelegentlich der Eigenrichtung ihres steiferen Spitzenteiles folgend, dies nicht immer tut. Beides kann gelegentlich von Vorteil für unsere Untersuchung sein. Die Hg-Sonde hat übrigens den Nachteil, dass sie durch ihre Schwere Lageveränderungen und Dehnungen des Organs hervorruft. (Fig. 5.)

Im Gegensatz zu dem Dargestellten hat nun Hofmann[1]) behauptet, die Sonde verlaufe normalerweise quer durch den Magen gegen die grosse Kurvatur, die Spitze richte sich dann nach oben und längs der kleinen Kurvatur gegen den Pylorus. Nur bei Gastroptose schildert er einen Verlauf, der dem oben geschilderten entspricht.

Auf Grund zahlreicher Nachprüfungen kann ich dem nicht beipflichten. Der normale Weg ist der, wie er von Schmilinsky und Boas beschrieben und von mir im Röntgenogramm bestätigt wurde, nur zweimal trat im gesunden Magen eine andere Figur auf.

Unter scheinbar bestimmten Umständen sah ich öfters einen dritten Sondengang eintreten, welcher sozusagen eine Mittelstellung zwischen den beiden geschilderten einnimmt. Hier trifft die Sondenspitze den absteigenden Schenkel der grossen Kurvatur noch an einer so tief gelegenen Stelle, dass von einem „quer durch den Magen gehen" nicht die Rede sein kann. Beim Vorschieben jedoch weist die Spitze der Sonde nicht nach dem Pylorus hinaus, sondern nach links, und es entsteht somit ein nach links offener Bogen. (Fig. 6.)



Fig. 6.

Fig. 7.

Ich habe nun auf Grund mehrerer Fälle den Eindruck gewonnen, als ob dieser Weg von der Sonde, wenigstens meistens, unter bestimmten Voraussetzungen eingeschlagen zu werden pflegt, dann nämlich, wenn an der kleinen Kurvatur in der Nähe der Cardia eine solidere Veränderung der Magenwand vorliegt, sei es infolge eines Tumors oder einer festeren Ulcusnarbe oder infolge ausserhalb liegender komprimierender Momente; dann findet die Sonde hier beim Herabgleiten einen festeren Stützpunkt, infolgedessen nimmt sie eine andere Richtung und trifft mit der Spitze die grosse Kurvatur unter einem anderen Winkel als bei normalen Verhältnissen, und bei weiterem Vordringen gleitet sie dann naturgemäss nach der anderen Seite hinaus.

Ob diese Deutung (eine Veränderung an der kleinen Kurvatur) für alle Fälle zutrifft, will ich dahingestellt sein lassen, doch habe ich den bestimmten Eindruck gewonnen, als ob es in der Regel der Fall wäre. Möglich ist auch, dass in andren Fällen die gerade vorliegende Magenform allein daran Schuld trägt, unter welchem Winkel die Sonde die grosse Kurvatur trifft.

Dass nun der Gang der Sonde unter Umständen auch im Magen geeignet ist, Formveränderungen des Magens, namentlich also auch einen Sanduhrmagen zu erkennen, liegt auf der Hand. In der Literatur niedergelegte Fälle dieser Art zu finden, ist mir aber nur für zwei Fälle gelungen: es betrifft dies einen von Schmilinsky beschriebenen Fall von Sanduhrmagen[2]), bei dem der Autor erwähnt, die Sonde habe sich im Röntgenogramm spiralförmig aufgerollt, und einen Fall von Rosenfeld.[3])

[1]) Münchener med. Wochenschrift 1905 Nr. 17, pag. 832.
[2]) Jahrbücher der Hamb. Staatskrankenhäuser.
[3]) Centralblatt f. innere Medicin. 1903. Nr. 7.

Bei unserer Patientin gestalten sich die Verhältnisse nun folgendermassen: Die Sonde gleitet zunächst auf den tiefsten Punkt des ersten Magenteils; hier findet sie einen Widerstand, und beim weiteren Vordringen biegt die Spitze in scharfem Winkel etwas nach oben, die Sonde schmiegt sich an die grosse Kurvatur des Fundus, und bei noch weiterem Eindringen (da sie nach links nicht entweichen kann) bildet der zuletzt vordringende Teil eine nach unten gerichtete, nach oben offene Schleife. Fig. 7.

Fig. 8.

Während dieser Versuch mit der Hg-Sonde angestellt wurde, sehen wir hier auf Fig. 8 den oberen Magenteil, nachdem einige Zeit vorher eine Bismutaufschwemmung verabfolgt war, nicht eine Hg-Sonde, sondern eine gewöhnliche Nelaton-Sonde eingeführt. Auch diese dringt in den tiefsten Punkt des Sackes, ist aber nicht so geschmeidig wie eine Quecksilbersonde, die sich durch ihre eigene Schwere ihren Weg an Stellen des geringsten Widerstandes von selbst sucht und wie eine Ringelnatter fortkriecht, sondern bei ihrer immerhin etwas grösseren Starrheit stülpt sie die Magenwand vor, nachdem man sie beim Fühlen eines Widerstandes etwas weiter vorschiebt, da auch sie keinen Platz findet, um wie unter normalen Verhältnissen sich der grossen Kurvatur anzuschmiegen.

Bei der Untersuchung der Fig. 3 u. 7 beteiligte sich Herr Dr. Albers-Schönberg, dem ich für seine Liebenswürdigkeit, mit der er mich in die Röntgenuntersuchungsmethoden einführte, und das Interesse, das er auch diesem Falle widmete, meinen herzlichsten Dank aussprechen möchte.

Nachdem die Diagnose somit mit Sicherheit auf das Vorhandensein eines Sanduhrmagens gestellt war, übergab ich die Patientin Herrn Dr. Wiesinger zur Operation. Diese wurde am 3. Januar 07 ausgeführt.

Nach Eröffnung der Bauchhöhle präsentierte sich zunächst ein tiefliegender Magen, und es gelang dem Operateur nicht, auch nach dem Fundusteil hin, sich von der Richtigkeit der gestellten Diagnose zu überzeugen, und die Motilitätsstörungen mit den daraus resultierenden Beschwerden wurden erklärt durch nachweisbare, wenn auch nur leichte Verwachsungen des Pylorus mit der Umgebung; es zogen mehrfach feine Stränge nach der Gallenblase. Gastro-Enterotomia retrocolica, mit der Fistel im unteren Magenabschnitt. Der Erfolg konnte demgemäss ein günstiger nicht sein. Flatus traten nicht ein, dagegen sehr reichliches Aufstossen, und vom 2. Tage an war eine vertikal gestellte, unter dem linken Rippenbogen hervortretende circumscripte Auftreibung sichtbar, die schnell zunahm. Die mehrfach eingeführten Magensonden förderten grosse Mengen (bis 600 ccm) einer missfarbenen blutigen Flüssigkeit zu Tage; darauf trat jedesmal Erleichterung auf. 3mal 24 Stunden nach der ersten Operation musste die Bauchhöhle wieder geöffnet werden. Der nunmehr geblähte Vormagen lag nach der vor der Operation vorgenommenen Ausheberung hinter dem Rippenbogen, und es konnte jetzt eine sehr tiefe Schnürfurche, im Fundusteile des Magens gelegen, konstatiert werden. Nunmehr 2. Gastro-Enterotomia retro-colica. Es war nicht gelungen, den geblähten Magenteil völlig zu entleeren, und so ergoss sich trotz der grössten Vorsicht etwas des oben geschilderten Inhaltes auf die benachbarten Darmschlingen. Doch gelang es, eine Infektion des Peritoneums zu verhüten, und nachdem der am Abend der Operation eingetretene bedrohliche Collaps glücklich durch Kochsalzinfusion u. s. w. überwunden war, verliefen die ersten 3 Tage sehr günstig. Am Abende dieses Tages aber stellte sich eine Temperatur von 40,5° ein. Tags darauf sehr häufige blutig-schleimige Stuhlgänge. Enormer Herpes mentalis et nasalis-Soor. Der blutig-schleimige Stuhlgang wich bald gewöhnlichen Diarrhöen (bis 20 am Tage), die keinem Mittel wichen, bis dieselben von selbst seltener wurden; das Fieber blieb bestehen, ganz unregelmässig; Puls selten unter 120. Nach 8 Tagen trat ein allmählich zunehmender Meteorismus auf, obwohl reichlich Flatus abgingen. Nie Druckempfindlichkeit, nie Erbrechen. Das subjektive Befinden war dabei wenig oder gar nicht gestört, aber trotz einer möglichst guten Ernährung nahm Patientin zusehends an Kräften ab, und erst nach Verlauf von 3 Wochen verloren sich die Durchfälle und das Fieber, so dass Patientin besser genährt

werden konnte und genas. Sie fühlt sich zurzeit, 8 Monate nach der Operation, vollkommen wohl.

Fall II betrifft einen 58jährigen Kontrolleur. Derselbe will erst seit 2 Monaten vor der Aufnahme (3. I. 07) magenleidend und stark abgemagert sein. Öfteres Erbrechen, zuweilen direkt nach dem Essen, Appetitlosigkeit, namentlich Widerwillen gegen Fleischnahrung. Patient bemerkte selbst das Auftreten einer kleinen Geschwulst zwischen Brustbein und Nabel.

Die Untersuchung des abgemagerten Mannes (114 Pfd. Gewicht bei 1,70 m Körperlänge) lässt einen kleinen, derben, zwischen Nabel und Processus gelegenen Tumor erkennen, der respiratorisch beweglich, nicht druckempfindlich ist. Die nähere Untersuchung des Magens ergiebt eine oft auftretende, hervorragend deutliche Magensteifung. Die Motilität ist stark gestört. Morgens reichliche Speisereste, 30 g einverleibtes Bismut lässt nach 24 Stunden noch einen deutlichen Schatten erkennen. Die Prüfung der Sekretion ergiebt das völlige Fehlen der freien HCl, dagegen reichliche Milchsäure und eine Gesamtacidität von 53.

Diagnose: Carcinoma Pylori ventriculi.

Die vorgenommene Röntgenuntersuchung liess nun ein Bild erscheinen, wie es auf Fig. 9 wiedergegeben ist.

Bei einem anderen Versuche stiess eine eingeführte Hg-Sonde, in dem Magen sichtbar geworden, auf ein leicht zu überwindendes Hindernis, glitt dann an den tiefsten Punkt der grossen Kurvatur, bog aber dann nicht, wie normalerweise, nach rechts um, sondern nach links, und beschrieb dann demgemäss des weiteren einen nach links offenen Bogen.

Wir nahmen an, dass das offenbar an der kleinen Kurvatur gelegene Hindernis, das die Sonde fand, schuld war an dem abnormen Bogen, den sie beschrieb, indem die Sondenspitze abgelenkt wurde, die grosse Kurvatur unter einem anderen Winkel traf als unter normalen Verhältnissen und so auch beim Vordringen nach einer anderen Seite auswich.

Fig. 9.

Wegen der hochgradigen Beschwerden übergab ich dann den Patienten der chirurgischen Abteilung zur Operation, wie ich dachte, zur Gastro-Enterostomie. Herr Dr. Sudeck führte die Operation aus.

Nach Eröffnung der Bauchhöhle erschien nun in der That der Magen durch eine tiefe, derbe Schnürfurche in zwei Teile geteilt, und zwar war der untere Teil nur ca. 6 cm lang. Die operativen Verhältnisse schienen so günstig zu liegen, dass man sich zur Radikaloperation entschloss, und Sie sehen hier (Fig. 10) den exstirpierten Magenteil. Der Pylorus ist mit herausgenommen, der untere Teil wird durch die Pars pylorica gebildet, und der obere stellt einen Teil des Corpus ventriculi dar. Die Schnürfurche wurde durch derbe, krebsige Massen gebildet. Das eröffnete, in Formalin gehärtete und daher stark geschrumpfte Präparat (Fig. 11) zeigt uns nun die obere und die untere Höhle; dazwischen den stenosierenden derben, krebsigen Tumor, hier den glattwandigen Verbindungskanal, der nur für eine Fingerspitze durchgängig war. Ferner erkennen wir hier einen ausgedehnten Substanzverlust der Schleimhaut, der eine Ulcusnarbe darstellt: wir hatten es also mit einem aus einem Ulcus sich entwickelnden Carcinom zu tun. — Leider überlebte der Patient, der die Operation zunächst gut überstanden hatte, dieselbe doch nur um wenige Wochen. Die Sektion war verweigert.

Der dritte Fall betrifft eine 23jährige Pflegerin unseres Krankenhauses. Diese war seit dem Jahre 1898 magenleidend und bekam im Dezember desselben Jahres heftiges Blutbrechen. 15wöchige Krankenhausbehandlung. Im Jahre 1902 wiederum Magenbeschwerden und Blutbrechen. In den folgenden Jahren wechselten gute Zeiten ab mit solchen, zu der Patientin viele Schmerzen und Erbrechen hatte, so dass häufig eine Behandlung auf der Abteilung nötig wurde; meistens stellten sich bald wieder die alten Beschwerden ein. Im Oktober vorigen Jahres kam Patientin auf meine Abteilung, und infolge der Anamnese und einer bestehenden Druckempfindlichkeit wurde die Diagnose wiederum auf ein recidiv. Ulcus gestellt. Eine entsprechende diätetische Behandlung ermöglichte der Kranken, nach 6 Wochen (Mitte November 06) beschwerdefrei die Abteilung wieder zu verlassen. Aber schon Anfang Januar 07 kam sie wieder. Nach der Nahrungsaufnahme, namentlich von substanzielleren Sachen, stellten sich Schmerzen ein; häufig auftretendes Erbrechen. Bei leerem Magen bestanden nie Schmerzen. Epigastrium erscheint eingesunken, die Gegend um den Nabel herum vorgewölbt. Diffuse Druckempfindlichkeit, an der Wirbelsäule kein Druckpunkt.

Fig. 10.

Fig. 11.

Jetzt wurde eine Röntgenuntersuchung vorgenommen, zunächst zu dem Zwecke, das angenommene Ulcus durch einen an diesem haften bleibenden Röntgenschatten nachzuweisen. Dies gelang nicht, hingegen fanden wir nach 5 Stunden im Magen am caudalen Pol noch einen reichlichen Bismutrest liegen, der schon nach 3 Stunden hätte vollkommen verschwunden sein müssen. Es handelte sich also jedenfalls um eine erhebliche motorische Störung, deren Nachweis mittels einer Ausheberung bisher wegen des Ulcusverdachtes unterlassen war. Eine nunmehr erfolgte Revision der Anamnese, wie sie oben wiedergegeben ist, liess dann

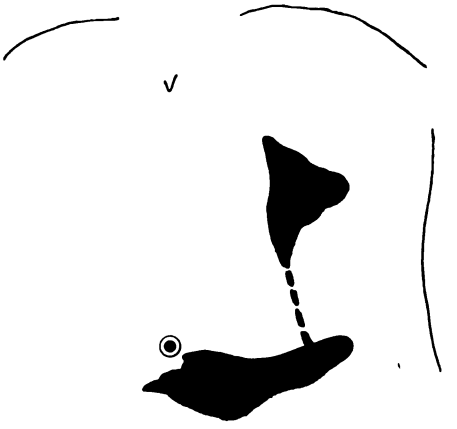

Fig. 12.

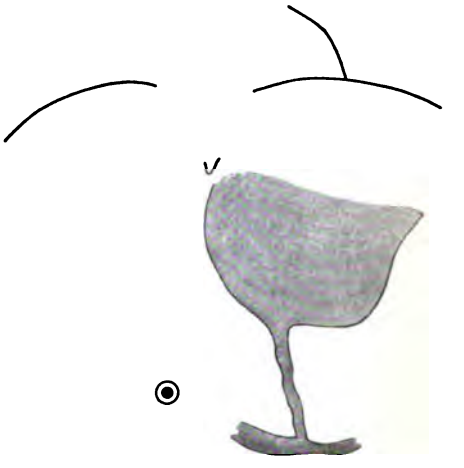

Fig. 13.

auch wohl die Annahme zu, dass die Beschwerden in der letzten Zeit nicht auf ein recidivierendes Ulcus zu beziehen, sondern als Stenosenerscheinungen zu deuten seien.

Die weitere Untersuchung ergab dann, dass nach Verabfolgung einer Bismutaufschwemmung sich zunächst im oberen Teile des Magens ein dreieckiger Schatten geltend machte, mit der Spitze nach unten gerichtet, und von dieser Spitze aus sah man alsbald den auch in dem ersten Falle beschriebenen schmalen Streifen nach unten ziehen und allmählich hier an tiefster Stelle des Magens einen ausgedehnten Bismutschatten bilden. (Fig. 12, 13.) Auf der photographischen Aufnahme (Fig. 14) sehen wir dann von derselben Patientin auf einer in aufrechter Stellung aufgenommenen Photographie bei dorso-ventricularer Durchleuchtung eine vollkommen ausgeprägte Sanduhrform, und zwar einige Zeit nach Einnahme einer Griesbreimahlzeit mit Bismut. Fig. 15 zeigt uns dann noch die Untersuchung mit der Hg-Sonde. Dieselbe biegt, im Magen sichtbar geworden, alsbald nach links um, macht eine scharfe Biegung nach oben und links, indem sie im oberen Magenteil einen querliegenden Ring bildet.

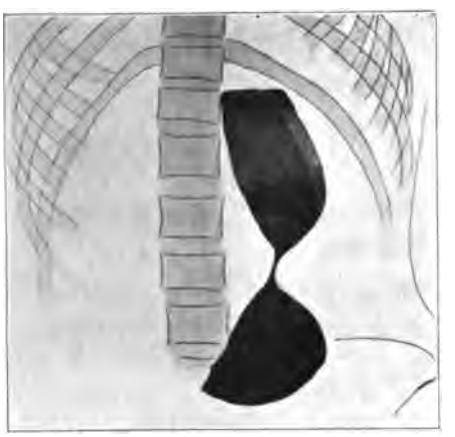

Fig. 14.

Fig. 15.

Bei der am 4. Februar 07 von Herrn Dr. Sudeck vorgenommenen Operation zeigte zunächst der ptotische Magen in grosser Ausdehnung perigastritische Adhäsionen mit der Leber, aber auch mit der Milz und dem Pankreas. Dieselben wurden soweit als möglich gelöst. Bei der darauf erfolgenden näheren Untersuchung fand sich eine tiefe Schnürfurche am Magen, die denselben ungefähr in der Mitte des ganzen Magenschlauches in zwei Teile teilte und so das typische Bild eines Sanduhrmagens darstellte. Dr. Sudeck führte darauf die Gastro Anastomose aus.

Während der Rekonvalescenz machte Patientin eine Pneumonie durch, der Erfolg der Operation aber war ein vollkommener, und Patientin erholte sich rasch und befindet sich dauernd wohl.

Der nächste Fall IV zeigt uns nun, dass das Röntgenogramm, das uns in den vorigen Fällen das Bestehen eines Sanduhrmagens sicher bestätigte, resp. mich auf die richtige Fährte brachte, unter Umständen jedoch mit Vorsicht zu beurteilen ist.

Der Patient J. kam in höchst elendem Zustande auf meine Abteilung, war hochgradig ikterisch, und die Untersuchung des Magens ergab weder anamnestisch noch objektiv irgend welche Anhaltspunkte für ein primäres Magenleiden. Es hatte kein Erbrechen bestanden, und der Magen verhielt sich sowohl in motorischer wie sekretorischer Beziehung völlig normal. Wir stellten somit, da es sich bei dem Allgemeinbilde entschieden um eine bösartige Neubildung handelte, die klinische Diagnose auf ein Carcinom, vielleicht an der Leber, der Papille, Gallenblase oder einem anderen Organ, durch welches der Gallenabfluss stark oder völlig gehindert sei.

Sehr überrascht war ich nun, als eine Röntgenuntersuchung (Fig. 16), mich genau das Bild erkennen liess, wie ich es bei den durch die Autopsie verifizierten Sanduhrmagen gefunden hatte. Die Bismutaufschwemmung blieb in einer gewissen Höhe liegen, sandte dann einen schmalen Streifen nach abwärts, und hier bildete sich dann ein allmählich sich vergrössernder zweiter Bismutschatten aus. — Die eingeführte Sonde bog ebenfalls (Fig. 17) alsbald im Magen nach links ab, ging in scharfem Bogen nach oben rechts, hier im obersten Teile des Magens einen querliegenden Ring bildend.

Auf Grund unserer bisherigen Erfahrungen hätte ich also annehmen können, dass entweder zufällig eine Narbe im Magen aus früherer Zeit vorhanden war, oder dennoch ein Magentumor bestand, oder endlich, dass durch Kompression von aussen eine Zweiteilung des

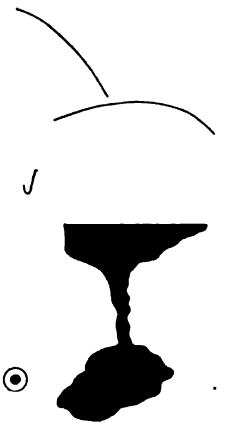

Fig. 16.

Fig. 17.

Magens zustande gekommen war, wenn nicht die klinische Untersuchung mit Sicherheit einen gesunden Magen ergeben hätte. Eine wiederholte Röntgenuntersuchung des Patienten verbot sich leider durch seinen elenden Zustand. Um so mehr war ich dann auf die Autopsie gespannt, die denn auch kurze Zeit später erfolgen konnte. Es fand sich hier, dass unsere klinische Diagnose, die ein Magenleiden ausschliessen liess, richtig war, und das der Ikterus und die Leberschwellung hervorgerufen wurde durch ein Carcinom im Duodenum, in der Nähe der Papille, durch welches der Ductus choledochus komprimiert wurde. Der Magen hingegen war vollkommen in seiner Form unverändert. Das Röntgenogramm intra vitam war also nur durch eine ungleichmässige Entfaltung der Magenwände zu erklären, resp. durch augenblickliche spastische Kontraktionen der Muskulatur.

Aus dieser Erfahrung müssen wir den Schluss ziehen, dass das so scheinbar charakteristische Bild uns nur dann zur Diagnose eines Sanduhrmagens berechtigt, wenn entweder die klinischen Symptome unterstützend hinzutreten, oder, wenn dies nicht der Fall ist, müssen mehrfache Untersuchungen Irrtümer, welche durch Zufälligkeiten hervorgerufen werden können, ausschalten. Dass diese mehrfachen Untersuchungen, die bei unserem Falle, dessen klinische Untersuchung ein Magenleiden ausschliessen liessen, sehr erwünscht waren, aber nicht ausgeführt werden konnte, habe ich bereits erwähnt. Hervorheben möchte ich bei dieser Gelegenheit, dass überhaupt jeder Röntgenuntersuchung eine möglichst genaue klinische Untersuchung vorauszugehen hat, so weit sie sich eben nicht durch die Umstände etwa verbietet, denn wie manche anderen Untersuchungsmethoden ist das Resultat der Röntgenoskopie oft allein nicht massgeblich, sondern nur im Verein mit den anderen Symptomen richtig zu verwerten. —

Wie ich in einer mir erst während der Korrektur dieser Ausführungen zu Gesicht gekommenen Arbeit von Prof. A. Schmitt[1]) sehe, hat dieser Autor auch bei Laparatomien aus anderen Gründen (z. B. Verwachsungen am Pylorus) einen Pseudo- oder „intermittierenden“

[1]) Archiv f. klin. Chirurgie, Bd. 81, 2. Teil.

Sanduhrmagen beobachtet. Schmitt glaubt nicht, daß man in diesen Fällen nur von einer rein nervösen Uebererregbarkeit, von einer Neurose des Magens sprechen kann, sondern glaubt eher an das Vorhandensein kleiner Ulcerationen als reizauslösendes Moment.

Übrigens möchte ich bei dieser Gelegenheit daran erinnern, daß wir ja auch bei Sektionen gelegentlich diesen Sanduhrmagen finden, wie auch Simmonds[1]) einen solchen in seiner jüngst erschienenen Arbeit abbildet.

Schmitt (l. c.) führt an, daß der Sanduhrmagen häufig mit perigastrischen Verwachsungen kombiniert ist, wie auch in unseren zwei auf Grund eines Ulcus ventric. entstandenen Fällen. Sitzen nun diese Adhäsionen am Pylorus, kann unter Umständen der Operateur leicht zu der irrtümlichen Ansicht gelangen, das hierdurch allein die motorischen Störungen bedingt seien, namentlich, wenn die vorhandene Einschnürung sehr hoch (cardialwärts) liegt.

Auch Schmitt hat eine derartig hochsitzende Striktur übersehen, da außerdem eine die Beschwerden erklärende Pylorusstriktur bestand. Natürlich war die dann zu tief angelegte Gastro-Enterostomie ohne Erfolg.

Eine vorhergehende wiederholte Röntgenuntersuchung ist am besten geeignet, derartige Misserfolge zu vermeiden.

Aus der chirurgischen Abteilung der kantonalen Krankenanstalt zu Aarau.
(Chef: Dir. Dr. H. Bircher).

Die Elfenbeinstifte bei der Behandlung von Frakturen und Pseudarthrosen und als osteoplastischer Ersatz.

Von

Dr. **Eugen Bircher**, Assistenzarzt.

(Hierzu Tafel XIX und XX.)

Wohl auf keinem Gebiete des medizinischen Wissens hat die Entdeckung der Röntgenstrahlen einen derartigen Erfolg aufzuweisen gehabt, wie für die Lehre von den Frakturen der Knochen. Während man bis zu dieser epochemachenden Entdeckung bei der Diagnose von Frakturen auf den stets unsicheren Palpationsbefund angewiesen war, so konnten nun mit einem Schlage bei den verwickeltsten Frakturen die Diagnosen rasch, leicht und sicher gestellt werden.

Gestützt auf einen meist unvollkommenen und teilweise nur mutmasslichen Untersuchungsbefund, war die Therapie auch nicht immer in der Lage, eine vollkommene Heilung zu erreichen. Nur allzu häufig war am Ende einer, Patient und Arzt ebenso lange in Anspruch nehmenden Behandlung, das Resultat sowohl in anatomischer, als auch in funktioneller Beziehung ein recht bescheidenes.

Durch die Röntgenstrahlen sind wir nun in der Lage, jederzeit eine fraktuierte Stelle genau zu untersuchen. Wir können mit absoluter Sicherheit die Lage der Fragmente zu einander bestimmen und nach diesem sicheren Befunde unser Handeln einrichten. Dadurch wird das Resultat der Heilung auch ein besseres und derartige Heilungen, wie man sie aus früheren Zeiten noch hie und da antrifft, wobei die Knochen in den unmöglichsten Stellungen aneinander gewachsen, dürften nun immer seltener werden.

Unser therapeutisches Handeln ist in seiner Art und Weise durch diesen Fortschritt wenig beeinflusst worden. Bei den einzelnen Fällen ist die Indikation eine andere geworden, wann dieser oder jener therapeutische Weg einzuschlagen sei.

[1]) Simmonds, Über Form und Lage des Magens unter normalen und abnormen Bedingungen. Jena 1907. Verlag von Gust. Fischer.

Mit Hilfe der Röntgenstrahlen sind wir imstande, durch die zur Behandlung der Frakturen angelegten Verbände hindurch zu kontrollieren, ob die Einrichtung und die Konsolidation der fraktuierten Knochen eine richtige und genügende sei. Dabei hat sich nun gezeigt, dass die früher schon feststehende Tatsache, dass fixierende oder extendierende Verbände häufig nicht im stande sind, eine richtige Heilung in guter Stellung mit voller Gebrauchsfähigkeit zu erzielen, richtig ist.

Während man früher schon die komplizierten Frakturen, Pseudarthrosen, schlecht geheilte oder veraltete Frakturen blutig angreifen musste, so sind wir heute in der Lage, mit dem Röntgenogramm zu bestimmen, wann dieser Eingriff vorgenommen werden kann und vorgenommen werden soll. Diese Indikationen mussten früher auf den Tastbefund hin gestellt werden, und bei der blutigen Resorption zeigte es sich dann, dass man oft unrichtige Palpationsbefunde gefühlt und erhalten hatte.

Methoden, um auf direktem Wege derartige Frakturen zu heilen, sind schon viele angegeben worden, aber keine hat sich bis jetzt allgemeine Geltung zu verschaffen gewusst. Fast alle Methoden leiden an demselben Mangel, dass die Heilung nur durch Einlegen von Fremdkörpern erzielt werden kann. Schon Hippokrates scheint sich mit dem Einschlagen von Zähnen beschäftigt zu haben. Die Heilung auf blutigem Wege kann mit zwei Methoden erzielt werden.

Entweder werden die Frakturenden durch Naht aneinander koaptiert, oder sie werden durch eine Nagelung mit irgend einem Körper aneinander fixiert. Die erste Naht wurde 1826 von Kearny Rodgers in England gemacht. Dieselbe wird heute noch in vielen Kliniken angewandt, auch von uns zur Fixation von kleinen gebrochenen Knochen, wie Processus coracoideus, oder dünnen Röhrenknochen, hier und da bei Ulna und Radius. Am häufigsten werden die Frakturen der Patella einer direkten Naht unterzogen. So Vorzügliches diese Naht bietet, so ist sie häufig nicht im stande, bei Frakturen grösserer Knochen eine genügende Festigkeit zu erzielen.

Man ist daher von jeher bestrebt gewesen, auf andere Weise eine bessere und sicherere Fixation gebrochener Knochen zu erreichen. Durch Tierexperimente über künstliche Ostitis angeregt, versuchte Dieffenbach als erster, bei Frakturen durch Elfenbeinstifte eine Fixation und durch den Reiz eine Callusbildung zu erzielen. Dieser Versuch gelang, und seither sind mit vielen anderen Körpern ähnliche Versuche gemacht worden; Elfenbein scheint aber immer noch einer der günstigsten zu sein. Von Bidder, Socin, Stanley, Gurlt, Boeckel. Heine, Rose und Volkmann wurde das Verfahren mit in den meisten Fällen günstigem Erfolge benutzt. Heute werden nun neben dem Elfenbein Stahlnadeln (Helferich)[1]) Knochenschrauben, Stahlschrauben, ausgekochte Knochen usw. angewendet. Auch die einst berühmte Malgaignesche Klammer und die Knochenklammer von Gussenbauer und Parkhill gehört hierher.

Von H. Bircher war im Jahre 1886 eine andere Methode angegeben worden, um bei komplizierten Frakturen, Pseudarthrosen oder „rebellischen" Dislokationen eine Immobilisation und Callusbildung in günstiger Stellung zu erreichen. Es wurden Elfenbeinstifte oder Zapfen in die Markhöhle der beiden Frakturenden eingetrieben. Dieses Verfahren wurde dann auch in einzelnen Fällen von Socin und von Volkmann geübt. Der Vorteil dieser Methode lag darin, dass sie in ihrer Technik einfach, das Periost wie Schrauben und Nägel nicht angreift und häufig zu einem erstaunlich guten Resultate führt. Wurden im Anfang, als man diese Methode ausübte, die Elfenbeinzapfen stets wieder entfernt, so konnte man bald die Beobachtung machen, dass diese oft ohne Beschwerden einheilten und ertragen wurden. (Socin.)

Im Jahre 1892 konnte Gaudard aus der Aarauer Anstalt über 28 derartig behandelte Frakturen und 5 Pseudarthrosen berichten, bei denen in 12 Fällen der Elfenbeinstift gut ertragen wurde, in 16 Fällen entfernt worden war. In der gleichen Publikation konnte Gaudard

[1]) Neuerdings wieder von Niehans warm empfohlen.

von zwei Fällen sprechen, die durch den Elfenbeinstift einen osteoplastischen Ersatz an Stelle verloren gegangener Knochenstücke erhalten hatten. Wir werden auf diese Bedeutung der Elfenbeinstifte noch zu sprechen kommen.

Der Elfenbeinstift wird eingelegt, wenn eine der folgenden Indikationen erfüllt ist.

1. Wenn die indirekte Immobilisation der Fragmente der Frakturen aus irgend einem Grunde unmöglich ist.

2. Bei Pseudarthrosen.

3. Wenn tiefgehende Weichteil- und Knochenverletzungen vorliegen, und für den verloren gegangenen Knochen ein Ersatz gesucht werden muss.

Das Einlegen eines Elfenbeinstiftes ist später an anderen Kliniken versucht und der guten Resultate wegen empfohlen worden. So benutzte Schüller in der Gluckschen Klinik den Elfenbeinstift. Ebenso konnten ihn Gluck und Kümmell an Hand einiger Fälle empfehlen. Munk konnte 1890 aus der Tübinger Klinik von 4 Pseudarthrosen und 1 Fraktur berichten, die einen günstigen Verlauf genommen haben. Besonders bei den Schrägbrüchen waren die Stifte sehr günstig, da sie eine Brücke bildeten, auf welcher die osteoplastische Entzündung vorgehen konnte. Markees publizierte 1896 24 Fälle aus der Baseler Klinik (Socin), wo bei komplizierten Frakturen, die trotz Debridement und Reposition einen festen Halt nicht erwarten liessen, bei 5 in den fraktuierten Arm und 9 ins fraktuierte Bein eingelegten Fällen volle Heilung erzielt wurde. Bei 10 Pseudarthrosen oder schlecht geheilten Frakturen wurde mit dem Stift 8 mal Heilung erzielt und nur 2 Fälle blieben ungeheilt. Die Vorzüge dieser Methode liegen nach Markees darin, dass der Elfenbeinstift eine exaktere Reposition gestatte als die Naht, die ungenügend für lange Röhrenknochen sei. Der operative Eingriff ist bei der Naht nicht geringer, die Technik nicht einfacher als das Einlegen eines Elfenbeinstiftes. Zudem heilt der Stift bedeutend besser ein, als der Draht.

Seit der Publikation von Gaudard ist das Verfahren bei uns weiter geübt worden, und die Indikationen sind durch die Entdeckung Röntgens nicht unberührt geblieben. Gerade das Röntgenogramm giebt in den meisten Fällen die sichere Entscheidung, wann es notwendig wird, einen Elfenbeinstift einzulegen. An Hand dieser Bilder ist man imstande zu konstatieren, dass die konservativen indirekten Methoden eben sehr häufig nicht imstande sind, die Fragmente in eine richtige Lage zu bringen und in dieser zu immobilisieren. Aber nicht nur die Indikation zum Einlegen eines Elfenbeinstiftes giebt uns das Röntgenogramm, sondern es zeigt uns auch, wie der eingelegte Stift liegt, ob er an richtiger Stelle liegt, ob er die Fragmente auch richtig adaptiert. In sehr schöner Weise lässt es uns die Lage des Stiftes erkennen, die Neubildung des Callus, die Heilung der Fraktur. Auch bei den Pseudarthrosen können wir mit dem Röntgenogramm die Art und Weise der Pseudarthrose bestimmen, und darnach die Grösse des Stiftes und unser Vorgehen bei der Operation einrichten, zudem dient es uns auch hier als Kontrolle für den Heilungsverlauf. Wir sehen, dass wir in dieser Beziehung in den Röntgenstrahlen ein unschätzbares Hilfsmittel besitzen.

Seit der Publikation im Jahre 1892 (Gaudard) von 36 Fällen sind in unserer Anstalt wiederum circa 75 Fälle von Frakturen, Pseudarthrosen und zu osteoplastischen Zwecken mit Einlegen von Elfenbeinstiften behandelt worden. Es ist hier nicht der Platz, um über diese 75 zum grössten Teile ausserordentlich günstig verlaufenenen Fälle zu referieren, was anderweitig geschehen wird. Wir wollen hier nur an Hand einiger Fälle zeigen, welche Dienste uns die Röntgenographie in dieser Beziehung geleistet hat, und auf welche Weise die Elfenbeinstifte die Dislokation der Fragmente beheben und ihre Immobilisation erreichen können. Nachher werden wir an Hand einiger Röntgenogramme ihre Bedeutung für die Heilung von Pseudarthrosen betrachten und zuletzt ihren Wert für die Heteroplastik klarlegen.

Fall 1. H. S., 48jähriger Zimmermann.

Am 7. II. 98 fiel dem Patienten bei der Holzarbeit ein Baumstamm auf den rechten Unterschenkel. Wird am 8. II. 98 eingeliefert. Im untern Drittel der Tibia findet sich eine horizontale, 4 cm

lange Quetschwunde. An dieser Stelle ist die Tibia gebrochen. Das obere Frakturfragment springt stark nach innen vor. Etwas höher ist die Fibula gebrochen, ebenfalls mit Dislokation nach innen. Über der Patella eine eitrig belegte Weichteilwunde.

Durch Zug wird die Dislokation gehoben und der Unterschenkel nach gehöriger Desinfektion durch einen Gipsverband fixiert. Am 15. und 18. II. werden grössere Eiterretentionen entleert. Da die Temperaturen anhaltend hoch sind, so wird am 21. II. die Wunde breit eröffnet, und da die Frakturfragmente schlecht adaptiert sind, in die Markhöhle der Tibia ein 4 cm langer und 12 mm breiter Elfenbeinstift eingelegt.

Die Temperaturen sinken rasch ab. Am 12. III. Röntgenographie (Bild Nr. 1). Bis zum 4. IV. ist das Bein gut konsolidiert, und Patient wird am 31. VIII. mit guter Gehfähigkeit entlassen, nachdem die granulierenden Wunden am Knie nur langsam geheilt waren.

Wiedereintritt 26. XII. 98 wegen einer kleinen Fistel oberhalb des Malleolus int. durch die man auf rauhen Knochen gelangt. Über der Patella ein schmierig belegtes Geschwür, das mit selbstgemachter Salbe behandelt worden.

Am 28. XII. wird der Elfenbeinstift entfernt, dabei eine vollständige Konsolidation der Tibia konstatiert. Ebenfalls wird ein kleiner subcutaner Abscess entleert, so dass Patient am 28. II. 99 mit einer Verkürzung von 1 cm geheilt entlassen werden kann.

Dieser Fall bietet ein typisches Beispiel für die Einlegung eines Elfenbeinstiftes. Die konservativen Methoden sind bei komplizierten Frakturen besonders häufig nicht imstande, eine geeignete Adaptation zu erreichen, und wenn diese aber auch erreicht wird, so bleibt in vielen Fällen bei den meistenteils infizierten Knochen und Weichteilwunden eine Konsolidation aus.

Da tritt der Elfenbeinstift in sein Recht, indem er nicht nur die Adaption leicht und sicher besorgt, sondern auch durch den osteoplastischen Reiz imstande ist, frischen Knochen zu bilden.

Bild 1 zeigt uns eine Aufnahme durch den Verband am 19. Tage, nachdem der Elfenbeinstift eingelegt worden ist. Aus dem Bilde ersehen wir, in welch vorzüglicher Weise der Stift die Adaption zustande gebracht hat. Die vorher ziemlich stark verschobenen Frakturenden stehen ganz exakt aufeinander. Sich wiederum zu dislocieren, ist ihnen unmöglich gemacht, da der Elfenbeinstift an richtiger Lage ihnen dies verhindert. Die Verdickung in der Mitte des Elfenbeinstiftes ist eine am Stifte zirkulär verlaufende Erhabenheit, die dazu dienen soll, den Stift in der Markhöhle so zu fixieren, dass er weder nach oben noch nach unten rutschen kann. Trotzdem die Fraktur eine infizierte war, so musste der Stift erst nach neun Monaten entfernt werden, so gut wurde er von dem doch schon älteren Individuum ertragen. Das funktionelle Resultat wurde mit nur 1 cm Verkürzung ein sehr gutes. Beginnende Callus-wucherungen sind in der Nähe der Fraktur auf dem Bilde zu erkennen.

Fall 2. L. B., 24jähriger Landwirt. Fractura tibiae sin. complicata.

Am 19. V. 00 fiel dem Patienten, beim Aufladen von Tannen, eine Tanne auf den linken Unterschenkel. Nach primärer Desinfektion und Anlegung eines Schienenverbandes wird derselbe am 25. V. in die Anstalt eingeliefert.

Die linke Tibia ist in der Mitte gebrochen und das obere Fragment hat die Haut durchspiesst und liegt in der Hautwunde. Die Fibula ist ebenfalls gebrochen, tritt aber nicht zu Tage. Die Wunde ist gering mit trübem Eiter belegt, sie blutet leicht. Die Umgebung infiltriert und geschwollen. 26. V. Operation. Die Tibia ist stark gesplittert, ein starker Bluterguss unter der Haut wird entfernt. Vom obern und untern Fragment werden periostlose Splitter entfernt. Es resultiert eine Diastase. Man legt daher einen 11,5 cm langen und 9 mm dicken Elfenbeinstift ein. Situationsnaht der Wunde. Schusterspanschienenverband. Am 30. VI. wird der Verband abgenommen. Wunde ist gut granuliert. Hinter- und Innenseite der Tibia konsolidiert, an der Vorderfläche nicht, wie auch das Röntgenogramm zeigt. (Bild 2.)

Am 24. VII. wird der Stift entfernt, nachdem die Tibia vorne eröffnet worden. Hinterfläche der Tibia und Fibula gut konsolidiert. Nachdem am 22. VIII. ein kleines Sequester ausgestossen worden ist, kann Patient am 29. IX. mit guter Konsolidation und beschwerdefrei nach Hause entlassen werden. Keine Verkürzung.

In diesem Falle, bei einer derartigen starken Verletzung des Knochens, war die Einlage

des Elfenbeinstiftes aus mehreren Gründen indiziert. Bieten komplizierte Frakturen mit infizierten Weichteilverletzungen eine recht schlechte Prognose in bezug auf eine Heilung, so können auch bei ihnen die Methoden der Extensions- oder fixierenden Verbände manchmal nur wenig leisten, da der Angriffspunkt für derartige Verbände in den meisten Fällen ein ausserordentlich beschränkter ist. Die Wunde selbst aber, mit den verschiedensten Keimen infiziert, verlangt des öfteren eine spezielle Aufmerksamkeit. Schon diese Überlegung musste zu einem blutigen Eingriffe führen.

Die Heilungstendenz derartiger Frakturen wird durch den osteoplastischen Reiz des Elfenbeinstiftes mächtig gefördert. In unserem Falle zeigte die Operation selbst, dass die Fraktur eine derartig komplizierte mit vielen kleineren und grösseren Knochensplittern war, dass dieselben notwendig entfernt werden mussten. Dadurch entstand aber zwischen den Knochenfragmenten eine Diastase, die, wenn nicht zu einer Pseudarthrose, doch zu einer Verkürzung des Beines führen musste, und auch dies verlangte einen fördernden osteoplastischen Reiz, der in vorzüglicher Weise vom Elfenbeinstift gegeben wird, denn er dient für die Regeneration des Knochengewebes als „Leitbahn", wie es Munk, oder „cylindre conducteur", wie es Gaudard nennt.

Das Röntgenogramm (2), das 5 Wochen nach der Einlegung des Elfenstiftes aufgenommen worden war, zeigt, dass der Stift in genügender Weise seinen Verpflichtungen nachgekommen ist. Die Fragmente der Tibia sind so exakt aneinander adaptiert, dass das obere Fragmentende kaum 1 mm mit seinem Rande das untere überragt. In kaum 5 Wochen ist auf der einen Seite die Tibia konsolidiert worden, während allerdings an derjenigen Stelle, an welcher mehrere Knochensplitter entfernt werden mussten, noch keine starke Restitution eingetreten ist. Wenn die Fraktur in der Diaphyse des Röhrenknochens gelegen ist, dann sind zur genügenden Retention so lange Elfenbeinstifte notwendig, wie er z. B. in diesem Falle angewendet werden musste. Die Einlagerung eines Stiftes bewirkte in diesem Falle einen derartigen Reiz, dass die Fraktur, ohne eine Verkürzung des Beines zur Folge zu haben, heilte. Durch die sichere Adaption und Immobilisation wurde zugleich auf indirektem Wege die gebrochene Fibula fixiert.

Fall 3. S. B., 30jähriger Arbeiter. Fractura tibiae et fibulae complicata.

Am 25. X. stürzte Patient von einer Leiter wenige Meter zu Boden auf die rechte Seite. Beim Aufstehen Schmerzen im rechten Fuss. Ein Knochen sei auf der Innenseite ausgetreten, es blutete. Über dem Fussgelenk falsche Beweglichkeit und Krepitation. Fibula 8 cm über Fussgelenk gebrochen. Die obern Fragmente stehen nach innen vor. Oberhalb des Malleolus int. ist eine 4 cm lange schmierig belegte Wunde. Primäre Desinfektion. Am 1. XI. wird der Fuss leicht eingerichtet und durch einen Schusterspanverband fixiert. Eine Röntgenographie am 10. XI. zeigt, dass die Tibia ca. 3 cm mit dem oberen Fragment über das untere geglitten ist. Da die Temperaturen febril geworden sind, so wird am 13. XI. in Narkose der Verband abgenommen, ein kleiner Abscess entleert und in Extension eine Hförmige Elfenbeinklammer an der Aussenfläche der frakturierten Tibia eingelegt. Der Fuss wird in Supinationsstellung fixiert.

Ein am 29. XI. aufgenommenes Röntgenogramm (Bild 8, Aufnahme von vorne) zeigt, dass die Fragmente nicht mehr aneinander ad longitudinem verschoben, sondern nun in leichter Winkelstellung zu einander sind. Redressierung.

Am 13. XII. wird der Verband abgenommen und aus der Hautwunde Sekret entleert. Fibula ist völlig konsolidiert, ebenso die äussere Fläche der Tibia. Der Stift kann leicht entfernt werden. Entfernung einiger kleiner Sequester. Schienenverband.

Nachdem die Wunde stets eitrig secerniert hat und nur sehr langsam ausgranuliert, kann Patient am 5. IV. 01 mit vollständiger Konsolidation entlassen werden. Keine Verkürzung.

Die Indikation zur Einlagerung eines Elfenbeinstiftes wurde hier durch das Röntgenogramm gegeben. Bei der Einlieferung in die Krankenanstalt hätte man allerdings schon daran denken können, einen Elfenbeinstift bei der ziemlich komplizierten Fraktur einzulegen. Da aber die Einrichtung der Fraktur eine ausserordentlich leichte war, so konnte man füglich von einer Stifteinlagerung vorläufig absehen. Das Röntgenogramm zeigte, dass diese Annahme

eine falsche war. Bei der Abnahme des Verbandes zeigte sich, dass die Fixation keine genügende gewesen war, und dass der Unterschenkel, in falscher Stellung, um mindestens 3—4 cm sich verkürzt hatte.

Bei den Frakturen in der Nähe der Epiphysen kann nun die Fixation nicht durch einen Elfenbeinstift erreicht werden, und in diesem Falle wendet man am besten eine H-förmige Elfenbeinklammer an. Mit dieser Klammer erreicht man nun nicht eine so sichere Fixation der Frakturenden, wie dies auch Bild 3 zeigt. Eines kann immer sicher damit erreicht werden; den Fragmenten wird es unmöglich gemacht, sich aneinander zu verschieben, währenddem eine Winkelstellung der Frakturenden manchmal nicht vermieden werden kann, da die Arme der Klammer nicht genügend lang gemacht werden können. Früher war man nicht in der Lage, derartige Knickungen zu konstatieren. Mit der Röntgenographie sind wir nun jederzeit imstande, die Stellung der fraktuierten Knochen zu bestimmen und, wenn nötig, Korrekturen anzubringen.

Auch in diesem Falle sah man sich genötigt, nachdem bei der Operation der Stift eine gute Stellung ergeben hatte, nachträglich durch eine forcierte Redressierung ein besseres Resultat zu erzielen. Bild 3 zeigt uns, dass der Stift in sicherer Weise die Frakturenden aneinander adaptiert, wenn der Fuss genügend in Supinationsstellung gebracht wird. Sobald das durch die Redressierung geschehen war, bildete der Stift die Epiphysenklammer, die dann eine gute Konsolidation in beinahe normaler Stellung herbeiführte. So sicher wie der lange Stift ist allerdings die Klammer nicht.

Fall 4. M. T., 30jähriger Mechaniker. Fractura antebrachii complicata dextra.

Patient geriet am 31. VIII. 04 in einen Transmissionsriemen, wobei er den rechten Ober- und Vorderarm brach. Wird noch am selben Tage ins Krankenhaus eingeliefert. Der rechte Arm hängt schlaff herunter, der Oberarm ist in der Mitte gebrochen. Die Vorderarmknochen sind am Übergang des mittleren ins vordere Drittel gebrochen und haben mit dem proximalen Ende die dorsale Armhaut durchstochen. In Narkose wird in den Radius nach gehöriger Desinfektion ein 4,5 cm langer und 4 mm dicker Elfenbeinstift eingelegt. Schusterspanschienenverband. Nach 3 Tagen wird ein Extensionsverband angelegt. Während der Unterarm rasch in guter Stellung konsolidiert (Bild 4, Aufnahme vom Dorsum antebrachii aus), sind die Fragmente des Oberarms immer noch ad axin verschoben, und schwer durch Verbände in eine richtige Stellung zu bringen. (Kontrolle durch Röntgenogramme.) Patient kann am 1. XII. geheilt entlassen werden. Die Bewegungen der Hand sind nach allen Richtungen in wenig beschränktem Masse möglich ebenso diejenigen der Finger.

Bei diesem Falle ist der Wert des Elfenbeinstiftes für eine sichere Adaption der Fragmente deutlich zu erkennen. Der in beiden Knochen fraktuierte Vorderarm, der zudem noch die Haut mit den oberen Fragmenten durchbrochen hatte und so eine komplizierte Fraktur entstanden war, heilte, nachdem die aneinander verschobenen Fragmente durch einen Elfenbeinstift in sicherer Lage fixiert worden waren, rasch und sicher; während der einfach frakturierte Oberarm nur langsam ausheilte und dabei kaum in gute Lage zu bringen war, indem die Fragmente sich stets ad latus, trotz fester Verbände ausheilen konnten.

Auf dem Röntgenogramm ist der Stift im Radius sehr schön zu erkennen. Wir sehen wiederum, wie der Stift in vorzüglicher Weise die beiden Fragmente aneinander legt, wie exakt die Fragmente aufeinander zu stehen kommen müssen. Betrachten wir die im gleichen Bilde befindliche Ulna, so können wir sehen, dass dieselbe ohne Stift, wenn auch nicht gerade in ungünstiger, so doch mit einer Abweichung in einer Axe ad latus dasteht, im Vergleiche zum Radius. Bei letzterem dient aber der Stift, wie oben schon einmal erwähnt, als Leitbahn für die osteogenetischen Vorgänge, indem er eine Diastase von fast 1 cm im Radius überbrücken hilft, die sonst nur unsicher zur Heilung gekommen wäre, da gerade an diesen Knochen sich Pseudarthrosen mit Vorliebe bilden und diastatische Frakturen nur sehr langsam und unsicher heilen.

Von besonderem Interesse dürfte der folgende Fall sein:

Fall 5. W. T., 60jähriger Schreiner. Fractura cruris sin. complicata.

Patient verunglückte am 18. III. 05 auf unbekannte Weise. Er wurde mit gebrochenem linken

Unterschenkel gefunden, wobei die Tibia mit ihrem obern Fragmente aus einer 12 cm langen Wunde, durch Unterhose und Hose durchgegangen war. Patient wird am 19. III. eingeliefert.

An der medialen Seite schaut nach Abnahme des Notverbands 5 cm das obere Fragmentstück der Tibia heraus. Fibula im mittleren Drittel quer durchgebrochen. Tibia etwas weiter unten.

Nach gehöriger Desinfektion der äusseren Wunde werden die Fragmente durch Zug und Supination des Fusses in die richtige Lage gebracht, hernach die Wunde durch einige Situationsnähte zusammengehalten. Schusterspanschienenverband. (Bild 5.)

Patient bekommt am 23. III. das Delirium tremens. Bis zum 28. IV. ist absolut keine Konsolidation eingetreten, das obere Frakturende der Fibula hat auch durchgestossen, es wird daher am 28. IV. in Narkose die schlecht granulierende Wunde am Unterschenkel erweitert und ein 7 cm langer und 5 mm dicker Elfenbeinstift in die Tibia eingelegt. Schusterspanverband. Am 2. VI. erster Verbandwechsel. Der Unterschenkel ist etwas konsolidiert. Am 13. VII. beginnt Patient aufzustehen und mit einem Wasserglasverband herumzugehen. Es ist schon gute Konsolidation eingetreten. Nachdem Patient sich stets wohl gefühlt hat, erliegt er am 19. VIII. einem Schlaganfall. Die Sektion ergiebt hochgradige Arteriosklerose mit einer Embolie der Art. coronariae sin. Die Fraktur der Tibia und Fibula ist gut geheilt. Der Elfenbeinstift gut eingebettet (Abbildung I). Das ganze in von Periost überzogene Callusmassen eingebettet.

In diesem Falle zeigte uns nicht nur das Röntgenogramm, sondern auch die Sektion, dass wir in dem Elfenbeinstift ein günstiges Mittel für solch rebellische Dislokationen haben. Die Fraktur, deren Entstehungsursache völlig unbekannt war, zeigte aus begreiflichen Gründen von Anfang an (starker Potator, Infektion der Wunde) sehr wenig Tendenzen, auf konservativem Wege auszuheilen. Zudem zeigte sich, dass das Individuum in seinen Geweben wenig Neigung zu einem osteogenetischen Prozess hatte. Nach fast vierzehntägiger Behandlung durch Verbände zeigte das Röntgenogramm (5) gar keine Änderung vom Lokalstatus bei der Anstaltsaufnahme. Die typische Spiralfraktur der Tibia stand mit ihren Fragmenten aneinander verschoben, so dass, wenn die Fraktur so heilte, notwendig eine Verkürzung von mindestens 2—3 cm eintreten musste, also ein recht ungünstiges Resultat. Auf den ersten Blick beweist auch das Röntgenogramm, dass noch gar kein Anfang einer Callusbildung eingetreten ist, dass man nach einem osteogenetischen Reiz suchen musste. Die Einlage eines Elfenbeinstiftes war damit gegeben.

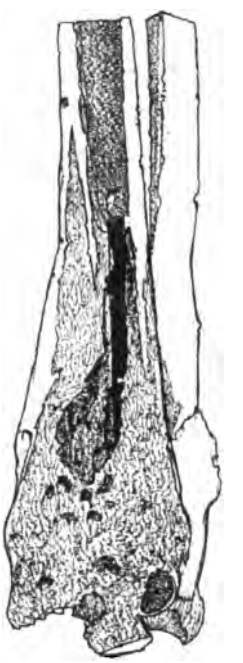

Abbildung I.

Der Verlauf und das bei der Sektion gewonnene anatomische Präparat hat uns hierin deutlich recht gegeben. In der Zeit von kaum $3^1/_2$ Monaten hat sich um den Elfenbeinstab ein ausserordentlich fester Callus gebildet. Wir sehen in unserer Textabbildung I, in welch guter Weise die doch sehr komplizierte und infizierte Fraktur ausheilte. Die Tibia ist unverkürzt, und macht in ihrem Baue den Eindruck eines normalen Knochens, und während vorher im Röntgenogramm bei Fibula und Tibia eine schlechte Stellung zu konstatieren gewesen war, so sind beide durch den Stift in eine gute Stellung gebracht worden. Aber auch auf die Neubildung der Knochen ist durch den Stift ein intensiver Reiz ausgeübt worden, und in vollkommen genügendem Masse ist neuer Knochen in dieser kurzen Zeit bei einem alten Potator erzeugt worden. Der Stift selbst ist in der infizierten Wunde gut ertragen worden, und wie die Abbildung zeigt, im Markrohr, ohne Beschwerden zu machen, eingeheilt. Er hätte wahrscheinlich auch nicht entfernt werden müssen.

Fall 6. H. O., 13jähriger Knabe. Fractura femoris. sin.

Patient fuhr beim Schlitteln mit dem linken Bein an eine Hausecke und wird mit gebrochenem Oberschenkel am 6. II. 06 eingeliefert.

Der linke Femur ist in der Mitte des obern Drittels gebrochen, das obere Fragment steht in einem Winkel von 120° zum untern Fragmente (nach dem Röntgenogramm). Die Knochen sind um 1—2 cm aneinander verschoben. In Narkose werden die Fragmente adaptiert und ein Extensionsverband

mit 26 Pfund angelegt. Bis zum 30. III. ist etwas Konsolidation eingetreten, im Röntgenogramm stehen jedoch die Frakturfragmente in einem Winkel von 90° zu einander.

Am 9. IV. wird in Narkose die Frakturstelle blutig eröffnet und ein 3,5 cm langer und 12 mm dicker Elfenbeinstift eingelegt. Gipsverband. Am 4. V. muss ein subcutaner Abscess eröffnet werden. Das am 29. V. aufgenommene Röntgenogramm zeigt, dass beide Frakturenden wieder in einem nach innen stumpfen Winkel von 140° stehen. Der Stift liegt in der Markhöhle. In Narkose wird das Bein redressiert und in stark abduzierter Stellung eingegipst. Röntgenogramm am 5. VI. zeigt, dass die Knickung geringer geworden ist.

Der Gipsverband wird am 18. VII. durch einen Extensionsverband, oberes Fragment Zug nach innen, unteres Fragment Zug nach aussen, ersetzt. Die Röntgenographie vom 9. VIII. zeigt, dass der Stift gut liegt (Bild 6) und die Frakturenden nun gut aufeinander stehen. Am 30. VIII. wird der Stift entfernt, da hohe Temperaturen vorhanden gewesen, und zugleich ein Abscess entleert. Am 30. IX. ist der Femur gut konsolidiert, und Patient liegt bis zum 8. XI. mit einfacher Schiene zu Bette. Von da an Massage und Mechanotherapie. Am 19. I. 07 geheilt entlassen. Geringe Verkürzung, 1 cm.

Einen richtigen Typus der rebellischen Dislokation einer Fraktur bildet Fall 6. Trotzdem ein exakter Extensionsverband längere Zeit angewandt worden war, und Gewichte bis zu 26 Pfund diese Extension besorgten, so genügte dies nicht, um eine anständige Stellung zu erreichen. Nach 8 Wochen standen die Frakturfragmente in einem rechten Winkel zueinander, und waren in dieser Stellung schon etwas konsolidiert.

Ein direktes Eingreifen wurde nun notwendig, denn bei dem 13jährigen Individuum war die Extension ungenügend gewesen. Dies war ein Fall, wobei man auch bei einer nicht komplizierten Fraktur gezwungen wurde, dieselbe blutig freizulegen, um so die Fragmente zu adaptieren; dies geschah dann auch, durch die Einlagerung eines ziemlich dicken, vielleicht zu kurzen Elfenbeinstiftes, indem man das Mark schonen wollte.

Hier zeigte sich nun erst, welch rebellischen Charakter diese Fraktur trug, indem der Stift allerdings in gewohnter Weise die Dislokation ad latus, ad longitudinem behob, die Dislokation ad axis sich teilweise wieder ausbilden konnte. Nur durch die Kontrolle des Röntgengrammes ist es möglich gewesen, diese Verschiebung festzustellen, und so rechtzeitig dagegen Massregeln zu ergreifen, die durch eine Forcierung eine günstigere Stellung erzielten.

Wir können uns nicht verhehlen, dass ein längerer Elfenbeinstift wahrscheinlich imstande gewesen wäre, auch diese Dislokation ad axin auszugleichen, da man aber das Mark schonen wollte, so verzichtete man auf die Einlagerung eines längeren und dickeren Stiftes.

In unserm Bilde 6 sehen wir den kurzen, dicken Stift in der Markhöhle sitzen. Die beiden Frakturfragmente sind gut aneinander adaptiert. Die Winkelstellung ist bei weitem keine so starke mehr, wie sie vorher gewesen ist. Durch den in der Mitte des Stiftes circulär verlaufenden erhabenen Rand wird dasselbe vor dem Rutschen in der Markhöhle bewahrt. Eine stärkere Abbiegung der Frakturfragmente ist durch den Stift ebenfalls unmöglich gemacht, da dieselbe durch den Stift, der bei einer Abbiegung notwendig an eine Femurwand stossen muss, verhindert wird. So konnte allerdings bei einem sehr langsamen Heilungsverlauf eine Heilung der Fraktur erfolgen, ohne dass eine grössere, auffällige Verkürzung entstand. Im Bilde sehen wir deutlich, dass sich ein bedeutender Callus gebildet hatte.

In dem nun folgenden Fall wurde einem mehrrassigen Hunde versuchsweise ein Elfenbeinstift eingelegt, um die Heilung der Fraktur und das Verhalten beim Hunde zu konstatieren. Im Vergleiche zu den von Schmitt im Jahre 1892 unternommenen Versuchen, indem er Hunden Elfenbeinstifte einheilte, bietet er insofern Neues, dass durch Röntgenographie auch hier das Verhalten des Stiftes studiert werden konnte.

Fall 7. Hund „Prinz", 4jähriger Hund aller möglichen Rassen.

1901 anfangs Februar. In Narkose wird auf der Aussenseite des rechten hintern Unterschenkels zwischen obern und mittlern Drittel auf den Knochen eingegangen und derselbe durchsägt. Dann wird in die Markhöhle des untern Fragmentes ein Elfenbeinstift von 5 cm Länge und 5 mm Dicke eingefügt. Um den Stift in die Markhöhle des obern Fragmentes einzufügen, muss dieselbe mit der Knochenzange eröffnet werden und das freie Stiftende wird in diese Markrinne eingefügt. Gipsverband.

Der Gipsverband muss am folgenden Tage durch eine Gipshose ersetzt werden, die nach 14 Tagen vom Hunde selbst abgezogen wird. Die Fraktur war konsolidiert, nur bestand eine Druckparese der Heber des Unterschenkels durch den Verband, dieselbe wird durch Faradisation in 14 Tagen geheilt.

8 Tage nach der Operation konnte Prinz stehen. Die Operationswunde heilte per secundam, was der Hund durch Lecken besorgte, und war mit der Abheilung der Parese zugeheilt.

1901 anfangs März. Röntgenographie (Bild 7). Anfangs April zeigte die Röntgenographie den Stift neben dem Knochen liegen. Im Herbst 1901 fühlte man ihn unter der Haut in Rehpostengrösse, ein Rest, der auf der Strasse durch Aufbrechen einer Fistel herausfiel und nicht gefunden werden konnte.

1907. Hund zurzeit wohl.

Vor allem ist bei diesem Hunde eine vollständige Heilung der arteficiellen Fraktur zu konstatieren, die in allerdings sehr kurzer Zeit eintrat. Bei einem Hunde ist dies Verhalten allerdings nicht verwunderlich, da bekanntermassen Frakturen bei diesen Tieren sehr gut und rasch heilen.

Mit dem Röntgenogramm konnte man die von Schmitt schon nachgewiesene Thatsache bestätigen, dass im Hundeknochen eingelegte Elfenbeinstifte ausserordentlich rasch resorbiert werden können. So sehen wir denn in unserm Bilde 7, dass von dem 5 cm langen und 5 mm dicken Elfenbeinstift nach einem Monate nur noch ein Stift von kaum 3 cm Länge vorhanden ist, und auch dieser stark vom osteogenetischen Gewebe arrodiert ist. Einen Monat später war auch dieser Rest kleiner geworden, vom Gewebe aber nicht vollständig resorbiert, sondern ausgestossen worden. In einem halben Jahre fiel das nur noch rehpostengrosse Stückchen Elfenbein von selbst heraus. Dieses Verhalten am Hundekörper zeigt uns, dass das Elfenbein eine Substanz ist, die leicht vom tierischen Gewebe aufgenommen, aber nicht in allzu raschem Tempo aufgelöst werden kann.

Im folgenden möchten wir noch zwei Fälle von Pseudarthrosen behandeln, von welchen eine mit gutem, die andere aus gewissen Gründen mit weniger gutem Erfolge mit Elfenbeinstiften behandelt wurden. Die Pseudarthrosen werden jetzt mit Vorliebe durch die freie Autoplastik durch Bildung von Hautperiostlappen, die in die angefrischte Pseudarthrose eingefügt werden, nach dem Vorgange von Müller behandelt (Schlosser und Coenen). Diese nicht ungünstige Procedur setzt in einen gesunden Knochen einen Defekt.

Fall 8. B. B., 49jähriger Zimmermann. Fractura radii sin.

Patient wird am 31. I. 02 in stark betrunkenem Zustand eingeliefert. Über seinen Unfall ist nichts zu erfahren. Epileptiker. Er wurde auf der Strasse verletzt aufgefunden. Die Untersuchung ergab folgende Verletzungen: Vulnus corneae sin. et corp. ciliar; nasl. Fractura radii sin., Fractura sterni, Fractura costarum III—VIII sin. Nach gehöriger Desinfektion werden die Wunden vernäht, das Auge verbunden, am linken Vorderarm werden die Fragmente des im mittleren Drittel gebrochenen Radius reponiert und durch einen Schienenverband fixiert. Patient macht vom 1. II. bis 20. II. eine Pneumonie durch; vom 1. III. bis 19. III. befindet er sich zur Exenteration des Auges auf der ophtalmologischen Klinik. Am 20. III. Abnahme des Gipsverbandes, dabei zeigt sich, dass etwas Konsolidation vorhanden ist. Im Röntgenogramm zeigt sich das periphere Fragment des Radius um $1^1/_2$ cm volar nach oben unter das obere Fragment verschoben. Massage. Auf seinen Wunsch wird Patient am 12. IV. ungeheilt entlassen.

Am 1. VII. tritt Patient wieder ein, da er seine Hand nicht gebrauchen könne. Pronation und Supination seien behindert. Diese Störung habe bei leichter Arbeit sich allmählich entwickelt.

Status. Die linke Hand ist radialwärts verschoben. Processus styloides ulnae springt sehr stark vor. Zwischen mittlerem und oberem Drittel des Radius eine eigrosse, feste Anschwellung, die volar prominiert. Hier ist am Radius eine freie pseudarthrotische Beweglichkeit zu konstatieren, das untere Fragment ist frei volar- und ulnarwärts zu bewegen. Bei Supination bilden die Fragmente einen offenen Winkel. Bei Rotation ist die pseudarthrotische Beweglichkeit deutlich zu fühlen. Man legt daher am 5. VIII. in Narkose an der lateralen Kante den Radius frei, das Periost wird zurückgeschoben; die Pseudarthrose zeigt sich durch interponiertes Muskelgewebe bedingt. Die Fragmente werden mit der Säge angefrischt und durch einen 4,5 cm langen und 5 mm dicken Elfenbeinstift miteinander verbunden. Der Stift verschwindet plötzlich im distalen Ende des Radius und kann nicht herausgezogen werden. Man legt daher einen zweiten Stift ein, der die beiden Fragmente gut adaptiert. Gipsverband. Am 19. IX. ist die Wunde sehr schön pp. geheilt, die Konsolidation ist noch nicht eingetreten. Das Röntgenogramm ergiebt, dass die Stifte sich immer noch in richtiger Lage befinden. Am 31. X. (Bild 8) ist

Konsolidation eingetreten, die noch nicht vollständig ist. Massage. Sensibilität normal. Mit einem festen Verbande am Vorderarme ist Patient imstande Arbeit zu verrichten, er wird am 12. XII. mit normaler Beweglichkeit im Arme entlassen.

In diesem Falle ist eine Pseudarthrose des Vorderarmes, die durch Interposition von Muskulatur entstanden ist auf sichere Weise geheilt worden, und der Arm wiederum in einen funktionsfähigen Zustand gebracht. Es wäre ja wohl möglich gewesen, durch die einfache Knochennaht eine Adaptation zu erreichen, aber so exakt wie mit dem Elfenbeinstift wohl nicht. Zudem führt der Elfenbeinstift in viel höherem Masse durch den Reiz des heteroplastischen Körpers zur Bildung von Knochengewebe, und erfüllt in dieser Beziehung viel besser, die therapeutischen Bedingungen, die zu einer Heilung einer Pseudarthrose unerlässlich sind. Die gewöhnliche Naht ist nicht imstande einen derartigen Reiz auszuüben. In der sehr kurzen Zeit von etwas mehr als drei Monaten waren die beiden eingelegten Elfenbeinstifte imstande dieses Verlangen für die Hebung zu erfüllen. Unser Bild 8 zeigt, wie der eine Elfenbeinstift die Frakturenden aneinander hält, während der andere Stift wohl nur für den osteoplastischen Reiz gedient hat. Am Bilde kann man ebenfalls die beginnende Callusbildung konstatieren. Wäre nur die Naht gemacht worden, so wäre die technische Arbeit nicht einfacher, das Resultat kein besseres gewesen, denn die Naht lässt stets eine gewisse Beweglichkeit der Fragmente zu. Das vorzügliche funktionelle Resultat, dass heute noch besteht, ist doch zum grössten Teile dem Stifte zu verdanken gewesen. Die Stifte wurden auch in diesem Falle sehr gut ertragen und liegen noch darin. Weniger gut, allerdings ohne unsere Schuld, war das Resultat in dem folgenden Falle.

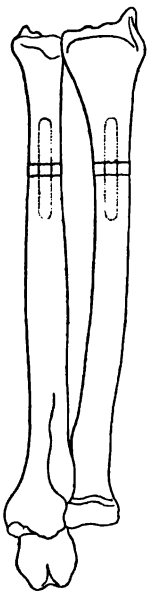

Abbildung II.

Fall 9. B. L. (Fall 35 bei Gaudard), 21jährige Hausfrau.

Am 29. XI. 90 brach Patientin beide Vorderarmknochen links, indem sie in eine Dreschmaschine geriet. Trotzdem sie einen fixierenden Verband trug, später einen Wasserglasverband, so heilte dieFraktur nicht, und Patientin konnte ihren Arm nicht gebrauchen und musste ihn auf einer Schiene tragen. Am 25. III. 91 Eintritt in die Krankenanstalt. An der Frakturstelle ist nur ein kleiner Callus zu fühlen. Ulna und Radius sind im untern Drittel gebrochen, die Frakturenden sind aneinander verschieblich. Rotations- und Supinationsbewegungen sind eingeschränkt, ebenso die Beweglichkeit der Finger. Am 28. III. wird an der volaren Seite des Vorderarms eine Incision gemacht und die Frakturenden von Radius und Ulna freigelegt, die frei beweglich sind. Nachdem die Knochenenden geglättet worden sind, werden in die Markhöhlen von Ulna und Radius Elfenbeinstifte von 4 cm Länge und 4 mm Dicke eingeführt (vide Abbildung II aus Gaudard).

Hautnaht. 14. IV. Heilung p. p. Fixierender Verband. Etwas Konsolidation ist eingetreten. Patientin wird mit einem fixierenden Verbande entlassen. Im Juli zeigt sich Patientin wieder, die Fraktur ist konsolidiert, der Arm leicht ulnarwärts abgebogen. Redressierung und fixierender Verband. Patientin giebt an, dass sie den bei der Entlassung mitgegebenen Verband nicht immer getragen hat.

Am 21. II. 02 Eintritt der Patientin wegen einer Cruralhernie. Der Arm ist ulnarwärts stark abgebogen, jedoch gut konsolidiert und kann gut gebraucht werden. In der Ulna ist eine geringe Beweglichkeit in den Fragmenten zu konstatieren. (Bild 9). Nach längerem Fragen giebt Patientin zu, dass sie die ihr mitgegebene Stützkapsel als zu „unbequem“ nie getragen habe.

Wenn auch das funktionelle Resultat in diesem Falle kein geradezu schlechtes gewesen ist, so dürfen wir uns mit einer solchen Heilung doch nicht zufrieden geben. Hätte die Patientin unseren Verfügungen nach gelebt, so wäre auch das anatomische Resultat kein schlechtes gewesen, und der Erfolg der Stifteinlage wäre ein recht günstiger gewesen. Wir können in Bild 9 am Radius die gute Heilungstendenz erkennen, wie exakt hier die Radiusfragmente aneinander geheilt sind. Schon bedeutend weniger gut ist das Resultat an der ulna geworden. Hier hat sich ein pseudarthrotisches Gelenk ausgebildet, dazu sich jedoch ein mächtiger Callus entwickelt, wie auf dem Bilde deutlich zu ersehen ist. Auffällig ist es, dass diese Pseudarthrose absolut keinen grossen Einfluss auf die Funktion des Vorderarmes hatte. Interessant ist in dem Bilde zu sehen, in welcher Weise im Verlaufe von mehr als zehn Jahren

die Elfenbeinstifte sich verkleinert haben, aber doch nicht völlig resorbiert worden sind. Der Stift in der Ulna ist von einer Länge von 4 cm auf eine solche von nur mehr 1,5 cm geschrumpft und ist im Bilde deutlich in den stark entwickelten Callusmassen zu sehen. Die Grösse des Stiftes in dem Radius ist nicht mehr mit Sicherheit zu bestimmen, da sein Bild nicht deutlich zu sehen ist. Trotzdem das Individuum noch in jugendlichem Alter stand, als ihm der Stift eingelegt wurde, so ist derselbe nicht völlig resorbiert worden, und das im Verlaufe von zehn Jahren, während bei unserem Versuchshunde in sehr kurzer Zeit, wie wir gesehen haben, der Stift zum grössten Teile resorbiert wurde.

Die Art der Frakturbehandlung stand dieses Jahr auch auf der Tagesordnung des deutschen Chirurgenkongresses. Die Vertreter der beiden einander ziemlich diametral gegenüberstehenden Anschauungen gerieten hie und da etwas scharf aneinander ohne irgend welche Einigung zu erzielen. Auf der einen Seite vertrat Bardenheuer extrem den Standpunkt der Extensionsbehandlung, während Fritz König, König sen., Schlange, Sprengel u. a. auch der blutigen Behandlung das Wort redeten.

Um diese beiden Gruppen rangierten sich die Redner verschiedener Nationen. Während König von der Frakturbehandlung ein gutes funktionelles Resultat verlangt, drängt Bardenheuer mehr auf eine exakte Adaption und Retention der Fragmente. König selbst hält daran fest, wie er schon in einer früheren Publikation betont hat, dass man häufig zu einem blutigen Eingreifen gezwungen werde, wobei allerdings die Auswahl der Fälle häufig recht schwierig sei. Hier kann uns das Röntgenogramm helfend beitreten, so dass der Entscheid, wann eingetreten werden muss, leichter wird.[1])

Gerade bei den Femurfrakturen ist es häufig unmöglich, ein gutes funktionelles Resultat zu erhalten, und hier treten die operativen Methoden in ihr Recht. Auch bei Frakturen der Vorderarmknochen können Verschiebungen oft nur schwer bekämpft werden. Wir gehen mit König einig, dass man auf verschiedenen Wegen ans Ziel gelangen kann, dass aber mit allen Methoden Misserfolge ebenfalls erzielt worden sind. Bei den operativen Methoden ist die Technik noch nicht so vollkommen, dass sie in allen Fällen nur gute Resultate erzielen lässt.

König empfiehlt eindringlich die Knochennaht, für die von Niehans empfohlene Nagelung kann er sich nicht besonders begeistern. Da aber die Naht nicht in allen Fällen erfolgreich ist, so empfiehlt er die Verbindung von Elfenbein oder Knochenprothesen mit der Naht, d. h. er näht den Elfenbeinstift mit Metalldraht an die Fragmente fest, und vermeidet dabei ein Verrutschen derselben, was z. B. Rehn passiert ist. Wir müssen zugeben, dass auch uns Elfenbeinstifte verrutscht sind, und dass das Annähen derselben die Fixation bedeutend erhöht.

Durch diese Naht wird aber die sehr einfache Technik des Einlegens eines Elfenbeinstiftes höchst kompliziert. König selbst giebt an, dass die Technik des Bohrens oft sehr schwierig sei, dass dann die Naht häufig noch ausreisse. Muss nun der Elfenbeinstift dazu noch fixiert werden, so wird die Technik sehr kompliziert und der Eingriff verlängert.

Das eben ist der grosse Vorteil der Elfenbeinstifte, dass deren Einlegung eine sehr einfache Prozedur ist, und dass sie in der Grosszahl der Fälle, die operativ angegangen werden müssen, ihre Pflicht erfüllen; indem sie in erster Linie eine gute Stellung der Knochen mit nachmaliger guter Funktion gewährleisten. In zweiter Linie reizen sie zur Callusbildung an, was König auf andere Weise geschehen lässt, indem er nicht alle Blut- und Gewebstrümmer wegräumt. In einem Teil der Fälle heilt der Stift gut ein, in einem anderen Teil muss er nachträglich entfernt werden. Es hängt dies nicht nur von der Suppuration der Wunde, sondern auch von einer gewissen persönlichen Disposition zur Ertragung von Fremdkörpern

[1]) Auch Ranzi tritt neuerdings an Hand von v. Eiselsbergs Material für die operative Therapie gewisser Frakturen ein.

ab, wie dies schon von Gaudard dargetan worden ist. Jedoch schliesst eine Suppuration der Wunde nicht die Einheilung eines Fremdkörpers aus, wie dies auch in einzelnen unserer oben erwähnten Fälle geschehen ist.

Solange es eine Chirurgie giebt, wurde stets versucht, für entfernte und abgetrennte Körperteile einen Ersatz zu finden. Schon in den ältesten Zeiten suchte man derartige Defekte auszuheilen. Bekannt ist ja, dass Albucasis und wahrscheinlich auch Celsus das Wiedereinsetzen und das Anheilen gesunder ausgefallener Zähne gekannt haben. 1502 soll der mongolische Wundarzt Yakschki durch eine Drogue einen Knochendefekt ersetzt haben. (Alberts.)

Die moderne Lehre der Trans- und Inplantationen ist kaum 100 Jahre alt und könnte erst durch die Cellulartheorie erklärt und durch viele Experimente untersucht werden. Schon frühzeitig suchte man auch Defekte im knöchernen Gerüste des Menschen zu ersetzen, um so hauptsächlich an den Extremitäten einen Stützapparat für die Funktion zu gewinnen. Die Ersatzstücke entnahm man entweder dem Gewebe des eigenen Individuums oder man entnahm sie anderen Individuen; in ersterem Falle machte man eine Autoplastik, in letzterem Falle eine Heteroplastik.

Zu heteroplastischen Zwecken, wurden alle möglichen Substanzen mit mehr oder weniger gutem Erfolge benützt. So bedienten sich Gluck des Aluminiums und des Elfenbeins, Giordano des Eisens, Beck des Guttapercha, Hinterstoisser, von Eiselsberg und andere des Zelluloid, Senn des dekalcinierten Tierknochens, Kronacher des Elfenbeins und Tierknochens, Grekoff und andere des ausgeglühten Knochens, welche besonders auch von Marchand empfohlen worden sind. Mosetig bediente sich mit günstigem Erfolge seiner Jodoformknochenplombe. In früheren Zeiten wurde besonders im Schädel, die auch im Münchhausen eine Rolle spielende Silberplatte eingesetzt. Weitaus am meisten wurde zum Ersatz von Defekten Tierknochen oder Menschenknochen vom erkrankten Individuum selbst benutzt. (Enderlen u. a.)

Mit all diesen Mitteln sind Erfolge in kürzerer oder längerer Zeit erzielt worden. So ersetzte 1890 Bergmann die eines Sarcoms wegen auf 12 cm resezierte Tibia durch ein 11 cm langes Stück aus der Fibula, das er in das Ende der Tibia einsteckte, ein Verfahren, das in ähnlicher Weise, auch von Hahn und Schlosser in einigen Fällen mit gutem Erfolg geübt worden ist. Bier ersetzte nach Klapp einen aus dem gleichen Grunde entfernten Humerus durch ein abgemeiseltes Stück aus der Tibia, wobei sich ein neuer Humerusschaft ausbildete. Plumeyer, Enderlen u. a. implantierten Tibiaknochen mit vollständigem Erfolge in Schädeldefekte. Huntington ersetzte eine durch Osteomyeletis verloren gegangene Tibia durch die Fibula.

Tillmanns heilte einen Defekt der Tibia einmal mit menschlichen Knochenstückchen, später mit Knochenstückchen von Kaninchen aus. Picard nahm Hundeknochen, für die Bildung eines Nasenbeins einen Metacarpus. Landerer benutzte ebenfalls für den Ersatz von Metacarpus und Phalangen Tierknochen, wie dies auch von Bardenheuer zu demselben Zwecke empfohlen wird. So liessen sich die Beispiele eines derartigen osteaplastischen Ersatzes leicht vermehren.

Auch von Elfenbeinstiften ist zum Ersatze mit ebenso gutem Erfolge Gebrauch gemacht worden. Am weitesten gegangen auf diesem Wege ist wohl Gluck, der durch künstliche Elfenbeinprothesen selbst Gelenke wieder zur Funktion zu bringen hoffte. Durch Elfenbein überbrückte er die Defekte und sie bildeten die Bahn für die Regenerierung des Knochens, ein Verfahren, das Rose mit einem 15 cm langen Elfenbeinstab früher einmal versagt hatte. In einem Falle ersetzte er durch einen 45 cm langen Elfenbeinstift den wegen Sarcom entfernten Humerus, nach 12 Wochen musste der zu dick gewählte Stift entfernt werden, aber eine um den Stift herum entstandene osteoplastische Ostitis hatte einen neuen Humerusschaft

gebildet. Nach Blumenfeld hatte er mit einer derartigen Prothese bei einer Fibula einen besseren Erfolg. Hat auch Gluck seine Erwartungen, dass es ihm gelingen möchte, neue funktionsfähige Gelenke durch Elfenbeinprothesen zu bilden, zu hoch getrieben, so ist die Kritik, die an seinen guten Gedanken besonders von Schmitt ausgeübt worden ist, eine zum grössten Teil unberechtigte gewesen.

Die Hoffnungen Glucks haben sich doch zum Teile erfüllt und das Einlegen von Elfenbeinstiften ist denn doch nicht so verwerflich, wie es Schmitt sich hinzustellen bemüht. In vielen Fällen, nicht nur bei Frakturen, wo sie auch von Dietz, König u. a. in einer günstigen Kombination mit der Knochennaht angewendet werden, sondern auch zu osteoplastischen Zwecken können sie gut verwendet werden. Neuerdings hat Kronacher einige Fälle publizieren können, wo er mit Elfenbein günstige Osteoplastiken erzielt hat. Allerdings verlangt das Verfahren der Einlegung von Elfenbeinstiften Geduld und führt wie andere Plastiken nicht bei allen Fällen zum Ziel. Aber wo giebt es eine Behandlungsmethode, die mit unfehlbarer Sicherheit einen Erfolg garantierte? Kronacher konnte eine wegen Sarcom entfernte Fibula durch einen 15 cm langen und 7 mm breiten Elfenbeinstift ersetzen; die später notwendig gewordene Amputation zeigte, dass der Elfenbeinstift eingeheilt war. In zwei anderen Fällen implantierte er mit gutem Erfolge an Stelle von Phalangen Stücke von Kalbsknochen. Von mehr Interesse ist der Fall eines sechsmonatigen Kindes, das an einer Pseudarthrose eines Unterschenkels litt. Gipsverband, Friktionen, Nagelung und Anfrischung hatten versagt und durch die Resektion der Enden mit einer Einlagerung von Elfenbeinstiften von 3 cm Länge und 4 mm Dicke gelang es die Pseudarthrose zu heilen, so dass das Kind gehen lernte. Der eine Stift wurde nach $3^1/_2$ Jahren ausgestossen, nachdem er seine Schuldigkeit getan und sich ein neuer Knochen auf osteogenetischem Wege gebildet hatte. Es ist dies ein ausserordentlich überraschender und schöner Erfolg.

Von einem ähnlichen Erfolge konnte 1894 wegen Tuberkulose schon Péan berichten, der einen zur Hälfte resezierten Humerus samt Kopf, wobei nur die Cavitas glenoidalis übrig geblieben war, durch eine Cautchoucplatiniridiumprothese ersetzte. Nach drei Wochen war dieselbe eingeheilt und funktionstüchtig. Wie viel eher kann das mit einem Materiale der Fall sein, das wie Elfenbein in seiner Zusammensetzung dem Gewebe viel näher steht.

Auch wir sind in der Lage über einige überraschende Erfolge zu berichten, die wir durch Hetero plastiken mit Elfenbeinstiften erzielten. Über viele Fälle verfügen auch wir nicht. Die Fälle, in denen eine Osteoplastik nötig wird, sind nicht so häufig und selbst vielbeschäftigte Chirurgen verfügen nicht über eine grössere Reihe von Fällen, so dass es gerechtfertigt ist, auch eine geringe Anzahl von Fällen zu reproduzieren.

Fall 10. L. E., 18jähriger Landmann (Fall 35 bei Gaudard). Komplizierte Frakturen beider Vorderarmknochen links durch einen Transmissionsriemen. Eintritt am 11. XII. 89. Auf der äussern Seite des linken Vorderarms eine 10 cm lange Wunde. Sehne des Palmaris longus durchtrennt. Der Radius ist in seiner mittlern Partie total zerquetscht, ebenso die Weichteile. Der Höcker des Olecranons abgebrochen. Das Periost ist unversehrt.

Desinfektion der Wunde, ein Grossteil der Splitter muss weggeräumt werden, so dass zwischen den Frakturfragmenten des Radius eine Diastase von 8 cm entsteht. Das Periost ist unversehrt. Um die beiden Fragmente zu vereinigen wird ein 11 cm langer Elfenbeinstift eingelegt und das Periost darübergelegt. Naht der Palmarissehne. Entleerung eines Hämatom am Ellbogenhöcker. Hautnaht. Fixations- und Extensionsverband. 16. XII. Leichte Retention in der Wunde. Sublimatdesinfektion. 18. I. 90. Die Vorderarmwunde ist geheilt, der losgerissene Ellbogenhöcker wird entfernt. 7. III. Massage des Arms und passive Bewegungen im Ellbogengelenk. 29. IV. Die Bewegung im Ellbogengelenk ist noch gering, Forcierung in Narkose. 15. V. Heilung fast vollständig. Ellbogenbewegungen normal. Entlassung 1892. Portier der Krankenanstalt mit normaler Funktion des Vorderarms.

Wiedereintritt des Patienten im Oktober 1900 zur Entfernung einer Leistenhernie. Patient war seit seinem Weggang als Portier des Spitals, in der verschiedensten Herren Länder Hotelportier gewesen, und gedenkt sich nun ein eigenes Geschäft zu gründen. Mit dem Arme konnte er alle Arbeiten verrichten und war nie damit behindert. Supination, Pronation, Ad- und Abduktion ist aktiv und passiv

in jeder Beziehung leicht möglich. Ebenso alle Bewegungen im Ellbogengelenk. Die motorische Kraft ist vorzüglich, die Sensibilität nicht aufgehoben. Röntgenographie (Bild 10).

Dieser Fall ist in mehrfachen Beziehungen von sehr hohem Interesse. Wie schon von Gaudard konstatiert worden ist, ist es durch die Einlegung eines Elfenbeinstiftes vollkommen gelungen, für den auf circa 8 cm weggefallenen Radius einen genügenden Ersatz zu finden, der auch ein vollständig gutes funktionelles Resultat gestattete. Trotzdem die Weichteilwunde als eine inficierte zu betrachten war, so gelang es dennoch, den Stift per primam einzuheilen, ein Resultat, wie es auf vollkommenere Weise von keinem anderen Ersatzmaterial wohl erreicht wird. Schon kurz nach der Entlassung, 6 Monate nach dem Unfall, ist der Vorderarm, wenn auch noch schwach, so doch wieder funktionstüchtig, so dass der Patient wieder imstande ist, seinen Unterhalt selbst zu verdienen.

Durch die Röntgenstrahlen ist uns ein Mittel an die Hand gegeben, mit dem es uns gelingt, das Verhalten des Stiftes als Ersatzmaterial zu kontrollieren. Schon ältere Autoren, Dieffenbach, Bidder, Bruns, neuerdings Gluck, ebenso Schmitt in seinen Versuchen war es aufgefallen, dass häufig bei später entfernten Elfenbeinstiften eine Arrosion konstatiert werden konnte, dass dieselben vom Gewebe angenagt worden waren. Auch von Gaudard ist darauf aufmerksam gemacht worden und ein derartig angefressener Stift abgebildet worden.

Wir sehen in unserer Aufnahme Nr. 10, welche fast 11 Jahre nach der Einlegung des Stiftes aufgenommen worden ist, dass der sonst auf Röntgenogrammen deutliche Stift völlig geschwunden, d. h. vom Gewebe resorbiert worden ist. An Stelle des Stiftes ist gewöhnlicher markhaltiger Knochen getreten. Da, wo der Stift in das vordere Fragment überging, ist im Bilde eine Einsenkung zu sehen. Der neugebildete Radius ist allerdings nicht so zierlich gebaut und gebildet, wie dies der normale Radius ist. Er ist leicht verdickt, thut aber seine Dienste in ganz vollkommener Weise. Es dürfte dies der erste Fall sein, in dem ein derartig grosser Fremdkörper vom Organismus vollständig ertragen und derartig aufgelöst worden ist. Es ist uns kein ähnlicher Fall aus der Litteratur bekannt. Das im proximalen Ende gelegene Stück des Stiftes ist auf dem Röntgenogramm auch nicht mehr zu sehen, und ist das Bild völlig identisch dem distalen Ende. Vom Stifte wurde niemals irgend ein Sequester ausgestossen. Jedenfalls geht es sehr lange, bis ein derartig dicker und fester Stift vollständig resorbiert ist; auf welche Weise dies geschieht, möchte der folgende Fall erweisen.

Fall 11. R. R., 15jähriger Schüler. Osteomyelitis acuta tibiae.

Patient wird am 7. III. 01 wegen tbc. Osteomyelitis chronica eingewiesen. Keine hereditäre Belastung. Trauma an der linken Tibia vor 3 Wochen. Linker Unterschenkel ist stark geschwollen. Inguinaldrüsen ebenfalls; ebenso das Kniegelenk, auch gerötet und ödematös. An der Aussenseite Fisteln, aus denen sich Eiter entleert. Fluktuation Kniegelenk schmerzhaft. 8. III. Operation in $CHCl_3$-Narkose. Incision auf der Innenseite längs der Tibia. Eiter und Gewebsfetzen schmutzig verfärbt entleeren sich. Periost von der obern Hälfte der Tibia abgelöst und zerfallen. Knochen rauh, vereitert. Der aufgemeisselte Knochen zeigt eine Epiphysenlösung der obern Epiphyse der Tibia und eine hochgradige Osteomyelitis. Diaphyse wird auf 10 cm Länge, bis an die Stelle, wo das Periost ihr anhaftet, weil total zerstört, entfernt. Die ganze Markhöhle nach unten muss, weil ganz vereitert, mit dem scharfen Löffel ausgekratzt werden. Sublimatdesinfektion: Tamponade der Wundhöhle. Die Wunde reinigt sich sehr rasch, und es verkleinert sich bis zum 18. IV. die Höhle zusehends, dabei hat sich der Unterschenkel nach aussen abgebogen, das Capitulum fibulae ist luxiert. Man beschliesst daher einen grösseren Elfenbeinstift zur Deckung des Defektes einzulegen.

Am 29. IV. wird ein Stift von 13 cm Länge mit dem Kopf oben in die Epiphyse unten mit einem dünnern Fortsatz in die Diaphyse eingelegt. Die stark gekrümmte Fibula muss zu diesem Zwecke frakturiert werden. Fixationsverband. Nachdem in den ersten Tagen die Temperaturen etwas erhöht gewesen, fallen dieselben rasch ab. Am 17. V. wird der Verband gewechselt, das Bein steht in guter Stellung, von neuem fixierender Verband. 9. VI. Patient kann gehen und stehen. 31. VIII. Um den Stift hat sich ein sehr deutlich fühlbarer Callus gebildet. Die Wundverhältnisse sind sehr gute, in der Wunde ist der Stift etwas zu sehen. Der Knabe kann ohne fixierenden Verband frei herumgehen. Schmerzfrei. Im Röntgenogramm sieht man deutlich die um den Stift neugebildete Knochenlade.

Am 25. IX. wird der Stift, da in letzter Zeit die Einheilungstendenzen schlechter geworden

sind, entfernt. Er wird mit der Zange entzweigeklemmt, und die Fragmente sind nur schwierig aus der festen Knochenhöhle zu entfernen. In den am Stift befindlichen durch Arrosion entstandenen Vertiefungen finden sich Granulationen mit Verknöcherungscentren. (Abbildung III.) Die Wundhöhle verheilt nun in rascherem Tempo. 24. X. Die Wunde heilt langsam zu. Patient hat ein Erysipelas faciei durchgemacht. Im November macht die Heilung wiederum bessere Fortschritte. Am 9. XII. Röntgenographie zur Konstatierung der Knochenneubildung (Bild 11). 18. XII. geheilt entlassen; hinkt kaum merkbar. Springt mit den andern Knaben den ganzen Tag herum. Verkürzung von 2 cm.[1])

Das Resultat dieser Osteoplastik ist nicht nur ein überraschendes, sondern wir dürfen ruhig sagen, ein geradezu glänzendes. Einen Defekt von 9 cm Länge in der Tibia infolge einer suppurativen Knochenmarkentzündung, gelingt es in dieser kurzen Zeit von nur 8 Monaten vollständig zu ersetzen, so dass ohne jeglichen Nachteil eine funktionsfähige Tibia resultiert. Man hätte ja leicht die Fibula überpflanzen können, aber ob die ein derartiges Resultat zustande gebracht hätte, ist mehr denn fraglich. Zudem wäre eine solche Operation eine neue Schädigung gewesen, und wenn sie nicht bei der starken Infektion eingeheilt wäre, so wäre der Schaden nur grösser geworden. Ob Tierknochen nicht eventuell zu rasch resorbiert worden wäre, scheint nicht unsicher. In diesem Falle leistete daher der Elfenbeinstift geradezu Hervorragendes, indem er auf diese intensive Weise dem neuzubildenden Knochen nicht nur einen Halt verlieh und den einzuschlagenden Weg vorwies, sondern auch den für die Neubildung des Knochens notwendigen Reiz ausübte. Wie intensiv dieser Reiz gewesen ist, das lehrt uns Bild 11, das uns eine mächtige Tibia zeigt, fester und grösser, als wie sie vorher gewesen war. Die Lücke auf der innern Seite zeigt die Öffnung, durch welche der Stift entfernt worden ist. Man hätte vielleicht den Stift ruhig liegen und einheilen lassen können, da aber die Wunde doch durch hoch virulente Bakterien inficiert war, so schien es nicht unangebracht, nachdem sich eine so starke Knochenlade gebildet hatte, den Stift zu entfernen, da nun ein fernerer Knochenreiz überflüssig war. Das Bild zeigt ebenfalls, dass die artificielle Fraktur der Fibula sehr gut geheilt war. Die im Bilde sehr schön entwickelten Callusmassen, die durch ihre Mächtigkeit imponieren, waren dem Träger in keiner Beziehung in der Funktion seines Beines hinderlich. Die hellere Stelle inmitten des Callus zeigt die durch den Stift eingenommene Höhle an.

Abbildung III.

Von besonderem Interesse waren für uns auch die am Stifte selbst eingetretenen Veränderungen. Wie unser Bild III zeigt, sind an der ganzen Oberfläche des Stiftes teils sehr tiefgreifende Arrosionen durch mächtige Granulationen eingetreten. Die Länge des Stiftes, die 12 cm betragen hat, ging durch diese Auflösung auf 10 cm herunter. Besonders an dem unteren zapfenförmigen Fortsatz sieht man die eingreifendsten Veränderungen vor sich gegangen, dort gelang es dem osteogenetischen Gewebe am raschesten, die Elfenbeinmasse aufzulösen und zu zerstören. Auch in der Mitte des Stiftes sieht man, dass die Arrosion eine ausserordentlich eingreifende und intensive gewesen ist. Auch der Kopf des Stiftes zeigt in seiner ganzen Oberfläche grössere und kleinere Annagungen.

Auffällig an allen diesen mehr oder weniger angenagten Stellen war der Grund, und der Übergang der Arrosionsflächen ins normale Elfenbein. Auf den ersten Blick hatte man sofort den Eindruck, es sei da neugebildeter Knorpel vorhanden. Die Stellen hatten eine bräunlich-gelbe transparente Farbe, so dass sich einem diese Annahme aufdrängen musste. Aber auch die Konsistenz dieser Gebilde war eine dem Knorpel völlig identische, weich elastische. Derartige Stellen mit einer solchen Farbe fanden sich aber nicht nur in den Arrosionen, sondern sie waren mehrfach über den ganzen Stift zerstreut, so dass man an der-

[1]) Während der Ausführung dieser Arbeit haben wir Gelegenheit gehabt, einen ganz ähnlichen Fall zu constatieren, in dem bei einem 18jährigen Burschen $^3/_4$ des Femurs durch einen Elfenbeinstift ersetzt werden musste. Tadelloses functionelles Resultat.

artige Stellen den Beginn der Arrosion verlegen muss. Leider wurde an dem frischen Präparate eine mikroskopische Untersuchung unterlassen, die entschieden hätte, ob es sich um neugebildetes Knorpelgewebe oder um eine Entkalkung des Elfenbeins gehandelt hat.

Fall 12. H. T., 19jähriger Wagner. Osteomyelitis und Periostitis chron. phalang. I. digit. IV. dextr.

Patient wurde am 20. III. 02 eingeliefert. Ist hereditär nicht belastet. Vor $1^1/_2$ Jahr verletzte er sich mit der Säge an der 1. Phalanx des rechten 4. Fingers. Die Wunde heilte gut. Im Herbst 1901 Schmerzen an dieser Stelle, die zeitweise stärker auftreten. Incision Februar 02. Es kam nichts heraus.

Die innern Organe des kräftigen Patienten sind normal. 1. Phalanx des rechten 4. Fingers ist stark aufgetrieben. Spindelförmig. Unter einer Narbe spürt man harte, spitzige Prominenzen, die druckempfindlich sind. Röntgenographie zeigt, dass diese Phalanx total zerstört ist. (Bild 12.)

Am 24. III. wird auf die Phalanx incidiert, und da deren Diaphyse nekrotisch ist, ein Sequester entfernt. Da der Finger nicht gut gebraucht werden kann, so wird die Diaphyse, die nekrotisch ist, entfernt, und ein $2^1/_2$ cm langer und 10 mm dicker Elfenbeinstift eingelegt.

Die Wunde heilt rasch zu, so dass der Patient am 29. IV. mit normaler Funktion der Hand, bei geschlossener Wunde, trotz unserm Abraten, die Anstalt geheilt verlässt. Stift liegt gut (Bild 13). Über den weitern Verlauf war nichts zu erfahren.

Besonderes ist in diesem Falle nicht zu konstatieren. Im Bilde 12 sehen wir den aufgetriebenen, in seiner Diaphyse getrübten, d. h. nekrotischen Knochen der Phalaux, die proximale Epiphyse scheint noch im guten Zustand zu sein, ebenso die distale, ein Befund, der auch durch die Operation bestätigt wurde, daher musste nur die Diaphyse entfernt werden. Im Bild 13 sehen wir den sehr gut liegenden Elfenbeinstift, der von den beiden Epiphysen unten und oben bedeckt, wiederum eine treffliche Stütze für das abgelöste Periost bildet. Der Stift ist sehr rasch eingeheilt, allerdings arrodiert ist er in der kurzen Zeit, während er in der Höhle liegt, noch nicht worden. Was mit ihm später geschehen ist, hat sich unserer Beobachtung entzogen, wahrscheinlich ist er ähnlich demjenigen Stift, den Kronacher für eine Fibula einlegte, eingeheilt geblieben.

Fall 13. L. A., 7jähriges Mädchen. Ostitis und Osteomyelitis humeri sin.

Das Kind erkrankte vor wenigen Tagen mit hohem Fieber und starken Schmerzen im linken Schultergelenk. Eintritt in die Krankenanstalt 20. V. 05. Das gut ernährte Kind ist normal auf seinen Brustorganen. Das linke Achselgelenk ist geschwollen und druckempfindlich. Die Haut ist gerötet. Bewegungen in der Schulter aktiv und passiv beschränkt und schmerzhaft. Vorn geht eine Fistel in den Humeruskopf. Das Röntgenogramm (Bild 14) zeigt eine totale Zerstörung des Humeruskopfes.

Am 25. I. 05. In $CHCl_3$-Narkose. Schnitt am Deltoideusrand und dessen Verlängerung. In der Epiphysenlinie ist der Humeruskopf abgelöst, und die obere Hälfte des Humerus ist vom Periost frei und nekrotisch. Das Gelenk braucht nicht eröffnet zu werden. Für das entfernte Humerusstück wird ein 12,5 cm langer und 15 mm dicker, oben zapfenförmig auslaufender Elfenbeinstift eingelegt. Gipsverband.

31. I. Immer ordentliches Befinden mit leicht subfebrilen Abendtemperaturen. 3. II. Verbandwechsel. Der Elfenbeinstift liegt nicht gut und schaut zur Wunde heraus, er wird daher entfernt. Am 10. II. wird ein besser geformter Stift eingelegt. 13. II. Gute Heilungstendenzen. Der Stift ist von mächtigen Granulationen zugedeckt. Am 6. III. kann der Arm schon nach aussen etwas gehoben werden. Allgemeinbefinden bedeutend gebessert. 30. III. Die Bewegung des Armes hat Fortschritte gemacht. Am 20. IV. Die ganze Wunde gut verheilt. Am 4. V. Entlassung mit folgendem Status. Patientin eleviert den Arm bis zur Horizontalen aktiv, ebenso greift sie sich auf den Rücken, hebt ansehnliche Gewichte. Nach dem Röntgenogramm liegt der Stift gut. (Bild 15.)

Nach dem uns vom Arzte Dr. Münch freundlich übersandten Bericht verlief die Heilung folgendermassen: 2 Monate nach Spitalaustritt begann sich eine kleine Fistel zu bilden, so dass die Extraktion des Stiftes notwendig wurde, der nur an einzelnen Stellen sich usuriert erwies. Die Wunde schloss sich bald. Der Arm konnte in jeder Beziehung gut bewegt werden.

4. V. 07. zeigt sich das Mädchen. Am linken Oberarme findet sich eine 12 cm lange, breite, derbe Narbe, die mit dem deutlich tastbaren Knochen verwachsen ist; der Arm kann in jeder Richtung sehr gut bewegt werden und dient dem Mädchen zu allen Arbeiten. Es ist durch ihn in keiner Weise behindert, da er völlig normal funktioniert. Röntgenographie (Bild 16).

In diesem Falle hat der Elfenbeinstift wiederum in vorzüglicher Weise zum osteoplastischen Ersatze gedient. Ein Defekt im Humerus, der mehr als die Hälfte dessen ganzer Länge beträgt, ist auf diese Weise mit einem ebenso überraschenden, wie schönen Resultate

gedeckt worden. Ohne einen derartigen Ersatz wäre es direkt unmöglich gewesen, einen nur annähernd brauchbaren Arm zu erhalten. Das Periost wäre wohl in Wucherung geraten, ob aber ein so schöner Humerus entstanden wäre, wie ihn Fig. 16 zeigt, ist mehr denn fraglich. Eine Autoplastik hätte aber in diesem Falle ein grosses Stück Tibia gekostet, und wenn dieselbe, was leicht möglich, nicht eingeheilt wäre, so wäre der Schaden doppelt so gross gewesen. Eine Stütze musste dem Periost aber gegeben werden, damit es einen Weg finden konnte. Auch für einen fixierenden Verband war eine Stütze notwendig, da er sonst kaum anzulegen gewesen wäre.

Wirklich unerwartet gut, d. h. völlig normal ist die Funktion des Schultergelenks geworden, das glücklicherweise nicht hatte eröffnet werden müssen. Trotz des suppurativen Prozesses wurde der Fremdkörper gut ertragen, und er war eingeheilt, um nur langsam, nachdem er seinen Zweck erfüllt hatte, ausgestossen zu werden.

In Bild 14 sehen wir die Zerstörung des Humerus, hauptsächlich ergriffen zeigt sich der Kopf, der aus der Gelenksynovialis losgelöst, nekrotisch zerfallen ist, die Nekrose ist auf den Schaft, bis weit hinunter übergegangen, so dass davon ein grosses Stück der Resektion anheim fiel. Bild 15 zeigt uns die bei der Entlassung des Kindes aufgenommene Kontrollaufnahme. Der Stift bildet die Verlängerung des Humerusschaftes und ist von einem ansehnlichen Callus umwachsen. Letzterer hat sozusagen schon einen neuen Schaft gebildet. An der Übergangsstelle des Stiftes in den Humerus ist der Callus auch fest, trotzdem die Gefahr einer Pseudarthrose hier nahe lag, da der Stift nicht in die Markhöhle eingeschoben worden ist. Über dem gegen das Gelenk zu gelegenen Ende des Stiftes ist ebenfalls osteogenetisches Gewebe aufgetreten, und es beginnt sich dort langsam ein neuer Kopf zu bilden.

Wie weit diese Neubildung des Humerus gegangen ist, das zeigt uns das überraschende Bild 16 mit dem zweijährigen Dauerresultate. Wir sehen hier einen vollständig neuen Humerus vor uns, der anatomisch in jeder Beziehung richtig gebildet ist. Wir sehen einen anatomischen und chirurgischen Hals, das Tuberculum majus uud minus an richtiger Stelle neu gebildet. Ebenso hat sich ein gut funktionierender Gelenkkopf gebildet. Anatomisch und funktionell fürwahr ein glänzendes Resultat, wie es von keiner andern Heteroplastik besser erreicht werden konnte. Ein ganz neuer Knochen hat sich auf diese Weise gebildet.

Dies Resultat ist auch besser als bei dem von Gaudard schon 1892 publizierten Fall, wo ein 5 cm grosser, durch eine komplizierte Fraktur des Oberarms entstandener Defekt auf ähnliche Weise geheilt wurde.

Es ist ja nicht abzustreiten, dass man durch Entnahme von Material aus Fibula oder Tibia osteoplastisch wahrscheinlich ein ebenso gutes Resultat hätte erzielen können. Aber das ist der Vorteil des Stiftes, dass nicht an einem andern Orte eine neue Wunde angelegt werden muss, die zu ihrer Verheilung auch wieder Kräfte des Organismus absorbiert, die gerade bei suppurativen Erkrankungen an andern Stellen oft mehr als nötig sind. Zudem können solche Stücke nicht so beliebig geformt werden, wie dies beim Elfenbeinstift der Fall ist. Auch ihre Grösse kann nicht beliebig genommen werden, denn eine Grenze zur Entnahme von Knochenstücken giebt es eben. Von den andern osteoplastischen Ersatzmitteln, wie wir sie aufgezählt haben, sind die wenigsten in der Weise formbar, wie dies der Elfenbeinstift ist, darin liegt ein weiterer Vorteil. Im übrigen ist er gut aufzubewahren und gut zu desinfizieren, verlangt keine eingreifenden Technicismen oder grössere Vorbereitungen. Auch sein materieller Preis ist kein übermässiger. Wir möchten daher resumieren, dass wir im Elfenbeinstift ein sehr gutes Mittel zu osteoplastischen Zwecken an der Hand haben, dass er den andern zu diesem Zwecke angegebenen Mitteln ebenbürtig, in Formbarkeit und in der Technik seiner Benutzung überlegen ist.

Schon frühe hat man das Augenmerk auch auf die am Stifte eintretenden Veränderungen gelenkt, nachdem die Annagung derselben schon von Virchow konstatiert worden war. Auch experimentell sind Versuche gemacht worden. Die Resultate der verschiedenen Autoren stimmen nicht ganz miteinander überein. Von Bidder wurde zum ersten Male die

am Elfenbein stattfindende lacunäre Resorption konstatiert, wie auch die häufig innige Verbindung von Granulationsgewebe mit Elfenbein. Riedinger fand, dass bei diesen Granulationen im Stift eine Knochenneubildung stattfinde, ein Befund, der von Lannelongue und Vignal (cit. nach Marchand) verneint wird. Ochotin bestätigte die Angabe Riedingers und beobachtete Resorption und Neubildung. Die Resorption findet wie beim Knochen durch Riesenzellen statt (Billroth). Schmitt fand eine sehr geringe Knochenneubildung, die durch das Elfenbein angeregt wurde. Bei Gillini wurden die Stifte sehr rasch arrodiert. David fand in einer neuern Versuchsreihe, dass die Stifte sehr langsam arrodiert wurden, so fand er erst nach 8—28 Wochen Änderungen bei Tierversuchen. An Stelle des resorbierten Elfenbeins fand er neugebildeten Knochen, nach Marchands Ansicht dringen Riesenzellen und später Gefässe ins Elfenbein, und durch eine „Verknöcherung der Adventitia" würde so die Knochenneubildung stattfinden. David ist der Meinung, dass bei längern Tierversuchen das Elfenbein verschwinden müsste, und dass es nur sehr allmählich und in sehr langer Zeit durch Knochen ersetzt werde. Dass dem so ist, lehrt unser Fall 10, wo im Verlaufe der Jahre der ganze Elfenbeinstift restlos resorbiert worden ist, wie auch bei Schmitt in einem seiner Versuche ein Stift völlig arrodiert worden ist.[1]) Gerade unsere klinischen Fälle zeigen, dass der Elfenbeinstift sehr gut imstande ist, zur Knochenbildung anzuregen (Fall 10, 11 und 13), ja dies selbst bei infizierten Wunden. Warum dies bei den Versuchen von Schmitt nicht der Fall gewesen ist, ist uns unerklärlich. In einigen seiner Versuche heilte das Elfenbein ja reaktionslos ein und wurde teilweise kleiner. Dass die Resorption aber nicht zu rasch vor sich gehe, ist ja nur wünschenswert. Nur in diesem Falle ist das osteogenetische Gewebe imstande, einen richtigen neuen Knochen zu bilden, wenn ihm in längerer Zeit von einigen Monaten Gelegenheit geboten ist, sich längs eines Stützkörpers zu entwickeln. Das muss besonders bei infizierten Fällen, oder in Fällen, wo das Periost zerstört ist, verlangt werden. Denn diesem osteogenetischen Gewebe muss der Weg gewiesen werden, wie schon von Gluck betont worden ist. Auch Barth tritt dafür ein, dass durch die Implantation auf das ossifikationsfähige junge Bindegewebe ein genügender Reiz ausgeübt werde. Wir sehen, dass das Elfenbein diesen Reiz in vorzüglicher Weise ausübt, und dass man Kontinuitätsdefekte durch dieses tote Material ersetzen kann, so dass der Ersatz ein dauernder und das betreffende Glied wiederum funktionsfähig gemacht wird, ein Ziel, das Schmitt als das höchste der Osteoplastik bezeichnet, wenn es ohne Einpflanzung in die Markhöhle geschehe. Wir sehen, man kann dies Ziel erreichen, ohne dass die Einpflanzung in die Markhöhle von schädlicher Wirkung wäre.

Auf Tierexperimente aufbauend, wurde von verschiedenen Seiten anempfohlen, zur Plastik sich des Knochens von Tieren oder Menschen zu bedienen, da lebender Knochen mit Erhaltung seiner Vitalität einheile. Besonders von David ist diese Anschauung vertreten worden, und es muss zugegeben werden, dass, wenn dem so wäre, es angezeigt ist, sich zur Osteoplastik nur des lebenden Knochens zu bedienen. Exakte histologische Untersuchungen von Barth, Fischoeder, Marchand u. a. haben aber gezeigt, dass die Annahme von David eine unzutreffende ist, und dass auch lebender Knochen bei der Implantation abstirbt. Besonders die exakten Untersuchungen von Marchand haben gezeigt, dass der lebende Knochen bis auf eine sehr geringe Zahl von Knochenzellen abstirbt und auf eine eigentümliche Weise von den knochenbildenden Geweben der Nachbarschaft ersetzt wird (cit. nach Enderlen). Dieser Ersatz findet äusserst langsam statt, die Salze der eingelegten Fremdkörper können zum Bau des neuen Knochens verwendet werden. Die von David, Wolff, Klapp u. a. festgehaltene Lehre von der Vitalitätserhaltung scheint uns demnach unrichtig zu sein, und zwischen totem und lebendem osteoplastischen Ersatzmateriale kein Unterschied zu bestehen, eine Beobachtung, die nun auch

[1]) Diese resorbierende Fähigkeit der Gewebe ist jedenfalls im jugendlichen Alter eine grössere als im späteren Alter, ein Punkt, der bei Prognose und Indikation nicht ausser acht gelassen werden darf. Doch stehen einzelne unserer Patienten in einem recht ansehnlichen Alter, und der Stift wurde gut ertragen.

von Schmitt geteilt wird. Das tote Material hat daher keinen Vorzug vor dem lebenden (Abrashanow).

Welchem toten Materiale nun der Vorzug zu geben ist, das liegt noch sub iudice lis. Die Experimente, die mit diesen Fremdkörpern angestellt worden sind, haben keine Entscheidung bringen können. Marchand, Grekoff, Grosse, Valan, Fantino empfehlen ausgeglühten Knochen, der besonders für Schädeldefekte vorzüglich sei.[1]) Mertens zieht gekochten Knochen vor, da geglühter Knochen einen ausserordentlich langen Spitalaufenthalt verlange. Malenjuck, der die Versuche Senns mit Implantation von Ochsentibia nachprüfte, fand schon nach 20 Tagen eine Resorption dieser decalcinierten Knochen. Letzterer verlangt einen sehr komplizierten Reinigungsprozess und wird eher etwas zu rasch resorbiert, so dass keine völlige Knochenneubildung entstand. Auch Farquhar Curtis benutzt dasselbe Material. Gaibissi benutzte Callusmassen, Francesco Kupferamalgam und Zahnarztzement.

Mit all den Mitteln können wohl Resultate erzielt werden, das ist unbestritten. Uns scheint aber das Elfenbein in seiner Beschaffung, in seiner Reinigung, in der Technik der Einlagerung am einfachsten und handlichsten zu sein. Was einfach ist, ist auch praktisch zweckmässig, darum ziehen wir es den andern, vielfach dasselbe leistenden Ersatzmitteln vor

Litteratur.

1) Abrashanow. Ref. Centralblatt für Chirurgie. Nr. 39. 1900.
2) Alberts. Langenbeck Archiv. Bd. 60.
3) Barth. Langenbeck Archiv. Bd. 54 u. 94.
4) Bidder. Centralblatt für Chirurgie. 1876.
5) Bircher. Langenbeck Archiv. Bd. 34.
6) Bruns. Deutsche Chirurgie. Lief. 27.
7) Conen. Centralblatt für Chirurgie. Nr. 39. 1906.
8) Curtis. Ref. Centralblatt für Chirurgie. Nr. 45. 1894.
9) Damianos. Ref. Centralblatt für Chirurgie. Nr. 6. 1906.
10) David. Langenbeck Archiv. Bd. 57.
11) Enderlen. Correspondenzblatt für Schweizerärzte. Nr. 10. Litteratur. 1906.
12) Fantino und Valan. Langenbeck Archiv. Bd. 70.
13) Fischöder. Langenbeck Archiv. Bd. 58.
14) Francesco. Ref. Centralblatt für Chirurgie. Nr. 21. 1899.
15) Franke. Langenbeck Archiv. Bd. 62.
16) Gaibissi. Ref. Centralblatt für Chirurgie. Nr. 21. 1899.
17) Gaudard. Dissertation. Genf, Aarau. 1892.
18) Grekoff. Centralblatt für Chirurgie. Nr. 39. 1898.
19) Gluck. Langenbeck Archiv. Bd. 41. Litteratur. Berl. klin. Wochenschrift. 1890.
20) Grosse. Centralblatt für Chirurgie. Nr. 9. 1899.
21) Huntington. Ref. Centralblatt für Chirurgie. Nr. 19. 1905.
22) Klapp. Deutsche Zeitschrift für Chirurgie. Bd. 24.
23) König, Fritz. Langenbeck Archiv. Bd. 76 und Bd. 88.
24) Kronacher. Münch. med. Wochenschrift. 1896. Albers-Schönberg, Fortschritte auf dem Gebiete der Röntgenstrahlen. Bd. 3.
25) Malenjuk. Ref. Centralblatt für Chirurgie. Nr. 46. 1893.
26) Marchand. Verhandlung der Deutsch. path. Gesellschaft. 1900. Deutsche Chirurgie. Lief. 16. Litteratur.
27) Markees. Bruns Beiträge zur klin. Chirurgie. Bd. 16.
28) Mertens. Deutsche Zeitschrift für Chirurgie. Bd. 27.
29) Müller. Centralblatt für Chirurgie. Nr. 42. 1900.
30) Munk. Bruns Beiträge zur klin. Chirurgie. Bd. 6.
31) Niehans. Langenbeck Archiv. Bd. 73.
32) Ricard. Ref. Centralblatt für Chirurgie. Nr. 5. 1898.
33) Ranzi. Langenbeck Archiv. Bd. 80.

[1]) Grosse konnte über Fälle mit 2-, 3- und $3^1/_2$jähriger Nachuntersuchung berichten. Von Damiano und Schmieden wird die Mosetigsche Jodoformknochenplombe sehr gerühmt.

34) Riedinger. Langenbeck Archiv. Bd. 26.
35) Senn. Ref. Centralblatt für Chirurgie. Nr. 5. 1901.
36) Schmiden. Ref. Centralblatt für Chirurgie. Nr. 11. 1904.
37) Schmitt. Langenbeck Archiv. Bd. 45. Litteratur.
38) Schüller. Berl. klin. Wochenschrift. 1889.
39) Schloffer. Bruns Beiträge zur klin. Chirurgie. Bd. 25.
40) Sykoff. Centralblatt für Chirurgie. Nr. 33. 1900.
41) Tillmanns. Festschrift für Benno Schmidt. 1896.
42) Ochotin. Virchow Archiv. Bd. 124.
43) Plumeyer. Ref. Centralblatt für Chirurgie. Nr. 6. 1904.
44) Péan. Gaz. des hopitaux. Nr. 32. 1894.
45) Pascale. Ref. Centralblatt für Chirurgie. Nr. 24. 1899.
46) Valan. Ref. Centralblatt für Chirurgie. Nr. 21. 1899.

Über die Strahlungsregionen der Röntgenröhren und die Absorption ihrer Strahlung in ihrer Glaswand.

Von

Prof. Dr. **B. Walter.**

In der Wiener Klinischen Rundschau vom Jahre 1906, Nr. 32, hat Kienböck eine kurze Abhandlung veröffentlicht, in welcher er zu dem Ergebnis gelangt, dass die Strahlung einer Röntgenröhre doch nicht so gleichmässig auf die verschiedenen Emissionsrichtungen verteilt sei, wie man dies nach den Versuchen Röntgens aus dem Jahre 1896 (dritte Mitteilung) bisher allgemein angenommen hat. Da nun aber die Art dieser Verteilung nicht bloss allgemein wegen der Ausnutzung des günstigsten Strahlungsbezirkes, sondern auch, wie Kienböck richtig hervorhebt, noch speziell bei der Dosierung der Strahlung mit Hilfe eines Reagenzkörpers von Wichtigkeit ist — insofern hier nicht unerhebliche Fehler entstehen können, wenn der letztere eine andere Strahlungsintensität erhält als das zu bestrahlende organische Gewebe — so ist es wohl gerechtfertigt, wenn die Frage hier etwas ausführlicher behandelt wird.

Zunächst ist nun zu erwähnen — was Kienböck nicht gethan hat —, dass auch Röntgen bei seinen diesbezüglichen Untersuchungen natürlich schon den Einfluss der verschiedenen Dicke des Glases der Röhrenwand berücksichtigt hat, indem er die durchstrahlte Glasdicke durch Einschaltung dünner Glasplatten gleich zu machen versuchte; und das Resultat seiner Versuche ist demnach genauer so auszusprechen, dass die Strahlung einer Röntgenröhre — von der Absorption des Glases abgesehen — bis fast an den Horizont der Antikathodenplatte hin eine nahezu gleichmässige ist, und dass erst von einem Emanationswinkel von 80° an eine Abnahme der Strahlungsintensität bemerkt werden kann.

Kienböck allerdings scheint, wenn er es auch nicht geradezu ausgesprochen hat, auch schon in dieser Hinsicht anderer Meinung zu sein; denn er sagt a. a. O., dass es von vornherein klar sei, dass keine gleichmässige Lichtverteilung auf die verschiedenen Radien stattfinden könne, da einesteils die Stelle der Lichtemission nicht frei, sondern im Antikathodenmetall liege, und da anderenteils auch der Emissionsherd daselbst kein punktförmiger sei. Zu dieser gegenteiligen Auffassung ist Kienböck wohl hauptsächlich deshalb gelangt, weil die Unterschiede, die er bei seinen in Rede stehenden Versuchen fand, so erheblich waren, dass er dieselben eben nicht allein auf die verschiedene Absorption in der Glaswand der Röhre zurückführen zu können vermeinte.

Direkt ausgesprochen freilich hat Kienböck dies, wie gesagt, nicht, wie er sich überhaupt nicht darauf eingelassen hat, den Einfluss der verschiedenen, von ihm richtig angeführten Ursachen einer solchen Ungleichmässigkeit im einzelnen zahlenmässig gegeneinander abzuwägen. Auf das letztere aber kommt es hierbei offenbar sehr an, zumal wenn man in der Lage sein soll, den, doch von einer Röhre zur anderen durchaus veränderlichen Einfluss der

verschiedenen Glasdicke gehörig einzuschätzen; und so will ich es denn unternehmen, diese Aufgabe hier durchzuführen.

Dieselbe zerfällt offenbar in zwei Teile: einmal den, zu bestimmen, inwiefern Unterschiede in der Strahlung schon von vornherein aus den beiden erwähnten Gründen auftreten müssen, und zweitens den, inwieweit solche Unterschiede in die Strahlung erst durch die verschiedene Dicke der Glaswand der Röhre eingeführt werden. Im ersteren Teil dieser Untersuchung ferner sind die beiden genannten Gründe der Ungleichmässigkeit im einzelnen zu betrachten; und so will ich mich denn jetzt zunächst mit dem letzteren derselben befassen, da dieser am einfachsten zu erledigen ist.

Nach ihm soll eine Ungleichmässigkeit in der Strahlung einer Röntgenröhre für die verschiedenen Strahlungsrichtungen schon deswegen auftreten, weil der Brennfleck auf der Antikathode nicht punktförmig ist, sondern stets eine gewisse Ausdehnung hat. Es lässt sich nun aber schon durch einfache geometrische Betrachtungen zeigen, dass diese Ursache nur für die allernächste Nähe dieses Fleckes, keinesfalls aber mehr für einen Ort ausserhalb der Röhre von Bedeutung sein kann. Denn einerseits ist doch die grösste Ausdehnung des Strahlungsherdes wohl stets kleiner als 4 mm und andererseits ist auch die Verteilung der Strahlungsintensität in demselben stets nahezu symmetrisch zur Mitte, so dass mithin für jede beliebige Emissionsrichtung die schwächere Strahlung der abgewandten Stellen des Herdes durch die stärkere der zugewandten nahezu kompensiert werden muss. Bei genauer Ausrechnung findet man denn auch beispielsweise, dass die Summe der Strahlungen der beiden äussersten Punkte eines solchen, 4 mm grossen Fleckes in 4 cm Abstand von der Antikathode für senkrechten Austritt nur um etwa 1 % kleiner ist als für streifenden in Richtung ihrer Verbindungslinie.

Dies ist aber offenbar die grösste Differenz, welche in diesem Falle für die Summe der Strahlungen zweier symmetrisch zur Mitte gelegener Punkte des Brennflecks überhaupt auftreten kann; so dass mithin der fragliche Unterschied für alle Punkte des Fleckes zusammen natürlich noch erheblich geringer sein wird als der soeben angegebene. Tatsächlich lässt sich denn auch mit Hilfe der Integralrechnung feststellen, dass z. B. ein kreisförmiger Brennfleck von 4 mm Durchmesser auf einen in seiner Ebene in 4 cm Abstand von seiner Mitte gelegenen Punkt nur mit einer um 0,25 % grösseren Intensität wirkt, als auf einen in demselben Abstande mitten vor ihm gelegenen; und da nun ferner die aus diesem Umstande sich ergebenden Ungleichmässigkeiten mit wachsendem Abstande von der Antikathode immer kleiner werden, so folgt mithin aus alledem, dass die sich aus der nicht punktförmigen Gestalt des Brennfleckes für die verschiedenen Strahlungsrichtungen ergebende Ungleichmässigkeit der Strahlung einer Röntgenröhre ausserhalb derselben — bei den gebräuchlichen Formaten wenigstens — unter allen Umständen vernachlässigt werden kann.

Was sodann den zweiten von Kienböck angeführten Grund für eine schon ursprünglich vorhandene Ungleichmässigkeit der Röntgenstrahlung in den verschiedenen Richtungen angeht: die nicht oberflächliche Lage des Brennfleckes nämlich und die sich daraus ergebende verschiedene Absorption der in verschiedener Richtung ausfahrenden Röntgenstrahlen in dem Antikathodenmetall selbst, so ist schon von Röntgen a. a. O. dazu bemerkt worden, dass die Kathodenstrahlen, aus denen ja die Röntgenstrahlen entstehen, in den Metallen so ausserordentlich viel stärker absorbiert werden als diese, dass die letzteren eben thatsächlich so gut wie an der Oberfläche oder doch jedenfalls nur in so geringer Tiefe des Antikathodenmetalles entstehen, dass sie sich von dort aus nach allen, vor dem letzteren gelegenen Richtungen hin so gut wie ungeschwächt ausbreiten müssen. Mit Rücksicht auf die Kienböckschen Bedenken schien es mir nun aber doch wünschenswert, die Frage direkt rechnerisch zu entscheiden, was sich auf Grund einerseits der Lenardschen Beobachtungen über die Absorption der Kathodenstrahlen (Wiedemanns Annalen der Physik und Chemie, Bd. 56, S. 255. 1895.) sowie andererseits einiger, kürzlich von mir angestellter Messungen der Absorption der entsprechenden Röntgenstrahlen in verhältnismässig einfacher Weise durchführen lässt.

Zunächst findet man nämlich mit Hilfe der Integralrechnung, dass bei einem Einfallswinkel α_1 der Kathodenstrahlen (siehe Fig. 1) die Intensität J der gesamten, unter einem Austrittswinkel α_2 ausgesandten Röntgenstrahlen sich durch die Formel

$$1) \qquad J = \frac{100 \cos \alpha_2 \, (\lambda_1 + \lambda_2 \cos \alpha_1)}{\lambda_1 \cos \alpha_2 + \lambda_2 \cos \alpha_1}$$

berechnet, wo die Intensität der senkrecht ausfahrenden Strahlen ($\alpha_2 = 0$) gleich 100 gesetzt ist, und wo λ_1 und λ_2 die „Absorptionskoeffizienten" der Kathoden- bezw. Röntgenstrahlen für das in Frage kommende Metall darstellen.[1])

Der Winkel α_1 liegt nun bei unseren Röntgenröhren stets um 45° herum; und wir benutzen daher auch bei unseren Rechnungen stets diesen Wert. Für den Austrittswinkel α_2 der Röntgenstrahlen dagegen nehmen wir mit Rücksicht auf die später anzuführenden Messungen Kienböcks nacheinander die Werte 0, $22^1/_2{}^0$, 45^0, $67^1/_2{}^0$, sowie — um auch die Intensität in der Nähe des Horizontes kennen zu lernen — noch die Werte 80 und 85°.

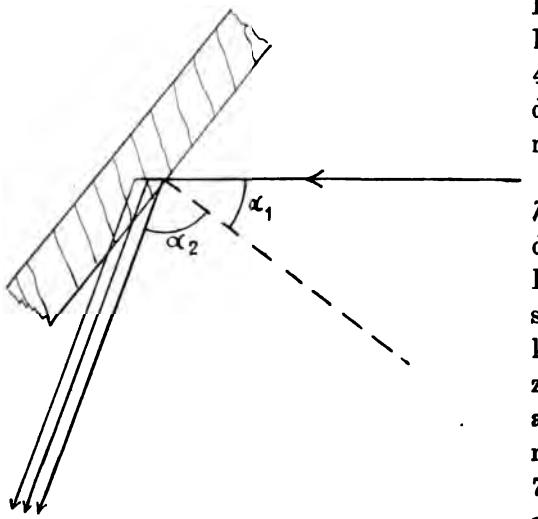

Fig. 1.

Was ferner die Absorptionskoeffizienten λ_1 und λ_2 anbetrifft, so sind nun die Antikathoden der Röntgenröhren an ihrer Vorderseite in der Regel mit einem dünnen Platinüberzug versehen, so dass es also jetzt noch darauf ankommt, die Grössen λ_1 und λ_2 für dieses Metall zu ermitteln. Die erstere Grösse hat nun Lenard a. a. O. allerdings nur für die Metalle Aluminium, Kupfer, Silber und Gold zu resp. 7150, 23 800, 32 200 und 55 600 — bezogen auf eine Schichtdicke von 1 cm — bestimmt; da er aber zugleich gezeigt hat, dass λ_1 für alle von ihm untersuchten Stoffe sehr nahe mit der physikalischen Dichte proportional geht, so können wir aus seinen Beobachtungen auch für Platin den Wert dieser Grösse unmittelbar berechnen — und zwar am besten offenbar, indem wir von demjenigen des ihm am nächsten stehenden Goldes ausgehen und diesen entsprechend der etwas grösseren Dichte des Platins umrechnen. In dieser Weise ergiebt sich für das letztgenannte Metall $\lambda_1 = 61\,600$; und zwar gilt diese Zahl — wie auch die anderen soeben angeführten — für Kathodenstrahlen, wie sie in einer Röhre von 2,8 cm Schlagweite — entsprechend einer Härte 4 W (2 B. W.) — entstehen. Für härtere Röhren wird dieselbe allerdings kleiner, so dass also hier die Kathodenstrahlen etwas tiefer in das Platin eindringen; indessen ist dann ja auch das Durchdringungsvermögen der daraus entstehenden Röntgenstrahlen wieder entsprechend grösser, so dass also diese Unterschiede auf unsere Rechnungen keinen beträchtlichen Einfluss haben dürften.

Ehe ich indessen mit diesen fortfahre, möchte ich diese Gelegenheit noch benutzen, um darauf hinzuweisen, dass man schon aus dem soeben angegebenen Werte von λ_1 eine für die Technik der Röntgenröhren nicht unwichtige Folgerung ziehen kann. Aus demselben ergiebt sich nämlich, dass die Intensität jener Kathodenstrahlen schon durch eine Platinschicht von 0,001 mm Dicke auf das $e - 6{,}16$fache, d. h. auf weniger als 0,2 % ihrer Anfangsintensität abgeschwächt wird. Durch eine Schicht von 0,0001 mm Dicke andererseits geht aber schon der $e - 0{,}616$fache Teil, d. h. ungefähr 54 % der auffallenden Kathodenstrahlung hindurch, so

[1]) Die Definition einer solchen Grösse λ ist die, dass in der unendlich dünnen Schicht dx des Metalles von der Strahlungsintensität J daselbst der Bruchteil $J \lambda dx$ absorbiert wird, woraus dann durch Integration folgt, dass durch die endliche Schichtdicke x von der eintretenden Strahlungsintensität J_0 die Grösse $J = J_0 e^{-\lambda x}$ durchgelassen oder also $J_0 - J = J_0 (1 - e^{-\lambda x})$ absorbiert wird.

dass wir mithin hieraus ersehen, dass der Platinüberzug unserer Antikathoden, wenn die Umsetzung der Kathodenstrahlen in Röntgenstrahlen wirklich in diesem Metalle vor sich gehen soll, jedenfalls dicker als 0,0001 mm sein muss, dass er aber andererseits — aus theoretischen Gründen wenigstens — auch wieder nicht dicker als 0,001 mm zu sein braucht. In der Praxis freilich wird auch diese Dicke noch stets um ein Erhebliches überschritten, weil sonst die Schicht zu leicht von den aufprallenden Kathodenstrahlen zerstört werden würde, wie sie ja auch schon so an der betreffenden Stelle stets mehr oder weniger starke Spuren oberflächlicher Schmelzung und meistenteils auch zahlreiche, sie vollständig durchsetzende Risse zeigt.

Kehren wir indessen zu unserem Thema zurück, so ist nunmehr auch noch der Absorptionskoeffizient λ_2 der den obigen Kathodenstrahlen entsprechenden Röntgenstrahlen zu ermitteln. Diese Aufgabe habe ich selbst kürzlich in der Weise erledigt, dass ich aus rechteckigen Stücken Platinfolie von 0,0024 mm Dicke eine aus vier Feldern bestehende Skala von resp. ein-, zwei-, drei- und vierfacher Blattdicke auf Papier klebte und dann mit Röntgenstrahlen von der genannten Härte auf Bromsilberpapier in zwei getrennten Expositionen abbildete, indem nämlich bei der ersten, z. B. 60 Sekunden dauernden Exposition ein undurchlässiger Bleistreifen neben die Skala gelegt war, der bei der zweiten, 40 Sekunden dauernden fortgenommen wurde. Bei der Entwicklung des Papiers zeigte sich dann in diesem Falle, dass der bei der letzten Exposition unbedeckt gewesene Teil des Papieres nur wenig stärker geschwärzt war als der mit 0,0048 mm Platin bedeckte Teil desselben, dagegen sehr viel schwächer geschwärzt als der mit 0,0024 mm bedeckte Teil, so dass man also auf Grund dieses Versuches sagen kann, dass die in Rede stehende Strahlung durch etwa 0,0045 mm Platin in 100 Sekunden ebenso stark wirkt, wie frei in 40 Sekunden — oder mit anderen Worten, dass die genannte Platindicke von der freien Strahlung 40% durchgelassen hat. Der auf eine Schichtdicke von 1 cm Platin bezogene Absorptionskoeffizient λ_2 dieser Strahlung berechnet sich mithin auf Grund dieses Versuches durch die Gleichung $e - 0{,}00045\,\lambda_2 = 0{,}40$, woraus sich $\lambda_2 = 2040$ ergiebt. Bei zwei anderen derartigen Doppelaufnahmen mit verändertem Verhältnis der Expositionszeiten der Einzelaufnahmen ergab sich ferner bezw. $\lambda_2 = 1930$ und 1800, so dass also als Mittel dieser drei Bestimmungen $\lambda_2 = 1920$ folgt. (Für Aluminium, Kupfer und Silber habe ich unter Benutzung derselben Röhrenhärte und derselben Methode für λ_2 resp. die Werte 18,6; 503 und 424 gefunden, wobei die Schichtdicken im ersteren Falle um 0,3, im zweiten und dritten um 0,03 mm herum lagen. — Der Absorptionskoeffizient ändert sich nämlich bei den Röntgenstrahlen nicht bloss mit der Härte der Röhre, sondern auch mit der Dicke der absorbierenden Schicht.)

Nunmehr aber haben wir sämtliche Zahlengrössen, welche dazu nötig sind, um die Intensität J der die Antikathode in der beliebigen Austrittsrichtung α_2 verlassenden Röntgenstrahlung anzugeben; und wir erhalten nun nach der Formel 1) für

$\alpha_2 =$	0	22½	45	67½	80	85°
$J =$	100	99,8	99,1	96,7	90,7	81,7

Man ersieht demnach aus dieser Tabelle, dass die primäre Strahlung einer Röntgenröhre — abgesehen von den durch die Dickenunterschiede der Glaswand derselben entstehenden Unterschieden — für alle Austrittswinkel bis zu 50° hin innerhalb 1% und für alle bis zu 70° hin innerhalb 4% als konstant angesehen werden kann, und dass selbst für einen Austrittswinkel von 80° die Intensität nur etwa 10% kleiner ist als für die senkrecht auf der Antikathode stehende Richtung.

So finden demnach die eingangs erwähnten Beobachtungen Röntgens, bei denen derselbe eine Abnahme der Strahlungsintensität einer Röntgenröhre erst von einem Emanationswinkel von 80° an bemerken konnte, auf diesem vollkommen verschiedenen Wege eine ausgezeichnete Bestätigung.

Es giebt aber noch einen dritten Weg, auf welchem sich die in Rede stehende Frage erledigen lässt, den nämlich, dass man bei einer bestimmten Röhre 1. in ähnlicher Weise, wie

Kienböck es gethan hat, die Intensität der Strahlung für einige charakteristische Emissionsrichtungen bestimmt, dass man ferner die Durchtrittsstellen dieser Richtungen durch die Glaswand auf dieser letzteren anmerkt und dann die Röhre zertrümmert, um 2. die Dicke des Glases an den betreffenden Stellen zu messen, und dass man schliesslich 3. den Absorptionskoeffizienten der in Frage kommenden Glasart für die bei den Intensitätsmessungen unter 1. benutzte Strahlenhärte bestimmt. Mit Hilfe der unter 2. und 3. gewonnenen Zahlen muss es sich dann offenbar zeigen, ob die unter 1. gefundenen Unterschiede sich lediglich auf die Absorption des Glases der Röhre zurückführen lassen oder nicht, wobei natürlich die für die verschiedenen Austrittswinkel α_2 der Strahlung nach Formel 1 (S. 342) stattfindenden „primären" Unterschiede derselben ebenfalls in Rücksicht zu ziehen sind.

Dieser Weg ist für den praktischen Röntgenologen offenbar der lehrreichste, da er auf demselben nicht bloss die wirklichen in den verschiedenen Strahlungsrichtungen stattfindenden Unterschiede, sondern auch die Grösse des Einflusses des Glases genau kennen lernt; und so beschloss ich denn, die Untersuchung auch noch auf diesem Wege durchzuführen. Bevor ich

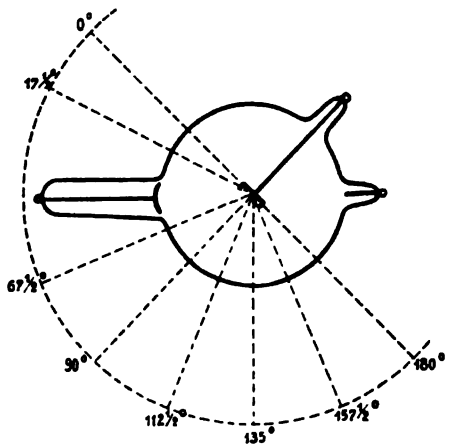

Fig. 2.

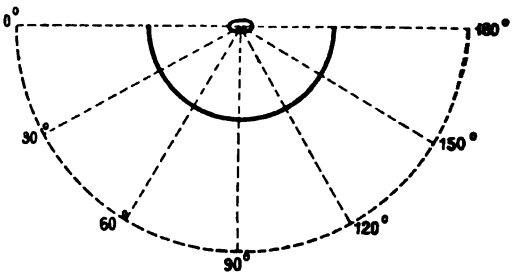

Fig. 3.

jedoch dazu übergehe, meine diesbezüglichen Beobachtungen darzulegen, möchte ich zunächst über diejenigen Kienböcks berichten, dem nämlich zweifellos das Verdienst gebührt, die Aufmerksamkeit der Praktiker auf diese thatsächlich vorhandenen Unterschiede in der Strahlungsintensität einer Röntgenröhre gelenkt zu haben; wenn auch die von ihm angegebenen Zahlen diese Unterschiede doch wohl in etwas übertriebener Weise darstellen (s. weiter unten).

Kienböck erstreckte seine Untersuchungen auf die in den Figuren 2 und 3 durch punktierte Grade dargestellten Austrittsrichtungen der Strahlung, wobei die Fig. 2 die durch den Brennpunkt gehende und auf der Antikathodenebene senkrechte Symmetrieebene der Röhre darstellt, die man auch wohl passend den „ersten Hauptschnitt" derselben nennt, während Fig. 3 denjenigen Querschnitt derselben bedeutet, welcher ebenfalls durch den Brennpunkt der Antikathode geht, hier aber senkrecht auf der Längsachse der Röhre steht, und der zweckmässig als der „zweite Hauptschnitt" des Apparates bezeichnet wird.

Die Austrittsrichtungen der Strahlen bezeichnete Kienböck ferner durch die in die Figuren 2 und 3 eingeschriebenen Gradzahlen. Vom Gesichtspunkte der Theorie, wie sie oben behandelt wurde, würde es natürlich genügt haben, die Grösse des Austrittswinkels α_2 hinzuschreiben; indessen ist für den Praktiker nicht die Theorie, sondern die Wirklichkeit massgebend, und so sollen denn auch hier die Kienböckschen Bezeichnungen beibehalten werden. Für den ersten Hauptschnitt lässt sich übrigens der Winkel α_2 für jeden in Frage kommenden Strahl ohne weiteres aus der Figur 2 entnehmen, für den zweiten Hauptschnitt dagegen liegt die Sache nicht so einfach; denn es muss hier der zu einem Strahl der Figur 3 zugehörige Austrittswinkel α_2 aus einem sphärischen Dreieck berechnet werden.

Der Strahl 135° der Ebene des ersten Hauptschnittes (Fig. 2), der ja mit dem Strahl 90° der Ebene des zweiten Hauptschnittes (Fig. 3) identisch ist, mag ferner als der „Hauptstrahl" der Röhre bezeichnet werden — im Gegensatz zu Kienböck, der dafür den Namen „Normalstrahl" gebraucht, einen Namen, den man doch wohl besser für den auf der Antikathode normalen (senkrechten) 90°-Strahl des ersten Hauptschnittes vorbehält.

Die Messung der Intensität der Strahlung in den verschiedenen Richtungen bewerkstelligte nun Kienböck in der Weise, dass er bei einer gewöhnlichen Müllerschen Röhre Nr. 12 mit gleichmässig geblasener Kugel und guter Zentrierung der Antikathodenplatte direkt an den betreffenden Stellen der Röhrenwand schwarz verpackte Streifen seines wenig empfindlichen, photographischen „Quantimeterpapieres" (s. diese Zeitschr. Bd. 9 pag. 276) mit Heftpflaster befestigte, dann alle Streifen gleichzeitig und gleich lange bestrahlte und sie ebenso entwickelte, um sie schliesslich mit einer aus demselben Papier durch verschieden lange Belichtungen hergestellten Normalskala zu vergleichen.

Er erhielt dann, wenn wir die Intensitäten im Hauptstrahl mit 100 bezeichnen, für die betreffende Röhre

a) im ersten Hauptschnitt:

für die Strahlen . .	0	17½	67½	90	112½	135	157½	180°
die Intensitäten .	17	50	50	67	100	100	67	17

b) im zweiten Hauptschnitt:

für die Strahlen . .	0	30	60	90	120	150	180°
die Intensitäten .	17	83	100	100	100	83	17

Andere Röhren verhielten sich mehr oder weniger anders; stets aber ergab sich aus den Kienböckschen Versuchen — und das tritt ja auch bei den oben hingeschriebenen Zahlenwerten sehr deutlich zu tage — dass die Intensität der Strahlung in den verschiedenen Emissionsrichtungen des zweiten Hauptschnittes ganz erheblich viel gleichmässiger war als in denen des ersten, so dass daher Kienböck sehr richtig empfiehlt, bei therapeutischen Behandlungen die die Strahlung messenden Reagenzkörper gegenüber dem zu bestrahlenden Organ stets im zweiten Hauptschnitt zu verschieben, und ferner auch, um die ungleichmässige Wirkung der Röhre im ersten Hauptschnitt auszugleichen, die letztere nach Ablauf der halben Bestrahlungszeit um den Hauptstrahl als Achse um 180° zu drehen, so dass also bei der ersten Hälfte dieser Zeit das Kathodenende der Röhre wie in der Figur 2 nach links, in der zweiten Hälfte dagegen nach hin rechts zeigt.

Was nun aber ferner die nähere physikalische Erklärung der von Kienböck für die verschiedenen Strahlungsregionen seiner Röhren gefundenen Intensitätsunterschiede angeht — worauf dieser Beobachter nicht eingegangen ist — so spricht nun der allgemeine Verlauf dieser Unterschiede offenbar ebenfalls sehr deutlich dafür, dass dieselben in erster Linie durch die verschiedene Dicke der Glaswand des Apparates hervorgerufen sein müssen; denn es zeigt ja schon der oberflächliche Anblick des letzteren, dass die Glasdicke im zweiten Hauptschnitt eine ganz erheblich gleichmässigere ist als im ersten. Dasselbe Resultat ergiebt sich übrigens auch, wenn wir die Art der Herstellung der Kugel der Röhre, auf die es ja hierbei stets ankommt, berücksichtigen, denn dieselbe wird ja stets von dem Kathodenrohr aus geblasen, so dass mithin die Glasdicke derselben in der Nähe dieses Rohres natürlich erheblich dicker sein muss als in weiterem Abstande davon. Um jedoch in diese Verhältnisse einen klareren Einblick zu erhalten, habe ich eine Anzahl ausgebrauchter Röhren der jetzt üblichen Bauart, nachdem die betreffenden Stellen aussen am Glase bezeichnet waren, zertrümmert und dann daselbst die in der folgenden Tabelle angegebenen Glasdicken gemessen. Dabei ist ferner noch ausser der Herkunft der Röhre auch der Kugeldurchmesser derselben, sowie auch die dünnste überhaupt gefundene Stelle ihrer Glaswand angegeben, eine Stelle, die sich ausnahmslos in der vom Kathodenhalse abgewandten Hälfte der Kugel und hier auch in der Regel in dem hinter der Antikathodenebene

gelegenen Quadraten befand. Für die drei kleineren Röhren 1—3, sowie auch für die grösseren 4—6 ist ferner jedesmal noch das Mittel der zusammengehörigen Zahlen angegeben.

	Kugeldurchmesser in cm	Glasdicke in mm					
		beim Radius des ersten Hauptschnittes					an der dünnsten Stelle
		$67^1/_2$	90	$112^1/_2$	135	$157^1/_2$	
1. Müllerröhre Nr. 12	12	0,90	0,62	0,47	0,50	0,61	0,28
2. Müllerröhre Nr. 12	12	0,87	0,68	0,58	0,60	0,68	0,35
3. Müllerröhre Nr. 12	15	1,24	0,88	0,65	0,57	0,51	0,47
Mittel 1—3:	—	1,00	0,73	0,57	0,56	0,60	0,37
4. Müllerröhre Nr. 14	20	1,69	1,36	1,03	0,80	0,61	0,51
5. Müllerröhre Nr. 14	20	1,60	1,06	1,11	1,01	0,76	0,54
6. Gundelachröhre .	20	1,37	1,03	1,07	0,92	0,70	0,64
Mittel 4—6:	—	1,55	1,15	1,07	0,91	0,69	0,56

Auf Grund dieser Zahlenwerte ist es nun durchaus verständlich, dass bei den Kienböckschen Intentisätszahlen die grösste Ziffer im ersten Hauptschnitt niemals, wie die Theorie es verlangt, im 90°-Strahl lag, sondern von hier aus stets mehr oder weniger nach dem Hauptstrahl hin verschoben war; denn der erstere dieser Strahlen hat eben stets eine nicht unwesentlich grössere Glasdicke zu durchsetzen. Für den $67^1/_2{}^0$-Strahl des ersten Hauptschnittes ferner trifft dies nach der obigen Tabelle in noch viel höherem Masse zu; und so erklärt sich denn auch die noch geringere Intensität der Strahlung in demselben ganz ungezwungen, trotzdem dieselbe nach der Theorie für alle Strahlen von 45 bis 135° hin innerhalb $1\,\%$ gleichmässig sein sollte (s. S. 343).

Nebenbei möchte ich hier übrigens noch erwähnen, dass aus diesen Betrachtungen zugleich auch folgt, dass man bei Röntgenröhren das abzubildende oder zu bestrahlende Organ im allgemeinen stets in die Gegend des Hauptstrahles und nicht etwa in die des Normalstrahles der Röhre bringen soll, wie dies auch jetzt wohl noch manchmal empfohlen wird, trotzdem ich schon im ersten Bande dieser Zeitschrift (S. 32) auf das Verkehrte dieser Massregel hingewiesen habe.

Kehren wir indessen zu den Messungen Kienböcks zurück, so kann nun ferner auch die wesentlich geringere Intensität, welche derselbe für den Strahl $157^1/_2{}^0$ des ersten Hauptschnittes gefunden hat, möglicherweise ebenfalls noch auf eine entsprechend grössere Dicke der Glaswand der Röhrenkugel an der betreffenden Stelle geschoben werden; denn aus meinen soeben angegebenen Dickenmessungen ersieht man, dass das Glas — bei den kleineren Kugeln wenigstens — in der Gegend des Hauptstrahls in der Regel am dünnsten zu sein und also von hier aus nach beiden Seiten hin zuzunehmen pflegt. Thatsächlich ist ja bei den beiden unter 1. und 2. angeführten Röhren die Glasdicke bei 90° dieselbe wie bei $157^1/_2$, und da nun auch die Kienböckschen Intensitätswerte für diese beiden Radien genau miteinander übereinstimmen, so kann man dies wohl als einen weiteren Beleg dafür ansehen, dass alle hier in Rede stehenden Unterschiede wirklich nur durch die verschiedene Glasdicke der Röhrenkugel hervorgerufen werden. Auch die „primären" Unterschiede der beiden in Rede stehenden Strahlungen betragen nämlich nach der Tabelle auf S. 343 nur $3{,}3\,\%$, eine Differenz, die durch das quantimetrische Verfahren schwerlich nachzuweisen sein dürfte, und jedenfalls in diesem Falle — bei dem hypothetischen Charakter der in Rede stehenden Glasdicken — überhaupt nicht in Frage kommt.

Nichtsdestoweniger möchte ich hier aber doch noch auf einen anderen Umstand hinweisen, welcher möglicherweise bei den Kienböckschen Versuchen ebenfalls noch für den Radius $157^1/_2{}^0$ des ersten Hauptschnittes zu einer Verkleinerung der tatsächlichen — gegenüber der theoretischen Intensität mitgewirkt haben kann. Dieser Umstand besteht darin, dass die Antikathoden der von K. benutzten Müllerröhren Nr. 12 stets mit einem etwa 2 mm vor-

springenden Metallrand umgeben sind, der bei den unter grösserer Neigung ausfahrenden Strahlen — zumal wenn der Brennfleck noch etwas nach der Seite des in Rede stehenden Strahles hin verschoben ist — sehr leicht einen Teil der in Frage kommenden Strahlung abfangen kann. Beispielsweise fand ich selbst bei meinen später zu besprechenden Intensitätsmessungen mit einer Röhre derselben Art für den Strahl $157^1/_2{}^0$ der Fig. 2 zuerst eine viel zu niedrige Zahl; als ich dann aber den Brennfleck auf der Antikathode, der für gewöhnlich von der Mitte der letzteren aus um nahezu 5 mm nach der fraglichen Richtung hin verschoben war, mit einem Magneten in die entgegengesetzte Hälfte des Antikathodenkreises lenkte, ergab sich alsbald auch für den $157^1/_2{}^0$-Strahl die von der Theorie geforderte Intensität.

Ich habe diesen Umstand auch noch deswegen erwähnt, weil nach meinem Dafürhalten auch diejenigen Abweichungen, welche sich bei den oben angegebenen Kienböckschen Intensitätsmessungen im zweiten Hauptschnitte der Röhre zwischen Theorie und Beobachtung stattfinden, hierauf zurückzuführen sind. Denn auf eine veränderliche Glasdicke lassen sich diese Unterschiede — im allgemeinen wenigstens — nicht mehr schieben; und thatsächlich wird auch die von mir angenommene Erklärung durchaus wahrscheinlich, wenn man noch bedenkt, dass einerseits die von Kienböck im zweiten Hauptschnitte beobachteten Intensitätsunterschiede ja ganz erheblich viel kleiner sind als die von ihm im ersten gefundenen, und dass andererseits für diejenigen Strahlen jenes Schnittes, für welche überhaupt solche Abweichungen gefunden sind, d. h. also für die Strahlen 30 und 150°, der theoretische Austrittswinkel α_2 nicht etwa, wie es nach der Fig. 3 vielleicht scheinen möchte, 60° sondern vielmehr 69° 20′ beträgt, wie man durch stereometrische Betrachtungen findet, so dass man also eine teilweise Abblendung der Strahlung durch den vorspringenden Rand der Antikathode in diesem Falle schon sehr wohl annehmen kann. Dieselbe braucht übrigens nur $13^0/_0$ dieser Strahlung zu betreffen, da die andern $4^0/_0$ schon auf die primären Unterschiede derselben zurückzuführen sind.

Was nun aber schliesslich meine eigenen, schon oben angedeuteten Versuche angeht, durch welche die Annahme, dass die Verschiedenheiten der Strahlung einer Röntgenröhre in den verschiedenen Richtungen in der Hauptsache nur durch die verschiedene Absorption derselben im Glase hervorgerufen werden, zahlenmässig bewiesen werden sollte, so habe ich dieselben nur auf die Radien $67^1/_2$, 90; $112^1/_2$, 135 und $157^1/_2$ des ersten Hauptschnittes ausgedehnt, in denen ja auch die Glasdicke die grösste Veränderlichkeit besitzt. Die Röhre, welche zu diesen Versuchen diente, ist schon in der Tabelle auf S. 346 unter Nr. 2 mit aufgeführt, so dass also der Durchmesser ihrer Kugel 12 cm und die Glasdicke an den in Frage kommenden Stellen resp. 0,87; 0,68; 0,58; 0,60 und 0,68 mm war. Für die Intensitätsmessungen wurde die Härte der Röhre mit Hilfe ihrer Regulierungsvorrichtung auf 4 W. (2 B. W.) hinuntergesetzt, um die Absorption der Strahlung im Glase beträchtlicher zu machen und so die Unterschiede derselben besser hervortreten zu lassen. Ferner wurde der Brennfleck derselben, da er für gewöhnlich um etwa 5 mm in der Richtung des Strahles 180° der Fig. 2 vom Mittelpunkte der Antikathode aus verschoben war, für diese Beobachtungen mit Hilfe eines Magneten auf die andere Seite dieser Antikathodenscheibe gelenkt, um nämlich die Strahlung desselben auch für den Radius $157^1/_2$ noch voll und ganz zur Geltung kommen zu lassen (s. oben).

Für die Intensitätsmessungen selbst benutzte ich wie Kienböck photographisches Papier, jedoch nicht wie dieser unterempfindliches, sondern gewöhnliches Bromsilberpapier und brachte auch die einzelnen Streifen desselben nicht wie dieser an der Glaswand der Röhre sondern vielmehr in 50 cm Abstand von dem Brennfleck derselben an, indem ich neben der Röhre einen grossen Bogen weisser Pappe aufstellte, auf der die in Frage kommenden Radien, ähnlich wie in Fig. 2, aufgezeichnet waren. Die Benutzung jenes grösseren Abstandes ist bei diesen Versuchen nämlich deswegen empfehlenswert, weil z. B. bei 6 cm Entfernung zwischen Papier und Brennfleck ein Fehler von 5 mm in der Abstandsbestimmung schon einen solchen von $16—17^0/_0$ bei der Intensitätsmessung hervorruft, während dieser Fehler bei 50 cm Abstand

dann nur noch 2% beträgt. Selbst wenn also die „Kugel" der Röhre wirklich eine mathematische Kugel wäre, und selbst wenn die Antikathodenebene derselben wirklich vollkommen genau zentriert wäre — zwei Bedingungen, die wohl kaum jemals bei einer Röhre erfüllt sein dürften —, so würde doch schon eine geringe Verschiebung des Brennfleckes in der Antikathodenebene selbst genügen, um im ersteren Falle bei den Intensitätsmessungen ganz erhebliche Fehler zu bewirken.

Diejenigen Fehler ferner, welche von der ungleichen Empfindlichkeit des photographischen Papieres herrühren, sowie auch diejenigen, welche bei der Abschätzung der Schwärzung desselben mit unterlaufen können — Fehler, die übrigens bei einer einzelnen Messung ebenfalls leicht 10—20% des fraglichen Wertes betragen können — habe ich nicht nur dadurch zu verkleinern gesucht, dass ich zwei vollständig voneinander unabhängige Aufnahmen machte, sondern ferner auch dadurch, dass ich die Intensität der Schwärzung der einzelnen Streifen für jedes ihrer beiden Enden gesondert abschätzte und ferner auch noch alle diese Messungen für die beiden Seiten der beiden, für jeden Versuch besonders hergestellten Vergleichsstreifen durchführte, so dass also schliesslich jede der unten als beobachtet angegebenen Zahlen das Mittel aus 8 Einzelmessungen darstellt.

Nachdem diese Messungen erledigt waren, wurde die Röhre, auf der die in Frage kommenden Durchtrittsstellen vorher bezeichnet waren, zertrümmert und dann die bereits oben angegebenen Glasdicken bestimmt. Sodann wurden noch aus den Scherben drei Stücke von möglichst gleichmässiger, von Stück zu Stück aber verschiedener Dicke ausgesucht, um mit denselben in ähnlicher Weise, wie dies oben für das Platin beschrieben ist, die Absorptionskoeffizienten λ des Röhrenglases für die benutzte Strahlenhärte zu bestimmen. Es fand sich $\lambda = 17{,}4$, eine Zahl, mit Hilfe derer dann an den nach der Tabelle auf S. 343 geltenden „primären" Intensitäten der in Betracht gezogenen Strahlen der durch die Absorption des Glases bedingte Verlust in Rechnung gesetzt wurde. Die erhaltenen Ziffern wurden schliesslich noch derart umgerechnet, dass die Intensität im Hauptstrahl = 100 wurde, wie dies ja auch oben für die Kienböckschen Beobachtungen geschehen ist. So ergaben sich die in der nunmehr folgenden Tabelle als berechnet angegebenen Zahlenwerte, während die bereits oben beschriebenen beobachteten Intensitäten unmittelbar darunter gesetzt sind:

Radius	67½	90	112½	135	157½
Berechnet . .	68	88	104	100	85
Beobachtet .	60	87	100	100	84

Man sieht, dass die Übereinstimmung zwischen Rechnung und Beobachtung eine recht gute ist, so dass demnach auch aus diesen Beobachtungen folgt, dass die in den verschiedenen Austrittsrichtungen stattfindenden Ungleichheiten der Strahlung einer Röntgenröhre — abgesehen von der in der Nähe des Horizontes der Antikathode gelegenen Zone — lediglich durch die aus der ungleichen Dicke der Glaswand der Röhre sich ergebende ungleiche Absorption der Strahlung in dieser Wand bedingt sind.

Für den Praktiker bleibt hier schliesslich noch die Frage übrig, wie gross nun einerseits der absolute Betrag dieser Absorption und wie gross andererseits auch die Unterschiede derselben in den verschiedenen Strahlungsregionen bei den verschiedenen Röntgenröhren sind; und zur Beantwortung dieser Fragen habe ich denn auch in erster Linie die bereits oben angegebenen Dickenmessungen an dem Glase verschiedener Röhren ausgeführt. Des weiteren habe ich zu diesem Zwecke auch noch den Absorptionskoeffizienten des Röhrenglases für die Strahlenhärten 4, 5 und 6 W. (resp. 2, 3 und 4 B. W.) zu resp. 17,4, 14,9 und 13,3 bestimmt; denn selbstverständlich sind für eine härtere Strahlung nicht bloss die absoluten Beträge, sondern auch die Unterschiede der absorbierten Strahlung geringer.

Auf Grund dieser Zahlen in Verbindung mit den früher angegebenen Glasdicken ergeben sich nun u. a. folgende Resultate:

1. Für die bei meinen Intensitätsmessungen benutzte Röhre Nr. 2 der Tabelle auf S. 346 mit 12 cm Kugeldurchmesser ist die Grösse der von der Glaswand durchgelassenen Strahlenmenge in % der auffallenden:

im Radius	67½	90	112½	135	157½
für h = 4 W	22	31	37	35	31
für h = 6 W	32	39	46	45	39

Man sieht demnach, dass selbst bei dieser kleinen Röhre auch von der dünnsten in Frage kommenden Stelle ihrer Glaswand, sowie auch bei Härte 6 W. doch noch nicht einmal 50% der im Innern erzeugten Strahlung durchgelassen wird.

2. Für die Wasserkühlröhre Nr. 4 jener Tabelle mit 20 cm Kugeldurchmesser ergeben sich entsprechend der grösseren Glasdicke derselben natürlich noch erheblich kleinere Bruchteile, nämlich:

im Radius	67½	90	112½	135	157½
für h = 4 W	5,3	9,5	17	23	35
für h = 6 W	10,6	16	26	35	45

Diese Röhre lässt also bei h = 6 W in der Gegend des 90°-Strahles nur 16% der Strahlung durch, in der des Hauptstrahles dagegen 35%, d. h. mehr als das Doppelte, und man würde in diesem Falle also eine ganz erhebliche Einbusse an Strahlungsintensität erlitten haben, wenn man das zu durchleuchtende oder zu bestrahlende Organ senkrecht unter dem Antikathodenspiegel angebracht hätte — ganz abgesehen davon, dass daselbst die Strahlung auch — der stark wechselnden Glasdicke wegen — eine erheblich grössere Ungleichmässigkeit zeigt.

Um aber endlich auch noch diese Ungleichmässigkeiten der Strahlung für die beiden soeben betrachteten Röhren zahlenmässig darzustellen, rechnen wir wieder wie früher die angegebenen Ziffern so um, dass der Hauptstrahl die Intensität 100 hat, und ziehen ferner auch noch die „primären" Unterschiede der Strahlung nach der Tabelle auf S. 343 in Betracht, indem wir die zuletzt erhaltenen Ziffern mit den entsprechenden Brüchen multiplizieren.

Es ergiebt sich dann die Strahlungsintensität:

1. bei der kleinen Röhre:

im Radius	67½	90	112½	135	157½
für h = 4 W	63	88	104	100	85
für h = 6 W	69	91	104	100	88

2. bei der grossen Röhre:

im Radius	67½	90	112½	135	157½
für h = 4 W	24	43	75	100	150
für h = 6 W	31	47	74	100	125

Es ergiebt sich demnach als besondere Merkwürdigkeit dieser letzten Röhre, dass für den Radius 157½ die Stärke der Strahlung trotz des grossen Austrittswinkels doch für h = 6 W schon 25% und für h = 4 W sogar 50% stärker ist als im Hauptstrahl, eine Erscheinung, die natürlich darauf zurückzuführen ist, dass die Glasdicke an der letzteren Stelle 0,80, an der ersteren dagegen nur 0,61 mm beträgt.

Aus allen diesen Darlegungen ergiebt sich mithin, dass die Dicke der Glaswand der Röntgenröhrenkugeln für die praktische Röntgenologie durchaus nicht gleichgültig ist, und dass wir an die Röhrenfabrikanten vor allem die Anforderung stellen müssen, besonders in der Gegend des Hauptstrahles eine möglichst geringe und möglichst gleichmässige Dicke dieser Wand herzustellen.

Hamburg, physikalisches Staatslaboratorium, im Juli 1907.

(Aus dem radiotherapeutischen Laboratorium der dermatologischen Universitätsklinik zu Moskau. Vorstand Prof. Dr. A. J. Pospelow.)

Über einige Veränderungen der Haare nach Röntgenisation.[1])

Von

Dr. S. L. Bogrow.

Während histologische Untersuchungen der Gewebe nach dem Einflusse der X-Strahlen unsere Kenntnisse über das Wesen ihrer Wirkung vermehrten, blieb doch dabei der allgemein bekannte Effekt der Röntgenisation fast gänzlich unaufgeklärt, d. i. nämlich die epilierende Wirkung der X-Strahlen. Die Pathogenese dieses Vorganges wird von den meisten Autoren (Belot, Sabouraud u. a.) in kurzen Worten als Abnahme der Produktionsfähigkeit der Haarpapille erklärt. Nur bei Sabouraud finden wir die Bemerkung, dass die dabei ausgefallenen Haare ein abgespitztes Ende besitzen. Neuerdings wurde die Frage von Williams (The British Journal of Dermatology, 1906, Nr. 2, p. 63) studiert. Er kam zu den Schlüssen, dass die Veränderungen der Haare in 3 Kategorien zerfallen: 1. keilförmig abgespitzte Haare nach einziger langen Exposition; 2. Haare mit allmählich abnehmender Dicke der verlängerten Wurzel nach mehreren kurzen Sitzungen und 3. Haare mit normalem Ende aber mit Einziehungen des Haarschaft nach unvollkommener Epilation. Daraus wird leicht ersichtlich, wie verschieden die oder jene X-Strahlendosis auf die Haarpapille zu wirken imstande ist.

Unsere Untersuchungen, die im hauptsächlichen Williams' Beobachtungen bestätigt haben, wurden auf Favuskranken gemacht und hatten zum Ziele: 1. den Charakter der nach X-Strahlen entstandenen Veränderungen der Papillenfunktion und 2. Einfluss der Röntgenstrahlen auf Achorion Schönleinii in der Haarsubstanz aufzuklären. Die von uns angewandten X-Strahlendosen können als mittlere bezeichnet werden, da ihr Quantum von 3 bis 6 H für eine Sitzung schwankte und durch Nr. 6 Benoist harte Röhren bei Stromstärke 6—7 Ampères, Spannung 100 Volt, Wehneltstift Nr. 3, Bobine von Carpentier mit 35 cm Funkenlänge 15 cm Abstand von der Antikathode erzeugt wurden. Mittlere Séancedauer = 8 Minuten (Maximum 11 Min., Minimum 6 Min). Mittlerer Energieverbrauch bei oben angegebenen Bedingungen = $4^1/_2$ H. Dabei wurde eine Wiederholung der Röntgenisation auf derselben Stelle vor dem Abklang der reaktiven Erscheinungen vermieden. Haare zur Untersuchung bekamen wir entweder selbständig ausgefallene oder durch mechanische Epilierung während der wahrscheinlich noch abwesenden Reaktion oder nachdem die Haare der Reaktion widerstanden hatten.

Haare nach mittlerer und höherer X-Strahlendosis erweisen im allgemeinen immer dieselben Veränderungen: sie besitzen keine Zwiebel und an ihrer Stelle endete sich das Haar mit niedrigem, dunkelpigmentiertem, spitzigem oder abgerundetem Kegel. Die Scheidehäute waren von dem Anfange der Einziehungsstelle an abwesend. Dadurch bekam man den Eindruck einer abrupten und raschen Unterdrückung der Papillenthätigkeit, wobei wahrscheinlich die abgerundete Spitze des Wurzelkegels als eine unvollkommene Atrophia bulbi und die normale Pigmentierung des verdünnten Haarendes als Abwesenheit qualitativer Veränderung des Produktionsaktes gedeutet werden konnte.

Ganz anderen Erscheinungen begegnen wir bei den Haaren, die einer schwächeren X-Strahlendosis unterworfen waren. Hier können Veränderungen von 2 Kategorien unterschieden werden: mit und ohne Epilation. Im ersten Falle kann man am Ende des Haares eine progressive Abnahme seiner Dicke, Depigmentierung und Schwund der Medullarsubstanz konstatieren, so dass der veränderte Haarteil, ausser Verminderung der Dicke, einen mehr

[1]) Vortrag, gehalten am 5. IV./23. III. 1907 in der Moskauer Venerologischen und Dermatologischen Gesellschaft.

embryonalen Charakter seiner Struktur zeigt, indem er dem Lanugohaar ähnlich wird. Die Länge der verdünnten Wurzel hängt von der Intensität der X-Strahlenwirkung ab, und je schwächer die letztere ist, desto länger ist das veränderte Haarende. Somit können wir verschiedene von dornartigen bis zu den verlängerten Ausrufungszeichenformen beobachten. Aber charakteristische Eigenschaft dieser Kategorie bildet das selbständig entstandene freie spitzige Haarende. Scheidehüllen besitzt der embryonal veränderte Haarteil nicht. Überhaupt erscheint hier die Papillenfunktion nicht nur quantitativ, sondern auch qualitativ gestört zu sein.

Was die der Röntgenisation widerstandenen und nur mechanisch extrahierten Haare anbetrifft, so können sie nach ihren Veränderungen in 3 Gruppen verteilt werden: 1. Haare mit stark atrophiertem Bulbus; 2. abgebrochene Haare und 3. sich erholende Haare.

Haare der ersten Gruppe können eigentlich nicht mit Bestimmtheit zu den der Röntgenreaktion widerstandenen zugezählt werden, da vielleicht frühe Extraktion ihrem selbständigen Ausfall zuvorkam. Aber es ist zweifellos, dass sehr viele so veränderte Haare vollkommen wuchsfähig sind und nach und nach normal werden können. Die Veränderungen sind dieselben, wie im vorigen Falle — progressive Verdünnung des radikulären Teiles, Abwesenheit der Medullarsubstanz und des Pigmentes. Der Bulbus ist sehr verkleinert, fast hat er denselben Diameter wie der benachbarte Haarschaft, er ist pigmentlos und ohne jede Andeutung einer papillären Einsenkung.

Veränderungen der abgebrochenen Haare weichen von den oben geschilderten nur darin ab, dass hier anstatt des gänzlichen Stillstandes des Haarwuchses, nur dessen Abnahme und Bruch des am meisten verdünnten, embryonal veränderten Haarteiles, als Folge äusserer mechanischer Ursachen, stattfindet. Der distale abgebrochene Haarteil hat dieselbe Form eines verlängerten Ausrufszeichens, aber statt eines gespitzten mit quer abgebrochenem Ende (ohne irgend welche Auffaserung). Es werden aber bei gleichen Bedingungen nur dünnere Haare abgebrochen, und wir besitzen ein Präparat, worin zwei Haare aus demselben Follikel entwickelt, aber verschiedener Dicke, verschieden die mechanische Verletzung ertragen hatten: das dünnere Haar ist quer in der Fläche der grössten Verdünnung abgebrochen und sein proximaler Teil hat die Form eines umgekehrten Ausrufszeichens bekommen. Das dickere Haar aber, welches demselben Trauma widerstanden hatte, ist auf der Höhe des Bruches des ersten Haares nur maximal verdünnt. Zweifellos ist es, dass die nach kleinen X-Strahlendosen ausgefallenen Haare zum Teil aus diesen abgebrochenen bestehen. Die Papillen solcher Haare setzen die Produktion der Haarsubstanz fort und mit der Zeit bekommt die letztere ihren normalen Diameter, Bau und Färbung. Deshalb können in diesem Falle die von X-Strahlen erzeugten Veränderungen der Haare nur an der Form des distalen Haarendes (umgekehrtes Ausrufungszeichen) erkannt werden. Zwar hat auch bei normalen Verhältnissen das extradermale Haarende eine kleinere Dicke, aber diese Verdünnung wird von keinen Pigment- und Bauveränderungen begleitet.

Noch leichter können spezifische Veränderungen der Haare, die den Röntgenstrahlen widerstanden haben, gefunden werden. Hier hat die Periode der Abnahme der Papillenthätigkeit Entstehung der verlängerten Einziehungsstelle zur Folge. Die Form dieses verdünnten Teiles kann schematisch als zwei hohe, zusammengedrückte, aufeinander heraufgelegte Kegel mit Gemeinspitze in der Fläche der maximalen Verdünnung des Haares vorgestellt werden. Die Abnahme des Diameters und Veränderungen der Struktur des Haares können hier schon bloss mit dem Auge konstatiert werden, da das Haar makroskopisch an dieser Stelle dünner und von weisslicher Farbe ist. Bei Wiederherstellung des normalen Charakters des Haares kommt es anfänglich zur Reparation des Pigmentes in dem Axillarteile, dann erscheint die Marksubstanz und nimmt das Haar an Dicke zu. Zwiebel und Haarscheide zeigen jetzt keine Veränderungen.

Also sehen wir, dass der Haarausfall nach X-Strahlen in enger Verbindung mit quantitativer und qualitativer Abnahme der Papillarfunktion steht und somit kann die Röntgenalopecie mit Grund, wie es einige Autoren thun, der Alopecia areata genähert werden, welcher sie auch

dem klinischen Aussehen der befallenen Bezirke nach ähnlich ist. Wesentlichen Unterschied aber zwischen diesen beiden Vorgängen ersehen wir in der Abwesenheit der Trichorrhexiserscheinungen bei röntgenisierten Haaren. Obwohl Trichorrhexis nodosa überhaupt sehr oft bei trockenen Haaren vorkommt, wird doch bei Alopecia areata die knötige Auffaserung der Haare schon in dem radikulären Haarteile gefunden, wo sie nur durch eigentümliche Verletzung der Funktion der Haarpapille zu erklären ist. Nach X-Strahlenwirkung haben wir vergeblich nach solchen Veränderungen gesucht. Auch ist die Länge des verdünnten Haarendes bei Alopecia areata viel kleiner, so dass das Haar nur lanzenförmig erscheint. Es können bei Alopecia areata niemals an dem Haarschaft Einziehungsstellen nachgewiesen werden. Deshalb ist die Läsion der Thätigkeit der Haarpapille bei Alopecia areata im allgemeinen mehr momentan und stärker als nach schwacher X-Strahlendosis. Veränderungen nach mittleren und starken Dosen sind den bei Alopecia areata sehr ähnlich, aber zum Unterschied haben die bestrahlten Haare pigmentiertes Ende ohne irgend einer Spur von Trichorrhexis nodosa. Daraus kann man zu dem Schlusse kommen, dass bei Alopecia areata eigentümliche qualitative Veränderungen der Papillenfunktion immer mit quantitativen verbunden sind.

Wir glauben auch nicht, dass man Veränderungen der Haare nach Röntgenisation mit den bei Aplasia pilorum intermittes identifizieren darf, wie es Williams thut. Es ist sehr wahrscheinlich, nach neueren Untersuchungen von Guszmann, dass Aplasia pilorum moniliformis wirklich durch periodische Abnahme der formativen Thätigkeit der Papille erzeugt wird, doch können Unterschiede zwischen diesen zwei Vorgängen gefunden werden: ausser der Mehrzahl der Einziehungsstellen an einem Haare, brechen gewöhnlich bei Aplasia pilorum intermittes die dünneren, embryonal veränderten Internodien besenförmig, trichorrhexisartig ab, während die dicken Stellen auch verändert erscheinen, indem sie in der Marksubstanz lufthaltige Höhlen zeigen.

Gleichzeitig mit dem Studieren der Haarveränderungen suchten wir Antwort auf die Frage, ob den X-Strahlen bei therapeutisch anwendbaren Dosen eine so grosse baktericide Wirkung zugeeignet ist, dass sie das Achorion Schönleinii zu töten imstande sind. Obwohl diese Frage schon von klinischer Seite negativ beantwortet ist, bleibt sie, soviel wir wissen, experimental noch von niemandem untersucht. Neuerdings berichtet Plaut in Mračeks Handbuch über reichlichen Wuchs des Achorion Schönleinii aus den Haaren eines Favuskranken, der 6 Monate lang mit X-Strahlen behandelt wurde. Aber es ist nicht bewiesen, dass die von ihm untersuchten Haare wirklich unter der Wirkung von X-Strahlen gewesen waren. Auf Grund oben angegebener Beobachtungen fühlen wir uns imstande zu behaupten, dass wir in der Form der Haarveränderung ein Kriterium der Intensität der Röntgenstrahlenwirkung besitzen.

Zum Zweck der Untersuchung wurden Haare in verschiedenen Perioden und bei verschiedener Intensität der Reaktion genommen. Diese selbständig ausgefallenen oder ad hoc mechanisch extrahierten Haare wurden nach Plaut insitu Methode untersucht, wobei das Mycel direkt aus dem Haare emporwächst. Unsere Beobachtungen führten uns zur Überzeugung, dass vom Abtöten des Pilzes keine Rede sein kann, da das Mycel sich manchmal gerade aus der Spitze des verdünnten Haarendes entwickelte. Andererseits soll doch der viel reichere Pilzwuchs aus den unveränderten, besonders aus den mit der Scheide verbundenen Haarteilen betont werden. Ob der unbeträchtliche Wuchs direkt von der Beschädigung der Nutrition des Haares oder indirekt von der Abwesenheit der inneren Haarscheide bedingt wird, ist nicht leicht zu entscheiden. Aber wenn auch die letztere Annahme richtig ist, so ist doch dieser Vorgang eine unbestreitbare Folge der X-Strahlenwirkung. Es kann zwar die Abwesenheit der Haarscheide nicht von ihrer völligen Aplasie, sondern von ihrer Hypoplasie, Abnahme der Kohäsion zwischen ihr und dem atrophierten Haare erklärt werden. Das scheint uns auch wahrscheinlicher zu sein, da es auch Guszmann bei Aplasia moniliformis bewiesen hat. Eine Retention so einer mit Mycelfäden durchsetzten Haarscheide darf aber nicht angenommen werden, da der freie Wuchs der Monilethrixhaare nur durch Übereinstimmung der Wuchsschnelle des Haares und seiner Scheide erklärt werden kann. Mit anderen Worten, ist die

Scheide mit dem Haare verbunden oder nicht, wird sie doch gleichzeitig mit ihm zur Follikelmündung geschoben und somit werden auch die Pilzfäden eliminiert. Jedenfalls werden nach voller Epilation die tiefen Haarfollikelteile zugänglicher, besonders für verschiedene antiseptische Lösungen, deren Kombination mit der Röntgentherapie bei Favusbehandlung zur Zeit allgemein anerkannt ist.

Zum Schlusse fühlen wir uns verpflichtet, unserem hochgeachteten Lehrer, Herrn Prof. A. J. Pospelow tiefsten Dank für seine Unterstützung bei der vorliegenden Arbeit auszusprechen.

Plastische Röntgenogramme.

Von

Dr. med. **Eduard Gottschalk** (Stuttgart).

(Hierzu Tafel XXI, Figur 1 bis 4.)

Es ist wohl noch in lebhafter Erinnerung aller, das sensationelle Aufsehen, welches auf dem II. Röntgenkongress in Berlin, 2. April 06, die Demonstration plastischer Röntgenogramme der menschlichen Hand durch Béla Alexander (Késmárk, Ungarn) hervorrief. Es ist aber wohl auch noch unvergessen, das sensationelle Befremden, welches bei den Kongressmitgliedern und der Ärzteschaft erweckt wurde durch die beharrliche Weigerung Alexanders, die Herstellung dieser Röntgenogramme zu veröffentlichen.

Von vieler Seite wurde alsdann der Versuch unternommen, in das ängstlich gehütete Geheimnis des Herrn Alexander Licht zu bringen, und angeblich war es schon bald Schellenberg gelungen, eine brauchbare Methode zur Herstellung plastischer Röntgenogramme ausfindig zu machen, welche von Albers-Schönberg in einigen Punkten verbessert wurde. Die Methode bestand darin, dass Negativ und Diapositiv um so viel gegenseitig verschoben werden, dass Licht- und Schattenlinien, welche die Plastik bewirken, zu sehen sind. Diese beiden Platten werden in dieser Lage zusammengeklebt oder in eigens dazu verfertigte Rahmen gelegt und von diesen in Verschiebung übereinandergelegten Platten entweder direkt oder nach Herstellung einer sogenannten plastischen Kopierplatte, Kopien in gewöhnlicher Weise hergestellt. Es ist klar, dass durch diese Verschiebung der Platten, wenn sie auch noch so gering ist, Teile der Knochen oder Gewebsteile aufeinander zu liegen kommen, welche anatomisch nicht kongruent sind, und dass dadurch feine Strukturdetails und die Strukturschärfe verloren gehen müssen, wie dies bald auch von den Urhebern der Methode zugestanden werden musste. Es entsteht so ein Kunstprodukt, welches für die Wissenschaft und Praxis in keiner Weise nutzbringend, lediglich eine photographische Spielerei darstellt. An Vorwürfen dieser und noch gröberer Art hat es Alexander in der Folgezeit nicht gefehlt, obgleich die nach Schellenbergs Methode erzielten Röntgenogramme mit den Alexanderschen in Wirklichkeit nichts zu thun haben, ja, nicht einmal ein Surrogat derselben darstellen. Diese Angriffe hatten jedoch das Gute, dass sie Alexander bewogen, in einer in Band X, Heft 1 der „Fortschritte“ erschienenen Arbeit, einen Teil des Dunkels zu lichten, in welches er die Herstellung seiner Röntgenogramme eingehüllt hatte.

Hier weist er zunächst auf das entschiedenste die ganze Verschiebungskomödie zurück und betont, dass gerade in dem exakten Aufeinanderpassen von Diapositiv und Negativ der Ausgangspunkt für seine Röntgenogramme zu suchen ist, und dass die Plastik der Röntgenogramme durch die Art der Belichtung der Platten erzeugt wird. Er bedarf hierzu 4 Platten. „Platte I + II giebt Platte III, Platte III giebt Platte IV, Platte IV giebt als Kopie das richtige Röntgenogramm.“ (l. c. Band X, Heft 1, pag. 49.)

In welcher Weise aber die Platte IV von der Platte III gewonnen wird, darüber giebt er uns weder in seiner Arbeit Aufschluss, noch hat er uns dies auf dem diesjährigen III. Röntgenkongress offenbart, wo er wiederum vortreffliche plastische Röntgenogramme der Hand demonstrierte, deren hoher wissenschaftlicher Wert vom Kongressvorsitzenden Albers-Schönberg rückhaltslos anerkannt wurde.

Diese Röntgenogramme gaben mir die Anregung, der Methode nachzuspüren, und ich glaube, dass ich auf dem von mir gefundenen Wege zu einem Resultat gelangt bin, welches dem Alexanders mindestens ebenbürtig ist. Ob dieser Weg in seinem Endziele identisch ist mit dem von Herrn Alexander eingeschlagenen, diese Frage kann nur Herr Alexander beantworten.

Bei meinen Versuchen ging ich zunächst genau den von Herrn Alexander vorgeschriebenen Weg, ich fertigte von dem Negativ ein Diapositiv an und legte Negativ und Diapositiv exakt aufeinander, so dass sich die Konturen der Knochenbilder genau deckten. Die Platten wurden in dieser Stellung zusammengeklebt und auf dieselben eine dritte Platte gelegt; diese drei Platten wurden alsdann unter Schiefhalten des Rahmens der Belichtung ausgesetzt. Auf diese Weise erhalten wir auf Platte III das erste plastische Bild, welches uns zwar Knochenplastik zeigt, welche aber durch die auf dieser Platte auftretende starke, aber noch diffuse Weichteilzeichnung nicht in entsprechender Weise imponiert und auch noch nicht genügende Strukturdetails ergiebt. Eine Kopie von dieser Platte zeigt ein undeutliches, verschwommenes Bild, welches durch die Art der Licht- und Schattenverteilung sogar befremdend wirkt und welchem keinerlei erhöhter Wert zuzusprechen ist. Aus diesem Grunde finde ich auch die folgende Deduktion von Alexander recht sonderbar und unlogisch.

Alexander sagt (l. c.): „Um das von Platte I + II gewonnene Bild (weiches Papierbild oder Glasbild III) darstellen zu können, muss Platte IV angefertigt werden, letzteres Glasbild (von Platte III entnommen) muss alles verkehrt zeigen."

Logischerweise hätte er sagen müssen: „Das von Platte I + II gewonnene Bild (weiches Papierbild oder Glasbild III) bildet nur eine Zwischenstufe in der Entwicklung zur Platte IV und hat keine selbständige Bedeutung. Um zum endgültigen plastischen Bilde zu gelangen, muss Platte IV angefertigt werden." Wie man nun aber zur endgültig wertvollen Platte IV gelangt, darüber lässt uns Alexander völlig im unklaren. Er sagt nur: „Letzteres Glasbild, von Platte III entnommen, muss alles verkehrt zeigen." Man könnte also denken, dass Alexander von Platte III eine Negativplatte anfertige und dass diese dann die Endplatte IV vorstelle, von welcher aus ein wertvolles plastisches Bild gewonnen wird. Versuche nach dieser und anderer Richtung führten zu keinem Resultate, und alsbald wurde es mir klar, dass wir von Platte III allein, auch auf dem Wege weiterer Plattenbilder, nicht zu einem brauchbaren Resultate gelangen können; denn von einem verschwommenen Bilde können wir niemals zu einem leuchtenden Strukturbilde gelangen. Das Bestreben musste also darauf hinausgehen, die Platte III zu verbessern, beziehungsweise ihre Fehler auszugleichen, d. h. die zum Teil verloren gegangene Knochenstruktur wieder herauszuholen und die verschwommene Weichteilzeichnung zu differenzieren. Dies erreichen wir durch eine abermalige Zuhilfenahme der Diapositivplatte. (Bekanntlich tritt auf der Diapositivplatte die Knochenstruktur weit schärfer hervor, als auf dem Negativ, auch differenzieren sich die Weichteile weit besser.) Durch Kombination der Platte III mit dem Diapositiv sind wir also imstande, die Fehler der Platte III auszugleichen. Wir kleben also Platte III und die Diapositivplatte in exakter Deckung zusammen und legen eine dritte Platte, beziehungsweise vierte Platte darauf. Diese drei Platten werden nun in gleicher Weise wie früher der Belichtung ausgesetzt, und so erhalten wir eine Platte IV, welche neben voller Plastik der Knochen wundervolle Strukturzeichnung und prachtvolle Differenzierung der Weichteile ergiebt. Bilder, von dieser Platte entnommen, zeigen alles das, was wir in anatomischen Atlanten an

entsprechender Stelle zu sehen gewohnt sind, jedoch in weit schönerer und vor allem lebensvollerer Weise. Ein Vergleich dieser Bilder mit den gewöhnlichen Röntgenogrammen (von der Negativplatte genommen), ist geradezu ein Vergleich wie zwischen Tag und Nacht; wie sich aus einer Nebeneinanderstellung der Bilder ohne weiteres ergiebt.

1. Bild: Fussgelenk.[1]) Eine vergleichende Betrachtung von Bild Ia (Abzug des Originalnegativs) und dem Bilde 1b (Abzug der Endplatte IV) zeigt zunächst eine prachtvolle Plastik des Knochengerüstes, dasselbe tritt reliefartig aus dem Bilde hervor. Diese Plastik ist aber nicht etwa auf Kosten der Strukturbildung bewirkt worden, sondern die Strukturbildung im plastischen Bilde ist eine unendlich viel schönere, in ihren Details geradezu überraschende. Die Anordnung der Knochenbälkchen zeigt sich mit mikroskopischer Schärfe, selbst die Foramina nutritia treten mit plastischer Deutlichkeit hervor. Was aber die Weichteile anbetrifft, so ist das, was auf dem gewöhnlichen Bilde verschwommene Andeutung, hier zur lebensvollen Zeichnung geworden. Die einzelnen Muskelschichten differenzieren sich nicht nur deutlich der Lage nach, sondern auch der Faserverlauf der einzelnen Muskeln giebt sich zu erkennen, desgleichen der Verlauf der Sehnenscheiden; insbesondere fällt die Tendo Achilles markant ins Auge. Die Weichteile der Fusssohle endlich, welche auf dem gewöhnlichen Röntgenogramm kaum in geahnter Andeutung vorhanden, sind auf dem plastischen Bilde zu vollem Leben erwacht; sogar der komplizierte Bündelverlauf der Aponcurosis plantaris und die traubenförmige Anordnung des Unterhautfettgewebes treten in Erscheinung.

2. Bild: Kniegelenk. Ein Vergleich zwischen beiden Bildern lässt auch hier die hervorragende Plastik und Strukturzeichnung der einzelnen das Kniegelenk zusammensetzenden Knochen im plastischen Bilde bewundern, zugleich aber auch in der Weichteilzeichnung und dem Bandapparate alles das lebensvoll erkennen, was wir in anatomischen Atlanten im schematischen Durch- oder Längsschnitt zu sehen bekommen. Ich erinnere nur an die deutlich differenzierten Muskelbäuche und Sehnen, sowohl der Streck- als Beugemuskulatur, an das prächtig hervortretende, bis zur Ansatzstelle (Tuberositas tibiae) zu verfolgende Ligamentum patellae, an das, hinter diesem liegende, durch seine traubenförmige Zeichnung hervortretende Fettgewebe der Synovialfalten des Kniegelenks, bezw. der Plicae alares und an die als hellere Spalträume, bezw. Ausbuchtungen zu Tage tretenden Schleimbeutel des Kniegelenks.

Von einer detaillierten Beschreibung der Anatomie des Kniegelenks, welche auf dem Bilde naturgetreu zu studieren ist, darf ich wohl, dieselbe als bekannt voraussetzend, absehen.

3. Bild: Hüftgelenk. Hier treten die Vorzüge des plastischen Bildes in solch überwältigender Weise hervor, dass man ruhig sagen kann, es ist ein Unterschied wie zwischen Tag und Nacht. Auf dem gewohnten Röntgenogramme: lineare Zeichnung der Knochen, geringe Struktur, blasse, verschwommene Andeutung der Weichteile. Auf dem plastischen Bilde: lebensvolles, körperliches Hervortreten dieser mächtigen Skelettstütze, architektonisch schöne Strukturzeichnung und eine Bänder- und Muskeldifferenzierung, welche sogar den Faserverlauf erkennen lässt.

4. Bild: Thoraxübersichtsaufnahme eines 7jährigen Knaben mit traumatischer Epiphysenlösung post partum. Einstellungspunkt: Mitte des Sternum.

Eine vergleichende Betrachtung zeigt auch hier deutlich die Vorzüge des plastischen Verfahrens. Nicht nur das Knochengerüst zeigt deutliche Plastik, sondern auch die Weichteile treten körperlich in Erscheinung. Herz und Lungen sind deutlich differenziert und sogar die Dreiteilung des rechten Bronchus (der linke ist durch das Herz verdeckt) ist unverkennbar, auch die verschiedene Wölbung des Zwerchfells tritt plastisch in Erscheinung. Die

[1]) Bei der photographischen Reproduktion der Bilder und der aus Platzmangel notwendig gewordenen ausserordentlichen Verkleinerung sind die im Text beschriebenen prächtigen Weichbilddetails, namentlich beim Fuss- und Kniegelenk, zu grossem Teile verloren gegangen; ich verweise deshalb nachdrücklichst auf die Originalabzüge, welche gern zur Verfügung stehen; aus gleichen Gründen sind die mitgesandten Normalbilder in Wefgall gekommen.

Processus transversi der einzelnen Wirbel, welche auf der Originalnegativkopie kaum angedeutet, kommen zur Darstellung. Dass die Muskulatur des Oberarms wenig differenziert erscheint, hat seinen Grund darin, dass sich wegen der Entfernung dieser Teile vom Einstelllungspunkt, bezw. Centralstrahl, Sekundärstrahlungseinwirkungen geltend machen.

Diese Bilder, welche man in gleicher Weise von jedem andern Gelenk- und Skelettteile nach der angegebenen Methode erhält, haben nicht nur einen hohen praktischen Wert, sondern werden ohne Zweifel für die deskriptive normale und pathologische Anatomie und deren Atlanten einer wissenschaftlichen Zukunft entgegensehen.

Eine kurze Schlussbetrachtung lehrt uns aber auch, dass diese Methode der plastischen Bilderzeugung auf physikalischen Erwägungen beruht:

Bei der gewöhnlichen Photographie tritt uns jedes Bild ohne weiteres plastisch entgegen. „Weshalb fehlt diese Plastik den Röntgenogrammen, wo wir dieselben oder noch lichtempfindlichere Platten benutzen?“ Wenn es noch eines Beweises bedürfte, dass die Röntgenstrahlen mit dem Licht und dessen physikalischen Gesetzen auch nicht das geringste gemeinsam haben, so wäre mit den Röntgenogrammen ein weiterer Beweis gegeben. Die Röntgenogramme sind lediglich differenzierte Schattenbilder, ihnen fehlt das Licht, welches bei der gewöhnlichen Photographie gemeinsam mit dem Schatten die Plastik bewirkt, vollkommen. Wir müssen also nach einer Methode suchen, welche den Schattenbildern der Röntgenstrahlen nachträglich das fehlende Licht giebt. Dies erreichen wir durch die angegebene Methode der Plattenbelichtung, die körperliche Plastik erzielen wir durch die angegebene Plattenkombination.

Wir geheimnissen auf diese Weise nichts in das Originalnegativ hinein, sondern wir ziehen durch technische Hilfsmittel alles das ans Licht, was die Originalplatte uns im „Schattenbilde“ zeigt.

Die Bedeutung der Enterolithen des Processus vermiformis im Röntgenogramm.

Von

Dr. **Otto Fittig**, ehem. Sekundärarzt an der chirurg. Abteil. des Louisenhospitals zu Dortmund. — Professor Henle.

(Hierzu Tafel XXI, Fig. a und b.)

Albers-Schönberg[1]) hat kürzlich eine Zusammenstellung der Fehlerquellen bei der Harnleitersteinuntersuchung veröffentlicht. Ihr sind von Weisflog[2]) Enterolithen in verlagerten Wurmfortsätzen und von Alban Köhler[3]) Exostosen des Darmbeins als neue Gruppen angereiht worden. Bald nachdem Weisflogs Mitteilung erschienen war, beobachtete ich zufällig einen dem seinigen sehr ähnlichen Fall. Es war ein perityphlitischer Abscess, der aber wegen seiner retrocöcalen Lage, und weil alle Symptome von seiten des Peritoneums fehlten, fälschlich als perinephritischer diagnostiziert wurde. Erst nachdem bei der Lumbalincision der Irrtum bereits erkannt war, insofern als der Eiter aus der Gegend des Typhlon kam, wurde gelegentlich einer nochmaligen Besichtigung der Röntgenplatte der anfangs auf ihr übersehene Stein entdeckt, von welchem hier die Rede sein soll. Die Bilder (Tafel XXI, Fig. a u. b) zeigen ihn in Situ und in dem später durch Laparotomie entfernten, bei der Aufnahme direkt auf die Platte gelegten Processus. Sie sind, abgesehen davon, dass nur ein einzelner, mehr ovaler und sehr deutlich geschichteter Stein vorliegt, auffallend ähnlich den Weisflogschen Bildern. Insbesondere ist die Lage des Steines an der Crista des Os ilium ebenfalls soweit

---

[1]) Albers-Schönberg. Verhandl. des Berl. Röntgenkongresses 1906.

[2]) Weisflog. Fortschr. a. d. Gebiet der Röntgenstrahlen, Bd. X, H. 4.

[3]) Alban Köhler. Fortschr. a. d. Gebiet der Röntgenstrahlen, Bd. X, H. 5.

lateral, dass eine Verwechslung mit einem Ureterstein nicht leicht denkbar gewesen wäre. Trotzdem wird man mit der Möglichkeit solcher Verwechslung rechnen müssen, weil nicht nur die klinischen Symptome täuschen können, sondern auch die Lage des Wurmfortsatzes bekanntermassen eine so unbegrenzt variable ist, dass sie leicht mit der auch nicht konstanten Lage des Ureters, selbst mit der des Nierenbeckens und der Harnblase einmal sich decken kann.

Diese Zeilen bezwecken nur, die früher von Weisflog empfohlene Aufmerksamkeit auf die Processussteine, als eine weitere Fehlerquelle bei der Uretersteindiagnose, wachzuhalten. Sie sollen, im Gegensatz zu Weisflogs Ausführungen, nicht der Röntgenographie, als einem Hilfsmittel bei der Diagnose der Perityphlitis, das Wort reden; denn wenn auch die gewöhnlichen Kotsteine in erkrankten Wurmfortsätzen häufig genug vorhanden sind, so würden sie sich bei ihrer Durchlässigkeit für Röntgenstrahlen doch keineswegs in der Regel zur Darstellung bringen lassen. Die anorganischen Konkretionen aber, die wirklichen Enterolithen, sind ein zu seltenes Vorkommnis, als dass sich ihretwegen die Röntgenographie der Perityphlitis lohnen könnte. Auch glaube ich, dass selbst der Nachweis der Enterolithen des Processus nicht immer gelingen würde; denn wenn ihr Schatten mit dem des Darmbeins zusammenfällt, wie dies bei der gewöhnlichen Lage des Wurmfortsatzes in der Fossa iliaca der Fall sein wird, so gehören schon besondere, günstige Bedingungen dazu, ihn dann differenzieren zu können. Als solche sehe ich eine Vor- oder Hinterlagerung des Cöcums an, durch dessen Luftgehalt der deckende Darmbeinteil aufgehellt wird. Es war in unserm Fall der Processus ganz retrocöcal gelegen, und auch in den Weisflogschen Bildern liegen die Steinschatten inmitten eines Luftstreifens, der den Schatten der Darmbeinschaufel aufhellt.

Aus diesen Gründen kann meiner Ansicht nach die Röntgenographie in der Diagnostik der Perityphlitis kein Feld gewinnen. Ihre seltenen positiven Befunde bei Enterolithen des Processus müssen aber unter Umständen differentialdiagnostisch in Betracht gezogen werden, wo man auf Steine in den Harnwegen, besonders wohl im Ureter, fahndet, oder auch, wo andere pathologische Veränderungen, wie sie Albers-Schönberg aufgezählt hat, in Frage kommen.

Aus dem Radiologischen Institut der Allgemeinen Poliklinik in Wien.

Ein vertikaler Orthodiagraph.

Von

Privatdozent Dr. **R. Kienböck**.

Die von Moritz eingeführte orthodiagraphische Untersuchung wird in der Praxis und bei Forschungen immer mehr angewendet, es wäre dies aber in noch höherem Masse der Fall, wenn die meisten Apparate nicht so kompliziert und teuer wären. Dieser Nachteil betrifft gerade den vorzüglichen Orthodiagraphen von Moritz und den ebenfalls sehr sinnreich konstruierten Apparat von Levy-Dorn. Ausserdem kennt man Modelle von Hirschmann und von Dessauer, von Albers-Schönberg und von Stein, in Frankreich von Béclère und von Destot; auch das Trochoskop von Holzknecht und Robinsohn lässt sich orthodiagraphisch verwenden. Von den genannten Apparaten dienen die einen nur für Untersuchung in horizontaler Lage, andere für aufrechte Stellung des Patienten; manche lassen sich für beide Stellungen gebrauchen.

Ich verwende nun als Vertikal-Orthodiagraphen einfach meine röhrentragende Hängeblende und eine Holzwand, ähnlich der von Holzknecht bei Magenuntersuchungen verwendeten; nur ist meine Wand an der Röhrenseite ganz eben und glatt, hier rollt nämlich die Hängeblende mit einer Serie von Rollen. Fig. 1 zeigt die Anordnung der Apparate im Röntgenzimmer für orthoskopische Untersuchung.

Die Hängeblende (Fig. 3 und 4) besteht aus zwei $2^1/_2$ cm voneinander entfernten, miteinander verbundenen quadratischen Zinkplatten von 50 cm Seitenlänge mit einem grossen quadratischen Ausschnitt in der Mitte von 20 cm Seitenlänge. Zwischen den beiden Platten ist eine Albers-Schönbergsche Schieberblende eingesetzt, welche — von der Seite her durch

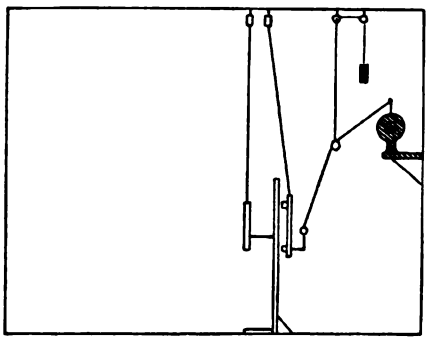

Fig. 1.

Röntgenzimmer mit Aufstellung des Apparates zur Orthoskopie. Von rechts nach links: in zwei Meter Höhe an der Wand montierter Induktor, Kabelspannvorrichtung (mit Gewichtszug), herabgezogene Hängeblende samt Röhre, Holzwand mit Durchleuchtungsschirm. (Die für Hängeblende und Schirm dienenden Gegengewichte — hinten an der Wand — samt zweitem Rollenpaar und Verlängerung der Drahtseile sind nicht eingezeichnet.)

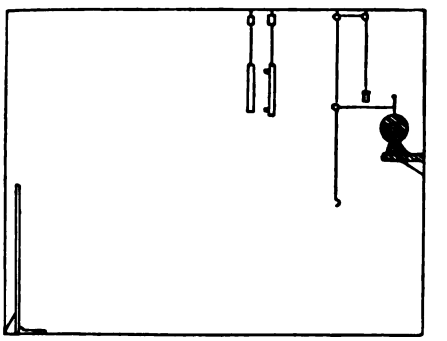

Fig. 2.

Nach Beendigung der Untersuchung. Hängeblende und Schirm befinden sich nahe der Zimmerdecke, die Holzwand ist zur Seite gestellt.

Hebel — in verschiedene Form und Grösse gebracht werden kann: vertikaler Spalt, horizontaler Spalt, Rechteck und Quadrat von verschiedener Grösse. Diese Blende ist noch praktischer als eine Irisblende. An der Hinterseite ist ein verstellbarer Röhrenträger aus Holz angebracht, wodurch die Röhre zentriert festgehalten werden kann. Rechts und links sind an ausladenden Brettern Griffe zum Festhalten und Verschieben der Blende, sowie für die Regulierung der

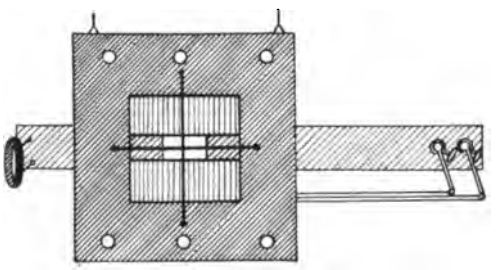

Fig. 3.

Hängeblende von vorn gesehen. Der Ausschnitt ist verengt, das Drahtkreuz eingesetzt.

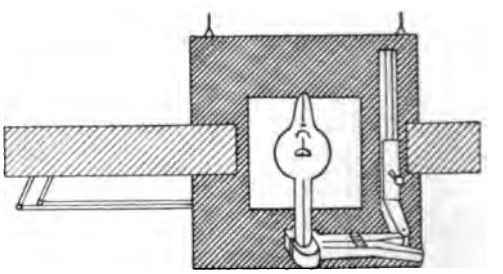

Fig. 4.

Ansicht von rückwärts.

Blendenöffnung fixiert. An der Vorderseite befinden sich sechs Eicheln mit Kugeln, die das leichte Rollen der Blende an der Holzwand ermöglichen, und ein abnehmbares Metallkreuz. Die ganze Blende ist auf Drahtseilen, die an der Zimmerdecke über Rollen laufen, aufgehängt und durch ein entsprechendes Gewicht ausgependelt.

Die Holzwand (Fig. 5) ist eine 60 cm breite, 110 cm hohe, 1 cm dicke, möglichst astfreie Pappelholzplatte — für Röntgenlicht sehr durchlässig —, die in einen mannshohen Rahmen mit Fussbrett und Gegenstütze gefasst ist. Der Rahmen springt an der Blendenseite über die Platte nicht vor, hält sich vielmehr mit diesem in einer Flucht. An der Vorderseite

besitzt der Rahmen rechts den verstellbaren und abnehmbaren eisernen Träger für den Schirm, der sich der Wand parallel fixieren lässt. Er wird im Gebrauch in der entsprechenden Höhe eingestellt. Der Patient steht auf dem Brett und lehnt sich im allgemeinen mit dem Rücken gegen die Wand; diese erhält durch das Gewicht des Patienten grosse Stabilität. Kinder werden auf einem Sessel stehend untersucht. Fig. 6 zeigt den Apparat in der Vogelansicht.

Die ganze Vorrichtung hat den Vorteil der Einfachheit; man markiert — während man den zu zeichnenden Konturen durch entsprechende Verschiebung der Hängeblende mit dem Mittelpunkt des Metallkreuzes folgt — die wichtigen Punkte, z. B. nur im Exspirium und bei Diastole, auf der Bleiglasscheibe des Fluorescenzschirmes durch kleine Kreuze mit dem Fettstift. Dass man die gezeichneten Punkte stets vor Augen hat, ist angenehm; bei den meisten Orthodiagraphen ist bekanntlich die Zeichenebene durch den Schirm verdeckt. Die Untersuchung dauert weniger als eine Minute. Nachher wird das Orthodiagramm auf transparentes Pergamynpapier gepaust; meist fertigt man zwei Pausen an, eine für die eigene Sammlung, die andere für den Kranken. Ferner ist praktisch, dass man die Blende auch für einfache Durchleuchtung verwenden kann, man braucht bloss von der Blende das Metallkreuz abzunehmen und von der Holzwand den Schirmträger; die Holzwand ist dann noch immer von Vorteil als Stütze für den Patienten — namentlich bei Untersuchung des Abdomens mit Kompression — und als ruhige Gleitfläche für die Hängeblende. Der Schirm ist ebenfalls aufgehängt und ausgependelt, daher ohne Anstrengung mit der Hand in jeder beliebigen Höhe zu halten. Nach Beendigung der Untersuchungen werden Blende und Schirm emporgleiten gelassen und die Wand zur Seite gestellt (Fig. 2), was zu den zahlreichen anderen Manipulationen im radiologischen Raum vollen Raum verschafft.[1])

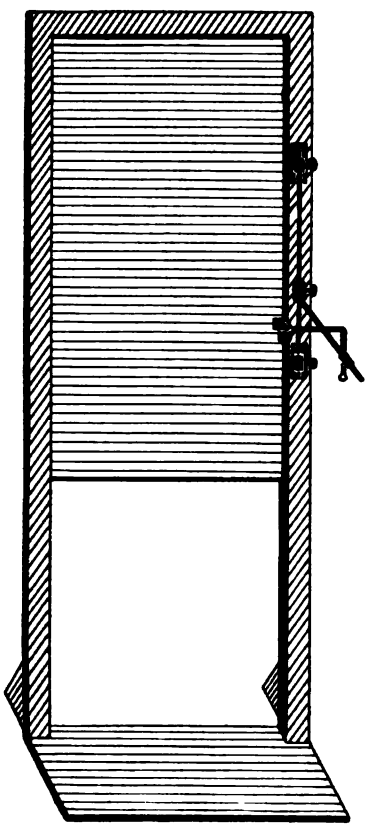

Fig. 5.
Orthoskopische Holzwand mit verstellbarem Schirmträger in Vorderansicht.

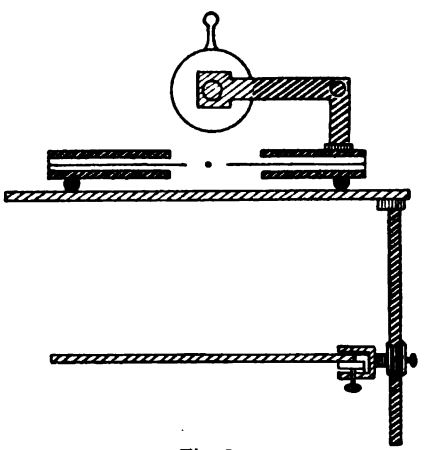

Fig. 6.
Zur Arbeit eingestellter Apparat in Vogelansicht. Hinten die Hängeblende samt Rollen, Röhrenträger und Röhre, vorn die Holzwand mit Schirmträger und Schirm.

[1]) Die Vorrichtung kann von jedem Schlosser und Tischler hergestellt werden; mein Exemplar ist bei Reiniger, Gebbert & Schall angefertigt, die Firma war mir auch bei der Konstruktion behilflich und hat bereits eine ganze Anzahl von Instituten mit solchen, nach meinem Muster fabrizierten Vorrichtungen versehen. Firma Seifert hat nach Veröffentlichung meiner Hängeblende — Wiener klinische Wochenschrift 1904, Nr. 51 — ähnliche Apparate in Handel gebracht.

Ein Lokalisator aus Bleiglas.

Von

Privatdozent Dr. **R. Kienböck.**

Man weiss, wie wichtig es ist, die Röhre nicht unverhüllt zu verwenden; durch eine impermeable Hülle um die Röhre ist die Deckung des Personales auf das einfachste besorgt, ohne dass es sich mit schweren Stoffen behängen oder in ein Gehäuse zurückziehen muss. Auch wird durch den Lokalisator bei therapeutischen Expositionen die Deckung des Kranken vereinfacht, das Belegen mit Bleischutzdecken oft unnötig. Als Formen empfehlen sich nun nicht so sehr die plumpen viereckigen Kästen als vielmehr die handlicheren Halbkugeln, und als Material nicht mit Blei überzogenes Holz oder Bleikautschuk (oder Barytkautschuk), sondern das für aktinisches Licht transparente, für Röntgenstrahlen kaum durchlässige Bleiglas. Solche halbkugelige Lokalisatoren aus Bleiglas wurden zuerst von Dean (London), dann von

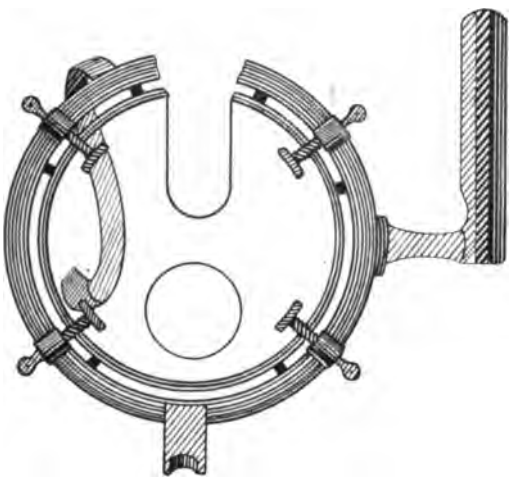

Fig. 7.
Lokalisator von oben gesehen, mit einfachem Stiel.

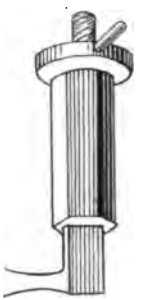

Fig. 7a.
Rotierbarer Stiel.

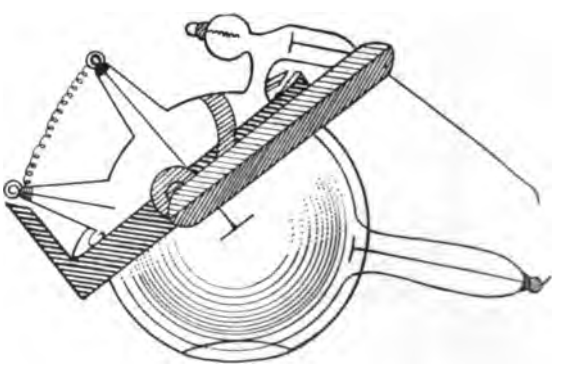

Fig. 8.
Lokalisator samt Röhre in Seitenansicht.

Gundelach (Gehlberg) angefertigt; sie sind aber unnötig schwerfällig ausgeführt, die Lage der Röhre in denselben ist nicht gut gewählt und sie tragen zu enge Ansätze für das austretende Strahlenbüschel. Die für mich von den Firmen Gundelach und Reiniger, Gebbert & Schall gemeinsam ausgeführten Modelle sind in den genannten Punkten verbessert.[1]) Man braucht zwei Exemplare, eines ohne Ansatz, das andere mit Ansatz. Das ohne Ansatz ist in den Figuren 7 und 8 dargestellt. Die Bleiglashalbkugel deckt die fluoreszierende Röhrenhälfte, sie besitzt einen Ausschnitt für den Kathodenhals und ein kreisrundes Loch für das austretende Strahlenbündel und ist in einen Holzring gefasst, der einen Stiel trägt. Der Stiel kann auch perforiert sein und eine mit dem Ring verbundene feststellbare Achse beherbergen (Fig. 7a), wodurch der Apparat schneller für alle Stellungen eingestellt werden kann. Der Stiel wird, sowie sonst der Kathodenhals der Röhre, in die Zange des Armes am gewöhnlichen Stativ eingeklemmt; die Zange muss dem sechskantigen Stiel entsprechend ausgeschnitten und mit kräftiger Feder versehen sein. Es ist bequem, dass der Stiel in gewissem Sinne parallel mit der Röhrenachse verläuft und dieselbe Dicke wie der Röhrenhals besitzt; so kann

[1]) Wiener klin. Wochenschrift 1904, Nr. 51.

man bei Bedarf in die Röhrenzange anstatt unseres Lokalisators schnell eine unverhüllte Röhre einsetzen, ohne dem Stativ erst eine ganz andere Stellung geben zu müssen. Gewöhnlich verwendet man aber den Lokalisator und zwar zu allen radiographischen Aufnahmen, zu den meisten therapeutischen Bestrahlungen, es sei denn dass eine grosse Fläche aus der Nähe belichtet werden soll. Für ganz zirkumskripte Herde oder Körperhöhlen wird der Lokalisator mit Ansatzrohr hervorgeholt. Am häufigsten wird der Lokalisator ohne Ansatz gebraucht. Die Ausschnitte in der Bleiglashalbkugel sollen nun so angelegt sein, dass die Achse der eingelegten Röhre nicht ganz parallel der Ebene des runden Ausschnittes liegt, vielmehr soll, wenn letztere horizontal eingestellt wird, der Kathodenhals etwas nach abwärts gerichtet sein; dadurch tritt von der halbkugeligen Röntgenstrahlung das kräftigste Bündel aus. Das Loch soll nicht zu klein sein; wer stets mittelgrosse Röhren mit Kugeldurchmesser 16 cm verwendet, wähle den Lokalisator von der Grösse, dass die Kugel eben hineinpasse, das Loch hat dann am besten einen Durchmesser von 8 cm (= Radius der Röhre), so dass das austretende Strahlenbündel 60° umfasst. Auf einer ebenen Fläche besitzt daher das kreisrunde Belichtungsfeld stets einen die Fokushautdistanz etwas übertreffenden Durchmesser, z. B.

bei 10 cm Fokusdistanz 11 cm Durchmesser,
„ 20 „ „ 22 „ „
„ 40 „ „ 44 „ „
„ 60 „ „ 66 „ „

Wie ersichtlich, bestreicht also aus 40—60 cm Fokusdistanz das Strahlenbündel eine grosse Fläche.

Wer mit grösseren Röhren (20 cm Kugeldurchmesser) arbeitet, bestellt natürlich grössere Lokalisatoren, der Ausschnitt für das Strahlenbündel soll dann entsprechend weiter sein (10 cm). Dann lässt man am Holzring des Lokalisators leicht verschiebbare Peloten anbringen, welche auch kleine Röhren gut zentriert festhalten (vgl. Fig. 7).

Für die Praxis ist wichtig, dass der Lokalisator handlich, für Röntgenlicht fast undurchlässig, für aktinisches Licht transparent und mit grossem Ausschnitt für das austretende Strahlenbündel versehen ist.

Über die Vorgänge in der Röntgenröhre.

Von

Dr. **Alban Köhler** (Wiesbaden).

Zu den Ausführungen des Herrn Prof. Walter in Heft III, Seite 203 dieses Bandes der „Fortschritte“ seien mir einige Bemerkungen gestattet:

1. Zu Seite 203: Ich habe niemals behauptet, „dass die in der phosphoreszierenden Glashalbkugel einer in Thätigkeit befindlichen Röntgenröhre entstehende Wärmemenge lediglich durch Wärmestrahlung von seiten der Antikathode her entstehe.“ Ich habe mehrfach betont, zuletzt S. 10 dieses Bandes der „Fortschritte“, dass die Erwärmung der Röhrenglaswand „in der Hauptsache“ durch die Wärmestrahlung des Antikathodenspiegels bedingt ist.

2. Zu Seite 204: Meine Bemerkung vom Januar 1905, dass „über die Vorgänge im Innern der Röntgenröhre noch nicht die geringste Klarheit geschaffen worden ist“, war keine Ausflucht, sondern gilt auch heute noch, am allermeisten sogar in bezug auf die von Walter herangezogenen sekundären Kathodenstrahlen. Über das Entstehen und die Energieäusserungen gerade dieser Strahlen streiten sich erste Physiker heute mehr denn je. Es sollen reflektierte (primäre) Kathodenstrahlen sein, aber wieder nicht im Sinne der optischen Reflexion. Der von Kathodenstrahlen getroffene Körper werde vielmehr der Ausgangspunkt von neuen Strahlen, indem durch den Anprall das Atom bezw. Molekül so stark erschüttert wird, dass einige Elektronen herausfliegen. Dann behaupten andere Autoren wieder, dass trotzdem auch noch eine richtige Reflexion statthabe. Ebensowenig Klarheit herrscht ferner über die Geschwindigkeit der sekundären Kathodenstrahlen. Einige Physiker weisen einwandfrei nach, dass sie

dieselbe Geschwindigkeit haben wie die primären Kathodenstrahlen, andere weisen ebenso einwandfrei nach, dass wenigstens ein Teil der reflektierten Strahlen geringere Geschwindigkeit besitzt.

Es war ebensowenig eine Ausflucht meinerseits, wenn ich zu dem Versuch Walters mit der Wasserkühlröhre (S. 204 dieses Bandes nochmals zitiert) seinerzeit bemerkte, dass dieser sich vielleicht recht einfach erklären lasse. Walter hatte nämlich damals vergessen zu berücksichtigen, dass durch etwaige Reste von Schliessungsströmen erzeugte primäre Kathodenstrahlen die Glaswand seiner Röhre erwärmt haben konnten. Das geschieht bekanntlich bei Schliessungsströmen (und Spuren davon sind immer vorhanden) ausnahmslos. Vielleicht ist Herrn Walter auch bekannt, dass neue Röhren, mitunter schon während der Fabrikation, häufig gerade gegenüber der Antikathode durchschmelzen, wenn sie mit elektrolytischem Unterbrecher betrieben werden. Würde die Kathodenhälftenglaswand von den sekundären Kathodenstrahlen erwärmt, so würde das wahrscheinlich — bewiesen ist es allerdings noch nicht — analog der Ausbreitung der Röntgenstrahlen gleichmässig über die ganze Halbkugel (bis auf wenige Grade an der Grenze) gleichmässig geschehen und das erwähnte lokale Durchschmelzen müsste ganz ausgeschlossen sein. Letzteres erklärt sich aber ohne weiteres bei Berücksichtigung der bei den Schliessungsströmen entstehenden, senkrecht von der Antikathodenfläche ausgehenden primären Kathodenstrahlen.

Die Erwähnung dieses Punktes fehlte damals in den Walterschen Ausführungen. Diesmal erst, (S. 205) hat er auch dieses Momentes gedacht. Er schliesst diese Möglichkeit jetzt aus, erwähnt vielmehr, dass ein Stearinfleck, etwa 45° weiter von der Kathode entfernt, noch etwas früher schmilzt als ein solcher gegenüber der Antikathodenspiegelfläche. Also wieder ein neues Rätsel. Herr Walter hätte hier auch unbedingt erwähnen müssen, dass, wenn man die ganze fluoreszierende Kathodenhalbkugel allenthalben mit Stearintropfen versieht, diese zu sehr verschiedener Zeit herabfliessen, auch wenn darauf geachtet wird, dass die Tropfen möglichst gleich gross sind. Diese Tatsache spricht unbedingt gegen die Möglichkeit, dass die Erwärmung der Glasröhrenwand in der Hauptsache von den sekundären Kathodenstrahlen herrührt, denn die Erwärmung der fluoreszierenden Kathodenhälfte der Röhrenwand müsste dann ganz gleichmässig sein.

Dass bei diesem Walterschen Experiment mit der Wasserkühlröhre die der Antikathode gegenüberliegende Glaswand sehr heiss war, während die Temperatur des Antikathodenwassers nur 24° C betrug, liesse sich weiterhin auch noch einfach erklären, wenn man bedenkt, dass von der dem Kathodenhohlspiegel nächsten Stelle der Röhrenglaswand sehr starke Hitze fortgeleitet wird. Diese um die Kathode entstehende Hitze ist bei Gebrauch des elektrolytischen Unterbrechers (Walter arbeitet fast ausschliesslich noch mit einem solchen) eine ganz enorme und pflanzt sich im Glase ausgedehnt fort.

3. Zu Seite 206: Die Versuche Walters mit der hier abgebildeten A. E. G.-Röhre könnten überzeugen und beweisen — wenn alle Kontrolversuche genau ebenso oder ähnlich ausfielen. Durch einen glücklichen Zufall bin ich im Besitz des gleichen Röhrenmodells, welches Walter S. 206 abbildet. Es ist mir aber absolut unmöglich, die gleichen oder auch nur entfernt ähnliche Resultate zu erhalten. Im Gegenteil: Der Stearintropfen der Anodenhälfte floss, wenn bis zum Schmelzen des Tropfens der Kathodenhälfte 1—2 Minuten benötigt wurden, zur gleichen Zeit bis höchstens 8 Sekunden später herab.

Übrigens finde ich den Weg des Stromes von A nach C (s. Abb. S. 206 dieses Bandes), den Walter zur Klärung des strittigen Punktes einschlägt, insofern weniger geeignet, als bei Berücksichtigung der Schliessungsimpulse sich hier wieder dieselben zweideutigen Resultate ergeben könnten. Viel näher liegt es doch, indem A als Kathode belassen wird, B (und nicht C) als Anode zu nehmen, da auf diese Weise — bei eventuellem Vorhandensein von Schliessungslicht — jedes Aussenden von primären Kathodenstrahlen von C aus auf die Röhrenwand von vornherein ausgeschlossen ist. Bei dieser Anordnung nun erhielt ich bei allen meinen Versuchen wieder fast genau das gleiche Resultat wie oben: Der Stearintropfen der Anodenhälfte glitt nur wenige Sekunden später als der korrespondierende der Kathodenhälfte herab. (Bei einem der ersten Versuche hatte sogar das umgekehrte Verhältnis stattgefunden. Der Grund dafür lag an der verschiedenen Grösse der Stearintropfen. Von da ab achtete ich genau darauf, unter Nachhilfe mit einem scharfen Messer, dass beide Stearintropfen immer genau dieselbe Grösse und Dicke aufwiesen. Dies Moment sei als wichtig bei event. Nachprüfungen von dritter Seite betont.

5. Zu Seite 207. Walter schliesst hier, dass, da die primären Kathodenstrahlen eine kräftige Wärmewirkung haben, auch von den sekundären Kathodenstrahlen dasselbe angenommen werden müsse. Wenn auch in den neuesten grossen Handbüchern der Physik sowie in den letzten Monographien über Kathodenstrahlen kein Wort von Wärmewirkung der sekundären Kathodenstrahlen zu finden ist, so ist doch die Folgerung Walters, was Wärmewirkung überhaupt anbetrifft, wohl an und für sich berechtigt. Dass dieselbe aber eine „kräftige" sei, darüber lässt sich zum mindesten streiten. Denn erstens geht bei der Absorption der primären Kathodenstrahlen durch den Antikathodenspiegel der grösste Teil der kinetischen Energie verloren, und der noch bleibende Rest wird dann auf eine ganze Halbkugel reflektiert, so dass auf eine Stelle der Halbkugel nur ein minimaler Betrag von sekundärer Kathodenstrahlenwärme fallen kann. Dieser mag ja vielleicht dem von Walter mit der Merritschen Röhre (S. 203) nachgewiesenem geringen Betrag entsprechen.

6. Zu Seite 208 unten und 209 oben: Da Herr Walter hier zugiebt, dass er den in Frage kommenden Punkt (dass durch die Aluminiumfolie auch die strahlende Wärme abgeschirmt wird) in seinem Vortrage übersehen habe, so war ich somit berechtigt, auf diesen Fehler hinzuweisen. Wenn auch bei manchen Ärzten die elementarsten physikalischen Kenntnisse sehr im argen liegen mögen, so darf das einen Fachphysiker noch nicht berechtigen, in einem Vortrage vor Ärzten physikalische Beweise lückenhaft zu führen, zumal, wenn es sich um den wichtigsten Punkt der Beweisführung handelt.

Mich haben die Walterschen Versuche und Ausführungen bis jetzt noch nicht von der Richtigkeit der Walterschen Ansicht überzeugen können. Wenn es bei dem schnellen Fortschreiten der Röntgenologie indessen einmal gelingen sollte, einwandfreier als bisher zu beweisen, dass die Waltersche Ansicht die einzig richtige ist, dann würde ich mich ohne weiteres derselben um so eher anschliessen, als in diesem Falle der wissenschaftliche Wert meiner Dosierungsmethode nur gewinnen könnte. Das Prinzip für meine Dosierungsmethode ist auf Grund von jahrelangen Beobachtungen und Erfahrungen hin gefunden worden und von Physikern als richtig anerkannt worden. Wenn aber ein praktisch gefundenes physikalisches Gesetz mit fortschreitender Wissenschaft in seinen letzten Ursachen immer besser erklärt wird, selbst von anderer Seite, so ist das etwas ganz Natürliches und kann das Verdienst des ersten Autors nicht null und nichtig machen. Die anfänglich sehr skeptisch aufgenommene neue Dosierungsmethode hat in letzter Zeit sehr viele Anhänger gefunden und wird augenblicklich an vielen Instituten angewandt. Und sie würde sicher noch mehr in Gebrauch sein, wenn nicht die Hälfte oder zwei Drittel aller Röntgeninstitute noch mit elektrolytischem Unterbrecher — dem für Röntgenbetrieb ungeeignetsten aller Unterbrecher — arbeiten würden.

Einen Punkt muss ich noch hervorheben: In verschiedenen Arbeiten von Ärzten über Dosierungen findet sich angedeutet, dass Walter zuerst die Wärmemessmethoden eingeführt und ich daraufhin meine Methode konstruiert habe (so bei Wertheim-Salomonson, III. Röntgenkongress. Referat. „Auch von englischer Seite ist hierauf hingewiesen"). Da ich nicht die ganze physikalische und ausländische Litteratur kennen kann, so habe ich mich wegen dieser Punkte direkt an die kompetenten Stellen gewandt mit der Bitte, mir anzugeben, wo sich die betreffenden Arbeiten vorfinden. Herr Wertheim-Salomonson teilt mir daraufhin mit, dass die betreffende englische Arbeit jedenfalls später als meine Arbeit erschienen sei; und Herr Walter teilt mir mit: „Die Benutzung der Temperaturerhöhung des Wassers im Antikathodengefässe einer Wasserkühlröhre zur Dosierung ihrer Röntgenstrahlung habe ich nur kurz in meinem Vortrag auf dem I. Berliner Röntgenkongress (Mai 1905) empfohlen; ich hatte bereits einige Versuche in dieser Richtung hin angestellt."

Die Publikation meiner Methode erfolgte in der ersten Januarwoche 1905, das Manuskript war mehrere Monate zuvor eingesandt. Die erste Thermometerröhre, nach meinen Angaben, ist nachweislich am 15. September 1903 von mir in Auftrag gegeben worden.

Aus der Technik.

Der „Rotax"-Unterbrecher. — Eine grundlegende Neuerung im Röntgeninstrumentarium.

Von

W. Otto, Ingenieur, Berlin.

Die Fortschritte, welche die Röntgentechnik in letzter Zeit gemacht hat, sind mit in erster Linie die Fortschritte des Unterbrechers gewesen. Erst als den einfachen Hammer- und Tauchkontaktunterbrechern der Quecksilberstrahlunterbrecher und der Wehnelt-Unterbrecher gefolgt waren, wurde es möglich, Röntgenographien mit solch abgekürzten Expositionszeiten und so klare, helle und detailreiche Durchleuchtungen zu schaffen, wie wir es heute vermögen. Je höher man die Zahl der Unterbrechungen steigern konnte, um so kürzere Zeit war notwendig für die Exposition, und um so heller wurde das Durchleuchtungsbild. Die relativ geringe Unterbrechungszahl war daher einer der wesentlichsten Nachteile der alten Unterbrecher, der auch mit der Konstruktion der verbesserten Quecksilberstrahlunterbrecher noch nicht völlig ausgeglichen war. Immerhin bedeuteten letztere auch in diesem Punkte schon eine gewaltige Verbesserung, wenn sie auch hierin von dem Wehnelt-Unterbrecher noch ganz erheblich übertroffen wurden. Man kann wohl sagen, dass an Häufigkeit der Unterbrechungen der Wehnelt-Unterbrecher geradezu als das Ideal aller bis dahin bekannten Unterbrecher gelten konnte. Andererseits aber besassen auch die Quecksilberstrahlunterbrecher ihre ganz besonderen Vorteile, die sie auch dem Wehnelt-Unterbrecher gegenüber voraus hatten: ihre Handhabung war überaus einfach, die Unterbrechungen selbst waren exaktere, die Röhren blieben frei von Schliessungslicht und wurden besser geschont, und vor allen

Dingen waren die Röntgenogramme viel klarer und schärfer. Das war eine ganze Reihe bedeutender Vorzüge, die dem Wehnelt-Unterbrecher fehlten, und auf Grund deren der Quecksilberstrahlunterbrecher für die Röntgenographie dem Wehnelt-Unterbrecher meist vorgezogen wurde. Dass er etwas langsamer arbeitete und etwas längere Expositionszeiten erforderte, als jener, musste man dabei mit in den Kauf nehmen.

Beide genannten Unterbrechertypen, die bisher nur allein noch in den modernen Röntgen-Instrumentarien benutzt wurden, und die oft nebeneinander in Form eines sogenannten Doppelinstrumentariums Aufstellung fanden, hatten ihre speziellen Fehler.

Der Wehnelt-Unterbrecher beanspruchte die Röntgenröhre überaus stark und schadete ihr nur zu leicht durch Überlastung; die Stromstärke, die er zu seinem Betriebe bedurfte, war sehr hoch, infolgedessen trat in der Röhre auch bei ganz normalem Betriebe häufig Schliessungslicht auf. Das Geräusch, welches seine Funktion begleitete, die Entwicklung von Säuredämpfen, der Platinverbrauch, alles das waren Nachteile, die man gleichfalls gern vermieden hätte. Bei Spannungen von mehr als 150 Volt war er nicht mehr günstig zu verwenden, da er dann aussetzte; auch wenn die Säurelösung sich zu stark erwärmte, begann er schlecht zu funktionieren, und schliesslich war er abhängig von der Selbstinduktion der Primärrolle und dem Charakter der Röntgenröhre. Diese letzten beiden Thatsachen zwangen zu ganz neuen Schaltungskonstruktionen der Primärrolle, der sogenannten Walter-Schaltung. Dadurch wurde nicht nur das Instrumentarium ganz erheblich kompliziert und bedeutend verteuert, sondern auch die Schaltung und Hantierung des Unterbrechers wurde schwieriger, und die Herstellung der richtigen Abstimmung zwischen Stiftlänge und Selbstinduktion bei den verschiedenen Härtegraden der Röntgenröhre setzte gute Vertrautheit mit den Eigentümlichkeiten des Wehnelt-Unterbrechers voraus. Damit war auch die Einfachheit, die man an ihm immer gelobt hatte, verloren gegangen und nur noch eine äusserliche und scheinbare. — Stand nur Wechselstrom als Betriebskraft zur Verfügung, so bedurfte man eines sehr grossen und teueren Umformers, um die für den Wehnelt-Unterbrecher nötige Gleichstromstärke von mehr als 25 Ampère zu beschaffen. Wegen dieses überaus hohen Stromverbrauchs war die Verwendung von Accumulatoren zum Betriebe des Wehnelt-Unterbrechers überhaupt nicht angängig.



„Rotax"-Röntgen-Unterbrecher.

Beim Quecksilberstrahlunterbrecher war es das Quecksilber, welches zu Unzuträglichkeiten Anlass gab. Schon nach verhältnismässig kurzem Betriebe begann es zu verschlammen und wurde immer weniger leitungsfähig für den elektrischen Strom: die Folge davon war, dass die Stromstärke abnahm, die Stromimpulse ungleichwertig und die Unterbrechungen ungenau wurden, der Stromschluss manchmal ganz aussetzte und die Röhre flackerte.

Man sieht also, jeder der beiden Unterbrecher hat seine Vorzüge, aber auch seine gewichtigen Nachteile, und wenn auch das Gesamtbild für den Quecksilberstrahlunterbrecher günstiger ausfällt, als für den Wehnelt-Unterbrecher, so bleibt auch bei ihm noch genug übrig, was der Verbesserung bedürftig ist.

Das Ideal wäre demnach ein Unterbrecher, der die Vorzüge der beiden genannten Typen in sich vereinigt, ohne die Nachteile derselben oder irgendwelche anderen Nachteile zu besitzen. Sobald dieses Ziel erreicht worden ist, werden wir einen neuen gewaltigen Schritt vorwärts in der Röntgentechnik gethan haben. Diese grundlegende Verbesserung und epochemachende Umwälzung ist nun zur Wirklichkeit geworden durch die Konstruktion des Quecksilberunterbrechers „Rotax".

Der „Rotax"-Unterbrecher ist ein Quecksilberunterbrecher, der nie verschlammt, und der infolgedessen stets gleichbleibende absolut exakte Unterbrechungen liefert. Er wird durch Motorkraft in Gang gesetzt und unterbricht den Strom bis mehr als 8000mal in der Minute, also mit einer Häufigkeit, wie sie bisher nur allein vom Wehnelt-Unterbrecher erzielt werden konnte. Daher sind die Expositionszeiten überaus kurz und die Durchleuchtungsbilder in allen, auch den feinsten Details hell und klar. In diesem Punkte steht der „Rotax"-Unterbrecher dem Wehnelt-Unterbrecher vollkommen ebenbürtig gegenüber, unterscheidet sich aber von jenem vorteilhaft dadurch, dass er infolge der stets gleichbleibend exakten Unterbrechungen und wegen vollständigen Fehlens von Schliessungslicht in der Röhre bei schärfster

Halbteilung absolut gleichmässiges und volles Licht giebt. Auch das Flackern in der Röntgenröhre, welches beim Wehnelt-Unterbrecher infolge mangelhaften und ungleichmässigen Platzens der Gasblase auftritt und z. B. bei der Durchleuchtung die Beobachtung des Bildes störend beeinflusst, ist beim „Rotax"-Unterbrecher nicht vorhanden.

Die Expositionszeit bei der Aufnahme ist erstaunlich gering, ohne dass die Röhre über Gebühr mit Strom belastet oder sonst irgendwie unzulässig beansprucht und verbraucht wird. So erfordert die Aufnahme der Hand eines kräftigen erwachsenen Mannes bei einer Röhrendistanz von 25 cm eine Expositionszeit von weniger als 4 Sekunden, das Fussgelenk bei 45 cm Röhrendistanz und Benutzung der Kompressionsblende 19 Sekunden, der Thorax bei 50 cm Entfernung 30 Sekunden, die Hüfte bei 60 cm Entfernung 70—90 Sekunden u. s. w. Alle diese Zeiten gelten für kräftige, muskelstarke Objekte. Die Nierengegend erfordert nur 1 Minute an Aufnahmezeit, wobei die Platte alle notwendigen und erreichbaren Einzelheiten aufweist wie Struktur in den Rippen und den Querfortsätzen der Lendenwirbel, den Muskelschatten des Psoasmuskels mit scharfer Zeichnung des Randes, sowie den aus der Umgebung deutlich und ohne weiteres klar sichtbaren unteren Nierenrand.

Hieraus ergiebt es sich also, dass die photographischen Bilder, welche mit dem „Rotax" in normalem Betriebe und mit den gebräuchlichen Wasserkühlungsröhren erzielt werden, eine kürzere Expositionszeit erfordern, als wenn sie mit dem Wehnelt-Unterbrecher bei grosser Belastung und starker Inanspruchnahme der Röhre hergestellt werden. Dabei sind die Röntgenogramme, die der „Rotax"-Unterbrecher liefert, absolut klar und in allen Feinheiten detailliert, wie man sie sonst in ähnlich guter Weise nur mit dem Quecksilberstrahlunterbrecher erreicht hat. Die Durchleuchtungsbilder des „Rotax" sind gleichfalls erstklassig, da sie bei gleicher Klarheit und Helligkeit grössere Schärfe und Kontrastreichtum besitzen als diejenigen des Wehnelt-Unterbrechers, wozu denn auch hier wieder die sorgfältige Schonung der Röntgenröhre als weiterer wesentlicher Vorteil hinzukommt.

Der „Rotax"-Unterbrecher vereinigt also die Vorteile des „Wehnelt" bei der Durchleuchtung mit den Vorzügen der Quecksilberstrahlunterbrecher bei der Röntgenographie. Er ist aber letzterem gegenüber dadurch ausgezeichnet, dass bei ihm eine Verschlammung des Quecksilbers nicht eintritt, da er auf Grund seiner Konstruktion während der Thätigkeit das Verschlammen direkt verhindert. Welche Nachteile die Verschlammung für die Röntgenographie bringt, ist oben bereits erwähnt worden. Hier sei nur noch darauf hingewiesen, dass sie schon nach kurzem Betriebe die Reinigung des Quecksilbers nötig macht, womit Unannehmlichkeit, Zeitverlust und hässliche Schmutzerei, ausserdem auch Verlust von Quecksilber verbunden ist. Das alles fehlt beim „Rotax", der überhaupt nur ca. 400 g Quecksilber zum Betriebe benötigt.

Die Konstruktion des „Rotax"-Unterbrechers ist in allen Teilen absolut einfach und übersichtlich, weit einfacher als die der bisherigen Quecksilberunterbrecher. Die gesamte Unterbrechungseinrichtung ist etwa 35 cm hoch und befindet sich in einem säulenartigen Gehäuse, dessen grösster Durchmesser im Fuss etwa 20 cm beträgt. Unterbrecher und Motor sind an einer gemeinsamen Achse befestigt und stehen senkrecht übereinander, der Motor zu unterst und der Unterbrecher obenauf. Das Unterbrechungsgefäss ist birnenförmig gestaltet und sieht mit der breiten Fläche nach unten, wo die Motorachse befestigt ist. In das Gefäss werden 400 g Quecksilber gefüllt, welche bei der Rotation centrifugal geschleudert werden und an der grössten Peripherie des Gefässes rotieren. Auf das Quecksilber werden zur Unterdrückung des Öffnungsfunkens ca. 180 g Petroleum aufgegossen. In das Unterbrechungsgefäss ist nun eine Scheibe mit Isolationsmaterial eingesetzt, welche um eine senkrechte Achse drehbar ist und Metallkontakte trägt. Diese Scheibe liegt im Gefäss horizontal und wird von dem rotierenden Quecksilber mitgerissen, so dass sie sich um ihre Achse dreht. Es ist nun das Gefäss sowie das in demselben kreisende Quecksilber mit dem einen Pole der Stromleitung, jeder Kontakt der Scheibe mit dem anderen Pole verbunden. Jedesmal also, wenn der Kontakt in den Quecksilberkranz eintaucht, wird der Stromkreis geschlossen, wenn er aus dem Quecksilber heraustritt, geöffnet. Eine Schraube auf dem Dache des Unterbrechers gestattet, die Scheibe mit den Kontakten mehr centralwärts oder peripher zu stellen. Dadurch kann die Stromschlussdauer verändert werden, denn je mehr die Scheibe an die Peripherie gerückt wird, um so längere Zeit bleibt das Kontaktsegment im Quecksilberkranze und um so grösser ist die Stromschlussdauer. Die Häufigkeit der Umdrehungen des Motors wird durch einen auf dem Schaltapparat angebrachten Regulierwiderstand geregelt und ist vollkommen unabhängig von der Kontaktdauer.

Durch die centrifugale Bewegung bei der Rotation des Unterbrechergefässes wird das Quecksilber stets zum Zusammenlaufen gebracht, so dass sich einzelne Tropfen gar nicht bilden können und eine Verschlammung ganz unmöglich ist. Es findet hier also fortlaufend eine „Selbstreinigung" des Quecksilbers statt.

Um von dieser für den Röntgenbetrieb so überaus wichtigen Thatsache einen unumstösslichen Beweis zu geben, der auch den grössten Skeptiker überzeugen muss, sind einige „Rotax"-Unterbrecher einer Röntgenröhrenfabrik zum Gebrauche übergeben worden, wo dieselben während 3 Monate täglich

8 Stunden hindurch im Betriebe gewesen sind. In dieser ganzen Zeit haben die Unterbrecher stets gleichmässig tadellos funktioniert, obwohl sie ad maximum belastet wurden, und als man am Ende der Probezeit die Unterbrechergefässe öffnete und das Quecksilber herausliess, erwies sich dieses unverändert rein und zeigte nicht die geringste Spur von Schlammbildung.

Der „Rotax"-Unterbrecher ist zur Unterbrechung von Gleichstrom jeder Spannung geeignet, was auch wieder einen bemerkenswerten Vorteil gegenüber dem Wehnelt-Unterbrecher darstellt, der bekanntlich weder bei ganz niedrigen Spannungen noch bei solchen über 150 Volt hinaus gebraucht werden kann.

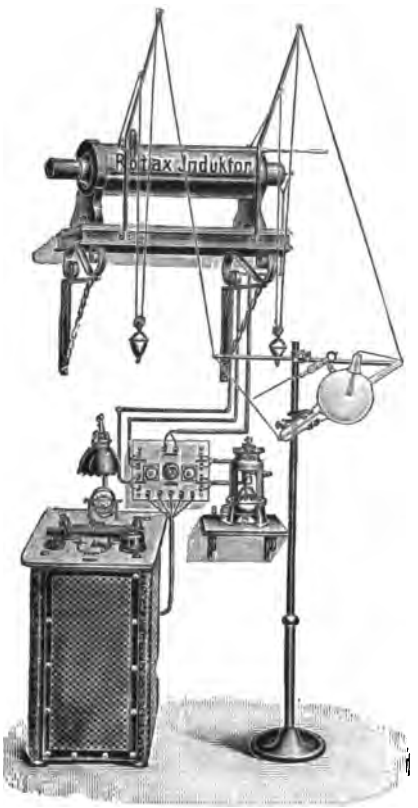

„Rotax"-Röntgen-Instrumentarium.

Je nach dem Härtegrade der Röntgenröhre beträgt die Stromstärke, welche beim „Rotax"-Unterbrecher verbraucht wird, $2^1/_2$—5 Ampère. Man reguliert sie auf zweierlei Weise, einmal durch den Widerstand im Primärstromkreis, zweitens durch die Veränderung der Stromschlussdauer, welche ihrerseits wiederum abhängig ist von der Stellung der Kontaktscheibe im Unterbrechergefäss. Allein durch die Veränderung dieser Stellung ist es möglich, die Spannung des sekundären Stromes innerhalb weiter Grenzen zu erhöhen oder zu erniedrigen, so dass die Röhre in dem einen Falle viel Strom, in dem anderen nur wenig Strom erhält. Dadurch ist man in der Lage, für jede Röhre den richtigen Belastungsgrad herzustellen und jede Überlastung sicher zu vermeiden.

Der „Rotax"-Unterbrecher kann an jeden Induktor, der mit einem Kondensator ausgestattet ist, angeschlossen werden. Es bedarf dazu keinerlei besonderer Änderungen am Instrumentarium, da der Unterbrecher gewissermassen eine allgemeine Gebrauchsfähigkeit besitzt. Trotzdem aber verdient es, darauf hingewiesen zu werden, dass Windungszahl der Primärrolle, Drahtquerschnitt, Dimensionierung des Eisenkerns u. s. w. eine Rolle spielen, und dass die zielbewusste Abstimmung dieser Faktoren die Leistungsfähigkeit des „Rotax"-Unterbrechers erheblich unterstützt und fördert. Deshalb ist ein komplettes „Rotax"-Instrumentarium, wo Induktor und Unterbrecher direkt harmonisch aufeinander abgestimmt sind, noch weit leistungsfähiger als wenn der Unterbrecher mit einem fremden Instrumentarium verbunden worden ist. Erst im „Rotax"-Instrumentarium kommt die unvergleichliche Wirksamkeit und Kraft des „Rotax"-Unterbrechers unbeschränkt zum Ausdruck.

In dem „Rotax"-Instrumentarium bietet sich uns eine moderne Röntgeneinrichtung, die wirklich fehlerfrei und vollkommen ist.

Correspondenzen.[1])

Zur Röntgenologie der Nieren, des Beckens und der Beckenorgane. Bei der Röntgenographie der Nieren, des Beckens und der Beckenorgane hat sich mir die aus der Chirurgie bekannte Beckenhochlagerung des zu untersuchenden Kranken als ein hervorragendes technisches Hilfsmittel erwiesen. Durch die Beckenhochlagerung werden Weichteile und störende Darmschlingen auf einfachem mechanischen Wege aus dem Operationsfelde eliminiert, und wir erzielen unter Zuhilfenahme der Kompressionsblende selbst bei sehr korpulenten Individuen sehr schöne röntgenographische Resultate.

Auch bei der Röntgentherapie von Tumoren der Nieren- und Beckengegend (z. B. Myomen des Uterus) kommt uns die Beckenhochlagerung zur Erzielung erhöhter Tiefenwirkung sehr zu statten. Es empfiehlt sich daher, Röntgentische künftig mit der Einrichtung für Beckenhochlagerung auszurüsten, wie solche auf meine Veranlassung von der Firma Reiniger, Gebbert & Schall, Aktiengesellschaft, Erlangen, bereits zur Ausführung gelangen. Dr. Eduard Gottschalk (Stuttgart).

---

[1]) Seitens der Redaktion der Fortschritte auf dem Gebiete der Röntgenstrahlen ist eine **Auskunftsstelle** für alle auf die Anwendung der Röntgenstrahlen sich beziehenden Angelegenheiten eingerichtet worden. Fragen medizinischer, physikalischer oder technischer Art werden beantwortet und, soweit dieselben von allgemeinem Interesse sind, unter dieser Rubrik publiziert. Alle Anfragen sind direkt an die Redaktion Prof. Dr. Albers-Schönberg, Klopstockstr. 10, Hamburg, zu richten.

Es dürfte unsere Leser interessieren, dass unserem geschätzten Mitarbeiter, Herrn Professor Dr. B. Walter in Hamburg, für die von ihm herrührende und auch unter seinem Namen allgemein bekannte Schaltung (**Walter-Schaltung**) des Röntgenapparates — mehrstiftiger Wehnelt-Unterbrecher in Verbindung mit veränderlicher Selbstinduktion der Primärspule — auf Veranlassung des Franklin-Institutes der Universität Phhiladelphia die John Scott-Medaille verliehen wurde.

Wie wir erfahren, hat Herr Dr. Immelmann, Berlin, die durch den Tod des Herrn Dr. Reichmann erledigte Redaktion der Zeitschrift für die ärztliche Praxis (Herausgeber: Prof. v. Noorden, Prof. Schleich, Prof. Nagel, Prof. Silex) übernommen.

Vereine und Kongresse.

Ärztl. Ver. in Hamburg. Sitzung 8. Januar 1907.

Lauenstein: **Röntgenplatten mit Transformation der Struktur des Calcaneus.** Es handelt sich um Veränderung des Knochens nach lange zurückliegenden Operationen; Taluexstirpation, osteoplast. Resektion n. Wladimiroff-Miculicz.

Dreifuss: **Angeborene linkskonvexe Dorsalskoliose.** Bei dem jetzt 11jähr. Mädchen fand sich auf dem Röntgenogramm als Grund der Skoliose das Fehlen der rechten Hälfte des II. Brustwirbels.

XVI. Versammlung der Deutschen otologischen Gesellschaft.

Voss-Königsberg i. Pr.: **Die Radiologie in der Ohrenheilkunde.** Er hebt die Wichtigkeit der Untersuchung hervor unter Vorzeigung von Röntgenogrammen, die teils von Lebenden, teils von Präparaten gewonnen sind. Er empfiehlt namentlich stereoskopische Röntgenogramme nach Präparaten als Grundlage für weitere Forschungen in anatomischer und diagnostischer Hinsicht.

Wassermann-München: **Die Bedeutung des Röntgenverfahrens für die Diagnose der Kieferhöhlen-, Siebbein- und Stirnhöhlenerkrankungen.** Bei Nebenhöhlenerkrankungen führt das Röntgenverfahren häufig schneller zum Ziel als andere Untersuchungsarten. Namentlich die Differentialdiagnose zwischen Stirnhöhlen- und Siebbeinzellenerkrankung ist mittels desselben schon oft bei erster Untersuchung möglich, während man sonst zu ihr oft viele Wochen gebraucht. In allen Fällen erwies sich die Anwendung des Röntgenverfahrens auch für die Art des operativen Vorgehens als wertvoll und gestattete später eine Kontrolle der Ergebnisse. Bei Heilung von Nebenhöhlenerkrankungen hellten sich frühere Trübungen auf.

Ärztl. Ver. in Frankfurt a. M. Sitzung 6. Mai 1907.

Becker: **Ein mit Radium behandelter Fall von Epitheliom.** Auf beiden Jochbögen des 75jähr. Kranken fanden sich Geschwüre von Erbsen-, bezw. Markstückgrösse; das grössere Geschwür bestand seit 7 Jahren. Neben Sol. Fowleri, die der Kranke schon vorher erhalten hatte und die beibehalten wurde, Bestrahlung mit 5 mg Radiumbromid von 2 Millionen Uraneinheiten an 12 verschiedenen Stellen, 30—60 Minuten lang. Im ganzen 23 Bestrahlungen in 15 Sitzungen. Über den Erfolg ist in dem Bericht nichts erwähnt. Mikroskopische Untersuchung der Geschwüre hat nicht stattgefunden.

Medizinische Gesellschaft in Kiel. Sitzung 2. Februar 1907.

Bering: **Demonstration der Quarzlampe.** Er berichtet gleichzeitig über die Wirkung ihres Lichtes auf Lupus; er hält sie für besser als die Finsenlampe. Auch bei Lupus erythematodes, Alopecia areata, Epheliden, Folliculitis barbae und verschiedenen andern Hautkrankheiten wurden Erfolge erzielt. Er stellt einen Kranken mit ausgedehnter Trichophytie am Körper vor, dessen Erkrankung durch Quecksilberlicht (Quarzlampe) sehr gut beeinflusst wurde, ebenso 2 mit Röntgenstrahlen erfolgreich behandelte Favusfälle. (S. a. Referat über die experimentellen Untersuchungen Berings.) ....p.

Gesellschaft für innere Medizin und Kinderheilkunde in Wien. Sitzung vom 23. Mai 1907.

Kienböck stellt einen durch Röntgenisierung geheilten Fall von **lymphatischer Leukämie** vor. Der Krankheitsbeginn liegt 4 Jahre zurück. Vor 2 Jahren 5 Millionen rote Blutkörperchen, 185 000 weisse, 15,9 % Hämoglobingehalt. Seit 2½ Jahren in Röntgenbehandlung. Milztumor und Drüsenschwellungen gingen schnell zurück, der Blutbefund wurde wesentlich gebessert. Patient wurde wieder arbeitsfähig. Auftretende Recidive reagieren prompt auf erneute Bestrahlung.

Sitzung vom 13. Juni 1907.

A. v. Decastello und R. Kienböck: **Über die Radiotherapie der Leukämie.** Die Verfasser berichten über ihre Erfahrungen bei der Röntgentherapie der Leukämie auf Grund von 18 eigenen Fällen (10 myelogene, 8 lymphatische Leukämien). Bei der myelogenen Leukämie tritt in 90 % der

Fälle zunächst bedeutende Besserung ein. Die wohl fast stets auftretenden Recidive lassen sich oft, selbst über Jahre hinaus, erfolgreich bekämpfen, doch wird die günstige Einwirkung mit der Zeit immer geringer, um zuletzt ganz zu versagen. Bei der lymphatischen Leukämie wird anfangs auch häufig allgemeine Besserung erzielt. D. u. K. sind der Ansicht, dass bei der lymphatischen Leukämie der jeweilige Grad der Anämie für die Prognose bestimmend ist, während bei der myelogenen Form die Krankheitsdauer und die Schwere der Anämie weniger ins Gewicht fallen gegenüber der „Akuität des Verlaufes". Die Verfasser gehen dann des näheren auf die Wirkungen der Röntgentherapie bei der Leukämie ein, die einzelnen Phasen der Behandlung werden eingehend erörtert. Nephritiden haben die Verfasser nicht beobachtet, eine bestehende Albuminurie wurde nicht verschlimmert. Bei der myeloiden Leukämie genügt schon die Bestrahlung der Milz allein, um eine günstige Einwirkung zu erzielen, bei der lymphatischen Leukämie dagegen reagieren nur die direkt bestrahlten Lymphome, die Fernwirkung äussert sich nur in der Verminderung der Granulocyten.

In der Diskussion erklärt Freund dieselben Beobachtungen gemacht zu haben. Er empfiehlt die Röntgenisierung mit Arsenbehandlung zu kombinieren und die Bestrahlung der Milz von mehreren Seiten vorzunehmen. Schwarz schliesst sich der Auffassung des Vortr. an, nach der die chronische Leukämie günstig reagiert, die akute sich refraktär verhält. Haenisch (Hamburg).

Journallitteratur.

Münchener medizin. Wochenschrift. Nr. 23.

Neumann und Fellner: **Über den Einfluss des Cholins und der Röntgenstrahlen auf den Ablauf der Gravidität.** Der Aufsatz ist eine Erwiderung der Angriffe von v. Hippel und Pagenstecher, welche das Zurückgehen der Schwangerschaft bei bestrahlten trächtigen Kaninchen der Bildung eines Leukotoxins zuschreiben. N. u. F. sind der Ansicht, dass die Schädigung der Ovarien die Schwangerschaft ungünstig beeinflusst.

von Hippel und Pagenstecher: **Über den Einfluss des Cholins und der Röntgenstrahlen auf den Ablauf der Gravidität.** Zurückweisung der oben von Neumann und Fellner ausgesprochenen Ansichten.

Gross: **Eine neue Magensonde für Röntgenzwecke.** Die undurchlässige Sonde belästigt den Kranken, während der Verdunkelung des Zimmers kann ihn der Arzt nicht genügend überwachen und übele Zufälle können eintreten. Deshalb hat die ver. Gummiwarenfabrik Harburg-Wien Magenröhren hergestellt, die einen deutlichen Schatten geben und gleichzeitig zum Aufblähen, bezw. Auspumpen des Magens verwendet werden können. Katheter, Darmrohre und Ureterenkatheter sollen sich auch herstellen lassen. Wodurch die Gummimasse für Röntgenstrahlen undurchlässig gemacht ist, wird in der Mitteilung nicht angegeben.

Heile: **Über neue Wege, die natürlichen Heilungsvorgänge des Körpers bei krankhaften Prozessen künstlich zu beschleunigen.** H. hat schon vor 3 Jahren darauf hingewiesen, dass in tuberkulösem Eiter nach Jodoformeinspritzung verdauende Fermente, die von einwandernden Leukocyten stammen, auftreten, durch deren Wirkung das Fibrin aufgelöst und der Eiter leichter aufgesaugt wird. Eine ähnliche Wirkung entfaltet die Biersche Stauung im Gewebe und auch die Röntgenbestrahlung. Nach Röntgenisierung tritt starker Kernzerfall ein, der sich durch Auftreten von Kernzerfallsprodukten im Urin kennzeichnet. Auch durch Alttuberkulin, Nucleinsäure und andere Mittel lässt sich, ähnlich wie durch Jodoform, eine Leukocytose erzeugen. Er hat diese experimentell festgelegten Thatsachen praktisch verwandt bei Behandlung von tuberkulösen Gelenken und Lupus. Die Leukocytose rief er hervor durch allmählich steigende Tuberkulingaben (Anfangsgabe $^1/_{10}$ mg), die starke Entzündung, auch Fieber, hervorriefen. Auf der Höhe der Reaktion legte er die Stauungsbinde an und nach 1—2 Stunden bestrahlte er mit mittelharter Röhre 1—2 Min. Danach liess er die Stauungsbinde noch 12 Stunden liegen, um die freigewordenen endozellulären Fermente möglichst lange festzuhalten. Er hatte sehr gute Erfolge, sowohl liess der Schmerz nach als auch wurde die Beweglichkeit besser. Man muss bei den gestauten Körperteilen sehr vorsichtig bestrahlen, da leicht Verbrennung eintritt. Auch bei septischen Zuständen, Phlegmonen, Erysipel, sah er schnelleres Schwinden von Infiltrationen nach Bestrahlung der gestauten Teile. Bei einem Kranken mit verjauchtem Zungenkrebs wurde das Geschwür durch sehr kräftige Bestrahlungen zur Reinigung gebracht. Die Drüsen am Kieferwinkel, metastatisch erkrankt, erweichten etwa 3 Wochen nach Beginn der Zungenbestrahlung und er konnte aus ihnen eine dünne Flüssigkeit aussaugen, die beim Absitzen einen Bodensatz von zerfallenen Leukocyten und fettig entarteten Krebszellen gab mit überstehender klarer Flüssigkeit. Beide waren keimfrei und hatten stark Fibrin verdauende Kraft, während Brei aus andern Krebsen letzteres in keiner Weise beeinflusste. Er nimmt an, dass aus der bestrahlten

Zunge Leukocyten schnell in die Drüsenpakete einwanderten und durch Fermentabspaltung diese erweichten. Er betont, dass die Beobachtungen noch nicht zahlreich und sicher genug sind, um schon eine Methode zur Behandlung aller oben genannten Krankheiten darauf zu gründen. Die Bestrahlungen wurden von Alban Köhler-Wiesbaden gemacht.

Seufferheld: **Ein Fall von Pleuritis interlobaris dextra serosa.** Durch Röntgenographie gelang die frühzeitige, sichere Diagnose dieser schwer feststellbaren Erkrankung. Das Krankheitsbild war so unbestimmt, dass sich nach den gewöhnlichen physikalischen Untersuchungsverfahren keine Diagnose stellen liess. Auch der Verlauf konnte gut verfolgt werden.

Jollasse: **Über den derzeitigen Stand der Röntgendiagnostik bei Magen- und Darmkrankheiten.** Die Mitteilung wird durch einen kurzen historischen Überblick eingeleitet. Es lassen sich durch das Wismutverfahren (entweder Wismut-Griessbrei oder Holzknechtsche Wismut-Milchzuckerpaste) nachweisen: 1. Verengungen in der Speiseröhre und Fremdkörper, die an sich durchlässig sind für Röntgenstrahlen. 2. Die verschiedenen normalen Lagen des Magens und seine Ausdehnung. 3. Seine Motilität, und zwar sowohl die des gesunden, wie des kranken Magens. Man kann Peristaltik und Antiperistaltik, wenn sie stark genug sind, direkt auf dem Schirmbild sehen, sonst ist man imstande, sie indirekt durch das Verfahren mit der wismutgefüllten Fibrodermkapsel nach Schwarz nachzuweisen. Letztere dient auch dazu 4. die verschiedenen Grade des Salzsäuregehaltes festzustellen. 5. Lageveränderungen des Magens sind auf keine Weise so leicht und ohne Belästigung für den Kranken nachweisbar als durch die Durchleuchtung. (Gastroptose.) 6. Formveränderungen, die durch Geschwülste erzeugt sind, kann man nur auffinden bei gewisser Grösse und Lage derselben. Verengerungen dagegen sind leicht und mit grosser Sicherheit festzustellen (Sanduhrmagen, Pylorusstenose). 7. In manchen Fällen gelingt es, Magengeschwüre durch das auf ihm haftende Wismut sichtbar zu machen. 8. Während der Dünndarm nur unvollkommen sichtbar zu machen ist, gelingt dies um so besser mit dem Dickdarm, sowohl durch Wismuteinläufe wie durch die Wismutmahlzeit. Verlagerungen, Formveränderungen und dgl. sind mit Sicherheit auffindbar. — Von grosser Wichtigkeit ist das Röntgenverfahren gewesen zum Nachweis der normalen Form und Lage des Magens. Durch dasselbe haben wir ganz unerwartete Aufschlüsse in dieser Hinsicht erhalten (vertikale Lage, Vorhandensein einer sogen. „Hubhöhe", Lage des Magens hauptsächlich links der Mittellinie, Magenblase). Bei Gastroptose konnte Jollasse die Wirkung einer richtig angelegten Bandage auf die Korrektur der Lage feststellen. Während genügend grosse Geschwülste durch die Formveränderung nachweisbar sind, kann man natürlich nicht feststellen, ob sie Carcinome sind. Auch ob eine klinisch festgestellte, röntgenographisch nachweisbare Krebsgeschwulst operabel ist, kann durch die Durchleuchtung nicht entschieden werden. Jollasse wendet in den meisten Fällen den Leuchtschirm bei den Magenuntersuchungen an und fertigt sogen. Schirmpausen an. Schliesslich betont er noch, dass die Röntgenuntersuchung kein Konkurrenzverfahren, sondern ein Ergänzungsverfahren zu den alten Untersuchungsmethoden sein soll.

Wichmann: **Experimentelle Untersuchungen über die biologische Tiefenwirkung des Lichtes der medizinischen Quarzlampe und des Finsenapparates.** Da nur lebendes Gewebe für die Beurteilung der biologischen Wirkung massgebend sein kann, benutzte W. im Gegensatz zu Kromayer, der die Einwirkung auf photographisches Papier zur Beurteilung anwandte, die Haut des Armes und schaltete das Ohr eines Kaninchens zwischen sie und die Lampe. Natürlich wurden alle sonst bei therapeutischer Bestrahlung benutzten Regeln befolgt und Wasserkühlung-Kompression angewandt. Bei Verwendung der Quarzlampe mit einfachem Kühlwasser entstand auf der Haut der Versuchsperson eine viel geringere und schneller verschwindende Rötung und Entzündung als bei Anwendung der Finsen-Reyn-Lampe. Ebenso konnte er bei Behandlung eines Lupusherdes mit Quecksilberlicht nur vorübergehende Heilung erzielen. Ganz anders verhielt sich die Wirkung der Quarzlampe, wenn dem Kühlwasser Methylenblau $^1/_{10000}$ zugesetzt wurde. Ihre Wirkung in die Tiefe war danach der Wirkung der Finsen-Reyn-Lampe bedeutend überlegen. Ähnliches beobachtete er, wenn er zwischen Lampe und Haut eine sehr dünne organische Membran als Filter einschaltete. Er erklärt die Wirkung des filtrierten Quecksilberlichtes damit, dass durch die nun nicht mehr vorhandenen sehr kurzwelligen ultravioletten Strahlen keine Oberflächenentzündung mehr ausgelöst wird, welche das Durchdringen der Strahlen von grösserer Wellenlänge hindert. Falls sich diese Beobachtungen bestätigen sollten, giebt er der Quarzlampe vor der Finsenlampe den Vorzug, weil sie erlaubt grössere Flächen zu behandeln, ihre Anwendung und Bedienung sehr einfach und ihr Stromverbrauch sehr gering ist.

Deutsche mediz. Wochenschr. Nr. 21.

Schäffer: **Neue Principien bei der Konstruktion von Röntgenröhren.** 1. Regeneriervorrichtungen. Sie gestatten den längeren Gebrauch der Röhren. 2. Anbringung von Vorrichtungen, welche die Schliessungsinduktion unterdrücken. (Ventilröhren, Funkenventil, Drosselspule.) 3. Umgebung der Antikathode mit Metallrohr, das nur für den centralen Teil der Strahlen eine Öffnung hat. (Idealröhre von Dessauer.) Die durch Einstellung einer Funkenstrecke an der Röhre veränderliche negative Ladung des Metallrohres

erlaubt die Härte der Röhre ohne Vakuumänderung abzuändern. (Neue Principien sind die sehr kurz vorgebrachten Thatsachen nicht, sondern diese werden schon seit Jahren bei der Konstruktion der Röhren verwandt. Ref)

Medizinisch-naturwissenschaftl. Archiv. I, 1.

Bering: **Über die Wirkung violetter und ultravioletter Lichtstrahlen.** Die Arbeit wird eingeleitet mit einem geschichtlichen Überblick über das bisher überhaupt von der Einwirkung des Lichtes auf den Organismus Bekannte, unter Anführung der einschlägigen, in der älteren Zeit sehr spärlichen Litteratur. Erst seit Finsen und durch dessen planmässige Arbeit kann man aber von einer eigentlichen „Lichtheilkunde" sprechen. Seinen eigenen Untersuchungen hat er folgende Aufgaben gestellt: 1. Wie verhält sich die Tiefenwirkung der einzelnen Lichtquellen zu einander? 2. Kann man die reduzierenden und oxidierenden Fähigkeiten des Lichtes auch im Gewebe nachweisen? 3. Kann man durch direkte Bestrahlung den gesamten Organismus beeinflussen, und in welcher Richtung? Seine Untersuchungen erstreckten sich auf Sonnenlicht, diffuses Tageslicht, Finsen-Reyn-, Uviol- und Quarzlampe. Reduktionsversuche. Er benutzte zu ihnen alkoholische und Glycerinchinalösung, alkohol. Vanillinlösung und hauptsächlich die Lösung des Ederschen Photometers: Mischung von neutralem Ammoniumoxalat mit Sublimat, in welcher unter Lichtwirkung Calomel ausfällt. Versuchsergebnis: Die Uviollampe reduziert stärker als Sonnenlicht, die Finsen-Reyn-Lampe doppelt so stark als die Uviollampe und die Quarzlampe 6mal so stark. Versuche über Durchdringungsfähigkeit. Als Reagens wurde sowohl die Edersche Lösung wie die Haut von lebenden Menschen (Unterarm, stets dieselbe Versuchsperson) benutzt. Als Strahlenfilter dienten frisch abgezogene Mäusehäute und Papierblätter. Ergebnis: das Licht der Quarzlampe drang bedeutend stärker durch als das der Uviol- und Finsen-Reyn-Lampe, sowohl ohne wie mit Methylenblaulösung 1:10000 im Kühlwasser. Durch Methylenblau werden nur die ganz kurzwelligen, Erythem erzeugenden Strahlen ausgeschaltet, während die in die Tiefe wirkenden ungehindert durchgehen. Nachweis von oxydierender und reduzierender Wirkung im Gewebe. Durch Einspritzung von Ederscher Lösung unter die Haut von Mäusen und Meerschweinchen in der Dunkelkammer und nachherige Bestrahlung konnte er mit der Tiefe abnehmende Calomelausfällung nachweisen. Methylenblau in ein Kaninchenohr gespritzt wird durch Belichtung schnell zu Methylenweiss reduziert. Aus dem Blutspektrum eines bestrahlten Kaninchenohres verschwindet der Absorptionsstreifen des Oxyhämoglobins. Bei Belichtung des ganzen Körpers konnte er die Vermehrung der roten Blutzellen und des Hämoglobingehaltes nachweisen. Er schliesst aus seinen Versuchen: 1. Dass die Quarzlampe allen andern in ihrer chemischen Wirkung überlegen ist; 2. dass ultraviolettes Licht oxydierende und reduzierende Vorgänge im Gewebe steigert; 3. dass diese Strahlen den Gesamtorganismus beeinflussen.

.... p.

Medicinische Klinik. 1907. Nr. 15.

F. Warburg-Köln: **Die Veränderungen der Lunge im Röntgenbilde bei Lungenerkrankungen, insbesondere der Lungentuberkulose.** Nach einem am 3. Dezember 1906 im allgemeinen ärztlichen Vereine in Köln gehaltenen Vortrage giebt Warburg eine kurze Übersicht über unsere Kenntnisse der Röntgendiagnostik der Lungenerkrankungen. Der Arbeit ist eine Tafel mit 6 Abbildungen beigegeben.

Paul Krause (Jena).

Wiener klinische Rundschau. Nr. 30.

Einhorn und Cole-Newyork: **Über Röntgenographie des Magens.** 7 Reproduktionen von Magen- und Darmaufnahmen mit der Wismutmethode.

Nr. 31, 32 und 33.

Epstein: **Über die Einwirkung der Röntgenstrahlen auf den Verlauf der lymphatischen und der myelogenen Leukämie.** E. bringt die Krankengeschichten von 4 genau beobachteten Fällen chronischer Leukämie (2 lymphatischen und 2 myelogenen) aus der Abteilung Kienböcks. Sämtliche Fälle zeigen wesentliche Besserung unter der Röntgenisierung. Der die beiden myelogenen Fälle komplizierende Priapismus geht schnell zurück. Beachtenswert sind die theoretischen Erörterungen, mit denen E. die Einwirkung der Röntgenstrahlen zu erklären sucht.

Wiener klinische Wochenschrift. Nr. 29.

van de Velde-Haarlem: **Neueres über die Hebotomie.** Kritischer Überblick über die beckenerweiternden Operationen. V. tritt warm für die Hebotomie ein und kommt zu dem Schluss, dass die Hebotomie nicht nur bei Beckeneingangsverengerungen, sondern auch bei Beckenausgangsverengerungen ausgezeichnete Resultate erzielen kann, und dass die erreichte, bleibende Erweiterung von bedeutendem praktischem Nutzen bei folgenden Geburten ist. Eine Anzahl Röntgenogramme erläutert und bestätigt seine Auseinandersetzungen.

Deutsche Militärärztliche Zeitschrift. 36. Jahrgang. 12. Heft. 20. Juni 1907.

Krebs: **Die Behandlung der Leukämie.** K. giebt einen orientierenden Überblick über die Entwicklung und den derzeitigen Stand der Röntgentherapie der Leukämie. Er teilt die zurzeit herrschende

Auffassung und führt einen eigenen typischen Fall mit Krankengeschichte an. Er empfiehlt gleichzeitig Arsen anzuwenden in Form des Liq. Fowleri oder der Atoxylinjektionen.

Zeitschrift für orthopädische Chirurgie. 1907. XVIII. Bd. 1. u. 2. Heft.

Spišić: **Ein weiterer Beitrag zur Kenntnis des kongenitalen Femurdefektes.** Eingehende kasuistische Mitteilung eines Falles von kongenitalem Femurdefekt, bei dem sich die Ursache der Missbildung nachweisen, sowie der Zeitpunkt ihres Beginnes mit ziemlicher Genauigkeit feststellen liess.

Preiser: **Ein Fall von doppelseitiger „schnappender Hüfte", kombiniert mit willkürlicher Subluxation beider Schenkelköpfe.** Der Überschrift ist nur hinzuzufügen, dass es sich um einen 44jährigen Herrn handelt, der seit frühester Jugend willkürlich beide Hüften subluxieren konnte (durch Beugung und Innenrotation). Wahrscheinlich fehlt beiderseits, wie in dem Braunschen operierten Fall, der Limbus cartilagineus, so dass es sich wohl dabei um ein Anstemmen des Kopfes auf den hinteren Pfannenrand handelte. Die Verschiebung bei der Subluxation war auch im Röntgenogramm zu sehen. Im Moment des „Herausschnappens" sprang zugleich die Sehne des Glutaeus maximus hinter der Rückseite des Trochanter maior auf dessen Aussenseite hervor, so dass es sich um die in der Überschrift wiedergegebene seltene Kombination handelte, wie sie Perrin 1859 beobachtet hatte. Die beigegebenen Röntgenogramme in normaler, resp. subluxierter Haltung illustrieren den Vorgang.

Ghiulamila: **Kasuistische Mitteilungen.** 1. Angeborener Mangel eines Rückenwirbelkörpers mit nachfolgender Kyphose. Bei einer, von anderer Seite anfänglich auf Rhachitis oder Tuberkulose zurückgeführten kyphotischen Wirbelsäulenverkrümmung bei einem 7jährigen Mädchen konnte G. auf Grund der beigegebenen Röntgenogramme mit Sicherheit die Diagnose: kongenitaler Defekt eines Wirbelkörpers stellen. Durch Massage, Gymnastik, gewaltsame Redression u. s. w. gelang es dem Verf. die Wirbelsäule gerade zu stellen und durch ein Stützkorsett in normaler Stellung zu erhalten. 2. Angeborene Coxa vara und tuberkulöse Coxitis. Bei einem 9jährigen Mädchen schwankte die Diagnose zwischen Coxa vara und Coxitis. Das Röntgenogramm liess eine doppelseitige Coxa vara mit gleichzeitiger tuberkulöser Coxitis auf der erkrankten Seite erkennen. 3. Eine besondere angeborene Difformität des Hüftgelenkes. Die 13jährige Patientin zeigte die Symptome der angeborenen Hüftluxation: den charakteristischen Gang, das Hinken, die Exkursionen des grossen Trochanters u. s. w., indessen waren die pathologischen Verhältnisse nicht ausgesprochen genug, vor allem die Verschiebung des Kopfes nicht so stark wie bei der eigentlichen Luxation, so dass klinisch eine Subluxation angenommen werden musste. Das Röntgenogramm schloss eine Luxation aus und liess als Ursache für die Symptome eine durch abnormen Verknöcherungsprozess abgeflachte und erweiterte Pfanne mit mangelhaft entwickeltem Schenkelkopf erkennen. 4. Gleichzeitiger Bruch des oberen Endes des ersten Metakarpalknochens und des Os trapezium. G. nimmt folgenden Bruchmechanismus an: der ausgleitende 60jährige Patient stützte sich mit der Hand auf einen Stuhl so, dass „der resistente Stuhlrand wie ein Keil zwischen Daumen und Zeigefinger eindrang"; in entgegengesetzter Richtung wirkte der Processus styloides radii mit der nachfolgenden Körperlast „wie ein kleiner spitzer Nagel". Das Röntgenogramm erklärt den Vorgang sehr deutlich.

Rath: **Ein Fall von Spätrhachitis.** Eingehende Krankengeschichte und genauer, sehr interessanter Röntgenbefund einer 20jährigen, infantilen Patientin, bei der die Diagnose zwischen Osteomalacie des Kindesalters und Rhachitis in der Adolescenz schwankte (ev. Osteomalacia rhachitiformis). Der glänzende Erfolg einer Phosphormedikation, der auch auf den Röntgenogrammen in augenfälliger Weise hervortritt, spricht entscheidend für die Annahme einer echten Rhachitis der späteren Kinderjahre. (Rhachitis tarda.)

Lilienfeld: **Über die sogenannten Tarsalia, die inkonstanten accessorischen Skelettstücke des Fusses und ihre Beziehungen zu den Frakturen, im Röntgenbild.** L. hat die den Anatomen schon lange mehr oder weniger bekannten Tarsalia, deren genaue Kenntnis jetzt seit der Röntgenära sich als durchaus erforderlich erweist, zum Gegenstand einer eingehenden Bearbeitung gemacht. Er fasst seine Ausführungen in folgenden Sätzen zusammen: „Die Tarsalia, besonders das Tibiale externum, Trigonum und Peroneum sind keine seltenen Erscheinungen. Sie sind zu den inkonstanten accessorischen Skelettstücken zu zählen und nicht nur anatomisch wichtig, sondern ihre Kenntnis ist für den Chirurgen unbedingt notwendig, um Verwechslungen mit Produkten von Frakturen zu vermeiden. Die Tarsalia werden im frühen Embryonalstadium hyalinknorpelig angelegt, lassen sich durch die Säugetierreihe verfolgen und haben typische Lagebeziehungen zu den bleibenden Knochen des Skeletts, mit denen sie entweder durch Synostose oder durch ein echtes Gelenk verbunden sind. Die Tarsalia haben für den Aufbau des knöchernen Fusses keine wesentliche Bedeutung mehr, desto interessanter sind sie aber als Überbleibsel einer früheren Entwicklungsstufe des menschlichen Skelettes. Die Tarsalia sind nicht zu den Sesambeinen zu rechnen, von denen sie sich, abgesehen von ihrer Inkonstanz, durch eine Reihe von Eigenschaften unterscheiden. Ebensowenig sind sie als persistierende Epiphysen zu deuten."

Haenisch (Hamburg).

Vierteljahrsschrift der Naturforschenden Gesellschaft in Zürich. Bd. 52, pag. 249—265. 1907.

H. Zuppinger: **Zur Absorption der Röntgenstrahlen.** Verf. legt dar, dass es auch für die medizinische Verwendung der Röntgenstrahlen oft von Wichtigkeit sei, ihr Durchdringungsvermögen für die verschiedenen in Frage kommenden Stoffe zahlenmässig angeben zu können und dass man zu diesem Zwecke nur den sog. Absorptionskoeffizienten α der betreffenden Stoffe für die verschiedenen Strahlenhärten zu ermitteln habe. Es berechnet sich nämlich dann die Intensität i der Strahlung nach Durchdringung einer Schichtdicke x des Stoffes aus der einfallenden Intensität I einfach durch die Gleichung

$$i = Ie - \alpha x,$$

wo e die Basis des natürlichen Logarithmensystems bedeutet. Der Umstand, dass die Strahlung einer Röntgenröhre nicht homogen ist, sondern stets aus einem Gemisch von Strahlen mit verschiedenen α besteht, bedingt zwar, dass die obige Formel niemals ganz genau zutrifft; jedoch soll sie für die Praxis in der Regel ausreichend sein. Natürlich ist aber zu berücksichtigen, dass der Wert von α auch für denselben Stoff sich mit der Härte der Strahlung ändert; und ferner muss bei der experimentellen Bestimmung dieser Grösse die Wirkung der im absorbierenden Stoffe entstehenden sekundären Röntgenstrahlen möglichst vermieden werden, was durch Anwendung dünner Schichten desselben geschieht. Verf. hat weiter für die Stoffe Luft, Wasser und Glas je einen Wert von α bestimmt und giebt dafür, wenn man x in Zentimetern ausdrückt, bezw. die Zahlenwerte 0,00098, 0,77 und 2,13 an, wobei die erste und letzte Zahl für eine Röhrenfunkenlänge von 8 cm (ca. 5—6 W) und die mittlere für eine solche von 4,5 cm (ca. 4—5 W) gilt. Die benutzten Schichtdicken lagen für Luft zwischen 70 und 150 cm, bei Wasser zwischen 1 und 2 cm und bei Glas zwischen 0,6 und 1 cm. Mit Hilfe dieser Werte von α ergiebt sich dann z. B., dass die betr. Strahlung durch Absorption in 50 cm Luft um ca. 5 % abgeschwächt wird, während vom Wasser eine Schicht von 1 cm Dicke schon 54 % und vom Glase eine ebenso dicke Schicht sogar schon 88 % der angegebenen Strahlung absorbiert. — Referent hat nun hierzu zu bemerken, dass Verf. die Bedeutung des Absorptionskoeffizienten in diesem Falle doch etwas überschätzt — oder doch wenigstens nicht genügend betont hat, dass derselbe sich auch bei gleich bleibender Röhrenhärte mit der Dicke des in Frage kommenden Stoffes meist ganz erheblich ändert. Diese Tatsache wurde zuerst bekanntlich von Röntgen in seiner dritten Mitteilung nachgewiesen, und es berechnet sich denn auch z. B. aus den dort angegebenen Zahlen der „Durchlässigkeit" des Aluminiums für die mittelharten Strahlen der Röhre Nr. 3 die Grösse des Absorptionskoeffizienten bei Anwendnng von 1 mm Schichtdicke zu 8,0, bei 2 mm dagegen zu 6,0, während Referent bei Anwendung von 0,3 mm Schichtdicke desselben Metalls für eine ähnliche Röhrenhärte $\alpha = 18{,}6$ gefunden hat (s. seine in diesem Hefte enthaltene Original-Abhandlung: „Über die Strahlungsregionen u. s. w."). Auch die Zahl, welche Verf. für Glas gefunden hat (2,13) liegt ganz ausserhalb des Bereiches der dafür vom Referenten angegeben Werte (13–18), was eben in der Hauptsache wieder daran liegt, dass ersterer mit Schichtdicken von 6—10 mm, letzterer dagegen mit solchen von etwa 0,5 mm gearbeitet hat.

Verhandl. der Deutsch. Physik. Ges. Bd. 9, p. 306. 1907.

Pohl: **Die Bildung von Gasblasen in den Wänden erhitzter Entladungsrohre.** Verf. hat die auf S. 226 dieses Bandes besprochenen Versuche von Campbell Swinton über die Gasokklusion in den Glaswänden von Vakuumröhren nachgeprüft und ist dabei zu einer wesentlich anderen Auffassung derselben gelangt als dieser. Während nämlich dieser Beobachter meinte, dass die Gasblasen, welche er in den von den Kathodenstrahlen getroffenen Teilen der Glaswand seiner Vakuumröhren nach dem Erhitzen derselben fand, durch den Entladungsvorgang mechanisch hineingeschossen seien, kommt P. zu dem Ergebnis, dass dieselben hier überhaupt erst durch die nachträgliche Erhitzung des Glases entstehen, und zwar lediglich infolge einer chemischen Verbindung des Glases mit dem Aluminium, welches durch den Entladungsvorgang auf die betreffenden Stellen der Glaswand verstäubt wurde. Denn wenn man vor dem Erhitzen des Glases diesen Aluminiumbeschlag durch Königswasser oder dergl. bis auf die letzten Reste ablöst, so erhält man beim Erhitzen des Glases die von Swinton beobachteten Gasblasen nicht mehr. Durch diesen und andere Versuche des Verf. kann es demnach wohl als erwiesen gelten, dass das allmähliche Verschwinden des Gases unserer Entladungsröhren — infolge des Stromdurchgangs durch dieselben — nicht, wie es nach den Swintonschen Versuchen schien, darauf zurückzuführen ist, dass das Gas bei der Entladung in die Glaswand hineingeschossen wird. Vielmehr gewinnt dadurch die in dem nachstehenden Referat dargelegte Auffassung dieses Vorganges beträchtlich an Wahrscheinlichkeit, eine Auffassung, nach der es sich dann allerdings bei den, durch das Erhitzen des Glases frei werdenden Gasen lediglich um okkludierte handeln würde.

Zeitschrift für Elektrochemie. Bd 12, p. 365 und 869. 1906.

Kohlschütter und Müller: **Über kathodische Verstäubung von Metallen in verdünnten Gasen.**

Kohlschütter: **Zur Kenntnis der kathoden Verstäubung in verdünnten Gasen.** Wenn man durch eine mit Metallelektroden versehene und mit einem stark verdünnten Gase gefüllte Glasröhre

längere Zeit einen elektrischen Gleichstrom oder gleich gerichtete Stromstösse hindurchschickt, so findet bekanntlich stets eine mehr oder weniger starke Zerstäubung des Metalles der Kathode statt, indem das zerstäubte Metall sich in der Nähe dieser Elektrode an der inneren Glaswand der Röhre als glänzender Spiegel niederschlägt. Die Stärke dieser Kathodenzerstäubung ist bei verschiedenen Metallen verschieden, sie ist stark beim Platin und Kupfer, viel schwächer beim Eisen und Nickel und noch schwächer beim Aluminium; daher die Kathoden der Röntgenröhren stets aus letzterem Metall gemacht werden. Hittorf war der Ansicht, dass diese Zerstäubung nichts anderes als eine gewöhnliche Verdampfung des Metalles — infolge der grossen sich an der Kathode entwickelnden Wärme, sowie auch des niedrigen Druckes im Entladungsrohr — sei. Dass diese Ansicht jedoch nicht richtig ist, beweist u. a. schon der Umstand, dass in einer Röntgenröhre mit einfacher Antikathode die letztere viel heisser wird als die Kathode und doch weit weniger verstäubt als sie — zumal wenn beide aus demselben Metall genommen werden. Crookes ferner stellte sich die Kathodenverstäubung als eine „elektrische Verdampfung" vor, d. h. es sollten infolge des an der Kathode herrschenden hohen Spannungsgefälles einzelne Moleküle derselben durch die elektrostatische Abstossung zwischen ihrer Ladung und derjenigen der übrigen Teilchen der Kathode aus dem molekularen Zusammenhang losgerissen werden. Granquist wandte jedoch gegen diese Auffassung ein, dass dann diese zerstäubte Metallmenge proportional der in der Umgebung der Kathode herrschenden Potentialdifferenz sein müsse, während er diese Menge proportional dem Produkt aus dem Kathodenfall und der Stromstärke, d. h. also proportional dem elektrischen Energieverbrauch zwischen Kathode und umgebender Gasschicht gefunden hatte. — Eine Auffassung nun, welche nicht bloss mit diesem, sondern auch allen sonstigen Versuchsergebnissen in Einklang zu sein scheint, wird in den in der Überschrift genannten Arbeiten vorgetragen, und zwar ist dieselbe um so wahrscheinlicher, als sie zugleich auch eine sehr einleuchtende Erklärung für das allmähliche Verschwinden des Gasinhaltes derartiger Entladungsröhren infolge des Stromdurchgangs giebt. Nach den Verfassern handelt es sich nämlich bei der kathodischen Metallzerstäubung um eine vorübergehende chemische Verbindung des Elektrodenmetalles mit dem Gasinhalt der Röhre, eine Verbindung, die wahrscheinlich durch die momentan ganz ausserordentlich grosse Energie der auf die Kathode zufliegenden Kanalstrahlenteilchen erzeugt wird und deren Moleküle dann sofort nach ihrer Bildung von der Kathode fortgeschleudert werden und sich an der gegenüberliegenden Glaswand wieder zersetzen — und zwar unter Bildung des erwähnten Metallspiegels, in welchem dann das wieder frei gewordene Gas grösstenteils okkludiert wird (s. auch das vorstehende Referat). — Was aber besonders für die Theorie der Verf. spricht, ist die bereits mehrfach beobachtete Erscheinung, dass die Stärke der kathodischen Zerstäubung nicht bloss vom Kathodenmetall, sondern auch sehr wesentlich von der Art des in der Röhre enthaltenen Gases abhängig ist. So z. B. zerstäubt eine Aluminiumkathode in einer mit verdünntem Argon gefüllten Röhre sehr lebhaft, bei Füllung mit Luft, Sauerstoff, Stickstoff, Wasserstoff oder Helium dagegen nur sehr wenig.

Proceedings of the Royal Society. Ser. A. Vol. 79, p. 442. 1907.

Innes: **Über die Geschwindigkeit der Kathodenstrahlen, welche von verschiedenen Metallen unter dem Einfluss von Röntgenstrahlen ausgesandt werden, und ihre Tragweite für die Theorie der atomistischen Zersetzung.** Verf. bestimmt auf photographischem Wege für die unten angegebenen Metalle die Grösse der magnetischen Ablenkung derjenigen sekundären Kathodenstrahlen, welche von ihnen ausgesandt werden, wenn sie im Vakuum von Röntgenstrahlen getroffen werden. Daraus berechnet er dann folgende Geschwindigkeitsgrenzen dieser Strahlen, indem er für das Verhältnis ihrer elektrischen Ladung zu ihrer Masse die für Elektronen (Kathodenstrahlenteilchen) stets gefundene Zahl $1{,}7 \cdot 10^7$ benutzt (s. jedoch Bestelmeyer, S. 137 dieses Bandes):

Geschwindigkeitsgrenzen der sekundären Kathodenstrahlen

des Metalles	für weiche Primärstrahlen	für harte Primärstrahlen
Zink	6,0 bis $6{,}4 \cdot 10^9$	—
Silber	6,0 „ $7{,}2 \cdot 10^9$	6,1 bis $8{,}0 \cdot 10^9$
Platin	6,1 „ $7{,}5 \cdot 10^9$	6,4 „ $8{,}1 \cdot 10^9$
Gold	6,1 „ $7{,}5 \cdot 10^9$	6,2 „ $8{,}1 \cdot 10^9$
Blei	6,3 „ $7{,}6 \cdot 10^9$	6,3 „ $8{,}3 \cdot 10^9$

Die Geschwindigkeit der jeweilig schnellsten dieser Elektronen ist demnach für harte Primärstrahlen nicht unbeträchtlich grösser als für weiche, und sie scheint auch für beide Strahlengattungen etwas mit dem Atomgewicht des getroffenen Metalles zu wachsen. Die Geschwindigkeiten erwiesen sich ferner unabhängig von dem Abstand zwischen Metall und Röntgenröhre, d. h. also von der Intensität der auf

ersteres fallenden primären Röntgenstrahlung. Diese Thatsache spricht nach Ansicht des Verf. besonders stark für die zuerst von Bumstead (s. S. 226 dieses Bandes) ausgesprochene Vermutung, dass die Röntgenstrahlen in allen von ihnen getroffenen Stoffen eine atomistische Zersetzung hervorrufen; denn danach wären die hierbei ausgesandten Kathodenstrahlen ja nicht ein Produkt jener Strahlen selbst, sondern vielmehr erst ein solches des dadurch hervorgerufenen Atomzerfalles. Nach Ansicht des Referenten ist dann aber wieder schwer zu verstehen, wie die Härte der einfallenden Röntgenstrahlen einen Einfluss auf die Geschwindigkeit der sekundären Kathodenstrahlen haben kann.

Proceedings of the Royal Society. Ser. A. Vol. 79, p. 391. 1907.

Campbell Swinton: **Die mechanischen Wirkungen der Kanalstrahlen.** Als Kanalstrahlen bezeichnet man bekanntlich die in dem Luftraum vor der Kathode entstehenden, sich von hier aus aber in entgegengesetzter Richtung wie die Kathodenstrahlen, d. h. also auf die Kathode zu ausbreitenden elektrisch positiv geladenen Gasionen. Dieselben sind am besten auf der Rückseite einer durchlöcherten Kathode zu beobachten, da sie in diesem Falle durch die Kanäle derselben hindurchfliegen, und dann das Gas hinter der Kathode lediglich durch sie, d. h. also ungestört durch die Kathodenstrahlen, zum Leuchten gebracht wird. — Verf. weist nun in vorliegender Abhandlung nach, dass auch die Kanalstrahlen ebenso wie die Kathodenstrahlen mechanische Wirkungen hervorbringen, d. h. leichte Räder mit Flügeln aus Glimmer oder Aluminiumblättchen in Umdrehung versetzen. Diese Wirkung derselben ist aber erheblich schwächer als die der zugehörigen Kathodenstrahlen, denn wenn ein solches schiffsschraubenartiges Rädchen unmittelbar vor der Kathode angebracht wird, wo ja nach dem obigen beide Strahlungen zugleich vorhanden sind, sich aber in entgegengesetzter Richtung bewegen, so dreht sich dasselbe stets in derjenigen der Kathodenstrahlen. Dies ist übrigens nach Ansicht des Referenten auch schon deswegen zu erwarten, weil ja auch die Wärmewirkung der Kathodenstrahlen ganz erheblich viel stärker ist als die der Kanalstrahlen, eine Thatsache, die einfach daraus folgt, dass auf der Antikathode einer Röntgenröhre eine erheblich grössere Wärmemenge zum Vorschein kommt als auf der Kathode. Als eine bisher nicht erklärte Merkwürdigkeit ergab sich jedoch bei diesen letzteren Versuchen des Verf. die Thatsache, dass die Drehung im Sinne der Kathodenstrahlen nur bei derjenigen seiner Röhren stattfand, in welcher die Flügel des genannten Rädchens aus Glimmer waren, nicht aber bei der, wo das Rädchen ganz aus Aluminiumblatt hergestellt war. Möglicherweise ist im letzteren Falle die rein mechanische Wirkung durch eine elektrostatische verdeckt worden. Walter (Hamburg).

Journal of the american medical association. Bd. 48, 17—27. Und Bd. 49, 1—4.

Cooper: **Gleanings from 4 years experience in the correlation of clinical and radio-diagnostic findings.** Bei mehreren Hundert Fällen hat C. im Laufe von 4 Jahren röntgenologisch und nach den gewöhnlichen klinischen Methoden untersucht, und zwar verfuhr er so, dass zuerst auf dem alten Wege eine Diagnose gestellt und dann röntgenologisch unabhängig von der ersten Untersuchung das Gleiche versucht wurde. Bei Unstimmigkeiten wurde wiederholt nach beiden Verfahren deren Aufklärung unternommen. Sowohl die Durchleuchtung wie die Röntgenographie wurden bei der Untersuchung benutzt. Er führt dann eine Anzahl bemerkenswerter Fälle an. 1. Teilweiser Spasmus des Zwerchfells bei erwachsenem Mann, vielleicht durch Hyoscineinträufelung ins Auge erzeugt (?). Die Zwerchfellkuppen boten das Bild eines oben glatt abgeschnittenen Gewölbes dar (er vergleicht es mit einem Tafelberg). Äusserlich war bei der Einatmung am äusseren Rectusrand eine tiefe Einziehung bemerkbar. Die Unregelmässigkeit schwand in 1 Tag. 2. Alte Spitzenerkrankung. Bei junger Frau fand er eine klinisch in keiner Weise auffindbare alte Verdichtung (Verkalkung) in der Lungenspitze. 3. Centrale Pneumonie. a) Kranker mit septisch-icterischem Aussehen und Schüttelfrösten. Klinisch ausser Hyperleukocytose nichts nachweisbar. Bei der Durchleuchtung fand man im linken Unterlappen über dem Zwerchfell und bei Einatmung von ihm durch Lungengewebe getrennt eine starke Verdichtung. Der Verlauf bestätigte die Diagnose centrale Pneumonie. b) Ein ganz gleiches klinisches Verhalten darbietender Kranker. Auch bei ihm wurde links unter dem Schulterblatt die Verdichtung nachgewiesen. Bei beiden bestand vorher der Verdacht auf Leberabscess, da sie aus China kamen. 4. Peribronchiale Tuberkulose. Bei jungem Mädchen war eine starke, durch kein Mittel aufhaltbare Abmagerung eingetreten. Klinisch bestand eine sehr geringe Schallabschwächung über beiden Lungenwurzeln. Das Röntgenogramm enthüllte einen erheblichen Schatten im Mediastinum (Drüsen) mit einer dunkleren (verkalkten) Stelle. 5. Interlobäres Empyem. Unter hohem Fieber entwickelte sich bei einem Kranken sehr lebhafter Schmerz im rechten Hypochondrium, so dass zunächst Cholecystitis diagnostiziert wurde. Eine leichte Dämpfung bestand in Höhe der Grenze zwischen Mittel- und Unterlappen. Das Röntgenogramm zeigte einen deutlichen Schatten in dieser Gegend mit hellem Lungenfeld ober- und unterhalb. Die Diagnose wurde nun richtig gestellt und durch spätere Operation bestätigt. 6. Pneumothorax konnte er in einem zweifelhaftem Fall leicht nachweisen. 7. Herz und Herzbeutel. Bei 2 Kranken gelang Nachweis von pericardialem Erguss, der vorher nicht erkannt war. Nähere Beschreibung fehlt

leider. Er vermutet, dass bei manchen durch Nauheimer Behandlung schnell und auffällig verkleinerten Herzen unerkannte Exsudate der Grund der Vergrösserung waren. 8. Erkankungen der Speiseröhre. Für die Diagnose von Erweiterungen und Verengerungen ohne Belästigung der Kranken ist das Röntgenverfahren sehr wertvoll und schliesst Gefahren, wie bei der Sondierung, aus. Er benutzt Milch mit Bismut. subnitr. 9. Unterleibsorgane. Die Röntgendiagnose der verschiedenen Steinbildungen in Niere und Gallenblase u. s. w. erwähnt er, da allgemein anerkannt, nur beiläufig unter Erinnerung an die Fehlerquellen (verkalkte Drüsen u. s. w.). Normale Leber hat er, im Gegensatz zur Niere, nie nachweisen können, wohl aber pathologisch veränderte: Lappenbildung, durch Syphilis und Leberabscess bedingte Vergrösserungen, mehrere Schnürlappen, und einige mit Schatten von intrahepatischen Steinen. Die Lage des gasgefüllten Dickdarmes war bei den Leberaufnahmen und zur Unterscheidung von Nierengeschwülsten wichtig. Über Untersuchungen von Magen und Darm macht er nur äusserst spärliche Angaben, aus denen nicht zu ersehen ist, ob er die Riedersche Wismutmethode benutzt hat. Er hat bei der ganzen Zahl seiner Untersuchungen nur eine Verbesserung zu verzeichnen gehabt.

Carothers: **An improved and accurate method of locating foreigns bodies with the Röntgen-ray.** Diese Methode ist die stereoskopische Aufnahme. Ein verhältnismässig einfaches Plattenstereoskop ist abgebildet: Auf einer Bank stehen wagerecht in Laufschienen verschieblich 2 Plattenkasten mit Beleuchtungsvorrichtung. Die Mitte der Bank nimmt ein Winkelspiegel ein. Durch entsprechende Verschiebung werden die Bilder der von hinten hell durchleuchteten Platten zur Deckung gebracht.

Archives of the Röntgen-ray. Nr. 83.

Hall-Edwards: **Lymphadenoma and the X-ray.** Beschreibung eines Falles von Lymphadenomen am Hals, in den Achselhöhlen und den Leisten, bei welchem hochgradige Kachexie bestand. Die Bestrahlung der Halsdrüsen führte zu deren sichtlichem Schwund, während gleichzeitig, obgleich nicht bestrahlt, auch die Leistendrüsen kleiner wurden. Das Allgemeinbefinden hob sich ausserordentlich. Nach völligem Schwund der Halsdrüsen wurden auch die Leistendrüsen bis zum völligen Verschwinden bestrahlt. Die Technik ist nicht näher angegeben, Dauer der Heilung ebensowenig.

Lucas: **Case of lymphadenoma healed by X-ray.** Der Kranke, 33jähr. Diener, befand sich in ähnlichem Zustand wie der vorher beschriebene. Ihm war einige Monate vor Beginn der Behandlung ein grosses Drüsenpaket aus der linken Oberschlüsselbeingrube entfernt worden, danach waren aber in den Achselhöhlen, im Mediastinalraum, in der linken Leiste und am Hals zahlreiche neue Drüsengeschwülste entstanden. Das Blutbild bot Verminderung der roten, Vermehrung der weissen Blutzellen. Schon nach 4 Bestrahlungen setzte eine allgemeine Besserung ein. Unter starker Beeinflussung des Blutbildes hob sich das Allgemeinbefinden allmählich. Über das endgültige Ergebnis ist nichts mitgeteilt.

. . . . p.

Archives d'électricité médicale. Nr. 216.

Lassueur: **Bubonenbehandlung mittels X-Strahlen.** Nach der Ansicht von L. ist die Röntgentherapie dazu berufen, alle bisher gebräuchlichen Methoden der Bubonenbehandlung zu verdrängen. Man kann in allen Stadien (Entzündung, Eiterung, Fistelbildung) eventuell unter Zuhilfenahme von Punktion und Eiteraspiration mit Hilfe der X-Strahlen rasche Rückbildung der entzündlichen Infiltrate und Heilung erzielen. Dabei kann die Behandlung ohne Schaden für den Patienten ambulatorisch erfolgen.

Béclère: **Bemerkungen über die sogenannte Frühreaktion.** Die Wirkung der Bestrahlung mit Röntgenstrahlen pflegt im allgemeinen nach einer Latenzzeit von mehreren Tagen manifest zu werden. Hie und da, bald unmittelbar nach der Irradiation, bald innerhalb der ersten 24 Stunden, stellt sich ein flüchtiges, mehr weniger intensives Erythem ein, das beim Eintritt der eigentlichen Reaktion längst verschwunden zu sein pflegt („Vorreaktion" nach Holzknecht). Die Radiumemanation ruft übrigens dasselbe Phänomen hervor. Gerade bei der Anwendung der Radiumirradiation hat sich der Nachweis führen lassen, dass die Frühreaktion am stärksten an den vor der direkten Radiumbestrahlung geschützten, mit der Radiumkapsel in Berührung befindlichen Hautteilen auftrat. Danach ist es wahrscheinlich, dass die Vorreaktion durch die an der Kapselwand entstehende Sekundärstrahlung, eine Strahlung von besonders weicher Beschaffenheit, hervorgerufen wird. Analog darf man wohl annehmen, dass die Sekundärstrahlenbildung an der Glaswand der Röntgenröhre die Vorreaktion der Röntgenstrahlen hervorbringt. Diese Reaktion ist selbstverständlich gar kein Massstab für die später einsetzende Wirkung der Irradiation.

E. Bordet: **Die Behandlung der Muskelatrophie mit undulierenden galvanischen Strömen.** Die durch rhythmische, undulierende Wechselströme hervorgerufenen Muskelkontraktionen gleichen den willkürlichen. Um entartete Muskeln zur Erregung zu bringen, bedarf es rhythmischer, undulierender Gleichströme. Abgestufte Wirkungen lassen sich mit Hilfe der Rheostaten erzielen. Auch die rhythmisch undulierenden Gleichströme beeinflussen die Muskeln im Sinne natürlicher Kontraktionen, bringen gesunde Muskeln rascher zur Hypertrophie und kranke schneller zur Heilung als die gewöhnlichen galvanischen Ströme. Es empfiehlt sich bei der Behandlung ohne Polwechsel und in gleichem Sinne zu galvanisieren. Endlich hält B. auch in der Elektrodiagnostik die undulierenden Gleichströme der Anwendung des

konstanten Stromes für überlegen, indem jenes neue Verfahren die lokalisierte Erregung der kranken Muskeln und damit die Feststellung der minimalen Zuckung erleichtert.

Nr. 217. Jean Gautrelet: **Physiologische Wirkungen bei der Applikation der Elektroden in der Nachbarschaft des Schädels.** Durch Einführung bestimmter Jone auf elektrolytischem Wege hat man bemerkenswerte Erfolge bei Neuralgien, Neuritiden u. s. w. erzielt. Dabei hat man an den verschiedenen Körperteilen die aktive Elektrode angelegt, ohne auf die Nervenverteilung besondere Rücksicht zu nehmen. Gelegentlich von Tierversuchen — Applikation dünner Strychnindosen auf elektrolytischem Wege — hat G. die Erfahrung gemacht, dass die Applikation der Anode am Kopfe Konvulsionen, Lähmungen, Tod hervorrufen kann. Da bereits schwache Ströme ungeahnt komplizierte Wirkungen hervorrufen können, empfiehlt es sich bei der therapeutischen Anwendung der Elektrolyse am Kopfe besonders vorsichtig zu sein, damit nicht unerwünschte Nebenwirkungen der Ströme die gewünschte Jonenwirkung ändern, bezw. ganz unvermutet verstärken.

Delherm et Laquerrière: **Zur Wirkung der Hochfrequenzströme.** Man hat früher grosse Hoffnungen auf die Wirkung der Hochfrequenzströme bei Kranken mit erhöhtem Blutdruck gesetzt und man ist der Meinung, dass diese Ströme vorübergehend oder dauernd den Blutdruck erniedrigen. Die Untersuchungen der Verfasser ergeben, dass diese supponierte Wirkung nicht besteht. Dagegen sind D. und L. geneigt, den hochgespannten Wechselströmen besondere Wirkungen auf den Lungengaswechsel, auf den Stoffwechsel, auf den Kapillarblutstrom u. s. w. zuzuschreiben. Änderungen und Erfolge, für deren Richtigkeit die exakten Beweise nicht erbracht werden und überhaupt so leicht nicht zu erbringen sind.

Nr. 218. Belot und Laquerrière: **Aufgaben des Elektrodiagnostikers und des Röntgenexperten.** Der mit der Elektromedizin vertraute Arzt muss in verschiedener Beziehung als Sachverständiger fungieren. Sein elektrodiagnostisches Können wird in all den Fällen von Bedeutung sein, wenn es gilt bei Unfallkranken Schädigungen von Muskeln und Nerven, sowie den Grad der Beeinträchtigung festzustellen. In solchen Fällen wird er als Sachverständiger sich über den Zustand, die Prognose und die bis zur Heilung nötige Behandlungsdauer äussern müssen. Ebenso wichtig ist das ärztliche Können in den sachverständiger Beurteilung unterliegenden Fällen, welche röntgenologisch untersucht werden müssen. Nicht die Technik, sondern die Deutung ist von besonderer ausschlaggebender Bedeutung. Und nur der unterrichtete Arzt wird die Veränderung richtig beurteilen, weil er die Röntgenographie als eine vieler diagnostischer Methoden zu betrachten gewohnt ist und nicht neben dem Röntgenogramm die Krankenuntersuchung vernachlässigt. Carl Klieneberger (Königsberg i. Pr.)

Le Radium. IV, 5.

Blanc: **Action d'un change magnétique sur l'air ionisé en mouvement.**

Broglie: **Recherches sur les conditions de formation des centres électrisés de faible mobilité dans les gaz.**

Moulin: **L'électromètre à quadrants.**

Godlewski: **Recherches sur les propriétés de l'Actinium.**

Campbell und Wood: **La radioactivité des métaux alcalins.**

Alle diese Arbeiten sind rein physikalisch-mathematischen Inhaltes und eignen sich nicht zum ausführlichen Referat. .... p.

Druck von Hesse & Becker in Leipzig.

Aus den diagnostischen Instituten im Sanatorium Fürth, Wien.

Die Radiotherapie der Leukämien.[1])

Von

Dr. **A. v. Decastello** und Doc. Dr. **R. Kienböck.**

Aus den bereits sehr zahlreichen Mitteilungen über die Erfolge der Radiotherapie bei den Leukämien geht mit Sicherheit hervor, dass die weitaus überwiegende Mehrzahl der chronischen Fälle durch diese Behandlungsart in überraschend günstiger Weise beeinflusst wird. Das Zustandekommen dieses Effektes ist jedoch noch durchaus nicht aufgeklärt, wenn es auch in dieser Hinsicht an Bemühungen zahlreicher Untersucher nicht gefehlt hat. Es sind vielmehr noch die meisten Fragen, die sich hier aufdrängen, kontrovers: Handelt es sich um Schädigung eines — noch unentdeckten — Krankheitserregers? Werden die erkrankten blutbildenden Organe selbst beeinflusst oder die Zellen des cirkulierenden Blutes? Entstehen bei der Bestrahlung Substanzen (Leukotoxine), welche eine destruierende Wirkung auf die Blutleukocyten oder auf die leukämischen Zellherde ausüben? Kombinieren sich vielleicht mehrere dieser Vorgänge? Ist durch entsprechend lang fortgesetzte Bestrahlungen eine Dauerheilung möglich? Ist die Technik der Behandlung von grosser Bedeutung? Im besonderen: welche Körperregionen sind zu exponieren? Welche Lichtmengen und -Qualitäten sind anzuwenden? Sind tägliche oder seltenere Sitzungen vorzuziehen? Wie lange kann pausiert werden? Ist diese Art der Therapie für jeden Fall indiziert oder kann nicht bisweilen gerade durch sie sogar Schaden gestiftet werden? Wie erklären sich die Misserfolge dieser Behandlungsart? Derartige Fragen sind von verschiedenen Autoren aufgeworfen und auch beantwortet worden. Doch ist es bisher noch über keine derselben zur Einigung gekommen. Aber gerade wegen der praktischen Bedeutung des Gegenstandes ist eine Klarlegung der zu Grunde liegenden inneren Vorgänge sehr wünschenswert.

Es erscheint uns deshalb nicht überflüssig, den zahlreichen Beobachtungen noch neue hinzuzufügen, um so mehr als mehrere unserer Fälle verhältnismässig lange (1—$2^1/_2$ Jahre) in Behandlung standen respektive noch stehen. Auch bot sich uns bei der Mehrzahl der Patienten Gelegenheit, durch genaue Verfolgung der klinischen und hämatologischen Befunde, Wechsel im Modus der Behandlung, fortlaufende Registrierung der applizierten Lichtmengen, zu den vorher aufgeworfenen Fragen Stellung zu nehmen.

Wir verfügen bisher im ganzen über 18 Fälle chronisch verlaufender Leukämie, und zwar 10 myeloide und 8 lymphatische Leukämien. Die eine Hälfte davon stand im Sanatorium Fürth in Behandlung, die andere an der radiologischen Abteilung des einen von uns (Doc. K.) an der allgemeinen Poliklinik in Wien.

[1]) Wurde am 13. Juni 1907 in der Wiener Gesellschaft für innere Medizin gekürzt vorgetragen. Wiener medizin. Wochenschrift 1907, Nr. 44 u. 45.

An dem ambulanten Material einer stark frequentierten poliklinischen Station ist natürlich nicht immer eine so genaue Beobachtung und häufige Blutuntersuchung möglich gewesen, als an den Fällen der ersteren Kategorie. Ein Teil der Untersuchungen der poliklinischen Patienten wurde durch die Herren Dr. Bleier und Dr. Epstein ausgeführt. Letzterer hat bereits über vier der Fälle (Nr. 6, 7, 15, 16) in der Wiener klinischen Rundschau 1907 Nr. 31—33 berichtet. Den Herren Professoren Schlesinger, Mannaberg, Kovacs und Ortner, dem Herrn Privatdozenten Dr. Türk, sowie den Herren Dr. J. Neumann, Kipper und Euler, welche so freundlich waren, uns Fälle zur Behandlung zuzuweisen, fühlen wir uns zu aufrichtigem Dank verpflichtet.

Vorausgeschickt sei noch, dass die Messung der verwendeten Lichtmengen mit Hilfe des Kienböckschen Quantimeters geschah und dass die Einheit 1 x etwa der halben Holzknechtschen chromoradiometrischen Einheit H gleich ist. Der Ausdruck „Normaldosis" bezeichnet eine Lichtmenge von ungefähr 10 x = 5 H = der Sabouraud-Noiréschen „Maximaldosis". Wenn wir sagen, wir haben z. B. dem Kranken in einer Serie von Bestrahlungen verschiedener Regionen „zusammen 30 x" gegeben, so meinen wir damit die Summe der „Fusspunktdosen" (Fusspunkte der von jeder Fokusstellung auf die Haut gefällten Senkrechten).

Die Hämoglobinbestimmungen sind zum grössten Teil mit dem Fleischl-Miescherschen Apparat ausgeführt und auf Prozente des als normal angenommenen Wertes von 14 g umgerechnet.

I. Krankengeschichten.

A. Myeloide Leukämie.

Fall Nr. 1. R. B., 20jähriger Kaufmann.[1]) 22 Monate in Behandlung. Durch $1^1/_2$ Jahre sehr guter Erfolg. Dann akute Exacerbation, Exitus.

Der Patient stammte aus gesunder Familie. Als Kind hatte er Masern und Pneumonie, sonst war er, abgesehen von wiederholten Anginen, stets gesund. Vor einem Jahr (Mai 1904) wurde er assentiert und trat im Herbst 1904 seinen Dienst als Freiwilliger bei der reitenden Artillerie an. Seither kränkelte er; verspürte zunehmende Schwäche, litt oft an Kopfdruck, Schwindel, Frösteln und nahm mehrere Kilogramm an Gewicht ab. Seit April 1905 traten abendliche Temperatursteigerungen (bis etwa 38,5°) auf. Der Kranke machte bis zu jener Zeit mit Unterbrechungen Dienst. Erst Ende April wurde bei einer Untersuchung durch den Hausarzt das Vorhandensein eines mächtigen Milztumors konstatiert und durch eine Blutuntersuchung die Natur der Krankheit festgestellt.

Befund am 6. Mai 1905:

Mittelgrosser, magerer, sehr anämischer Jüngling. Gewicht 63,7 kg. Lungen- und Herzbefund normal. Drüsenschwellungen nicht feststellbar. Zahnfleisch etwas aufgelockert. Leber nicht vergrössert. Die Milz reicht nach rechts 5 cm über die Medianlinie, nach abwärts bis zur Verbindungslinie der Spinae anter. superiores. Das Sternum ist druckempfindlich, die langen Röhrenknochen nicht. Im rechten Auge eine recente Netzhautblutung (Doc. Dr. Topolansky). Der Harn ist zucker- und eiweissfrei.

Der am 1. Mai von Dr. Urban erhobene Blutbefund ergab: Erythrocyten 2 325 000, Hämoglobin 7.18 g (51 % der Norm). Färbeindex = 1,1. Leukocyten 350 000 mit dem typischen Bilde der myeloiden Leukämie.

Unter den Erytrocyten einige Makro- und Mikrocyten, kernhaltige Roten in geringer Anzahl.

Die Röntgentherapie begann am 6. Mai. Über den Verlauf des Falles giebt die Kurventabelle (Seite 379) einen Überblick.

Die verabreichten Lichtmengen waren zunächst äusserst geringe, $^1/_2$—$1^1/_2$ x in jeder Sitzung, mit abwechselnder Bestrahlung der Milzregion von vorne, seitlich oder hinten; im ersten Monat 11mal, später durch lange Zeit noch viel weniger Sitzungen. In den ersten Tagen der Behandlung änderte sich im Zustand des Patienten nichts. Die Abendtemperaturen von 38—38,5° blieben unbeeinflusst, das Gewicht nahm in 8 Tagen um 2 kg ab. Nach 10 Tagen jedoch (8 Sitzungen) begann der Kranke sich wohler zu fühlen, der Schlaf wurde besser, der Appetit nahm zu. Die Temperatursteigerungen wurden geringer, meist 37,6—37,8°. Die Milz war etwas kleiner, die Leukocytenzahl betrug 260 000. Die leukämischen Veränderungen des Augenhintergrundes wurden als „bedeutend gebessert" befunden.

[1]) Zugewiesen von Professor Kovacs und Dr. J. Neumann.

Diese Besserung machte auch im Juni unter äusserst milder Bestrahlung (3 Sitzungen, im ganzen 2 x) und gleichzeitigem Arsengebrauch weitere Fortschritte. Am 28. Juni erfolgten nach einer Zahnextraktion durch 5 Tage sehr heftige Blutungen, welche natürlich eine neuerliche bedeutende Schwächung des Patienten zur Folge hatten. Doch erholte er sich unter Fortsetzung der schwachen Bestrahlungen sowie unter gleichzeitigem Gebrauch einer hydriatischen Kur (Kaltenleutgeben, Hofrat Winternitz) bald wieder. Ende Juli war sowohl sein Aussehen als sein subjektives Befinden wesentlich gebessert. Temperatur dauernd normal. Erythrocyten 3150000, Hämoglobin 7,06, Leukocyten 130000 (27% Myelocyten).

Am 22. September: Hämoglobin 16 g, Leukocyten 22000. Völliges körperliches Wohlbefinden bis vor wenigen Tagen, seither wieder abendliche Temperatursteigerungen. In den nächsten 10 Tagen trat stärkeres Fieber auf, meist morgens um 38°, mittags affebril, abends 39—40°. Der Patient fühlte sich dabei aber nicht leidend; es bestand wieder Vergrösserung der Milz; sonst keine Organveränderung. Nach 10 Tagen schwand das Fieber, die Milz wurde wieder kleiner.

Am 28. Oktober: Erythrocyten 4780000, Hämoglobin 12,5 g, Leukocyten 84000. Patient sieht gut aus und fühlt sich kräftig. Sternum druckempfindlich.

In den nächsten Monaten fanden in Intervallen von 4—6 Wochen Bestrahlungen der Milz von drei Seiten mit 3—7 x statt. Der Kranke befand sich dabei fortgesetzt bei völlig befriedigendem Gesundheitszustand, obwohl die Leukocytenzahlen zwischen 50000 und 96000 schwankten. Im Dezember trat nach Sturz aus einem Schlitten eine Suffusion auf, die fast die ganze Innenfläche des Oberschenkels umfasste.

Ende März 1906 begann sich der Patient wieder matter zu fühlen. Der Milzpol überragte den Rippenbogen etwa um 2—3 cm, die Leukocytenzahl stieg über 60000. Es wurden nun die Bestrahlungen in energischerer Weise vorgenommen und in einer Reihe von Sitzungen in der Zeit vom 19. April bis 10. Mai im ganzen 35 x auf die Milz verabreicht. Daraufhin erfolgte bis zum 21. Mai Absinken der Leukocyten auf 17000 (mit 11% Myelocyten) und der Milzpol trat unter den Rippenbogen zurück. Erythrocytenzahl 4700000, Hämoglobin 13,8 g = 98% der Norm. Während also bisher eine äusserst schonende Bestrahlung den anfänglichen schweren Krankheitszustand ausserordentlich gebessert, die Anämie beseitigt, den Milztumor sehr verringert und dem Kranken seine physische Leistungsfähigkeit völlig wiedergegeben hatte, war die Leukocytenzahl stets eine beträchtliche geblieben (um 50000, mit zeitweisen Steigerungen bis fast 100000). Dagegen hatte eine einmalige mässige Verstärkung der Lichtmenge hingereicht, um auch dieses Symptom wesentlich abzuschwächen und auch den Milztumor weiter zu verkleinern. Es sei gleich hier bemerkt, dass in der Folge durch 6 Monate die Milz den Rippenbogen nicht überschritt und die Leukocytenzahlen niedrig blieben.

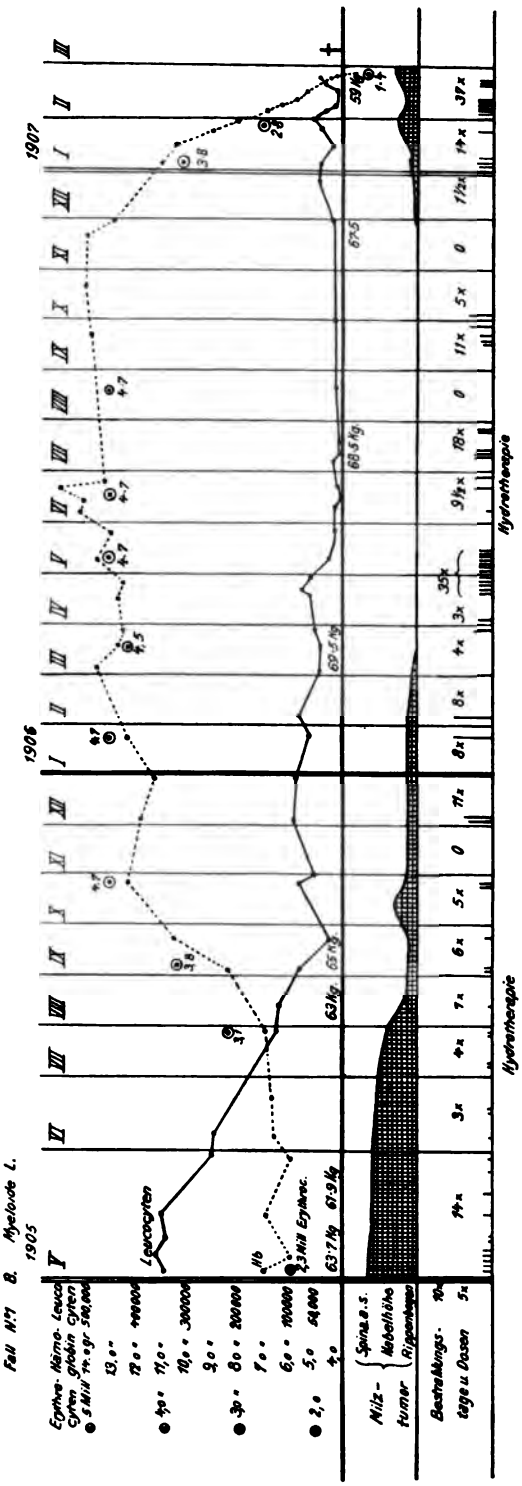

Kurventabelle zu Fall 1.

Der Parallelismus zwischen der Grösse der Milz und der Leukocytenzahl war von Beginn an in die Augen springend. Wenn wir den Kranken einige Zeit nicht gesehen hatten, so gab die Palpation

der Milz stets schon vor der Blutuntersuchung darüber Aufschluss, ob die Leukocyten sich inzwischen vermehrt hatten.

Ende Mai 1906 begab sich der Kranke wieder zur hydrotherapeutischen Kur nach Kaltenleutgeben, und es war dort eine beträchtliche Steigerung des Hämoglobins (bis 15,4 g) bei gleichbleibender Erythrocytenzahl wahrnehmbar. Die Leukocyten betrugen am 15. Juni 9000 (mit 4 % Myelocyten), am 6. Juli wieder 19 500, Hämoglobin 13,8 g, Milz deutlicher palpabel als vorher, aber unter dem Rippenbogen, Sternum empfindlich. Darauf kräftige Milzbestrahlung (9 x), in der Folge Üblichkeit durch einige Stunden und nachträgliche Schwäche. 3 Tage später beträgt die Leukocytenzahl 8400 mit 3 % Myelocyten. Der Patient verbrachte darauf mehrere Wochen an der Ostsee im besten Wohlsein.

Am 21. September, nach 2monatiger Behandlungspause waren 11 000 Leukocyten zu zählen, 3,7 % Myelocyten, Hämoglobin 100 %.

Nach mehreren Bestrahlungen fanden sich am 3. Oktober 14 000 Leukocyten mit 4 % Myelocyten. Dann blieb der Patient durch 7 Wochen aus. Als er sich am 22. November 1906 wieder vorstellte, teilte er mit, dass er sich bei guten Kräften befunden habe, jedoch sehr „nervös" sei, oft Herzklopfen verspüre und in der letzten Zeit um 1 kg an Gewicht abgenommen habe. Die Leukocytenzahl betrug 13 500, jedoch mit 12,6 % Myelocyten, Hämoglobin 14,2 g. Milz kaum tastbar.[1])

Eine Woche später (30. November): Leukocyten 18 000, Hämoglobin 13,1 g, Milz vergrössert, am Rippenbogen tastbar.

Nach 2 mässigkräftigen Milzbestrahlungen blieb der Kranke durch 4 Wochen aus. Er fühlte sich in der Folge nicht wohl, war matt, hatte heftige Kopfschmerzen. Ende Dezember traten zunehmende Schmerzen „in allen Knochen" auf, besonders in den Knie- und Hüftgelenksgegenden. Auch bestand Fieber, abends um 38°.

Am 4. Jänner 1907 sahen wir den Patienten wieder. Er sah schlecht aus, Temperatur 37,1°. Milz gewachsen (bei tiefem Inspir. 3 cm über den Rippenbogen vortretend), etwas druckempfindlich. Sternum schmerzhaft. Hüftgelenk und Knie rechts sehr druckempfindlich, die Knochendiaphysen wenig empfindlich. Leukocyten 47 000, Myelocyten 20,8 %, Hämoglobin 11,52 (= 82 %), Erythrocyten 3 860 000. In der Folge wurden zunächst die schmerzenden Knochenpartien, dann die Milz bestrahlt und Fangobäder verabreicht. Das Fieber ging nach 8 Tagen zurück, die Leukocytenzahl betrug am 15. Jänner 20 000, Hämoglobin 10,6 g. Die Knochenschmerzen schwanden, und der Kranke fühlte sich zunächst wieder ganz wohl. Am 23. Jänner traten aber plötzlich neuerdings heftige Knochenschmerzen, sowie Blut im Nasenschleim auf. Die Untersuchung am 25. Jänner ergab 42 000 Leukocyten mit 24 % Myelocyten, Hämoglobin 9,2 g = 65 %. Heftige Schmerzen im rechten Oberschenkel, besonders im Hüft- und Kniegelenk, ab und zu auch in anderen Knochen. Der Patient geht mühsam und hält dabei das rechte Bein wie ein Koxitiskranker. Das rechte Hüftgelenk ist äusserst druckempfindlich. Im Kniegelenk scheint sich ein leichter Erguss zu befinden. In den nächsten Tagen heftige Zunahme der Schmerzen, so dass Morphiuminjektionen gemacht wurden. Abends Temperaturen um 38° (trotz Chinin und Aspirin). Schwindelanfälle, Dyspnoe, Schmerzhaftigkeit des Zahnfleisches mit häufigen kleinen Blutbeimengungen im Speichel und Nasenschleim. Brechreiz.

Am 31. Jänner wurde der Kranke in das Sanatorium Fürth aufgenommen. Der Blutbefund war an diesem Tage: Erythrocyten 2 860 000, Hämoglobin 8,3 g = 59 %, Leukocyten 54 700 (mit 30 % Myelocyten.) An den Erythrocyten keine Formveränderungen, nur vereinzelte polychromatrophile, sehr spärliche kernhaltige Erythrocyten. Die Milz war gewachsen, der Pol stand 2 cm oberhalb der Nabellinie. Die Knochenschmerzen waren etwas geringer. Es wurden nun tägliche Milzbestrahlungen mit sehr harter Wasserkühlröhre vorgenommen, ausserdem tägliche Arseninjektionen verabreicht.

Wir stellen in der Stoffwechseltabelle (Seite 381) den Gang der Temperatur, die Blutbefunde, sowie die tägliche Menge der im Harne ausgeschiedenen Alloxurkörper und Phosphorsäure zusammen.

Unsere Hoffnung, das akute Stadium, in welches die Krankheit geraten war, durch energische Röntgentherapie bezwingen zu können, erwies sich als trügerisch. Es erfolgte zwar bei ausschliesslicher Milzbestrahlung zunächst eine beträchtliche Herabsetzung der Leukocyten (bis 13 000, mit 15 % Myelocyten), sowie sehr deutliche Verkleinerung der Milz. Allein noch während der Milzbestrahlungen stieg die Leukocytenzahl neuerlich, die Milz vergrösserte sich wieder, auch die Leber zeigte sich etwas vergrössert. Das rapide Absinken des Hämoglobins (völlig parallel mit dem der Erythrocyten) war überhaupt nicht zum Stillstand gekommen. Knochenbestrahlungen, die durch 1 Woche vorgenommen wurden, übten keinen Einfluss auf den Blutbefund aus, derselbe verschlimmerte sich vielmehr tagtäglich. Die hämorrhagische Diathese nahm zusehends zu, es erfolgten häufig schwächere und stärkere Blutungen aus dem Zahnfleisch, besonders aus der Alveole des vor 3 Monaten extrahierten Zahnes. Auch die kleinen Einstiche, die behufs Blutuntersuchungen gemacht wurden, bluteten meist lange nach. Kopfschmerzen und

[1]) Anfang November hatte Pat. sich einen Backenzahn ohne jede Nachblutung extrahieren lassen, während vor 1 Jahr auf denselben Eingriff eine schwer stillbare Blutung erfolgt war.

Stoffwechseltabelle.

	Datum	Temperaturen	Alloxurkörper[1]	Phosphorsäure	Blutbefund
Milzbestrahlungen	31. I. bis 1. II. 1907	37,2—37,4	1,09	1,60	Leuk. 52 000 Hglb. 59 %
	2. II.	37,2 - 38,2	1,39	2,08	
	3. II.	37,6—38,1	1,26	1,78	Leuk. 40 000 Hglb. 51 %
	4. II.	37,3—38,1	1,48	3,06	
	5. II.	37,6—38,0	1,23	1,85	
	6. II.	37,3—38,2	—	1,80	Leuk. 28 500 Hglb. 46 %
	7. II.	37,3—37,8	—	1,50	
	8. II.	37,0—37,7	1,07	2,03	
	9. II.	37,0—37,7	1,20	—	
	10. II.	36,8—37,7	—	—	Leuk. 13 100 Hglb. 43 %
	11. II.	36,4—37,8	1,92	2,16	
	12. II.	37,0—37,5	1,09	2,06	
	13. II.	37,0—37,4	1,26	1,56	
	14. II.	37,0— ?	—	0,95	
	15. II.	36,6—37,5	1,15		Leuk. 20 000 Hglb. 40 %
	16. II.	36,6—37,4	1,47	1,30	
	17. II.	36,7—37,7	0,7	1,00	
	18. II.	36,8—36,9	1,16	1,94	
	19. II.	37,2—38,0	0,77	1,20	
	20. II.	37,1—37,8	0,67	0,90	Leuk. 42 000 Hglb. 33 %
	21. II.	37,1—38,1	1,37	0,61	
	22. II.	37,0—38,0	0,88	0,69	
	23. II.	37,1—38,2	0,83	0,99	
	24. II.	37,0—39,7	1,02	1,51	Leuk. 50 000 E. 1 440 000 Hglb. 26 %
	25. II.	37,3—37,8	0,83	0,99	
	26. II.	37,5—38,2	0,58	0,68	
	27. II.				
Knochenbestrahlungen					

Schwindel nahmen zu. Auch litt der Kranke sehr unter hartnäckiger, durch Schlafmittel nur schwer beeinflussbarer Agrypnie. Dagegen schwanden der Lufthunger sowie die Knochenschmerzen nach und nach fast völlig. Die Nahrungsaufnahme war durch Appetitlosigkeit und häufigen Brechreiz sehr beeinträchtigt. Am 27. Februar wurde der Kranke in die Kaltwasserheilanstalt von Hofrat Winternitz gebracht, befand sich dort durch einige Tage auffallend wohl, machte sogar kleine Promenaden im Garten, bald aber trat neuerlicher Verfall und am 5. März der Exitus ein. Autopsie war nicht durchführbar.

In diesem Falle hatte also die fast 2 Jahre lang mit bestem Erfolg fortgesetzte Radiotherapie weder vermocht, das Auftreten einer akuten Exacerbation der Krankheit zu verhindern, noch war sie imstande, dieselbe neuerlich zu unterdrücken. Dieses Endstadium war charakterisiert durch eine rasch und unaufhaltsam fortschreitende Anämie, Vermehrung der Leukocyten, Knochenschmerzen, Leberschwellung, Neigung zu Blutungen, Fieber, sowie allgemeinen Verfall. Die Anämie trug den Charakter der aplastischen, indem Blutkörperchen und Hämoglobin parallel abnahmen, der Färbeindex stets annähernd 1 war, anämische Veränderungen an den einzelnen Erythrocyten fast völlig fehlten und die kernhaltigen roten Blutkörperchen nach und nach ganz aus dem Blut verschwanden. Auch bestand trotz erhöhter Temperatur keine Urobilinurie.

Die Leukocytenzahlen waren infolge der fortgesetzten Bestrahlungen auch zum Schluss verhältnismässig niedrig (50 000 einige Tage vor dem Exitus), doch zeigten die Präparate den hohen Grad der Veränderung der Blutbildungsstätten: So fanden sich am 20. Februar (bei 42 000 Leukocyten) 27 % polynucl. neutroph., 1,0 % polyn. eos., 1,0 % Mastzellen, darunter auch solche mit einzelnen eosinophilen Granulis, und 0,7 % Lymphocyten. Alle andern Zellen = 70,3 % waren vom Typus der Markzellen, und zwar zum grössten Teil mit grossem rundem Kern und schmalem Protoplasma. 59 % enthielten die gewöhnlichen neutrophilen, 2,3 % kleine, aber basophile, 0,3 % eosinophile und 8,7 % gar keine oder nur vereinzelte Körnchen.

Manche unter den Myelocyten erreichten sehr beträchtliche Grösse.

Die im Endstadium des Falles fortlaufend ausgeführten Stoffwechseluntersuchungen (obige Tabelle) ergaben bei äusserst geringer Nahrungsaufnahme gesteigerte Ausfuhr der Alloxurkörper und anfangs auch ziemlich hohe Phosphorsäurewerte. Beide Zahlenreihen zeigen gleichsinnige Schwankungen. Nach Unterbrechung der energischen Milzbestrahlungen tritt in beiden Reihen ein deutliches Absinken zu Tage, offenbar als Ausdruck des nun geringeren Zerfalls der nucleinreichen Gewebe.

Der Harn enthielt stets nur Spuren von Eiweiss, infolge ganz geringer Blutbeimengungen, niemals wurden Cylinder gefunden. Aceton- und Urobilinausscheidung wurde dauernd vermisst. Die Diazoreaktion war negativ.

[1]) Die Bestimmung der Gesamtalloxurkörper erfolgte nach der Silbertitrationsmethode von Dénigès.

Leukocytentabelle zu Fall 1.

Datum	Gesamtzahl	Neutrophile polynucleäre %	Neutrophile mononucleäre %	Eosinophile polynucleäre %	Eosinophile mononucleäre %	Mastzellen %	Lymphocyten %	Grosse basophile %	Anmerkungen
8. V. 05	370 000	54,2	36,5	2,5	1,6	3,6	0,6	1,2	Zahlreiche Normoblasten. Spärliche Megaloblasten. Deutliche Anisocytose. Hglb. 7,0 g
18. V. 05	360 000	53,4	35,7	1,0	1,5	4,0	1,7	2,7	1 kernhalt. Erythrocyt auf 100 Leukocyten.
29. VII. 05	130 000	61,4	28,8	1,2	—	6,8	1,2	0,6	Zahlreiche Normoblasten.
21. I. 06	66 000	77,8	15,5	0,7	0,7	1,5	3,0	0,7	Nur vereinzelte Normoblasten. Anisocytose deutlich. Spärliche Polychromatophile und Poikilocyten. Hglb. 12,5 g
1. VI. 06	15 800	79,1	4,8	0,5	—	3,5	8,6	3,2	Keine kernhaltigen Erythrocyten. Hglb. 14,5 g
11. VI. 06	7 300	76,7	4,0	?	—	3,0	14,3	2,0	
21. IX. 06	11 000	75,7	3,7	2,0	—	4,0	12,6	2,0	
3. X. 06	14 000	79,9	4,0						
22. XI. 06	13 500	73,7	12,6	3,7	—	3,7	2,3	5,0	Beginn des akuten Endstadiums. Hglb. 14,2 g
2. I. 07	47 700	61,8	20,8	2,3	0,2	1,8	1,8	11,3	Hglb. 11,2 g
28. I. 07	42 000	61,5	24,5	2,5	—	4,0	2,5	5,0	Vereinzelte Megalo- und Normoblasten. Spärliche Polychromatophile. Hglb. 8,0 g
20. II. 07	42 000	27,0	61,3	1,0	0,3	1,0	0,7	8,7	Keine kernhaltigen Roten. Keine Poikilocyten. Vereinzelte Polychromatophile. Hglb. 4,6 g
24. II. 07	50 000	33,0	58,5	0,5	0,5	0,5[1]	—	7,0	Keine kernhaltigen Erythrocyten. Hglb. 3,9 g E. 1 440 000
									Exitus: 6. März 1907.

Fall Nr. 2. A. W.[2]) 26jähriges Mädchen, seit etwa 1 Jahre krank. Bisher $2^1/_2$ Jahre in Behandlung. Durch $1^1/_2$ Jahre bester Erfolg, seither zunehmende Verschlechterung.

Anamnese (12. Jänner 1905): Patientin zeigte in den ersten Lebensmonaten zahlreiche Geschwüre, besonders an den unteren Extremitäten. (Lues hereditaria nach Aussage des Hausarztes wahrscheinlich.) Sonstige Erkrankungen in den Kinderjahren nicht eruierbar. Im 14. Jahre litt sie an Chlorose, die etwa nach 1 Jahr bei Eisenarsentherapie schwand. Sie blieb dann gesund bis vor etwa 1 Jahre. Seither zunehmende Blässe und Schwäche, Aufstossen nach dem Essen, Appetitlosigkeit, Abmagerung; Periode unregelmässig, meist in 2—3 Wochen langen Pausen profuse Blutungen. Vor kurzem wurde ein grosser Milztumor festgestellt und der Blutbefund der myeloiden Leukämie erhoben.

Status präs. 12. Jänner 05:

Mittelgrosses Mädchen, in mässiggutem Ernährungszustand, sehr krank aussehend. Gesichtsfarbe fahl, grosse Mattigkeit. Temperatur 36,4. Puls 96. Gewicht 59 kg. Herzdämpfung nach rechts leicht verbreitert, leises systolisches Geräusch. Lungenbefund normal. Auf dem Nacken 2 ziemlich grosse Furunkel. Drüsenvergrösserungen nicht nachweisbar.

Leberrand 1 Querfinger unterhalb des Rippenbogens tastbar.

Milz sehr gross, die linke Bauchhälfte ausfüllend, nach abwärts 2 Querfinger unter die Verbindungslinie der Spinae a. s. reichend, nach innen bis zur Medianlinie; hart, verschieblich, nicht schmerzhaft. Sternum druckempfindlich, sonst keine Knochenschmerzen.

Blutbefund: E 3 967 000, Hämoglobin 8,4 g, Färbeindex 0,7, Poikilocytose, viele Polychromatophile, reichliche Normoblasten (1 : 100 Leukocyten).

Leukocyten: 203 000, darunter neutr. polynucl. 62,8 %, neutr. Myeloc. 20,3 %, eosinoph. poly. 1,0 %, eos. Myeloc. 1,6 %, Mastzellen 11,3 %, Lymphoc. 2,0 %, grosse monon. ungranulierte 1 %.

Harn: 1000 ccm pro die, stark sauer, mit Sediment von kristallis. Harnsäure. Eiweiss- und zuckerfrei.

Die folgende Kurventabelle (Seite 383) giebt einen Überblick über den Verlauf der Krankheit unter der Radiotherapie. Abgesehen von nur kurzdauernder Arsendarreichung zu Beginn 1907 erhielt

[1]) Mastzellen mit eryeosinph. Granulis.

[2]) Zugewiesen von Professor Ortner und Dr. H. Kipper.

die Patientin keinerlei Medikamente. Bestrahlt wurde hauptsächlich die Milz. Die wenigen Knochenbestrahlungen sind in der Tabelle mit K bezeichnet.

Zuerst wurden vom 12.—16. Jänner die Milz, die langen Röhrenknochen, Wirbelsäule, Rippen mit schwachen Dosen (im ganzen 16 x) bestrahlt. Es folgte eine mässige Vermehrung der Leukocyten (205 000—240 000). Dann blieb die Kranke durch 5 Wochen aus, da sich bei ihr im Anschluss an mehrere Furunkel am Nacken eine ausgedehnte Zellgewebseiterung entwickelte. Trotz mehrfacher Incisionen soll Pat. etwa 14 Tage lang gefiebert haben (wiederholt über 39°). Als sie sich am 24. Februar wieder vorstellte, bot sie ein überraschendes Bild der Besserung:

E. 4 800 000, Hämoglobin 9,9 g. Geringe Anisocytose, wenig Polychromatophile, keine kernhaltigen Roten. Leukocyten 20 300 (17 % Myelocyten). Der Milzpol stand oberhalb der Nabelhöhe. Leberrand nicht palpabel, der allgemeine Kräftezustand war bedeutend gebessert. Inwieweit neben den Röntgenstrahlen der überstandene septische Prozess bei dieser raschen Besserung mitgewirkt hatte, ist nicht zu entscheiden.

In der Folge wurden zunächst weitere Bestrahlungen der Röhrenknochen (und auch der Leber, jedoch nicht der Milz) vorgenommen. Blutbefund und Milzgrösse blieben dabei zunächst durch 2 Wochen konstant, dann aber begann die Milz neuerdings zu wachsen, die Leukocytenzahl stieg binnen 14 Tagen wieder auf 88 000 an. Wiederholte Bestrahlungen der Milz allein bewirkten darauf wieder Verkleinerung des Organs und Herabgehen der Leukocyten auf 15 000 (17. April), darunter 10 % Myelocyten. Kernhaltige Rote waren nicht mehr zu finden.

Während eines nun folgenden 10-wöchentlichen Aufenthaltes im Seebade (Abbazia) machte die Besserung weitere Fortschritte.

Die Patientin nahm um 6½ kg an Gewicht zu (63 kg), fühlte sich bis auf zeitweise auftretende stechende Schmerzen in der Milzgegend völlig wohl und sah blühend aus. Die früher unregelmässigen Menses erfolgten in ganz normaler Weise.

Blutbefund bei der Rückkehr (8. Juli 1905): E 5 300 000, Hämoglobin 12,45 g, Leukocyten 11 900 (mit 1,5 % Myelocyten).

Die Milz überragt den Rippenbogen um 2 Querfinger, unterer Teil des Sternums druckempfindlich.

Nach einigen Bestrahlungen der Milz und des Sternums erfolgte neuerdings eine 10wöchentliche Unterbrechung der Behandlung. Die Kranke verbrachte diese

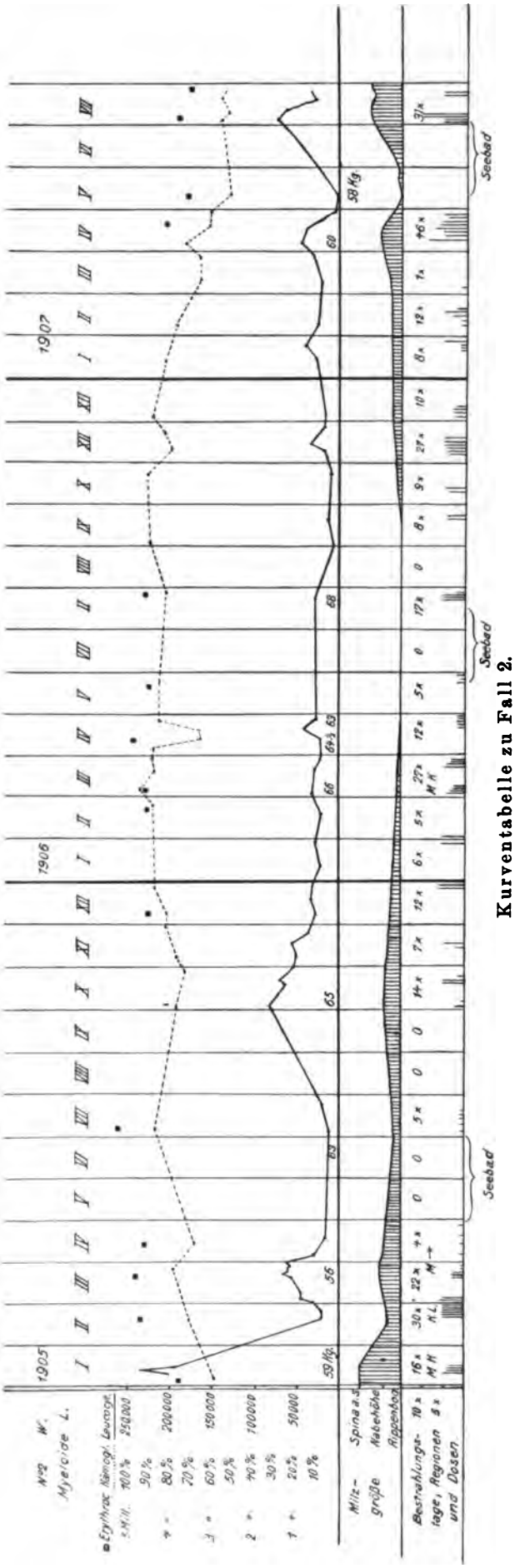

Kurventabelle zu Fall 2.

Zeit im Gebirge (Steiermark) bei gutem körperlichen Befinden. Bei der Rückkehr zeigte sich eine Verschlechterung.

Die Milz war gewachsen. Die Leukocytenzahl war auf 84 000 gestiegen, Erythrocyten und Hämoglobin hatten abgenommen (4 700 000, bezw. 11 g).

In den folgenden 8 Monaten (bis Mai 1906) wurde in Intervallen von 4—5 Wochen je eine Bestrahlung der Milz mit mittelstarker Dosis von vorne und rückwärts vorgenommen. Bei dieser sehr schonenden Behandlung besserte sich der Blutbefund bald wieder, die Milz ging nach und nach bis zum Rippenbogen zurück. Die Leukocyten hielten sich auf Zahlen, die meist wenig um 25 000 schwankten. In der Regel war durch 14 Tage nach der Sitzung einAbsinken zu konstatieren, dann hob sich die Zahl in etwa derselben Zeit bis zum Ausgangspunkt oder blieb etwas tiefer. Das Befinden der Kranken blieb fortgesetzt ein völlig normales.

Im März 1906 vorgenommene Bestrahlungen der Knochen bewirkten keine Änderung im Blutbefund.

Eine 9wöchentliche Unterbrechung der Behandlung mit Aufenthalt in Abbazia änderte an dem Zustande nichts. Der Blutbefund war bei der Rückkehr derselbe wie bei der Abreise.

Wir machten nun den Versuch, den Erfolg der Behandlung durch Verstärkung der Dosis zu steigern und nahmen im Juli 1906 innerhalb einer Woche wiederholte Bestrahlungen der Milz von 3 Seiten, im ganzen mit 17 x vor. Dann ging die Kranke auf das Land. Sie fühlte sich durch einige Tage sehr matt und sah schlecht aus, erholte sich dann aber sehr rasch und befand sich völlig wohl. Bei ihrer Rückkehr am 8. September 1906 fanden sich 8300 Leukocyten mit 1,7% Myelocyten, Hämoglobin 12,7 g. Milzpol nur bei tiefer Inspiration eben über den Rippenbogen vortretend.

Ebenso wie im ersten Fall hatte also auch bei dieser Patientin eine mässige Verstärkung der Lichtdosen sogleich eine Steigerung des Erfolges bewirkt. Derselbe hielt zunächst einige Zeit an, denn als die Kranke nach 2monatlichem Landaufenthalt am 21. September wiederkehrte, sah sie sehr gut aus, die Milz war unverändert, im Blut fanden sich 13 000 Leukocyten mit 4% Myelocyten, Hämoglobin 95%. In der Folge aber trat, trotz weiterer Behandlung, langsam zunehmende Verschlechterung ein. Der Kräftezustand und das subjektive Befinden blieben dabei noch monatelang unbeeinflusst. Doch zeigte die Milz langsame Grössenzunahme, das Hämoglobin sank und die Leukocytenzahlen stiegen. Zunächst machte sich, wie im ersten Falle, prozentuale Vermehrung der Myelocyten bemerkbar. 23. Oktober fanden sich 10000 Leukocyten mit 10% Myelocyten, 7. November 18000 Leukocyten mit 22% Myelocyten, auch zeigten sich in vermehrter Menge grosse einkernige Zellen vom Typus der Myelocyten, jedoch ganz ohne oder mit vereinzelten neutrophilen Granulis.

Im Februar 1907 überragt die Milz den Rippenbogen um etwa 3 Querfinger. Die Patientin ist blässer und magerer, fühlt sich aber wohl, besucht sogar einen Ball.

26. März: Aussehen sehr schlecht. Milzpol fast in Nabelhöhe. Leukocyten 32 000, Hämoglobin 67%. — Verordnung von Arsen (Sol. Fowl. steigend).

8. April: Die Menses sind wieder unregelmässig. Schlaf seit einiger Zeit unruhig. Leukocyten 49 000 mit 30% Myelocyten, Hämoglobin 74%.

16. April: Durch einige Tage bestanden Schmerzen in den obern und untern Extremitäten, besonders in Knie und Schulter. Heute ist nur Druckschmerz des Sternums zu konstatieren. Milzpol in Nabelhöhe. Die Kranke ist schwächer, hat wenig Appetit, schläft schlecht. Arsen wegen heftiger Diarrhöe ausgesetzt.

Vom 16.–26. April werden sehr kräftige Bestrahlungen der Milz und auch des Sternums vorgenommen (im ganzen 46 x). Es folgen starke Diarrhöen mit Kolikschmerzen, welche nach Aussetzen der Bestrahlungen schwinden.

In der Folge sehr rasche Grössenabnahme der Milz und Absinken der Leukocyten aber auch des Hämoglobins.

Am 11. Mai steht der Milzpol wieder am Rippenbogen. Erythrocyten 3650000, Hämoglobin 58%, Leukocyten 4100 mit 10% Myelocyten.

Das subjektive Befinden ist gebessert. Die Menses traten wieder in normaler Weise ein. Gewicht 58½ kg.

Die Patientin verbrachte nun 2 Monate in Abbazia. Durch etwa 4 Wochen ging es ihr entschieden besser, und sie nahm um 2 kg an Gewicht zu. Dann erfolgte eine rasch fortschreitende Verschlechterung, Abmagerung, Schwäche, profuse Menses. Ende Juni traten (in merkwürdiger Übereinstimmung mit dem Verlauf des Falles 1) Gelenkschmerzen auf, zuerst im rechten Schultergelenk so heftig, dass sie den Arm nicht heben konnte, dann in den Kniegelenken, endlich auch im rechten Sprunggelenk. Am 3. Juli sahen wir die Kranke wieder. Sie war sehr abgemagert, blass; Herz dämpfung leicht verbreitert, 1. Ton unrein, Milz stark vergrössert, bis zur Mittellinie und 2 cm über Nabelhöhe reichend, Leber nicht vergrössert, Rippen beiderseits des Sternums druckempfindlich, die langen Röhrenknochen nicht schmerzhaft, das rechte Sprunggelenk sehr druckschmerzhaft, nicht deutlich geschwollen, Zahnfleisch aufgelockert, leicht blutend.

Blutbefund 3. Juli 1907. Erythrocyten 3 850 000, Hämoglobin 57 %, Leukocyten 145 000, darunter bei Jennerfärbung polynucl. neutr. 36,5 %, typische neutr. Myelocyten 19,5 %, Myelocyten mit spärlichen grösseren metachromatisch gefärbten Granulis 7,0 %, ungranulierte basophile Markzellen (Myeloblasten) 21,0 %, ebensolche, jedoch mit spärlichen basophilen Granulis 5,0 %, eosinophile polynucl. 0,5 %, eosinophile Myelocyten 2,5 %, Mastzellen (meist mit nur spärlichen Granulis) 1,0 %, Lymphocyten 2 %, grosse mononucleäre 5,0 %.

Also 31,5 % granulierte und 26 % ungranulierte mononucleäre Markzellen!

Es wurden wieder vom 3.—11. Juli Milzbestrahlungen (im ganzen 31 x) vorgenommen und gleichzeitig tägliche Arseninjektionen (Natr. Kakodyl.) angewendet. Anfangs bestanden die Gelenkschmerzen weiter. Es trat auch deutlich nachweisbarer Erguss im linken Knie auf. Die Temperatur war abends meist um 38°. Die Kranke fühlte sich äusserst hinfällig, erbrach nach den Mahlzeiten und konnte nicht schlafen. Bald aber war Besserung bemerkbar.

Am 17. Juli 1907 war die Milz deutlich kleiner, die Gelenkschmerzen verschwunden, Körperkraft im Zunehmen, kein Erbrechen mehr. Leukocytenzahl 55 600, Hämoglobin 56 %.

Allein schon 8 Tage später (24. Juli 1907) zeigte sich die Milz neuerdings um 2—3 cm vergrössert. Leukocyten 62 000, Erythrocyten 3 540 000, Hämoglobin 54 %. Am rechten Fussrücken war nach einem kleinen Spaziergang eine schmerzhafte Schwellung aufgetreten, welche einer wulstförmigen Verdickung der Sehnenscheide des Extensor hallucis longus entsprach.

In der folgenden Tabelle sind einige der zahlreich erhobenen Leukocytenformeln zusammengestellt.

Leukocytentabelle zu Fall 2.

Datum	Gesamtzahl	Neutrophile		Eosinophile		Mastzellen	Lymphocyten	Grosse ungranulierte basophile Zellen	Hämoglobin	Anmerkungen
		polynucleäre	mononucleäre	polynucleäre	mononucleäre					
		%	%	%	%	%	%	%	%	
11. I. 05	230 000	62,8	20,8	1,0	1,6	11,3	2,0	1,0	60	Zahlreiche Normoblasten.
20. II. 05	20 000	60,4	17,2	1,8	0,4	11,6	6,6	2,0	71	Keine kernhaltigen R.
13. IV. 05	23 700	70,5	10,5	3,0	—	7,5	7,5	1,0	71	
8. VII. 05	11 500	74,2	1,5	1,5	0,3	9,3	11,0	2,2	90	
4. X. 05	80 000	68,2	15,0	2,8	—	5,5	3,0	5,5	78	
16. V. 06	26 000	72,8	11,0	0,5	—	8,0	5,7	2,0	84	
3. IX. 06	8 300	81,4	1,7	2,0	—	5,6	7,6	1,7	91	
23. X. 06	10 700	72,0	10,0	1,0	—	3,0	10,0	2,0	91	Beginn der Verschlechterung.
7. XI. 06	18 000	59,4	22,0	0,3	0,3	4,0	4,0	10,0	80	Spärliche Normoblasten.
14. XI. 06	34 000	64,9	24,3	0,3	—	2,0	1,8	6,7	80	Zahlreichere Normoblasten.
27. XI. 06	19 000	64,7	15,0	0,3	—	7,0	9,0	5,0	82	Normoblasten, Megaloblasten, Mitosen.
29. IV. 07	49 000	62,0	21,0	1,0	—	3,0	3,0	10,0	62	Anämische Veränderungen an den Erythrocyten.
11. V. 07	4 100	78,0	10,0(!)	2,0	—	4,0	2,0	4,0	53	Wenige kernhaltige.
3. VII. 07	145 000	36,5	31,5	0,5	2,5	1,0	2,0	26,0(!)	57	1 Megaloblast / 2 Normoblasten } auf 100 Leukocyten.

Der Verlauf dieses Falles zeigt Zug für Zug Übereinstimmung mit jenem der ersten Beobachtung. Auch hier erfolgte nach fast 2jährigem äusserst befriedigendem Effekt der Röntgentherapie Nachlassen der Wirksamkeit der Strahlen, nur dass sich hier dieses Endstadium über Monate erstreckt, und nicht einen rapiden Verlauf nimmt wie bei Fall Nr. 1.

Fall Nr. 3. M. Str.[1]) 39jähriger Eisenbahnbeamter. Bisher $1^1/_2$ Jahre in Beobachtung (Poliklinik). Sehr guter Erfolg. Recidiv während 6monatlicher Unterbrechung der Behandlung. Nach Wiederaufnahme neuerliche Besserung.

Anamnese 14. Februar 1906:

Patient erinnert sich nicht an Kinderkrankheiten. Vor 15 und vor 5 Jahren machte er Gelenkrheumatismus durch, zuletzt mit Pleuritis und Endocarditis. Seither fühlt er sich nicht ganz gesund. Seit Anfang 1905 i. e. seit einem Jahr bemerkt er Wachstum der Milz. Bald darauf erkrankte er mit Fieber, heftigen Bauchschmerzen, Erbrechen, Obstipation. Genesung nach 2 Wochen (Appendicitis?). Seither zunehmende Blässe und Abmagerung. Gewichtsverlust 10 kg.

[1]) Aus der internen Abteilung von Professor Mannaberg.

Stat. praes. (14. Februar 1906). Mittelgrosser, magerer, sehr blasser Mann, Gewicht 62 kg. Lungen- und Herzbefund normal. Milztumor 2 Querfinger über die Medianlinie, nach abwärts bis zur Nabelhöhe reichend. Leberrand bei tiefem Inspirieren 2 Querfinger unterhalb des Rippenrandes in der Mamillarlinie palpabel. Sternum und lange Röhrenknochen nicht druckempfindlich. Harnbefund normal.

Blutbefund: (Erythrocyten und Hämoglobin: verloren gegangen). Leukocyten 277 600 (Dr. Bleier) mit dem gewöhnlichen Bilde der myeloiden Leukämie.

Vom 14. Februar bis 6. März 1906 wurden zunächst tägliche Bestrahlungen der Extremitäten vorgenommen und zwar in der Weise, dass bei entsprechender Röhrenstellung und unter Verwendung von Bleiabdeckung möglichst nur Haut und Muskeln, aber nicht die Knochen (und Milz) getroffen wurden. Wir wollten so den Einfluss einer Bestrahlung des Blutes, mit Umgehung hämatopoetischer Organe kennen lernen. Am 5. März wurde auch die Leber einmal bestrahlt. Die Leukocytenzahlen stiegen dabei stufenweise an (14. Februar 277 000, 15. Februar 315 000, 17. Februar 352 000, 18. Februar 358 000, 23. Februar 312 000, 27. Februar 336 000, 3. März 450 000, 7. März 450 000). Irgend eine Änderung im Allgemeinbefinden und in der Milzgrösse war nicht wahrnehmbar.

Vom 7. bis 17. März folgten darauf Bestrahlungen der Milz (im ganzen 23 x) sowie der Röhrenknochen (ohne Abblendung). Leukocyten: 12. März 303 000, 17. März 290 000. Der Kranke gab an sich wohler zu fühlen. Milz unverändert.

Darauf Pause von 4 Wochen.

17. April 1906. Der Patient sieht besser aus, hat um 2 kg zugenommen. Erythrocyten 3 100 000, Leukocyten 21 000. Milz nicht verkleinert. Bestrahlung der Milz (10 x).

21. Mai 1906. Sehr guter Kräftezustand. Aussehen sehr gebessert. Milz verkleinert (5 cm über dem Rippenbogen). Leukocyten 6 400 (Myelocyten 0,5%). Bestrahlung der Milz.

17. Juli. Patient fühlt sich vollständig gesund. Milzpol am Rippenrand. Hämoglobin 90%; Leukocyten 23 400. Milzbestrahlung.

17. August. Wohlbefinden. Leukocyten 18 000. Hämoglobin 80%. Die Milz ist unter den Rippenbogen zurückgetreten.

Der Kranke hält nun eine weitere Behandlung für überflüssig und bleibt 6 Monate ausser Beobachtung.

15. Februar 1907. Der Kranke teilt mit, dass es ihm in den nächsten Monaten nach der Entlassung gut gegangen sei. Nach und nach sei er wieder schwächer geworden, Verdauungsstörungen, Üblichkeiten nach der Mahlzeit seien aufgetreten. Auch habe die Milz wieder zugenommen. Pat. ist gegenwärtig nicht blass, aber magerer. Die Milz überragt den Rippenbogen um 5 cm. Erythrocyten 4 856 000. Leukocyten 120 000.

Es werden nun wieder Bestrahlungen der Milz von 3 Seiten vorgenommen.

18. März 1907. Der Kranke sieht besser aus, ist wieder kräftiger, leidet aber noch an Üblichkeit nach dem Essen. Hämoglobin 77%. Leukocyten 100 000. Milzpol 3 cm über dem Rippenbogen sehr hart. Milzbestrahlung.

18. April 1907. Besserung. Milz etwas kleiner. (Bestrahlung der Milz.)

20. Mai 1907. Fühlt sich wohl bis auf lästigen Pruritus am ganzen Leib (kein Arsengebrauch) Gewicht 72 kg. Milzpol am Rippenrand. Hämoglobin 85%. Leukocyten 27 000. (Neuerliche Bestrahlung.)

27. Juni 1907. Pruritus und Verdauungsbeschwerden geschwunden. Guter Kräftezustand. Vollständiges Wohlbefinden. Gewicht 75 kg. Milz unter den Rippenbogen zurückgetreten. Leukocyten 14 500. Myelocyten 2%. Hämoglobin 89%. (Neuerliche Milzbestrahlung.)

Bei diesem Kranken hatten also die durch einen Monat fortgesetzten täglichen Bestrahlungen der Körperoberfläche und Muskulatur keinen Einfluss auf das Allgemeinbefinden und die Milzgrösse bewirkt, die Leukocytenzahl war dabei konstant weiter angestiegen. Exposition von Milz und Knochen brachte dagegen rasch Besserung, und in einem späteren Stadium wurde der (nach zeitweiliger Unterbrechung der Behandlung neuerdings fortgeschrittene) Krankheitsprozess durch ausschliessliche Milzbestrahlungen bald wieder sehr gebessert.

Fall Nr. 4. M. P.[1]) 42jähriger Landwirt. Neun Monate in Behandlung. Die Radiotherapie hat nur vorübergehend Einfluss auf den Krankheitsverlauf. Exitus.

Anamnese. Als Kind Erkrankung an Scharlach, sonst gesund. Seit etwa 1½ Jahren Gefühl von Völle im Bauch und Unwohlbefinden. Bald darauf Sturz mit dem Pferd und (leichte) Kontusion der Milzgegend. Zunehmende Schwäche, Gewichtsverlust, in einigen Monaten um 12 kg. Blässe. Durch längere Zeit täglich Temperatursteigerungen bis etwa 38°. Nach etwa ½ Jahr wurde ein grosser Milztumor konstatiert, und auf Grund des Blutbefundes von 200 000 Leukocyten myeloide Leukämie diagnostiziert. In der Folge energische Arsenkur bis zu Intoxikationserscheinungen, sowie monatelanger Aufenthalt in Davos und am Semmering. Die Leukocytenzahlen betrugen nach Aufzeichnungen des Kranken:

[1]) Aus der Privatpraxis von Professor Mannaberg.

Anfang	1904	200 000
September	1904	37 000
Oktober	1904	42 000
Mai	1905	9 000
Juli	1905	96 000
Juli später	1905	106 000 E 5 300 000 Hb 100%
16. August	1905	223 000.

Status praes. am 16. August 1905 vor Beginn der Bestrahlungen: Mittelgrosser nicht anämischer Mann. Gewicht 69 kg. Afebril. Allgemeinbefinden gut. Nur manchmal Druckgefühl in der Milzgegend. Lungen- und Herzbefund normal. Leber vergrössert (fünfte Rippe bis einen Querfinger oberhalb des Nabels). Milz sehr gross, nach unten 2 Querfinger über die Höhe der Spina a. s., medianwärts nicht ganz bis zur Mittellinie reichend, 17 cm über den Rippenbogen ragend.

Drüsenschwellungen nicht vorhanden.

Blutbefund: E 5 300 000. Hb 100%. Leukocyten 223 000 (darunter 30% Myelocyten, 4% Eosinophile, 3% Mastzellen).

Verlauf. Da der Kranke in grösserer Entfernung von Wien lebte und nur ab und zu zur Behandlung erschien, so konnte dieselbe nicht mit dem nötigen Nachdruck durchgeführt werden.

16. August 1905. Bestrahlung der Milz von vorne und rückwärts: je 4 x. Darauf durch eine Woche Mattigkeit, dann Wohlbefinden.

12. September 1905. Milz höchstens etwas flacher, Länge unverändert. Blutbefund (Dozent Schur): E 5 500 000, Hb 100%, Leukocyten 190 000. Bestrahlung der Milz von vorne und rückwärts je 5 x.

17. Oktober 1905. Milz erscheint etwas schmäler geworden. Länge unverändert. Leukocyten 190 000 (Dozent Schur).

Bestrahlung: je 12 x von vorne und rückwärts auf die Milz, darauf durch einige Tage Mattigkeit.

11. Dezember 1905. Milz wieder breiter, bis zur Mittellinie reichend. E 5 200 000. Hb 90%. Viele kernhaltige rote Blutkapseln. Leukocyten 237 000 (Dozent Schur).

Bestrahlung: Milz von 3 Seiten aus je 10 x.

11. Januar 1906. Gutes Allgemeinbefinden. Jedoch weitere Grössenzunahme der Milz. Blutbefund nicht erhoben. Bestrahlung der Milz von 4 Seiten mit je 6—10 x.

Patient blieb nun durch $2^1/_2$ Monate ausser Beobachtung. Er fühlte sich durch einige Tage nach der letzten intensiven Bestrahlung matt, dann aber sehr kräftig und arbeitslustig. Nach 2 Wochen trat Erythem an der bestrahlten Region auf. In der Folge verschiedene körperliche Strapazen im Beruf. Seit anfangs März, d. i. 6—7 Wochen nach der letzten Bestrahlung, machte sich zunehmende Schwäche und Abmagerung geltend. Die Milz wuchs. 2 Wochen später musste Pat. sich zu Bett legen. Am 21. März suchte ihn einer von uns in seinem Wohnort auf: Er war nicht anämisch, aber sehr mager und schwach. Milzpol an der Symphyse, Milzrand über die Medianlinie reichend. Klagt über heftiges Druckgefühl im Leib. Erbricht oft und verträgt nur flüssige Nahrung. Hämoglobin (Talquist) 90%. Leukocyten im Nativpräparat enorm vermehrt.

21. März 1906. Bestrahlung der Milz von 3 Seiten mit je 6 x.

Darauf erfolgt durch 14 Tage eine wesentliche Besserung. Dann verschlimmerte sich der Zustand neuerdings: Zunehmende Anämie und Abmagerung. Oedeme. Rippenschmerzhaftigkeit. Mässige Temperatursteigerungen (nicht über 38°). Blutiges Sputum. Ohrensausen. Atoxylinjektionen.

14. April 1906. Patient ist wachsbleich, hochgradig abgemagert. Puls 100—120. Blutiges Sputum. Die Milz reicht bis zur Symphyse.

Hämoglobin (Talquist) circa 50%, demnach circa 2 500 000 Erythrocyten. R : W = 2—3 : 1, also etwa 1 000 000 Leukocyten. Im gefärbten Präparat: Geringgradige Anisocytose, keine Poikilocytose. Spärliche Polychromatophile. Zahlreiche kernhaltige Erythrocyten (Normo-, Megalo-, Gigantoblasten), circa 50% neutroph. Myelocyten, zum Teil mit nur spärlicher Granulierung. Zahlreiche grosse lymphoide, ungranulierte Zellen mit basophilem Protoplasma.

15. April. Kräftige Milzbestrahlung (von 3 Seiten mit je 12 x).

In den nächsten 12 Tagen kam es nach Mitteilung der Familie zu einer auffallenden Besserung des Kräftezustandes, Appetites, Schlafes und Aussehens. Dann erfolgte rascher Verfall, Delirien, und am 5. Mai 1906 der Exitus.

In diesem Falle, welcher wie aus den früheren Blutuntersuchungen hervorgeht, nach anfänglicher günstiger Beeinflussung durch Arsen und Klimatotherapie in den letzten Wochen vor Beginn der Röntgentherapie deutliche Tendenz zur raschen Verschlimmerung zeigte, hat die Radiotherapie weder Verkleinerung der Milz, noch Besserung des Blutbefundes bewirkt und das Eintreten der zum Tod führenden

akuten Exacerbation nicht verhindert. Ein allerdings rasch vorübergehender günstiger Einfluss auf den Gesamtkräftezustand war bei dem Kranken auch in dem Endstadium, jedesmal etwa durch 2 Wochen nach der Bestrahlung der Milz, unverkennbar. Dass häufigere Bestrahlungen (die hier nicht durchführbar waren) in diesem Stadium noch etwas erreicht hätten, ist unwahrscheinlich, nach den Erfahrungen an anderen derartigen subakuten Fällen.

Fall Nr. 5. O. L.[1]) 36 Jahre alte, verheiratete Frau. Bisher $3^1/_2$ Monate in Behandlung. Besserung.

Die Patientin litt in der Jugend an verschiedenen Kinderkrankheiten, im zwanzigsten Jahr an Diphtherie. Dann war sie bis zum dreissigsten Jahr gesund. Seither mehrere Attacken von Appendicitis. Ende 1905 wurde der Wurmfortsatz entfernt. In den nächsten Monaten erfreute sie sich des besten Wohlbefindens und nahm bis August 1906 ständig an Gewicht zu (72 kg). In diesem Monat erkrankte sie plötzlich mit Fieber und heftigen gastro-intestinalen Symptomen, welche sie auf den Genuss von Salami tags vorher bezog. Erbrechen und Diarrhöe dauerten nur 2 Tage, es blieben aber von da an Obstipation und häufige Üblichkeiten bestehen, die Kranke magerte ab, später kamen Druckgefühl im Bauch und dumpfe Schmerzen in der Milzgegend dazu. In den Abendstunden bestand oft Frösteln. Die Menses wurden unregelmässig und schmerzhaft. Das Körpergewicht sank bis Februar 1907 um 13 kg. Erst im Februar 1907 wurde Milztumor und myeloid-leukämischer Blutbefund mit 145 000 Leukocyten konstatiert (Professor Kovacs).

Die somatische Untersuchung ergab anfangs März 1907:

Blasse, magere, mittelgrosse Frau. Gewicht 58 kg. Die Milz reicht 9 cm über den Rippenbogen, medianwärts bis an die Linea alba, sie ist von sehr derber Konsistenz. Leber normalgross. Drüsenschwellungen nicht nachweisbar. Von den Knochen ist nur das Sternum druckempfindlich. Temperatur normal. Harn zucker- und eiweissfrei.

Die Röntgentherapie begann am 3. März 1907 mit 2 aufeinanderfolgenden Milzbestrahlungen gleichzeitig bekam die Patientin Arsen innerlich (Sol. Fowleri).

11. März. E 3 600 000. Hb 8,0 g = 57%. Leukocyten 140 000 (darunter:

Polynucl. 62%, Myeloc. 21%, Lymphoc. 4%, Eosinoph. 2%, Mastz. 3%, grosse Basophile 8%) an den Erythrocyten: geringe Anisocytose, wenige Poikilocyten, wenig Polychromatophile, spärliche kernhaltige, darunter auch Megaloblasten.

18. März 1907. Hämoglobin 7,6 g = 54%. Leukocyten 91 000.

Darauf neuerlich 2 Milzbestrahlungen.

12. April. Patientin hat seit 4 Wochen um fast 3 kg abgenommen (55,8 kg), fühlt sich aber kräftiger. Sie verträgt auch das Arsen gut, hat besseren Appetit, die Menses, die im Dezember und Januar unregelmässig und schmerzhaft waren, sind wieder normal. Milz kaum verändert, höchstens etwas schmäler. Leukocyten 41 000. Hämoglobin 8,9 g = 63%.

29. April 1907. Befinden gut. Milz unverändert. Gewicht $55^1/_2$ kg. Leukocyten 34 200. Hämoglobin 62%. Neuerliche Milzbestrahlung.

31. Mai 1907. Aussehen gebessert. Subjektives Wohlbefinden bis auf Schlaflosigkeit. Appetit gut. Gewicht 57 kg. Milz unverändert. Hämoglobin 9,7 g = 69%. Leukocyten 56 000.

(Myelocyten 12%, Eosin. 2%, Mastz. 4%, Lymphoc. 3%, grosse Basophile 7%.) Milzbestrahlungen.

29. Juni 1907. Die Milz hat sich bedeutend verkleinert. Der Milzpol steht am Rippenrand. Die Patientin sieht gut aus, fühlt sich kräftiger, kann wieder grössere Spaziergänge machen. Hämoglobin 70%. Leukocytenzahl 20 000. Milzbestrahlung.

Ende Juli 1907 teilt die Kranke schriftlich mit, dass sie sich sehr gut befinde.

Fall Nr. 6. S. P.[2]) 25jähriger Installateur. 10 Monate in Beobachtung (Poliklinik) Besserung, Recidiv nach Unterbrechung, neuerliche Besserung nach Wiederaufnahme der Behandlung.

Der Kranke hatte seit circa 6 Jahren wiederholt sehr heftiges Nasenbluten. Seit einigen Monaten wurde er blässer, litt aber an keinerlei körperlichen Beschwerden. Anfangs 1906 erfolgte angeblich bei einem Sturz heftige Kontusion des Perineums, kurz darauf Anschwellung des rechten Nebenhodens, welche bald wieder verging. (Gonorrhoische Infektion war nicht vorhanden.) 4 Monate später (25. April 1906) trat plötzlich schmerzhafte Erektion des Penis auf, welche in der Folge bestehen blieb. Auf der Abteilung von Professor v. Frisch wurde das Vorhandensein eines grossen Milztumors konstatiert, und die Blutuntersuchung (Dr. Bleier) ergab das Bestehen myeloider Leukämie.

---

[1]) Zugewiesen von Professor Kovacs und Dr. Euler.

[2]) Der Fall wurde von Dr. V. Blum am 4. April 1906 in der k. k. Gesellschaft der Ärzte in Wien vorgestellt. Wiener klin. Woch. 1906, p. 577.

Status praes. 7. Mai 1906. Sehr magerer, blasser Mann mit mächtigem, bis unter die Nabellinie reichendem Milztumor. Keine Drüsenschwellungen, keine Knochenschmerzhaftigkeit. Lungen- und Herzbefund normal. Leber nicht vergrössert. Der Penis befindet sich in Erection, und zwar betrifft die Versteifung nur die Corpora cavernosa penis, die Glans ist weich.

Blutbefund: 7. Mai 1906. Erythrocyten 3 200 000. Leukocyten 565 000.

Vom 9. bis 29. Mai erfolgten tägliche Bestrahlungen der langen Röhrenknochen (bei Bleiabdeckung des Milztumors). Auch wurde der erigierte Penis mehrmals bestrahlt.

Am 23. Mai betrug die Leukocytenzahl 437 000. Die Milzgrösse war unverändert, der Penis war weniger steif als vorher.

Vom 29. Mai bis 1. Juni wurden wiederholte Milzbestrahlungen ausgeführt. Darauf sank die Leukocytenzahl nach einem plötzlichen Anstieg (am 30. Mai 547 000) rasch ab (2. Juni 299 300).

Am 12. Juni war bereits eine Verkleinerung des Milztumors wahrnehmbar. Die Anschwellung der Corp. cavernosa ist bedeutend verringert. Der Kranke fühlt sich gebessert.

Hämoglobingehalt 6. Juni 50%. 20. Juni 40% (?). Erythrocyten 2 750 000.

Nach weiteren Milzbestrahlungen im Juli sank die Leukocytenzahl bis 90 000, die Milz verkleinerte sich deutlich, der Priapismus schwand vollständig und der Kranke wurde Ende Juli in sehr gekräftigtem Zustand (Hämoglobin 70%) vorläufig entlassen. Er blieb darauf durch 8 Monate ausser Beobachtung und war, wie er bei seiner Rückkehr am 5. März 1907 mitteilte, die ganze Zeit über vollständig arbeitsfähig und ohne Krankheitsgefühl. Doch sei er impotent und habe weder Erektionen noch Pollutionen gehabt, überhaupt niemals Libido. Vor einigen Tagen habe er in der Milzgegend plötzlich während der Arbeit einen Stich verspürt und habe seither zunehmende Schmerzen an dieser Stelle. Die Untersuchung ergiebt (5. März 1907) beträchtliche Grössenzunahme der Milz (bis zur Höhe der Spinae ant. sup.) und über die Medianlinie reichend. In der Mitte der vorderen Milzfläche ist eine etwa 6 cm im Durchmesser betragende, flache weiche Vorwölbung fühlbar. Dieselbe ist druckempfindlich. Wahrscheinlich handelt es sich um einen Bluterguss.

Hämoglobin 60%. Leukocyten 425 000. Erythrocyten 3 130 000.

Nach Wiederaufnahme der Milzbestrahlungen erfolgte bald Grössenrückgang der Milz und Besserung des ganzen Zustandes. Die Leukocytenzahl betrug am 26. März 1907: 197 000.

Fall Nr. 7. Th. Kr.[1]) 40jähriger Schuster. (Poliklinik.) 11 Monate in Beobachtung. (Besserung, Recidiv nach Unterbrechung.)

Der Patient war bis vor ca. 2 Jahren gesund. Seither wurde er nach und nach blässer und litt wiederholt an Nasenbluten. Seit etwa derselben Zeit stellten sich in zunehmender Häufigkeit schmerzhafte Erektionen ein, besonders des Nachts, bald nach dem Einschlafen, manchmal auch unter Tags, z. B. beim Pressen während der Defäkation. Dieselben dauerten manchmal bis 2 Stunden. Seit 3 Wochen besteht andauernd Priapismus. In den letzten Monaten ist der Kranke stark abgemagert. Auch dieser Patient wurde an der urologischen Abteilung von Prof. v. Frisch als myeloider Leukämiker erkannt und der Röntgentherapie zugewiesen.

Status präs. 26. Oktober 1906: Magerer Mann, Haut blass, Körpergewicht 54 kg. Am Halse und Nacken sind multiple bis bohnengrosse Drüsen tastbar; bis linsengrosse Drüschen im Sulcus bicipitalis. Über den Lungen basal spärliche Rasselgeräusche, Herzbefund normal. Leberrand 2 Querfinger unterhalb des rechten Rippenrandes tastbar. Die Milz ist ausserordentlich vergrössert, sie reicht nach abwärts bis über die Symphyse und nach rechts bis in die Iliacoekalgegend. Der Penis ist dauernd steif erigiert und druckschmerzhaft.

Blut 3 620 000, Hämoglobin 55—60%, Leukocyten 392 000.

Unter den Leukocyten etwa 31% Myelocyten, 6% eosinophile 12% Mastzellen, 6% Lymphocyten (Dr. Bleier).

Vom 26. Oktober bis 20. November täglich Bestrahlung der Extremitätenknochen, einige Male auch des Penis. (Die Milz war dabei durch Blei abgedeckt.)

Leukocyten 30. Oktober 420 000, 23. November 317 000.

Die Milz hatte während dieser Bestrahlungsperiode ihre Grösse nicht erkennbar verändert. Der Penis befand sich noch im Erektionszustand, war aber weniger steif.

Vom 24.—31. November mehrere Milzbestrahlungen.

Leukocyten 3. Dezember 338 000, 15. Dezember 173 000.

Die Drüsen waren anfangs Dezember nicht mehr vergrössert. Die Milz zeigte bald nach den direkten Bestrahlungen Volumsverkleinerung, auch der Leberrand rückte nach aufwärts. Der Priapismus schwand nach und nach vollständig.

Der Kräftezustand des Kranken hob sich.

---

[1]) Aus der intern. Abteilung von Prof. Mannaberg.

Am 8. Januar 1907 überragte die Milz die Nabellinie nur noch um 2 cm. Gewicht 57 kg. Erythrocyten 4 928 000, Hämoglobin 70 %. Leukocyten 114 600 (Myelocyten 24 %, Lymphocyten 8,9 %, Mastzellen 2,9 %.

Der Patient blieb darauf 7 Monate ausser Behandlung. Er war arbeitsfähig und fühlte sich nicht leidend, nur trat im Juni und Juli zweimal profuses Nasenbluten auf, auch wurde Pat. bei stärkeren Bewegungen leicht kurzatmig. Seit dem Verschwinden des Priapismus sind niemals mehr Erektionen (bei erhaltener Libido) aufgetreten. Am 24. Juli bot der Kranke folgenden Befund: Starke Blässe und Abmagerung, am Hals zahlreiche hanfkorn- bis erbsengrosse Drüsen, in der linken Axilla und beiden Leistengegenden bis bohnengrosse Drüsen tastbar. Die Leber überragt den Rippenbogen um 1—2 cm. Die Milz ist fast so gross wie bei der ersten Aufnahme, Länge von Rippenbogen bis zum Pol, welcher in der Iliacoekalgegend liegt, 27 cm, Breite 17 cm.

29. Juli 1907. Blutbefund: Erythrocyten 2 970 000, Hämoglobin 54 %, Leukocyten 378 000.

31. Juli. (Nach 6 Milzbestrahlungen) Leukocyten 269 000, Hämoglobin 53 %.

Fall Nr. 8. K. Schr.[1]) 39jähriger Arbeiter, 12 Monate in Behandlung (Poliklinik) Besserung. Tod 7 Monate nach Aussetzen der Bestrahlungen.

Der Patient, welcher vorher stets gesund gewesen sein soll, verspürte seit etwa einem Jahre zunehmende Schwäche, und bemerkt unter zeitweiligen heftigen Schmerzen das fortschreitende Wachstum einer grossen Geschwulst im Bauche.

12. September 1905. Beträchtliche Abmagerung, Blässe, Hämoglobin 50—55 % nach Fleischl, Leukocytenzahl 159 000. Enormer Milztumor von 23½ cm Querdurchmesser, den Rippenrand um 30 cm überragend.

Ausschliessliche Bestrahlung der Milz von September 1905 bis November 1906 in 9 Cyklen von je 3—5 aufeinander folgenden Expositionen verschiedener Milzregionen.

Auf die ersten Bestrahlungen folgten sehr bedeutende Schwankungen der Leukocytenzahlen nach aufwärts (Dr. Bleier):

12. September: 159 000, 13. September: 241 000, 15. September: 194 000, 17. September: 179 000, 19. September: 260 000, 20. September: 392 000, 21. September: 223 000. Dann blieb die Zahl monatelang fast konstant:

21. Oktober: 164 000, 22. November: 167 000, 19. Januar 1906: 139 000, 20. Februar: 143 000, 2. April: 119 000.

Auch die Milz verkleinerte sich nur langsam, der untere Pol stand im April 1906 2 cm unterhalb der Nabellinie. Jedoch erfuhr der Kräftezustand und die Anämie eine entschiedene Besserung, so dass der Kranke wieder völlig arbeitsfähig wurde.

Im November 1906 reichte die Milz bis zur Nabelhöhe, die Leukocytenzahl betrug 70 000. — Der Patient kam später nicht mehr zur Behandlung. Laut brieflicher Mitteilung der Familie ist er im Juni 1907 gestorben.

Fall Nr. 9. K. Gr. 36jähriger Polizeiagent. 16 Monate in Beobachtung (Poliklinik), Besserung. Recidiv während einjähriger Unterbrechung der Behandlung. Exitus.

Soll bis vor 3 Monaten gesund gewesen sein. Seither Schwäche und in den letzten Wochen Hautblutungen an den Extremitäten.

14. November 1905. Kräftig gebauter Mann, sehr blass. Milzpol in Nabelhöhe. Leukocytenzahl 305 000, Hämoglobin 40—50 %. Je 3—4 Bestrahlungen der Milz mit Normaldosen im November 1905, Januar, Februar, März 1906. Die Milz zeigte geringe Grössenabnahme, die Leukocyten sanken auf 139 000 (im März 1906). Anämie und Kräftezustand wurden so gebessert, dass der Kranke eine weitere Behandlung für überflüssig hielt und ein Jahr lang ausblieb.

Bis Dezember 1906 ging es ihm sehr gut. Seither stellten sich wieder Abmagerung, Schwäche, Blässe und Obstipation ein.

Im Februar 1907 kam er neuerdings in die Poliklinik. Die Milz war gewachsen und reichte bis zur unteren Nabelhöhe, Leukocytenzahl 203 000. Schwere Anämie.

Im Februar und März 1907 wurden noch Bestrahlungen ohne sichtlichen Erfolg vorgenommen, dann blieb der Kranke neuerdings aus. Wie uns auf schriftlichem Wege mitgeteilt wurde, ist er am 5. Juli 1907 gestorben.

---

[1]) Fall Nr. 8 u. 9 aus der intern. Abteilung von Prof. Mannaberg.

Fall Nr. 10. M. Schl.[1]) 37 Jahre alte, verheiratete Frau. $2^1/_2$ Monate in Behandlung. (Poliklinik.) Besserung.

Die Patientin hat 4 gesunde Kinder geboren und 6mal abortiert. Seit einem Jahre wurde sie zunehmend schwächer und bemerkte Schwellung der Milz, die aber in den letzten Monaten spontan etwas zurückgegangen sein soll.

Status 5. April 1907. Blasse, magere Frau. Lungen- und Herzbefund normal. Im Nacken einige bis erbsengrosse Drüsen tastbar. Die Milz überragt den Rippenbogen um 11 cm und reicht nach rechts nicht ganz an die Medianlinie.

Sternum druckempfindlich.

Erythrocyten 4 100 000, Hämoglobin 45 %, Leukocyten 485 000.

Behandlung: 16.—23. April ausschliesslich Bestrahlung der Extremitäten unter Bleiabdeckung der Milz. Leukocyten 20. April 435 000. Die Kranke giebt schon nach der ersten Sitzung an, sich im ganzen wohler zu fühlen.

24., 25., 26. IV.	Milzbestrahlungen.	Leukocyten 27. IV. 440 000
14. V.—17. V.	„	„ 14. V. 271 000
2. VI.—4. VI.	„	„ 3. VI. 170 000
25. VI.—27. VI.	„	„ 24. VI. 90 000. Hämoglobin 70 %.

Die Milz zeigte bald Verkleinerung und überragte den Rippenbogen am 5. April um 11 cm, am 3. Juni um 9 cm, am 25. Juni um $6^1/_2$ cm. Das subjektive Befinden und der Kräftezustand erfuhren eine bedeutende Besserung.

B. Lymphatische Leukämie.

Fall Nr. 11. J. Sch. 46jähriger Kaufmann aus Constantinopel.[2]) Bisher $2^1/_2$ Jahre in Behandlung. Sehr guter Erfolg.

Patient war als Kind stets gesund und kräftig, soll aber schon im 10. Lebensjahr Drüsenschwellungen am Hals und unter den Armen gehabt haben. Dieselben zeigten wechselnde Grösse, gingen später am Halse zurück, blieben aber in der Axilla bestehen.

Im 25. Lebensjahr akquirierte er Gonorrhoe und Nebenhodenentzündung. In der Folge war er nie krank. Im Jahre 1902 liess er sich eine Crista aus der Nase entfernen. Die Operation hatte mehrtägige Blutung und grosse Schwäche zur Folge. Gleich nachher bemerkte Pat. Schwellung zahlreicher submaxillarer Drüsen. Im nächsten Jahre (1903) kam es auch zu Vergrösserung der Halsdrüsen, 1904 wuchsen Drüsen an anderen Körperregionen und der Kranke begann abzumagern und schwächer zu werden. Im Mai 1904 ergab eine Blutuntersuchung (durch Dr. Liermberger in Levico) Erythrocyten 4 500 000, Leukocyten 118 000.

Der Patient wurde (seit Februar 1904) mit Eisen, Arsen, See- und Sonnenbädern, Sauerstoffinhalationen behandelt. Körpergewicht und Erythrocytenzahl nahmen in den nächsten Monaten etwas zu, dagegen wuchsen die Lymphome weiter und die Leukocytenzahl erhöhte sich.

19. Dezember 1904.

Grosser, ziemlich gut genährter Mann, Gewicht 74 kg. Haut des ganzen Körpers stark gebräunt (Sonnenbäder).

Allgemeine Lymphdrüsenvergrösserung mit stark prominenten, bis pflaumen- und nussgrossen Paketen.

Milz 5 cm über den Rippenbogen vorragend, Querdurchmesser perkutorisch 10 cm; mittelhart, glatt, verschieblich, nicht druckempfindlich.

Leber nicht vergrössert. Mesenterialdrüsen palpatorisch und perkutorisch nicht nachweisbar.

Lungen- und Herzbefund normal. Die Durchleuchtung des Thorax ergiebt beiderseits ziemlich grosse Hilusdrüsen.

Tonsillen beiderseits stark vergrössert. Zungenfollikel nicht geschwellt.

Blutbefund: E. 5 100 000, Hämoglobin 14,9 g, keine anämischen Veränderungen, keine kernhaltigen Roten, Leukocyten 185 000, vorwiegend kleine Lymphocyten (96 %), Polynucleare Neutrophile 6400 = 3,5 %.

Harn: 24stündig: 1050 ccm, Spuren von Albumen, keine Albumosen, kein Zucker, Sediment: spärliche hyaline Cylinder. Gesamt N.: 15,26 p. die, Harnsäure 0,612 p. die, Phosphorsäure 3,12 p. die.

---

[1]) Zugewiesen von Dr. Epstein.

[2]) Übersandt von Prof. H. Schlesinger. Der Fall wurde von Kienböck in der Wiener Gesellschaft für innere Medizin und Kinderheilkunde am 23. Mai demonstriert.

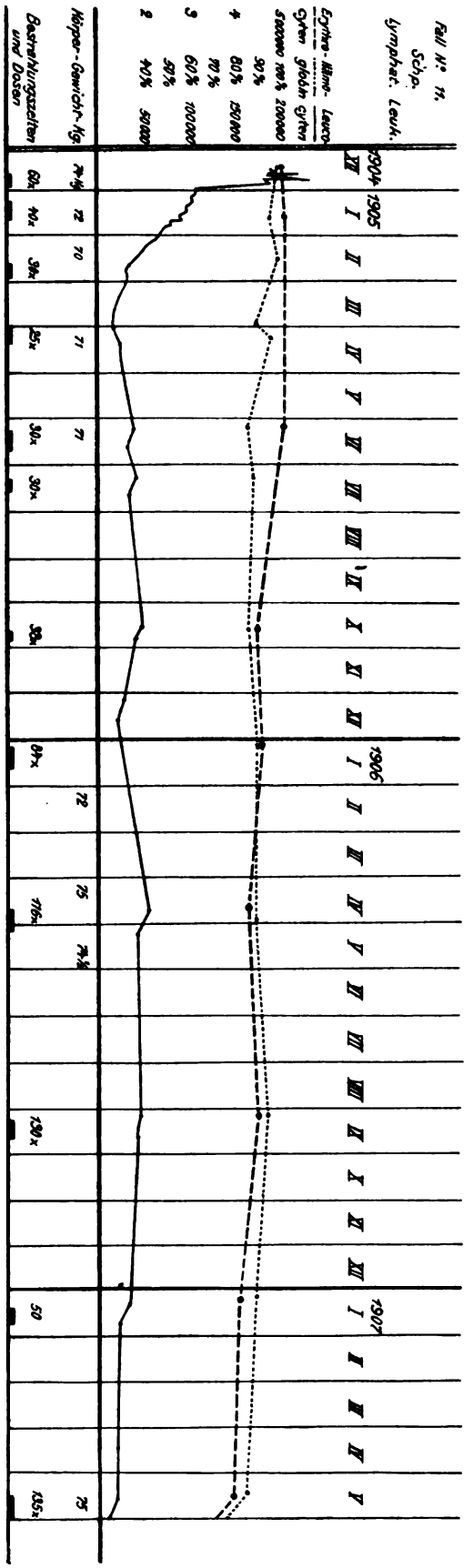

Kurventabelle zu Fall 11.

Die Röntgentherapie begann am 20. Dezember 1904 und wurde bis jetzt (Sommer 1907) in Intervallen fortgesetzt. Bestrahlt wurden stets Drüsen und Milz, manchmal auch Thorax, Abdomen und Genitale; die Röhrenknochen wurden nur zu Beginn der Behandlung belichtet.

Die auf die einzelnen Regionen applizierten Lichtmengen waren meist gering, anfangs 1—2 x, später durchschnittlich 2—4 x, im Maximum 7 x. Die Gesamtlichtmengen der einzelnen Bestrahlungscyklen betrugen 25—135 x. Die Hautreaktion ging niemals über Pigmentation und lokalem Haarausfall hinaus. Die Bestrahlungen wurden jedesmal durch ca. eine Woche in täglichen Sitzungen vorgenommen, dann folgten Pausen von 1—4 Monaten, welche der Kranke in seiner Heimat Constantinopel verbrachte. Im ganzen fanden bisher 12 solche Bestrahlungsperioden statt.

Erythrocytenzahl und Hämoglobin hielten sich lange Zeit annähernd auf normaler Höhe, liessen aber im letzten Jahr der Behandlung die Tendenz zu allerdings sehr langsamem Absinken erkennen, was wohl als prognostisch bedeutungsvoll anzusehen ist.

Wir bringen in folgendem einen Auszug aus dem Krankenprotokoll:

1. Bestrahlungscyklus (20. bis 29. Dezember 1904). Es wurden in toto 60 x auf Drüsen, Milz, Leber, Thorax, Wirbelsäule und Röhrenknochen verabreicht. Anfangsgewicht 74 kg. Rasche Verkleinerung von Milz und Drüsentumoren.

Die Leukocytenzahl sinkt von 185 000 bis 148 000, die der polynucleären von 5000 bis 4500.

Erythrocyten 20. Dezember 5 100 000, Hämoglobin 106 %.

Darauf Pause von 11 Tagen mit weiterem Absinken der Leukocyten.

2. Cyklus (9. bis 19. Januar 1905). Bestrahlung wie bei 1, im ganzen 40 x. Gewicht 11. Januar 72 kg.

Leukocyten 77 000—57 000 (polynucleäre 3000—3000).

Erythrocyten 17. Januar 5 192 000, Hämoglobin 94 %.

Darauf 1monatliche Pause, täglich Injektion von 0,2 Atoxyl. Besserung des subjektiven Befindens.

3. Cyklus (19. bis 28. Februar 1905). Gewicht 19. Februar 71 kg. Die Drüsen während der Pause nur wenig vergrössert. Milz nur bei tiefem Inspirium palpabel.

Bestrahlung: 30 x auf Milz und Drüsen.

Leukocyten 38 800—34 000, polynucleäre 1650—2000.

Hämoglobin 19. Februar 100 %.

Darauf 1monatliche Pause. Täglich 0,2 Atoxyl. Die Halsdrüsen schwollen während einer Angina stark an, verkleinerten sich dann aber wieder bald. Die Axillardrüsen begannen Ende März wieder anzuschwellen.

4. Cyklus (30. März bis 14. April 1905). Gewicht 30. März 71 kg. Halsdrüsen so gross wie bei der letzten Entlassung. Axillardr. vergrössert. Milz gleich.

Bestrahlung von Drüsen und Milz (25 x).

Leukocyten 19 000—25 000, polynucleäre 2000—2200.

Hämoglobin 30. März 90 %, 9. April 97 %.

Darauf Pause von 2 Monaten. Atoxylgebrauch. Wohlbefinden.

5. Cyklus (8. bis 16. Juni 1905). Gewicht 71 kg. Drüsen und Milz wieder etwas vergrössert. (Der Milzpol überragt eben den Rippenbogen.)

Bestrahlung: 30 x auf Milz und Drüsen.

Leukocyten 40 000—34 000, polynucleäre 3500—2900.

Erythrocyten 5 100 000.

Nach einigen Bestrahlungen trat plötzlich unter grosser Mattigkeit Vergrösserung der meisten Drüsen auf, am 16. Juni war aber bereits wieder Rückgang merkbar. Darauf 1monatliche Pause. Es traten heftige Schmerzen in Kreuz und Nebenhoden auf, so dass der Kranke 9 Tage im Bett verbrachte. Ärztlicherseits wurde Nebenhodenentzündung (ohne Ausfluss aus der Urethra) diagnostiziert.

6. Cyklus (10. bis 15. Juli 1905). Drüsen nicht grösser. Milz nicht palpabel. Beide Nebenhoden hart, bis zu Haselnussgrösse angeschwollen. Kein Ausfluss auf der Harnröhre. Da die Nebenhodeninfiltration wahrscheinlich als leukämisch aufzufassen war (Patient hatte vor 20 Jahren Epididymetes gonorrh., seither angeblich keine neuerliche Infektion), so wurde auch das Genitale bestrahlt (im ganzen auf Drüsen, Milz und Genitale 30 x).

Leukocyten 42 000—34 000, polynucleäre 5400—4000.

Hämoglobin 10. Juni 88 %.

Darauf Pause von 3 Monaten. Der Kranke fühlte sich bis auf häufige Schmerzen in Inguine und in den Nebenhoden stets wohl, kräftig und arbeitslustig, nahm auch an Gewicht zu. Er gebrauchte See- und Sonnenbäder, sowie häufige Atoxylinjektionen. Erst im September begannen Drüsen und Milz wieder grösser zu werden.

7. Cyklus (16. bis 22. Oktober 1905). Die Drüsen sind wieder ziemlich gross. Milz eben palpabel. Infiltrat des linken Nebenhoden verschwunden, rechts noch Reste fühlbar.

Bestrahlung von Milz und Drüsen: 38 x.

Leukocyten 49 500—44 800, polynucleäre 4300—4000.

Erythrocyten 4 500 000, Hämoglobin 95 %.

Pause von $2^1/_2$ Monaten. In den nächsten 6 Wochen beträchtliche Verkleinerung der Lymphome. Darauf Laryngitis mit heftigem Husten, dabei schwellen die Hals- und Cervicaldrüsen rasch an. 33 Injektionen von 0,2 Atoxyl.

8. Cyklus (2. bis 16. Januar 1906). Am Halse finden sich submaxillar 3 fast hühnereigrosse Drüsenpakete, sowie mehrere etwa haselnussgrosse Cervicaldrüsen. Die übrigen Drüsen sowie die Milz zeigen keine Grössenzunahme gegenüber dem Zustande vor $2^1/_2$ Monaten. Der Kranke leidet an quälendem Husten, ist aber sonst völlig gut bei Kräften. Die laryngologische Untersuchung durch Dr. Menzel ergiebt Pharyngitis und Laryngitis, keine leukämischen Veränderungen an der Schleimhaut von Nase und Kehlkopf.

Bestrahlung: 84 x auf Milz und Drüsen.

Leukocyten 28 000—22 000, polynucleäre 1400—2000.

Erythrocyten 2. Januar 1906 4 612 000, Hämoglobin 89 %.

Schon während der Bestrahlungsperiode ist deutliche Drüsenverkleinerung wahrnehmbar, welche auch in der folgenden mehr als 3monatlichen Pause fortschreitet. Etwa 2 Monate nach der Entlassung bemerkte der Kranke neuerdings beträchtliche Schwellung des rechten Nebenhodens. Dabei stets bester Kräftezustand, Gewichtszunahme um 2 kg.

9. Cyklus (24. April bis 5. Mai 1906). Körpergewicht 24. April 75 kg — 5. Mai 74,5 kg. Gutes Aussehen. Halsdrüsen wieder grösser, Milzpol am Rippenrand. Rechter Nebenhoden fast nussgross und mit der Haut des Scrotums fest verwachsen.

Bestrahlung von Milz, Drüsen und Genitale: 116 x.

Leukocyten 55 000—41 000, polynucleäre 2800—1800.

Erythrocyten 24. April: 4 300 000, Hämoglobin 90 %.

Darauf Pause von 4 Monaten. Reichlicher Arsengebrauch, Seebäder, die Nebenhodenschwellung ging zurück, die Drüsen verkleinerten sich, sollen ab und zu wieder etwas grösser und dann spontan kleiner geworden sein.

10. Cyklus (8. bis 22. September 1906). Die Drüsen im ganzen zeigen nur geringe Volumzunahme, Milz 1 Querfinger über den Rippenbogen hervorragend. Nebenhoden nicht vergrössert, Scrotalhaut frei verschieblich. Aussehen sehr gut.

Bestrahlung: Milz, Drüsen, Abdomen 130 x.

Leukocyten 45 000—42 000, polynucleäre 2200.

Erythrocyten 4 500 000, Hämoglobin 94 %.

Pause von 4 Monaten. Ununterbrochener Arsengebrauch. Im November trat ein sehr lästiges Hautjucken auf. Die Drüsen begannen erst im Dezember wieder zu wachsen.

11. Cyklus (14. bis 25. Januar 1907). Gewicht 75 kg. Halsdrüsen deutlich grösser. Milzpol am Rippenrand. Nebenhoden kaum vergrössert. Der Patient fühlt sich sehr kräftig, klagt aber über unleidlichen Pruritus. Zahlreiche Kratzeffekte, keine Hautefflorescenzen. Es handelte sich offenbar um Arsenwirkung.

Bestrahlung: Milz, Drüsen, Abdomen 50 x.

Leukocyten 30 000—21 000, polynucleäre 2200—1400.

Erythrocyten 4 100 000, Hämoglobin 90 %.

In der folgenden Pause von 4 Monaten nahmen die Drüsen nur wenig zu. Das Hautjucken schwand nach Unterbrechung der Arsenmedication, trat aber später nach neuerlichen Atoxylinjektionen wieder in heftigster Weise auf. Im übrigen Wohlbefinden.

12. Cyklus (15. bis 28. Mai 1807). Drüsen meist erbsen- bis bohnengross, nur vereinzelte noch grösser. Die Milz überragt nicht den Rippenbogen. Aussehen gut. Gewicht 75 kg.

Bestrahlung: Drüsen, Milz, Thorax, Abdomen 135 x.

Leukocyten 18 500—11 900, polynucleäre 2200—1200.

15. Mai: Eosinophile 2,5 %, Mastzellen: keine unter 1000 Leukocyten.

16. Mai: Erythrocyten 4 030 000, Hämoglobin 85 %.

28. Mai: Erythrocyten 3 650 000, Hämoglobin 77 %.

Zu dieser Skizze des Krankheitsverlaufs, welche in der Kurventabelle auf Seite 392 übersichtlich dargestellt erscheint, wollen wir noch einige spezielle Bemerkungen hinzufügen:

Die Einwirkung der Bestrahlungen auf die Symptome war mitunter schon nach 2—3 Tagen durch die beginnende Verkleinerung erkennbar. Auch die Milz reagierte prompt.

Nach den ersten Sitzungen verspürte der Patient Schmerzen in den exponierten Partien, die aber bald wieder schwanden. Übelkeit, Kolikschmerzen und Diarrhoe traten wiederholt, wenn auch nicht regelmässig nach Milzbestrahlungen auf.

Einmal konstatierten wir auch eine Temperaturerhöhung bis 38,6, für welche sich eine andere Ursache nicht finden liess.

Die Leukocytenzahl zeigte nach den ersten Sitzungen zunächst Zunahme, jedoch ausschliesslich durch Vermehrung der Lymphocyten, während die Zahl der neutrophilen Leukocyten völlig konstant blieb.

		Gesamtzahl	Polynucl. neutroph.
20. Dezember 1904	vor der Bestrahlung	185 000	—
	½ Stunde nach Bestrahlung von Leber und Milz	187 000	—
21. Dezember 1904	vor der Bestrahlung	182 000	4 800
	7 Stunden nach Bestrahlung der Halslymphdrüsen	224 000	4 400
22. Dezember 1904	vor der Bestrahlung	200 000	4 800
	unmittelbar nach Bestrahlung der Inguinaldrüsen	210 000	—
	6 Stunden später	226 000	4 400
23. Dezember 1904	vor der Bestrahlung	230 000	4 400
24. Dezember 1904	vor der Bestrahlung	18 800	4 000

und fernerhin ziemlich constantes Absinken.

Es handelt sich hier also um anfängliche Ausschwemmung von Lymphocyten, nicht aber um chemotaktische Beeinflussung. Schon nach wenigen Tagen begann deutliche Verminderung der Gesamtzahl. Dieselbe bewegte sich in den darauffolgenden 2 Jahren zwischen 20—50 000, sank schliesslich bis 11 600 und stieg meist auch in den grösseren Behandlungspausen nicht viel an.

Die polynucleären Leukocyten zeigten bald beträchtliche absolute Verminderung. Dieselbe glich sich im ersten Behandlungsjahr während der Pausen zunächst wieder aus, blieb aber später dauernd bestehen. Die Eosinophilen und Mastzellen zeigten wiederholt sehr beträchtliche absolute Verminderung.

Die Lymphocyten erwiesen sich in diesem Fall morphologisch unter allen unseren Lymphämikern am wenigsten vom normalen Typus des kleinen Lymphocyten abweichend. Eine Änderung des morphologischen Verhaltens, im Sinne einer Zunahme der grossen Formen, war im Verlauf der bisherigen Beobachtung nicht zu konstatieren.

Erythrocytenzahl und Hämoglobin hielten sich lange auf annähernd normaler Höhe. Aber in den letzten Monaten trat eine Tendenz zu langsamer Verminderung deutlich zu Tage. Prognostisch

dürfte dies wohl als ungünstiges Zeichen aufzufassen sein. Trotzdem muss man das bisherige Resultat der über $2^1/_2$ jährigen Behandlung als ein sehr günstiges bezeichnen. Da der Kranke in den Behandlungspausen stets reichlich Arsen bis zu Intoxikationssymptomen (Pruritus) genommen, und auch von Seebädern, Sonnenbädern etc. reichlichst Gebrauch gemacht hatte, so könnte man einen Theil des Erfolges auch auf diese Faktoren zurückführen. Es ist aber zu bemerken, dass bei demselben Kranken das Leiden vor der Röntgentherapie trotz den anderen Massnahmen sich als progredient erwiesen hatte.

Zum Schluss bringen wir noch die Resultate einer Reihe von Harnsäurebestimmungen.

	Leukocytenzahl	Harnsäure in 24 Stunden
21. bis 22. Dezember 1904	182 000—200 000	0,61 g
22. „ 23. „ 1904	200 000—193 000	0,71 „
24. „ 25. „ 1904	183 000—165 000	0,72 „
30. „ 31. „ 1904	123 000—112 000	1,02 „
4. „ 5. Januar 1905	100 000— 92 000	0,55 „
11. „ 12. „ 1905	82 000— 67 000	0,56 „
17. „ 18. „ 1905	58 000— 52 000	0,74 „
21. „ 22. Februar 1905	28 000— 35 000	0,60 „

Es ist also zu Beginn der deutlichen Röntgenwirkung eine Steigerung der vorher normalen Harnsäureausfuhr unverkennbar, doch werden bald wieder normale Werte erreicht.

Fall Nr. 12. St. Br.[1]) 62jähriger Kaufmann. Bisher 1 Jahr mit gutem Erfolg in Behandlung.

Eine Schwester starb an Tuberkulose; Patient im 7. Monat zur Welt gekommen, im 4. Jahre Masern, im 18. Jahr Gonorrhoe, im 30. Jahr Pleuritis; bald darauf Ikterus und Leberschmerzen, seither besteht chronischer Darmkatarrh mit häufigen starken Durchfällen. In den letzten Wintern Bronchitis, hier und da auch Temperatursteigerung, niemals Hämoptoe. Vor etwa 5—6 Jahren Herpes zoster entsprechend dem 9.—10. Dorsalsegment. Seit etwa derselben Zeit bemerkt Patient Drüsenschwellungen hinter dem rechten Kieferwinkel und auch in den Axillen, die durch mehrere Jahre keine Vergrösserung zeigten und nicht weiter beachtet wurden. Vor 2 Jahren trat nach Fingerverletzung Phlegmone des linken Armes auf, welche mehrfache lange Incisionen nötig machte. Seither sollen an verschiedenen Stellen grössere Drüsen aufgetreten sein, namentlich im Verlauf des letzten Jahres. Irgend eine Behandlung desselben hat bisher nicht stattgefunden. Patient war vor einem Jahr noch so kräftig, dass er eine Bergtour unternahm, gegenwärtig fühlt er sich jedoch sehr matt.

Status, 4. Juli 1906. Kleiner, sehr magerer, etwas blasser Mann. Haut welk, schlaff, besonders im Gesicht. An den Beinen Varices.

Panniculus überall völlig geschwunden, Temperatur normal, Arterie rigide, Puls rhythmisch, von erhöhter Spannung; Lunge emphysematös, kein Katarrh, Herzdämpfung etwas verbreitert, über der Spitze ein kurzes, rauhes, systolisches Geräusch. Bei Durchleuchtung des Thorax in den Hilusgegenden auf Drüsen suspekte Schattenherde. Die Oberbauchgegend ist deutlich vorgewölbt, die sehr dünnen Bauchdecken stark gespannt, Milz vergrössert, stark lateral gelagert, der sehr scharfe innere Rand ist 13 cm von der Mittellinie entfernt, der untere Pol überragt ca. 2 Querfinger den Rippenbogen und reicht bis zu Nabelhöhe. Leber hart, vergrössert, in der Mamillarlinie bis zu 2 Querfinger über den Rippenbogen. Intraabdominale Drüsen sind durch Palpation nicht feststellbar. Die periferen Lymphdrüsen zeigen sich überall vergrössert; am Hals allenthalben flache, bis über bohnengrösse, ziemlich harte, deutlich verschiebliche Drüsen, in beiden Axillen je ein kleinapfelgrosses, leichtverschiebliches Drüsenpaket. In Inguine beiderseits etwa nussgrosse Pakete. Tonsillen und Zungenfollikel nicht vergrössert. Des Nachts sollen bisweilen Schmerzen in den Beinen bestehen. Nach der Beschreibung kann es sich eher um Muskelkrämpfe als um Knochenschmerzen handeln. Druckempfindlichkeit der Knochen besteht nur an einer Rippe unterhalb der Scapula rechts hinten. (Angeblich seit einem Ausgleiten auf der Stiege vor mehreren Tagen.) Das Radiogramm und die Palpation lassen weder hier noch sonst an den Rippen etwas Abnormes erkennen.

Blutbefund. 4. Juli 1906. Erythrocyten 4 060 000. Hämoglobin 10,0 g = 71%. Färbeindex 0,9.

An den Erythrocyten: Keine Poikilocytose, spärliche Polychromatophile, keine kernhaltigen Roten.

Leukocyten 523 000, davon 7 000 Polynucleäre. 1,3% Mastzellen und Eosinophile sehr spärlich. Keine Myelocyten.

---

[1]) Überwiesen von Professor H. Schlesinger.

Das Gros der weissen Blutkörperchen (circa 98%) sind Lymphocyten. Die meisten weichen in Grösse und Färbung wenig von den gewöhnlichen typischen Lymphocyten ab. Doch finden sich auch stark vergrösserte Formen.

Harn. Derselbe bietet ein höchst bemerkenswertes Verhalten. Die Tagesmenge beträgt 800 ccm, mit reichlichem Harnsäuresediment. Zucker fehlt. Bei den gewöhnlichen kalten Eiweissproben tritt auffallend langsam eine starke Trübung auf. Dieselbe lässt sich durch Erwärmen deutlich aufhellen. Beim langsamen Erhitzen des nativen Harnes (ohne Säurezusatz) bis 50—60° erfolgt intensive Trübung. Beim Weitererwärmen hellt sich dieselbe deutlich aber nicht vollständig auf. Beim Sieden erfolgt neuerdings Trübung. Filtriert man den durch Erwärmen auf 55° erhaltenen Niederschlag ab, wäscht ihn und schwemmt ihn in destilliertem Wasser oder eiweissfreiem Harn auf, so erhält man beim Kochen fast vollständige Klärung, beim Erkalten wieder Trübung und kann dies beliebig oft wiederholen. Setzt man Essigsäure dazu, so wird die Auflösung beim Sieden eine vollständige, beim Erkalten tritt aber kein Niederschlag mehr auf.

In dem nach Erwärmen auf 55° vom Niederschlag abfiltrierten Harn ist gewöhnliches Eiweiss deutlich nachweisbar (daher die neuerliche Trübung des nativen Harns beim Sieden.)

Der Harn enthält somit neben Eiweiss auch den Bence-Jonesschen Eiweisskörper.

Die Gesamtmenge der Eiweisskörper betrug Anfang Juli 0,109%, davon entfielen 0,063% auf natives Eiweiss, 0,046% auf den Bence-Jonesschen Körper. Die Tagesmenge desselben betrug 0,3—0,4 g (Bestimmung durch Wägung der aus 50 ccm Harn durch Erwärmung auf 55° im Thermostat ausgefällten Substanz.)

Da sich im Sediment des Harnes stets ziemlich viele hyaline und auch grobgranulierte Cylinder sowie geschrumpfte Erythrocyten fanden, so war das Bestehen einer chronischen interstitiellen Nephritis anzunehmen, womit auch die erhöhte Spannung der Arterien im Einklang stand.

Das Vorkommen des Bence-Jonesschen Eiweisskörpers ist bei lymphatischer Leukämie bisher nur in einem Falle von Askanazy beobachtet worden. Da wir ihn bei 2 unserer Fälle antrafen,[1]) so ist wohl anzunehmen, dass er häufiger vorhanden ist, jedoch übersehen wurde. In Übereinstimmung mit seinem Vorkommen bei Knochenmarksaffektionen verschiedener Art (Myelomen, Sarkomen, Carcinomen) ist er wohl auch bei der lymphatischen Leukämie als durch die lymphatische Umwandlung des Knochenmarks bedingt aufzufassen.

Über das Verhalten des genannten Körpers in unseren Fällen soll an anderem Ort noch ausführlicher berichtet werden.

Verlauf. Es wurden bei dem Kranken zunächst nur die langen Röhrenknochen, unter Bleideckung der Lymphome, bestrahlt und zwar wurden vom 4. bis 12. Juli 1906 in 8 Sitzungen im ganzen 50 x verabreicht. Gewicht 60 kg. Die Leukocytenzahlen waren an den aufeinanderfolgenden Tagen 523000 (polynucleär 7000), 554000—444000—505000—399000—381000—501000—452000 (polynucleär 5800). Hämoglobingehalt blieb unverändert. Keine Veränderung an den Drüsentumoren. Der Kranke fühlt sich matt.

Die nun folgende Belichtung von Milz, Drüsen, Leber, Thorax und Abdomen (90 x in der Zeit vom 13. bis 27. Juli) hatte ein rascheres und ziemlich gleichmässiges Sinken der Leukocyten von 452000—280000 (der polynucleären von 5800—4000) zur Folge. Gleichzeitig trat Verminderung der Erythrocyten und des Hämoglobingehaltes auf (4060000—3700000, respective 12,2 g auf 10,8 g). Der Kranke fühlte sich oft äusserst matt, nahm ½ kg im Gewicht ab. Nach den Milzbestrahlungen erfolgten heftige Diarrhoen sowie Übligkeit und Brechreiz durch 2 Tage. Eine Verkleinerung des Milztumors war nicht zu konstatieren, dagegen zeigten die Drüsentumoren schon etwa 2 Tage nach der Bestrahlung Verkleinerung und erwiesen sich am Ende dieser Bestrahlungsperiode durchschnittlich etwa auf die Hälfte reduziert.

Bence-Jones Ende Juli 0,046%, Albumen 0,056% (Gesamteiweiss 0,10%), somit keine Änderung durch die Bestrahlungen.

Der Kranke verbrachte nun 2 Monate auf dem Lande, ohne irgend eine Therapie. Er fühlte sich dabei leidlich wohl, und konnte wieder Spaziergänge von 1—2 Stunden unternehmen.

Die früher sehr häufigen Diarrhoen waren viel seltener geworden. Bei seiner Rückkehr am 28. September 1906 betrug sein Gewicht 60 kg. Von den peripheren Drüsen hatten nur die Axillarpakete in der letzten Zeit wieder zu wachsen begonnen. Leber und Milz waren unverändert. Dagegen fand sich in der Oberbauchgegend eine anscheinend ziemlich oberflächlich liegende, umfangreiche, derbe Resistenz, welche infolge starker Bauchdeckenspannung nicht gut abgrenzbar war. Offenbar handelte es sich um neu aufgetretene Lymphome.

28. September 1906. Der Blutbefund war: Erythrocyten 3800000, Hämoglobin 11,52 g = 82%,
Leukocyten 76000 (neutroph. polyn. 2200).

[1]) Siehe Fall Nr. 14.

Es hatte somit trotz weiteren Absinkens der Leukocytenzahl keine Besserung der Anämie stattgefunden.

Der Harnbefund war ebenso wie bei der Entlassung: Gesamteiweiss 0,10%.

28. September bis 5. November: Bestrahlungen der Lymphome, Leber, Milz, Abdominaldrüsenpaket, Thorax (im ganzen 115 x).

3. Oktober: Hämoglobin 80%. Leukocyten 45 000 (polynucleäre 2 200).
18. Oktober: „ 86%. „ 32 000 („ 1 600).
Erythrocyten 3 900 000.

Die Leber ist verkleinert, der Rand undeutlich palpabel. Die Milz nicht verändert. Die Resistenz oberhalb des Nabels verschwunden. Keine Knochenschmerzen. Allgemeinbefinden gut. Kräftestand gehoben. Diarrhöen seltener. Gewicht 61 kg.

7. November 1906. Die Lymphome sind bedeutend verkleinert. Die Milz erscheint von derselben Grösse, jedoch mehr gegen die Mitte verlagert (wahrscheinlich früher durch tiefgelegene Lymphome seitlich verdrängt).

Erythrocyten 4 100 000, Hämoglobin 84%, Leukocyten 14 800 (Polynucleäre 1 200).

Harn: Gesamteiweiss: 0,075%, Bence-Jones 0,045%.

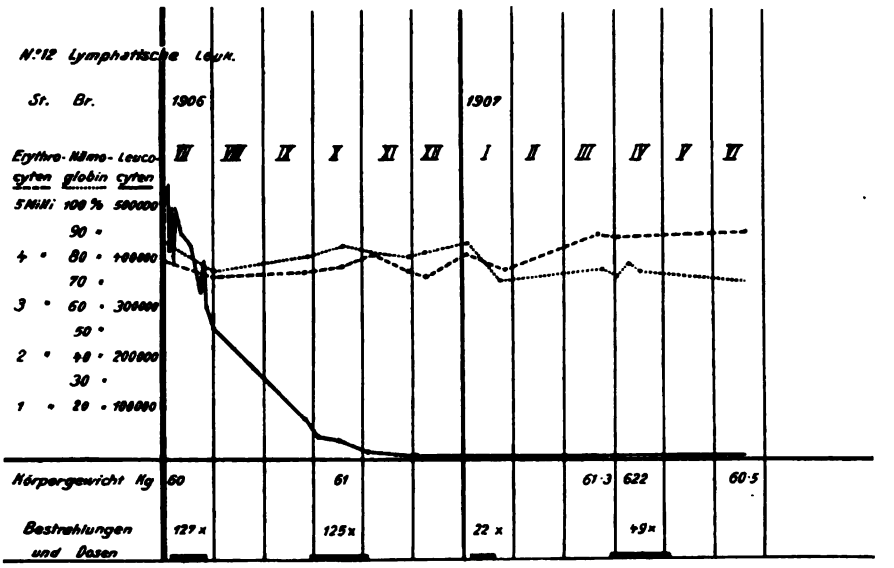

Kurventabelle zu Fall 12.

29. November. Der Kranke ist kräftiger und sieht besser aus. Erythrocyten 3 800 000. Hämoglobin 82%. Leukocyten 7 500 (Polynucleäre 750; unter 600 Zellen weder Eosinophile noch Mastzellen zu sehen). Keine kernhaltigen Roten.)

10. Dezember. Zunehmende Hebung der Körperkräfte. Volleres Gesicht. Erythrocyten 3 700 000. Hämoglobin 85%. Leukocyten 6 300 (Lymphocyten 85,5%, Polynucleäre 14,3%, Mastzellen 0,2%, Eosinophile unter 800 Zellen). Organbefund unverändert.

Harn: Gesamteiweiss 0,125%. Bence-Jones 0,042%. Albumen 0,083%. Ziemlich viele Cylinder. Die Ausscheidung des Bence-Jonesschen Körpers ist also ebenso gross, wie zu Beginn der Behandlung vor 5 Monaten.

2. Januar 1907. Allgemeinbefinden sehr gut. Keine wesentliche Zunahme der Drüsen.

Erythrocyten 4 104 000. Hämoglobin 87%. Leukocyten 8 300 (Polynucleäre 1600).

Harn: Gesamteiweiss 0,12%. Bence-Jones 0,045%, Albumen 0,075%.

Es wurden nun nach 2 monatlicher Pause, wieder Bestrahlungen der verschiedenen Hyperplasien, sowie des Thorax und der Wirbelsäule vorgenommen (2. bis 17. Januar, im Ganzen nur 22 x).

24. Januar 1907. Der Patient bezeichnet sein Befinden als sehr gut, kann viel weitere Spaziergänge unternehmen. Aussehen gut.

Erythrocyten 3 869 000. Hämoglobin 74%. Leukocyten 5 300 (Polynucleäre 1 120).

Im Harn zeigte der Bence-Jonessche Körper zum erstenmal eine leichte Abnahme: 0,037%. Albumen 0,059%. Gesamteiweiss 0,096%.

20. März 1907. Der Kranke hat sich in den letzten 2 Monaten stets wohl gefühlt. Hat guten Appetit, täglich 1—3 breiige Stuhlentleerungen ohne Tenesmus. Gewicht 61,8 kg. Die Drüsen zeigen nur in der linken Inguinalgegend mässige Zunahme.

Erythrocyten 4 500 000. Hämoglobin 77%. Leukocyten 7 500 (Polynucleäre 1 600 = 21,3%. Keine Eosinophile, sehr spärliche Mastzellen). Unter den Erythrocyten sehr wenige Poikelicyten. Keine Kernhaltigen.

2. April 1907. Guter Allgemeinzustand. Gewicht 63,2 kg. Die Drüsen zeigen keine wesentliche Grössenzunahme.

Erythrocyten 4 410 000, Hämoglobin 74%. Leukocyten 8 200 (Polynucleäre 1 740 = 21,5%. Eosinophile 0,4%. Mastzellen 0,4%).

Gesamteiweiss: 0,099%. Bence-Jones 0,046%. Albumen 0,053%.

Es erfolgten nun vom 2. bis 10. April Bestrahlungen von Drüsen und Milz (28 x).

16. April. Hämoglobin 74%, Leukocyten 6 680 (Polynucleäre 1 140). Bence-Jones 0,0468%.

Darauf 16. bis 30. April auch Bestrahlungen von Thorax und Wirbelsäule (21 x).

11. Mai. Bence-Jones 0,059%. Albumen 0,083%. Summe 0.142%. Diesmal war also auf Knochenbestrahlung eine leichte Zunahme der sonst so konstanten Bence-Jonessche Albuminurie erfolgt.

21. Juni. Aussehen sehr gut. Gewicht 60,5 kg. Patient hatte in den letzten Wochen eine heftige Tracheo-Bronchitis durchgemacht, auch wieder häufige Diarrhoen gehabt:

Drüsen nicht wieder gewachsen. Milz eher etwas verkleinert (schmäler), hart. Leber nicht vergrössert. Im Abdomen sind Drüsenpakete nicht tastbar.

Erythrocyten 4 620 000, Hämoglobin 72%. Leukocyten 7 000 (Polynucleäre 1 400).

Im Harn fand sich wieder die gewöhnliche Menge von 0,046% des Bence-Jonesschen Körpers.

Bei diesem Kranken ist also durch die bisher einjährige Behandlung eine ausgesprochene Besserung des Kräftezustandes bewirkt worden. Die Lymphome haben sich bedeutend verkleinert und zeigen wenig Neigung zum Recidivieren. Die Leukocytenzahl hat seit 7 Monaten die Normalzahl nicht überschritten. Die Anämie zeigte nur sehr geringe Tendenz zur Besserung; erst 8 Monate nach Beginn der Behandlung hob sich die Erythrocytenzahl um $^1/_2$ Million, das Hämoglobin zeigte aber auch da keine Zunahme, sondern sogar leichte Verminderung, so dass der Färbeindex in den letzten Monaten kleiner als 1 wurde, während er vorher grösser als 1 war.

Trotz der bedeutenden Abnahme der Lymphome und der Leukocytenzahl ist die Ausscheidung des Bence-Jonesschen Körpers auffallend konstant geblieben. Nur im Anschluss an Knochenbestrahlungen zeigten sich zweimal leichte Schwankungen (einmal Verminderung, einmal Vermehrung) bald aber war wieder die gewöhnliche Menge von 0,04% erreicht.

Wir fügen noch in einer kleinen Tabelle die Resultate einiger Zählungen der „Zerfallsformen" vor und nach den Bestrahlungen an.

		Leukocytenzahl:	Zerfallsformen:
4. Juli	1906 vor der Behandlung	535 000	25% = 138 000
26. Juli	1906 nach den Bestrahlungen	311 000	15% = 46 000
28. September	1906 vor den Bestrahlungen	76 000	7,5% = 5 700
3. Oktober	1906 nach mehreren Bestrahlungen	45 000	6,8% = 3 060
18. Oktober	1906 —	32 000	7,6% = 2 432

Es liess sich also keine Zunahme der Zerfallsformen im Blut unter der Einwirkung der Bestrahlungen feststellen. Dies spricht natürlich dafür, dass das Sinken der Leukocytenzahl auf verminderte Ausfuhr aus den bestrahlten Organen, aber nicht auf Untergang in der Zirkulation zurückzuführen ist.

Fall Nr. 13. Bat. 42jähr. Schneider, bisher 5 Monate in Behandlung.

Patient kann sich nicht an Kinderkrankheiten erinnern; als junger Mann akquirierte er Gonorrhoe. Im 26. Lebensjahr hatte er mehrmals Hämoptoe. In der Folge fühlte er sich, abgesehen von Magenbeschwerden, wohl bis Anfang 1906. Um diese Zeit begann sein Leib dicker zu werden, es traten wiederholt Diarrhoen auf; im Sommer bemerkte er Anschwellung zahlreicher Lymphdrüsen. Seitdem magerte er ab und kam immer mehr von Kräften. Eine grosse Drüse am Hals soll schon seit etwa 10 Jahren vorhanden sein.

Status praesens 4. Februar 1907.

Grosser, äusserst abgemagerter, sehr leidend aussehender Mann. Gewicht 61 kg. Gesicht sehr eingefallen. Allgemeine beträchtliche Drüsenschwellungen, besonders submaxillar und axillar.[1]) Im Epigastrium sowie rechts und links vom Nabel sind ausgedehnte derbe Resistenzen palpabel. Die Milz überragt den Rippenbogen um 6 cm. Lungenbefund normal. Leichter inspiratorischer Stridor. Herzbefund normal. Sternum druckempfindlich.

Blut: Erythrocyten 4 030 000, Hämoglobin 73%, Färbeindex 0,9, Leukocyten 437 000, davon 2000 = 4,5%.

---

[1]) Photographien in Kienböcks „Radiotherapie", Fig. 166 und 167.

Im Harn: Spuren von Eiweiss, mikroskopisch rote Blutkörperchen, keine Cylinder nachweisbar.

Es werden zunächst vom 4.—14. Februar 1907, unter Bleideckung des Rumpfes, die oberen und unteren Extremitäten täglich kräftig bestrahlt.

8. Februar: Hämoglobin 70 %, Leukocyten 434 000, polynucl. 2000.

14. Februar: Hämoglobin 68 %, Leukocyten 388 000.

Allgemeiner Zustand unverändert. Drüsen nicht verkleinert.

Nach einer Pause von 8 Tagen fand sich:

21. Februar: Starke Blässe. Täglich 6—8mal Diarrhoe.

Erythrocyten 3 700 000, Hämoglobin 56 %, Färbeindex 0,6, Leukocyten 400 000 (polynucl. 5—6000).

Um die Sensibilität des lymphatischen Gewebes zu prüfen, wurden nun durch einige Tage Bestrahlungen der Hals- und Abdominallymphome mit Dosen von durchschnittlich 10 x auf jede Region durch 0,25 mm dicke Bleidecken vorgenommen. Es resultierten so Dosen von durchschnittlich 0,5 x. Die Leukocytenzahlen betrugen:

21. Februar 400 000 (vor der 1. Bestrahlung),
22. „ 436 000,
25. „ 410 000,
26. „ 409 000,
28. „ 402 000, Hämoglobin 64 %, Gewicht 60 kg.

Es war also auch auf so kleine Lichtmengen eine wenn auch geringe Reaktion der Leukocytenzahl erfolgt.

Am 28. fand die erste direkte, kräftige Bestrahlung der Halsdrüsen statt. Darauf Schmerzen in denselben und Gefühl von Frösteln. Am nächsten Tag:

(1. März) Leukocyten 440 000, deutliche Verkleinerung der exponierten Drüsen. Es folgten nun tägliche kräftige Bestrahlungen der verschiedenen Drüsenpakete und der Milz.

Schon am 4. März sank die Zahl der Leukocyten auf 235 000, am 7. März 127 000, Hämoglobin 56 %.

Der Kranke fühlt sich sehr matt. Der Appetit ist besser, er verträgt täglich 1½ l Milch, hat nur 2—3 Stühle. Die Halsdrüsen sind noch deutlich palpabel aber nicht mehr als Tumoren sichtbar. Der Bauchumfang hat abgenommen, ebenso das Gefühl der Spannung im Leib. Die Bestrahlungen wurden nun vorläufig unterbrochen.

Am 23. März war der Blutbefund:
Leukocyten 53 800 (polynucl. 1880),
Hämoglobin 57 %.

Die Leukocytenzahl war also in 25 Tagen von 400 000 auf 53 000 gesunken.

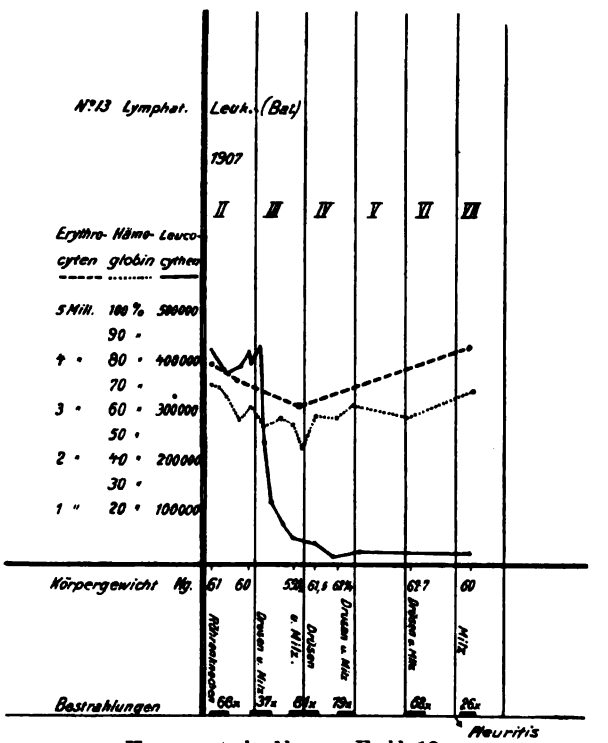

Kurventabelle zu Fall 13.

Der Patient sieht noch immer leidend aus. Gewicht 59½ kg. Kräftezustand im ganzen besser; es fällt ihm das Stiegensteigen nicht mehr so schwer wie früher. Die Sternalschmerzen sind nach und nach geschwunden. Die Drüsen zeigen allgemein beträchtliche Grössenabnahme. Im Abdomen sind noch ausgedehnte Resistenzen fühlbar. Die Milz ist kleiner. Diarrhoen wechselnd, oft sehr profus.

Es folgen nun vom 23. März bis 6. April weitere Bestrahlungen der Drüsen, des Abdomens und des Thorax. Dann Unterbrechung wegen Erythem am Bauch.

30. März: Erythocyten 8 220 000, Hämoglobin 47,5 %, Leukocyten 51 100, polynucl. 2600.

An den Erythrocyten ist Poikilocytose kaum angedeutet, wenige polychromatophile, keine punktierten Erythrocyten, vereinzelte Normoblasten.

6. April: Leukocyten 46 400, polynucl. 1500, Hämoglobin 60 %. Seit 14 Tagen Gewichtszunahme nur 2 kg (61½ kg). Der Kranke fühlt sich wohler und kräftiger.

20. April: Erythrocyten 8 640 000, Hämoglobin 60 % (Färbeindex 0,8), Leukocyten 19 600, polynucl. 1360.

Die Drüsenmassen im Abdomen sind bedeutend verkleinert. Deutliche Resistenzen finden sich

noch im Epi- und Mesogastrium nach rechts von der Medianlinie. Leber nicht vergrössert. Milz unverändert. Die Lymphome sind im allgemeinen stark verkleinert. Stühle meist dünnbreiig, aber in der Regel nur 1—2mal des Tages.

Neuerliche Bestrahlungen vom 20.—30. April.

30. April: Leukocyten 24 000, polynucl. 1220, Hämoglobin 62 %.

3. Juni 1907 nach 1monatigem Landaufenthalt.

Hämoglobin 60 %, Leukocyten 27 000 (polynucl. 1460). Gewicht 62,7 kg. Der Kräftezustand ist bedeutend gebessert, so dass der Kranke wieder anfängt seinen Beruf auszuüben. Appetit gut, Stuhl vollständig normal. Periphere Drüsen und Milz unverändert. Die abdominale Drüsenmasse eher vergrössert, derber.

Bestrahlungen (3.—10. Juni 1907).

9. Juli. Der Patient hat in den letzten 4 Wochen fast 3 kg verloren (60 kg). Gesicht äusserst abgezehrt. In der vergangenen Woche habe er etwas gehustet und Stechen und Druckgefühle in der rechten Brustseite gehabt. Auch werde er beim Stiegensteigen sehr atemlos. Die Untersuchung ergiebt einen ganz hohen Pleuraerguss auf der rechten Seite. Im übrigen ist an den Lungen nichts nachzuweisen. Temperatur normal. Die peripheren Drüsen sind allgemein stark verkleinert, jedoch das Paket im Meso- und Epigastrium vergrössert.

Leukocyten 25 000, polyn. 2200, Erythrocyten 4 400 000, Hämoglobin 70 %, Färbeindex 0,8.

Bei diesem Kranken hatten also 10tägige Bestrahlungen der Extremitätenknochen nur eine unbedeutende Verminderung der Leukocyten bewirkt; nach Unterbrechung der Sitzungen trat sogleich Wiederanstieg auf. Dagegen waren darauf die Drüsenbestrahlungen sofort von einem rapiden Leukocytensturz gefolgt und auch in den Pausen der Behandlung war noch Nachwirkung sichtbar. Erythrocyten und Hämoglobingehalt wurden zunächst stark herabgedrückt, später erfolgte langsame Hebung der beiden Kurven, so dass die Endzahlen nach 5monatiger Behandlung annähernd gleich der Anfangszahl waren. Eine nennenswerte Besserung der Anämie war also nicht erfolgt. Trotzdem war eine bedeutende Hebung des Kräftezustandes unverkennbar. Auch wurden die hartnäckigen und profusen Diarrhoen nach und nach vollständig beseitigt.

Die Pleuritis, welche in den letzten Tagen auftrat, ist wohl, trotz des Fehlens nachweisbarer Lungenveränderungen, auf Tuberkulose zurückzuführen, da der Kranke vor 18 Jahren bereits Hämoptoe gehabt hat.

Fall Nr. 14. B. Fr.[1]), 62jähriger Landwirt. Zunächst 2 Monate mit gutem Erfolg behandelt. Nach Unterbrechung der Radiotherapie monatelange günstige Nachwirkung, schliesslich Recidiv. Neuerliche Aufnahme der Bestrahlungen.

Der Patient soll stets gesund gewesen sein. Im Herbst 1902 (vor 3½ Jahren) trat eine Geschwulst in der linken Leistengegend auf. Einige Monate später erreichte dieselbe Apfelgrösse und wurde von Primar. Büdinger in Wien operativ entfernt. Bei der Operation erwies sich dieselbe als weiches, mit der Umgebung nicht verwachsenes Lymphdrüsenpaket mit einem Fortsatz in das Becken, welcher mit entfernt wurde. Durchschneidung und Unterbindung der Vena saphena. Schwerer Blutverlust. Die nachträgliche histologische und Blutuntersuchung ergab den Befund der lymphatischen Leukämie. Seither ist das linke Bein des Kranken stets geschwollen. Dann trat in der Folge langsam zunehmende Blässe, Abmagerung und Schwäche ein. 1½ Jahre nach der Operation schwollen die Drüsen in der rechten Leistengegend an, 1 Jahr später die am Halse und in den Achselhöhlen. Bald darauf (seit 1 Jahre) nahm der Leibesumfang zu. Patient kam von Kräften, war aber bis heute niemals bettlägerig. Appetit stets gut. Niemals bestand Fieber. In den letzten Wochen rasches Anwachsen der Drüsen in der rechten Inguinalgegend. Das Körpergewicht, das früher meist 85 kg betrug, hat nach und nach bis 79 kg abgenommen.

Status praesens am 15. März 1906.

Grosser, starkknochiger, sehr magerer Mann. Haut welk, blass-gelblich. Muskeln schlaff. Lungenbefund normal. Leises systolisches Geräusch.

Abdomen stark vorgewölbt. Bauchdecken dünn. Leber nicht vergrössert. Milz, den Rippenbogen eben überragend, breit, sehr hart, glatt. Die ganze obere Bauchgegend wird eingenommen von einer sehr umfangreichen fast mannskopfgrossen Tumormasse, welche aus grösseren und kleineren, zum Teil gegeneinander verschieblichen Knollen besteht und ebensolche Fortsätze gegen die linke Flanke und rechte Beckenschaufel entsendet. Die Lymphdrüsen sind insgesamt vergrössert, zum Teil sehr stark. So findet sich in der rechten Leistengegend ein ovales, über gänseeigrosses, hartes, wenig verschiebliches Paket. Auch am Hals und in den Axillen grosse, prominente Tumoren. Auf der linken Darmbeinschaufel in der Tiefe unter der Operationsnarbe einige harte, unverschiebliche Knollen.

---

[1]) Von Hofrat J. Neumann zugewiesen.

Kleinere Lymphome an den übrigen typischen Regionen.

Das linke Bein ist dicker als das rechte infolge ödematöser Anschwellung. Die Tonsillen und Zungengrundfollikel sind von normaler Grösse.

Blutbefund (7. März 1906): Erythrocyten 3 674 000, Hämoglobin 71 %. Keine anämischen Veränderungen an den Erythrocyten, keine kernhaltigen Roten (mehrere Präparate durchmustert).

Leukocytenzahl 739 000 mit über 99 % mononucleären Zellen. Die meisten sind grösser als die gewöhnlichen Lymphocyten, einige selbst bis zur 2—3fachen Grösse eines Erythrocyten. Kerne schwach färbbar. Protoplasma meist sehr schmal. Etwa 1 % der Mononucleären hat breites, stark basophiles, ungranuliertes Protoplasma und grossen, scharf umschriebenen, stark färbbaren und speichenförmig gezeichneten Kern.

Zahl der neutrophilen Leukocyten ca. 2000 im Kubikmillimeter = 0,3 %, darunter vereinzelte Zellen mit nur sehr wenig gebuchtetem Kern. Eosinophile Zellen ungefähr in normaler Menge, Mastzellen äusserst spärlich.

Harnbefund. Die kalten Eiweissproben mit Salpetersäure, Ferrocyankalium und Sulfosalicylsäure ergaben eine deutliche, aber sehr langsam auftretende Trübung, dieselbe zeigte beim Erwärmen Aufhellung. Erhitzte man den Harn in der Eprouvette auf 55°, so trat nur geringe Trübung ein, dieselbe war aber sehr deutlich, wenn der Harn zuvor mit Essigsäure schwach angesäuert wurde. Wurde der Harn im Thermostaten durch längere Zeit auf 55° erwärmt, so fand die Ausfällung auch ohne Ansäuerung statt. Die Trübung wurde durch Weitererhitzen des Harnes sehr deutlich, aber nicht vollständig aufgelöst. Im klaren Filtrat des im Thermostaten getrübten Harnes war natives Eiweiss nachweisbar.

Die Tagesmenge des Harnes betrug meist 1000—1200 ccm, er war zuckerfrei und liess ein reichliches Sediment von kristallisierter Harnsäure ausfallen. Im Sediment fanden sich stets hyaline Cylinder in mässiger Menge.

Auch bei diesem Patienten fand sich also ein durch Erwärmung auf 55° ausfällbarer, beim weiteren Erhitzen löslicher Eiweisskörper neben nativem Eiweiss.

Die Menge derselben betrug 0,02 %, die des Eiweisses 0,01 %.

Der Patient stand zunächst vom 15. März bis 19. Mai 1906 (mit einer 8wöchigen Unterbrechung) in Behandlung.

Es wurden appliziert:

15. März bis 6. April 1906:	160 x auf Milz und Lymphome;
7.—14. April	80 x auf die langen Röhrenknochen, Rippen, Wirbelsäule;
darauf:	
6.—14. Mai 1906	85 x auf Milz und Drüsen;
15.—19. Mai	30 x auf die Knochen.

Gleichzeitig wurden von Hofrat Neumann tägliche Kakodylinjektionen vorgenommen.

Die Behandlung bewirkte eine sehr rasche und ausgiebige Verkleinerung sämtlicher Drüsentumoren. Die grossen, ursprünglich scheinbar einheitlichen Geschwülste liessen binnen wenigen Tagen unter Verminderung der Konsistenz ihre Zusammensetzung aus mehreren, nunmehr abgrenzbaren Drüsen erkennen. Die mächtige Drüsenmasse im Abdomen wurde nach und nach auf etwa die Hälfte ihres Volumens reduziert. Die Milz trat unter den Rippenbogen zurück.

Die Anämie zeigte in diesem Fall verhältnismässig rasche Tendenz zur Besserung, indem die Erythrocytenzahl in 3 Wochen von 3 600 000 auf 4 000 000 stieg, das Hämoglobin in derselben Zeit von 71 % auf 81 %. (Später 6. Mai: 4 200 000 und 89 % Hämoglobin.)

Die Leukocytenzahl sank in 2 Monaten von 739 000 auf 190 000. In den ersten Tagen wurden ausserordentliche Schwankungen nach jeder Bestrahlung konstatiert. Wir zählten:

15. März	vor der Bestrahlung	751 000
	½ Stunde nach der Bestrahlung (Milz und Drüsen)	612 000
	2 „ „ „ „	738 000
16. März	vor der Bestrahlung	752 000
	unmittelbar nach der Bestrahlung	600 000
	1½ Stunden später	524 000
17. März	vor der Bestrahlung	750 000
	unmittelbar nach der Bestrahlung	569 000
19. März	vor der Bestrahlung	819 000
	nach mehreren Stunden	535 000
20. März	vor der Bestrahlung	701 000

In der Folge stufenweises Absinken mit gelegentlichen Kurvenanstiegen.

Mit der Besserung des Blutbefundes und der Verkleinerung der Geschwülste ging eine rasche Hebung des Kräftezustandes und des Wohlbefindens einher.

Das Körpergewicht nahm nach Beginn der Bestrahlungen zunächst rasch ab (in 26 Tagen um 4 kg [79—75 kg]), dann stieg es wieder, ohne aber in den nächsten Wochen die ursprüngliche Zahl zu erreichen (Maximum 77,7 kg).

Die Eiweissausscheidung zeigt keine wesentliche Änderung.

Der Kranke blieb nun bis 29. Mai 1907 ausser Beobachtung. Im Oktober 1906 schrieb er, dass es ihm sehr gut gehe. Im Januar 1907 wurden in Trenczin von Dr. Kramer durch 3 Wochen Drüsenbestrahlungen vorgenommen. Es soll damals keine besondere Vergrösserung der Lymphome vorhanden gewesen sein. Auch in der Folge ging es dem Kranken gut. Erst im April 1907 will er neuerliche Grössenzunahme verschiedener Drüsen, besonders in der rechten Axilla, jedoch ohne Beeinflussung seines Kräftezustandes bemerkt haben.

Sein Aussehen ist völlig unverändert. Die Drüsen sind im ganzen deutlich vergrössert, aber nicht so stark wie bei der ersten Untersuchung vor 1 Jahre. Die Milz ragt um 1—2 cm über den Rippenbogen und ist schmalrandig und hart. Die Leber ist nicht vergrössert. In den mittleren Partien des Abdomens sind wieder mächtige harte, knollige Massen zu tasten.

Blutbefund (29. Mai 1907): Erythrocyten 3 800 000, Hämoglobin 60 %, Leukocyten 346 000, darunter 3 000 polynucleäre = 1,1 %.

Im Harn ist der Bence-Jonessche Körper in der Menge von 0,082 %, also reichlicher als vor 1 Jahr, neben geringer Menge von nativem Eiweiss vorhanden.

Nach Bestrahlung der verschiedenen Lymphome wurde der Patient am 13. Juni 1907 entlassen. Am 15. Juli 1907 sahen wir ihn wieder. Er war sehr mager, sah blass aus, gab aber an, sich gut bei Kräften zu fühlen. Die Drüsen waren zum Teil wieder stark zurückgegangen. Die Milz überragte den Rippenbogen nicht.

Erythrocyten 3 872 000, Hämoglobin 60 %, Leukocyten 225 000.

Fall Nr. 15. H. P.[1]) 56jähriger Beamter, bisher 9 Monate mit sehr gutem Erfolg in Behandlung (Poliklinik).

Patient hatte vor 3 Jahren ischiadische Schmerzen, war sonst angeblich immer gesund, abgesehen von Behinderung der Nasenatmung. Vor 5 Monaten Abmeiselung einer Crista des Nasenseptums (Docent Hajek), darauf heftige Blutung. 2 Monate später neuerliche Nasenoperation, ebenfalls von starker Blutung gefolgt. Etwa 1 Monat später bemerkte Pat. Drüsenschwellungen am Halse. Seither, also seit etwa 8 Wochen, zunehmende Drüsenvergrösserung, auch an anderen Körperstellen, sowie Abnahme der Körperkraft; Krankheitsgefühl.

Blutuntersuchung am 22. Oktober 1906 (Docent Türk). Erythrocyten 5 651 000, Hämoglobin 112—120 % (Fleischl). Leukocyten 224 000, davon 97,4 % Lymphocyten, zum Teil beträchtlich vergrössert. Sternum schmerzhaft (Polynucleäre 2,3 % = 5 300).

Status 25. Oktober 1906. Allgemeine Drüsenschwellung, bis Bohnen- und Walnussgrösse. Milz und Leber mässig vergrössert. Sternum schmerzhaft. Harn eiweiss- und zuckerfrei.

Radiotherapie: 26. Oktober bis 2. November 1906. Bestrahlung der langen Röhrenknochen (unter Bleischutz von Milz und Drüsen).

Die Leukocyten sinken bis zum 3. November bis 191 000 und steigen dann während einer 11tägigen Bestrahlungspause wieder bis 226 000 an (13. November).

13. November bis 7. Dezember. Bestrahlung sämtlicher Lymphome, der Milz, des Thorax und der Abdomens. Erfolg: Verkleinerung der Drüsen, weniger der Milz, Hebung des Kräftezustandes, Absinken der Leukocyten (20. Dezember: Leukocyten 88 000, Polynucleäre 4 600. Hämoglobin 15,4 g = 110 %.

Im Januar 1907 weitere Bestrahlungen.

14. Februar 1907: Leukocyten 63 000. Hämoglobin 13,4 = 95 %.

Drüsen allgemein deutlich verkleinert. Der Kranke fühlt sich kräftiger.

Weitere Bestrahlungen fanden im März, April und Mai 1907 statt. Der Kranke befand sich dauernd bei guten Körperkräften. Die Leukocytenzahl sank am 10. Juni bis 26 400. Am 11. Juli 1907 nach 2monatlicher Unterbrechung der Bestrahlungen und 4wöchentlichem Aufenthalt am Meer, betrug die Leukocytenzahl 28 500 (Polynucleäre 3 600), Hämoglobin 98 %. Aussehen sehr gut. Gewichtszunahme von 1½ kg in den letzten 4 Wochen. Die Drüsen sind im ganzen sehr verkleinert, meist erbsengross, nur links am Hals und in der linken Axille bis haselnussgrosse Lymphome. Milz nicht palpabel. Harnbefund normal.

Fall Nr. 16. W. Hofst.[2]) 44jähriger Kaufmann. Bisher 10 Monate in Beobachtung Lange Nachwirkung der Bestrahlungen.

[1]) Von den Herren Doz. Dr. Pupovac und Türk zugewiesen.

[2]) Aus der Abteilung Prof. Mannaberg.

Der Patient, der vorher stets gesund gewesen sein will, erkrankte vor einem Jahr an Mittelohrentzündung. Es wurde Trepanation des Warzenfortsatzes ausgeführt. Seither bemerkte er das Auftreten von Schwellungen am Halse. In den letzten 6 Wochen fand rasches Wachstum des Tumoren statt. Der Kranke magerte ab, sah zunehmend blässer aus und kam stark von Kräften. Vor 8 Tagen entleerte sich aus einer der Halsdrüsen spontan Eiter.

Befund am 18. Juni 1906. Magerer, kleiner, blasser Mann. Über der linken Lungenspitze spärliche, feinblasige Rasselgeräusche. Herzbefund normal. Schwellung zahlreicher Lymphdrüsen an den verschiedenen Regionen meist bis zu Bohnengrösse, vereinzelte bis haselnussgrosse Drüsen am Hals und in den Axillen. Die Milz reicht nach abwärts bis zur Nabelhöhe, der innere Rand ist 4 cm von der Medianlinie entfernt. Am Halse findet sich ein etwa hellergrosses Geschwür, aus welchem sich Eiter entleert; die Umgebung ist diffus infiltriert, die Haut entzündlich gerötet.

Blutbefund. Erythrocyten 4 900 000. Hämoglobin 65%. Leukocyten 24 300, davon Polynucleäre 12,8%. Kleine Lymphocyten 79,9%. Grosse Lymphocyten 7,8% (Dr. Ebstein).

Harn-, zucker- und eiweissfrei.

Therapie: Vom 15. bis 20. Juni Bestrahlung der langen Röhrenknochen unter Bleischutz des Rumpfes, respektive der Drüsen.

Leukocyten: 15. Juni 24 000, 19. Juni 18 430, 20. Juni 9 860.

In der Folge wurden bis 18. August Drüsen, Milz und auch weiterhin die Extremitäten bestrahlt. Sowohl die Lymphome als auch die Milz zeigten bald deutliche Verkleinerung.

Anfang Juli brach neben dem unterdessen verheilten Ulcus am Halse noch ein Drüsenabscess durch, worauf die lokale Drüseneiterung zur Ausheilung kam.

Im August wurde der Patient in gebessertem Zustand entlassen, und fühlte sich in der nächsten Zeit bedeutend wohler.

Am 13. November stellte er sich wieder vor. Das Aussehen war gut, der Kräftezustand befriedigend. Die Milz hatte sich noch weiter verkleinert (Pol am Rippenbogen). Dagegen waren zahlreiche Lymphdrüsen wieder stark angeschwollen (in den Achselhöhlen bis zu Walnussgrösse).

Blutbefund: Hämoglobin 85%. Leukocyten 8 660 (Polynucleäre 35,9%. Kleine Lymphocyten 60,7%. Grosse Lymphocyten 3,4%).

Vom 14. bis 23. November Bestrahlungen der Milz und der Drüsen.

Der Patient befand sich in den folgenden Monaten wohl. Im April 1907 kam er wieder, da die Drüsen neuerdings zu wachsen begannen.

24. April 1907. Leukocytenzahl 19 000 (Polynucleäre 5 500). Das Aussehen war gut. Die Drüsen zeigten im allgemeinen mässige Grössenzunahme. Milzpol 3—4 cm über den Rippenrand ragend.

Nach 8tägiger Behandlung reist der Kranke wieder ab.

Fall Nr. 17. G. Man.[1]) 45jähriger Beamter. Seit 2 Monaten in Behandlung. Rasch zunehmende Anämie.

Der Patient litt von Jugend auf sehr häufig an Anginen, welche meist im Winter auftraten und manchmal 1—2 monatliches Kranksein bewirkten. Vor 10 Jahren akquirierte er Syphilis (Ulcus ohne Exanthem) und wurde mit Quecksilber und Jod behandelt. Im Dezember 1906 (vor 1/2 Jahr) bemerkte er im Anschluss an eine Angina Drüsenschwellung am Halse. Durch ärztliche Untersuchung wurde darauf Vergrösserung der Milz und zahlreicher Lymphdrüsen festgestellt. Störung des subjektiven Befindens fehlte. Nach Joddarreichung folgte Gewichtsabnahme, in 5 Monaten von 92 kg auf 84 kg.

Am 16. März 1907 ergab eine Blutuntersuchung an der Abteilung von Professor Chrostek: Erythrocyten 3 610 000. Hämoglobin 74%. Färbeindex = 1. Leukocyten 250 000, vorwiegend grosse und kleine Lymphocyten. Unter Arsen- und Jodgebrauch sollen sich die Drüsen etwas verkleinert haben.

Ende April trat am Sulcus glandis ein Geschwür auf, welches von Professor Ehrmann als Gumma diagnosticiert wurde.

Stat. praes. 10. Mai 1907. Grosser, muskulöser Mann mit gut entwickeltem Panniculus. Gesichtsfarbe blass, gelblich. Am Hals, sowie in Axilla und inguinal sehr zahlreiche Lymphdrüsen tastbar, meist nur etwa erbsengross, nur einige bis zu Haselnussgrösse, durchwegs gut abgegrenzt und verschieblich. Die Milz sehr stark vergrössert, bis unter Nabelhöhe reichend, beweglich. Länge vom Rippenbogen aus gemessen, 18 cm, Breite 16 cm. Die Leber ist hart, deutlich palpabel, überragt den Rippenbogen um mehrere cm.

Blut. Erythrocyten 3 400 000, Hämoglobin 65%. Leukocyten 178 600 (Polynucleäre 0,9%. Lymphocyten 98,8%. Eosinophile 0. Mastzellen 0,2%. Neutrophile Myelocyten 0,1% unter 1000 Zellen).

---

[1]) Zugewiesen von Professor H. Schlesinger.

Unter den Lymphocyten sind etwa die Hälfte grosse Formen von der 2—3 fachen Grösse eines Erythrocyten.

Unter den Erythrocyten finden sich wenige Polychromatophile, keine Poikilocyten, keine punktierten Erythrocyten, sehr spärliche Normoblasten.

Der Harn enthält geringe Spuren von Eiweiss, keine Cylinder.

Vom 10. bis 25. Mai 1907 Bestrahlungen der Drüsen, Milz und Knochen, sowie Enesolinjektionen.

Am 25. Mai ergab die Untersuchung geringe Verkleinerung der Drüsen, deutliche Verkleinerung der Milz (16 × 13 cm). Lebergrösse unverändert. Geschwür am Penis noch nicht verheilt. Leukocyten 160 000, Hämoglobin 64%.

Darauf reiste der Kranke ab. Die Drüsen verkleinerten sich anfangs, wuchsen aber sehr bald wieder, das Geschwür verkleinerte sich unter Weiterbehandlung durch Enesolinjektionen. Das körperliche Befinden war ein gutes.

Am 26. Juni stellte sich der Patient wieder vor.

Die Drüsen sind zum Teil grösser als bei der Entlassung. Die Milz etwas kleiner (15 × 12 cm). Der Kranke ist sehr blass mit gelblichen Ton, das Gewicht hat weiter abgenommen (82½ kg). Er fühlt sich aber nicht krank, sondern konstatiert nur leichtere Ermüdbarkeit.

Blutbefund (26. Juni 1907): Erythrocyten 2 300 000. Hämoglobin 41%.
Leukocyten 50 000. Polynucleäre 2 000.

An den Erythrocyten keine anämischen Veränderungen. Unter den Lymphocyten zahlreiche (etwa die Hälfte) grosse Formen.

Bestrahlungen vom 26. Juni bis 12. Juli.

Die Drüsen verkleinerten sich teilweise, die Milz nicht, auch die Leber blieb unverändert. Das Ulcus penis überhäutete sich vollständig.

Blut. 12. Juli 1907. Erythrocyten 1 941 000. Hämoglobin 33%. Färbeindex 0,9.
Leukocyten 21 600. (Polynucleäre 1 060 = 4,8%).

Der Kranke wird wieder entlassen.

Es handelt sich hier um einen Fall mit raschem, bösartigem Verlauf, der histologisch, durch reichliche grosse, sich vom normalen Typus stark entfernende Lymphocyten ausgezeichnet ist. Die Radiotherapie hat zwar deutlichen Einfluß auf die Hyperplasien und die Leukocytenzahl, ist dagegen nicht imstande, die schnell fortschreitende Anämie von ausgesprochem aplastischen Charakter aufzuhalten.

Fall Nr. 18. H. G. 56jähriger Kaufmann.[1]) Lymphatische Leukämie, Akromegalie. Nur 3 Wochen in Behandlung. Tod.

Patient war bis zum 12. Lebensjahr sehr klein, dann rasches Wachstum bis zum 17. Jahre. Schon in der Schule hatte er wegen der auffallenden Grösse seines Kopfes (auch Hände und Füsse waren gross) den Spitznamen „Pferd". Heiratete mit 26 Jahren. 3 Kinder sind gesund, 3 starben an Infektionskrankheiten. Im Alter von 39 Jahren tritt Cholelithiasis auf. — Vor 8 Jahren konstatierte ein Laryngologe beträchtliche Schwellungen an den Tonsillen und im Nasenrachenraum, welche Atem-, Schluck- und Hörstörungen bewirkten. 2 Jahre später begannen sich Drüsenschwellungen am Halse zu zeigen. Dabei wurde Pat. blass und mager. Auch sollen damals Vergrösserung von Zunge und Lippen begonnen haben. Eine vor 4 Jahren vorgenommene Blutuntersuchung ergab „Anämie", ebenso vor 3 Jahren. Es dürfte somit dem Auftreten der Leukämie ein längeres aleukämisches Stadium vorausgegangen sein. Eine Kur in Levico vor 3 Jahren brachte vorübergehende Besserung. Seit 2 Jahren besteht vollständige Impotenz. Seit einigen Monaten geht es dem Pat. fortgesetzt schlechter. Zunehmende Blässe, Mattigkeit, Schlafsucht, starke Schweisse. Es treten oft unter leichtem Fieber heftige Schluck- und Atembeschwerden ein, selbst Erstickungsanfälle. Auch wiederholte profuse Nierenblutungen.

Die Drüsenschwellung hat sich nach und nach generalisiert, das Abdomen ist dicker geworden.

Status am 21. März 1905. Patient ist 172 cm gross, 78 kg schwer, sehr blass und leidend aussehend. Haut bleich, gelblich, schlaff, im Gesicht verdickt. Temperatur 38,2°. Kopf von ausgesprochen akromegalischem Typus. Schädelumfang 59,5 cm, alle Schädelmaße vergrössert. Supraorbitalbögen stark entwickelt. Unterkiefer wulstig, vorstehend. Die unteren Schneidezähne distanziert, prominierend über die oberen (ohne Schrägstellung), Nase plump, Lippen wulstig und sehr breit. Scleren subikterisch; Pupillen ungleich gross, excentrisch gestellt, auf Licht und Akkomodation reagierend. Keine Hemianopsie. Zunge auffallend gross und plump, blass, trocken. Am Arcus glossopharyngeus eine erbsengrosse, blasse Exerescenz. Rachengebilde gerötet und ungewöhnlich verdickt. Tonsillen stark vergrössert, in der Mitte fast zusammenschliessend. Uvula plump, der weiche Gaumen verdickt,

---

[1]) Zugewiesen von Professor H. Schlesinger.

wie herabgedrückt. Die Mundhöhe ist gegen den Nasenrachenraum fast völlig abgeschlossen, die Nasenatmung fast ganz aufgehoben. Atmung mühsam, schnarchend. Schluckakt sehr erschwert. Sprache undeutlich. Gehörvermögen stark herabgesetzt.

Hände und Füsse des Kranken auffallend gross, Gelenke plump. Am Thorax normaler Befund. Herzgrenzen normal. Töne schwach, 1. Ton unrein. Arteria radialis weich.

Abdomen vorgewölbt. Die Milz erfüllt die ganze linke Bauchhälfte. Leber stark vergrössert, hart, scharfrandig.

Sämtliche periphere Lymphdrüsen stark vergrössert, zum Teil zu grossen, verschieblichen Paketen vereinigt.

Blutbefund: Erythrocyten 2 566 000. Hämoglobin 6,45 g. Färbeindex 0,9. Keine Poikilocytose, geringe Grössendifferenzen der Erythrocyten. Spärliche Polychromatophile. Vereinzelte Normoblasten. Leukocyten 352 000, darunter 99% Lymphocyten, meist mittelgrosse Formen, zum Teil auch sehr grosse Zellen. Polynucleäre neutroph. 1 400 im mm^3.

Harn. 1 900 ccm in 24 Stunden, tiefgelb; stark sauer, spec. 1 016 g, mit reichlichem Harnsäuresediment. Eiweiss 0,2‰. Kein Zucker. Harnsäure 1,09 g pro die. P_2O_5: 4,86 g pro die. Im Sediment: rote Blutkörperchen.

Es wurden nun bei dem Kranken in der Zeit vom 21. März bis 4. April 1905 14 Bestrahlungen von je cirka 5 x auf Knochen, Halsdrüsen, Leber und Milz vorgenommen. Die Leukocytenzahl nahm dabei nach einer vorübergehenden Steigerung (auf 405 000) stufenweise ab (bis 112 000). Die Halsdrüsen verkleinerten sich, die Temperatur war am 3. Tag normal und die Atem- und Schluckbeschwerden wurden gebessert. Doch nahm die Schwäche des Kranken ständig zu.

Am 3 April betrugen die Erythrocyten 1 600 000, Hämoglobin 4,9 g.

Am 4. April trat neuerdings Rötung und starke Schwellung der Rachengebilde unter Temperatursteigerung auf, worauf die Bestrahlungen ausgesetzt wurden. In den nächsten Tagen kam es unter starkem Fötor zur Abstossung eines gangränösen Fetzens vom weichen Gaumen und am 12. April erfolgte der Exitus letalis.

Einige Harnsäurebestimmungen ergaben:

	Leukocyten	Harnsäure pro die
22. bis 23. März 1905	405 000	1,09 g
23. „ 24. „ 1905	384 600	0,64 „
25. „ 26. „ 1905	332 600	1,31 „
3. „ 4. April 1905	177 200	1,15 „

In diesem weit vorgeschrittenem Fall konnte somit die Radiotherapie (trotz Drüsenverkleinerung und Leukocytenverminderung) das Fortschreiten der Anämie und Kachexie nicht mehr aufhalten.

Das ungewöhnliche Verhalten der Rachengebilde dieses Patienten wurde von laryngologischer Seite (D. A. Menzel) zum Gegenstand einer Publikation gemacht und als leukämische Infiltration gedeutet. Doch ist dabei das Bestehen der schweren Akromegalie nicht zu übersehen, welche bekanntlich an sich derartige Verdickungen der Schleimhäute mit sich bringt.

Übersicht über die Behandlungsresultate bei unseren Fällen.

Fall	Geschlecht	Alter bei Beginn der Behandlung	Ungefähre Dauer der Erkrankung vor Beginn der Behandlung	Dauer der Behandlung resp. Beobachtung	Bisherige Gesamtdauer der Erkrankung ungefähr	Erfolg der Behandlung	
		Jahre					
1. R. B.	M.	20	½ Jahr	1 Jahr 10 Monate	2½ Jahre †	Durch 1½ Jahre bester Erfolg, dann trotz Fortsetzung der Behandlung rasche, zum Tod führende Verschlimmerung.	I. Myeloide Leukämie.
2. A. W.	W.	26	1 Jahr	2½ Jahre	3½ Jahre	Durch fast 2 Jahre bester Erfolg, seither trotz Weiterbehandlung zunehmende Verschlimmerung.	
3. M. Str.	M.	39	1 Jahr	1½ Jahre	2½ Jahre	Bester Erfolg bei 6monatlicher Behandlung, Recid. während 6monatlicher Unterbrechung. Neuerliche bedeutende Besserung nach Wiederaufnahme d. Bestrahlungen.	

	Fall	Geschlecht	Alter bei Beginn der Behandlung	Ungefähre Dauer der Erkrankung vor Beginn der Behandlung	Dauer der Behandlung resp. Beobachtung	Bisherige Gesamtdauer der Erkrankung ungefähr	Erfolg der Behandlung	
4.	M. P.	M.	42	1½—2 Jahre	9 Monate	2½ Jahre †	Nur geringe Beeinflussung. Bald Eintritt schwerer Verschlimmerung trotz Fortsetzung der Bestrahlung. Exitus.	I. Myeloide Leukämie.
5.	O. L.	W.	36	½ Jahr	5 Monate	1 Jahr	Deutliche Besserung durch bisher 5monatliche Behandlung.	
6.	J. P.	M.	25	?	10 Monate	?	Besserung durch 2monatl. Behandlung, Verschlechterung während 8monatlicher Unterbrechung. Neuerliche Besserung bei Wiederaufnahme.	
7.	Th. Kr.	M.	40	1—2 Jahre	11 Monate	2½ Jahre	Besserung durch 3monatl. Behandlung. Verschlechterung während 7monatlicher Unterbrechung (bei anscheinend langer Nachwirkung der Therapie).	
8.	K. Schr.	M.	39	1 Jahr	1¾ Jahre	2¾ Jahre †	(Mässige) Besserung durch 14monatliche Behandlung. Tod 7 Monate nach Unterbrechung d. Bestrahlung.	
9.	K. Gr.	M.	36	3 Monate (?)	1¾ Jahre	2 Jahre †	(Mässige) Besserung durch 5monatl. Behandlung. Verschlechterung bei einjähr. Unterbrechung. Neuerliche Bestrahlungen ohne wesentlichen Erfolg. Tod.	
10.	M. Schl.	W.	37	1 Jahr	3 Monate	1¼ Jahre	Besserung durch bisher 3monatliche Behandlung.	
11.	J. Schp.	M.	46	2½ Jahre	2½ Jahre	5 Jahre	Bester Erfolg durch die 2½ Jahre mit regelmässigen Pausen fortgesetzte Behandlung. In den letzten Monaten leichte Verminderung der Erythrocyten.	II. Lymphatische Leukämie.
12.	St. Pr.	M.	62	5 Jahre	1 Jahr	6 Jahre	Bedeutende Hebung des Kräftezustandes, geringe Neigung der Anämie zur Besserung.	
13.	A. Bat.	M.	42	1 Jahr	5 Monate	1½ Jahre	Hebung des Kräftezustandes, Sistierung profuser Diarrhoen. Anämie wenig gebessert. Auftreten von Pleuritis.	
14.	B. Fr.	M.	62	3½ Jahre	1 Jahr	4½ Jahre	Bedeutende Besserung durch 2monatliche Behandlung. Sehr lange Nachwirkung. Schliesslich wieder Verschlimmerung.	
15.	H. Po.	M.	56	3 Monate	9 Monate	1 Jahr	Bisher sehr guter Erfolg.	
16.	W. Hofst.	M.	44	1 Jahr	10 Monate	2 Jahre	Besserung. Recidiv nach Unterbrechung.	
17.	G. Man.	M.	45	5 Monate	2 Monate	7 Monate	Verkleinerung von Drüsen und Milz, jedoch sehr rasch fortschreitende, schwere Anämie.	
18.	H. Gs.	M.	56	6 Jahre	3 Wochen	6 Jahre †	Keine Besserung im Zustand des bereits hochgradig entkräfteten, schwer anämischen Kranken (Komplikation mit Akromegalie). Exitus.	

II. Resultate der Radiotherapie im allgemeinen.

Bei der Zusammenfassung der bisher erzielten Resultate auf Grund unserer eigenen sowie der in der Litteratur niedergelegten Beobachtungen soll die myeloide und die lymphatische Leukämie gesondert besprochen werden.

1. Myeloide Leukämie.

Etwa in 90 Prozent der Fälle — unsere eigene Statistik deckt sich mit der aus der Litteratur gewonnenen — also bei weitaus der Mehrzahl der Kranken, wird durch die Radiotherapie zunächst Besserung bewirkt, die in nicht wenigen Fällen derartig ist, dass sie den Anschein völliger Genesung erweckt. Sie äussert sich in Hebung des Kräftezustandes, Besserung der mannigfaltigen subjektiven und objektiven Krankheitsäusserungen, Verringerung oder völlige Beseitigung der Milzschwellung und oft weitgehende Annäherung des Blutbildes an die normalen Verhältnisse, sowohl bezüglich der Erythrocyten als der Leukocyten.

Dieser Erfolg wurde schon wiederholt auch in weitvorgeschrittenen, schwer anämischen und anscheinend hoffnungslosen Fällen erzielt. Er lässt sich durch konsequente Fortsetzung der Bestrahlung lange Zeit, selbst jahrelang, aufrecht erhalten, hat sich bisher aber noch in keinem Fall als dauernd erwiesen. Bei Unterbrechung der Behandlung tritt vielmehr meist schon nach wenigen Wochen, manchmal erst nach Monaten, das Krankheitsbild allmählich wieder hervor.

Diese Recidive sind nun zunächst bei Wiederaufnahme der Therapie meist einer neuerlichen Besserung fähig.

In manchen Fällen erwiesen sie sich aber als schwerer oder gar nicht mehr beeinflussbar (Fälle von Ahrens, Lenharz, Brown und Jack, Stursberg u. a.). Aber selbst jahrelang ununterbrochen fortgesetzte Anwendung der Röntgenstrahlen ist nicht imstande, den Wucherungsprozess in den hämatopoetischen Organen dauernd im Schach zu halten. Die Wirksamkeit der Bestrahlungen verringert sich nach und nach, die Kranken magern ab, werden anämisch, die Milz vergrössert sich trotz der Bestrahlungen, ebenso die Leber, die Leukocytenzahlen zeigen die Tendenz zu neuerlicher rascher Hebung (können aber auch niedrig bleiben), und unter fortschreitender Entkräftung gehen die Patienten zu Grunde.

Manchmal tritt diese verhängnisvolle Wendung in dem vorher anscheinend sehr günstigen Krankheitsverlauf plötzlich ein und die akute Exacerbation des Leidens führt, jeder Therapie unzugänglich, im Verlauf weniger Monate, ja selbst Wochen, zum Tode. (Fälle von Grosh-Stone, Schieffer, Franke, unser Fall 1 u. a.)

Es kommt zweifellos auch vor, dass eine völlig sachgemäss angewendete Röntgentherapie vom Anfang an keinen nennenswerten Erfolg erzielt. Wahrscheinlich handelt es sich hier um solche Fälle, welche von Beginn an einen rascheren, dem akuten sich nähernden Verlauf nehmen, oder bei welchen die Radiotherapie erst in einem Zeitpunkt einsetzte, wo die anfänglich langsam verlaufende Erkrankung bereits in ein akuteres Stadium getreten war (z. B. bei unserem Fall 4).

Ausnahmsweise beobachtete man bei myeloider Leukämie unter der Röntgentherapie fortschreitende schwere Anämie trotz Verkleinerung des Milztumors und der Leukocytenzahl (Rosenstern, Wasmuth), ein Verhalten, dem man häufiger bei der lymphatischen Leukämie begegnet.

Endlich liegt eine höchst interessante Beobachtung von Flesch vor, bei welcher im Verlauf der Bestrahlungen Drüsenschwellungen und im Blute zahlreiche Lymphocyten auftraten, also ein Übergang von myeloider in lymphatische Leukämie, wie er schon vorher von Türk nach einer zunächst sehr erfolgreichen Arsenbehandlung eines Myelämikers beobachtet worden ist.

Von hohem Interesse wäre die Frage, ob und wie lange die Lebensdauer der Myelämiker durch die Behandlung verlängert werden kann. Wenn wir berücksich-

tigen, dass zahlreiche Fälle schon in einem ziemlich vorgeschrittenen Stadium der Erkrankung in Behandlung kamen, sich rasch erholten und dann Monate — ja selbst jahrelang (Fall 1, 2) in bestem Allgemeinzustand erhalten wurden, so wird man kaum bezweifeln, dass thatsächlich eine Verlängerung ihres Lebens bewirkt worden ist. Dieselbe darf freilich nicht überschätzt werden. Ein Blick auf die Übersichtstabelle zeigt, dass die gesamte Krankheitsdauer der vier bis zum Exitus beobachteten Kranken nach ungefährer Schätzung 3 Jahre nicht erreicht. Unter den übrigen Patienten dauert bisher das Leiden nur bei Fall 2 länger ($3^1/_2$ Jahre), aber auch hier ist bereits bedenkliche Verschlimmerung unverkennbar. Der eigentliche Wert dieser Behandlungsmethode scheint also mehr auf der günstigen Beeinflussung des ganzen Krankheitszustandes, mit Abkürzung des kachektischen Stadiums als auf Verlängerung der Lebensdauer zu beruhen. Freilich sind hier erst die Ergebnisse einer grösseren Statistik abzuwarten.

2. Lymphatische Leukämie.

Auch die lymphatische Leukämie ist in der Mehrzahl der Fälle einer günstigen Beeinflussung durch die Radiotherapie zugänglich. Immerhin erscheint in der Litteratur die Anzahl der Misserfolge grösser als bei der myeloiden Leukämie, sie beträgt ungefähr 30 % der publizierten Fälle. Verkleinerung der Tumoren und Herabsetzung der Leukocytenzahl bleiben zwar so gut wie niemals aus, allein bei manchen Kranken will sich das Befinden nicht bessern, die Erkrankung verläuft unter zunehmender Anämie und Entkräftung letal (Fälle von Schenk, Joachim-Kurpjuweit, Lenzmann, unser Fall 18, wohl auch 17 u. a.). Die Mehrzahl der Patientener fährt aber doch Besserung. Von unseren 8 Fällen kommt einer (18) wegen Komplikation mit Akromegalie und weit fortgeschrittenem Krankheitszustand nicht weiter in Betracht, von den übrigen 7 blieb nur einer ungebessert (XVII). Aber es ist immerhin ein Unterschied gegenüber der myeloiden Leukämie zu erkennen. Die Anämie erweist sich nämlich bei der Lymphämie oft als auffallend hartnäckig. So gelingt zwar bei Kranken mit noch normalem Erythrocytenbefund, diesen selbst jahrelang aufrecht zu erhalten (Fall 11, 15). Besteht aber bereits Anämie, wenn auch mässigen Grades, so bedarf es nicht selten vielmonatlicher Behandlung, um die Erythrocytenzahl und das Hämoglobin um ein geringes zu heben (Fall 12, 13), so dass man schon zufrieden sein muss, wenn die Anämie während der Behandlung nicht fortschreitet. Es muss aber hervorgehoben werden, dass solche Kranke trotzdem eine ganz bedeutende Besserung ihres Kräftezustandes zeigen können.

Bezüglich der Lebensdauer giebt die lymphatische Leukämie im Durchschnitt überhaupt eine weitaus bessere Prognose als die myeloide und es ist anzunehmen, dass der Verlauf durch die Röntgentherapie in vielen Fällen noch mehr verlangsamt wird (vergl. unsern Fall 11). Es spricht dafür die oft monatelange Nachwirkung der Bestrahlungen bezüglich des Drüsen- und Blutbefundes bei zeitweiligen Unterbrechungen der Behandlung. Eine dauernde Heilung ist wohl auch hier nicht zu erwarten.

Die Prognose der Röntgentherapie scheint sowohl bei der myeloiden als auch bei der lymphatischen Leukämie in erster Linie von der Raschheit des Verlaufs abzuhängen, den die Erkrankung zur Zeit der Einleitung der Therapie zeigt: je akuter derselbe ist, desto geringer und weniger anhaltend ist der Erfolg, es ist dabei gleichgültig, ob der Fall sich von Anfang an als „akute Leukämie“ darbot oder aber erst nach mehrjährigem chronischen Verlauf in ein akutes Stadium getreten ist.

Bei der myeloiden Form ist, wie erwähnt, die Lebensdauer eine kürzere und scheint 3 Jahre selten zu überschreiten, während wir bei der lymphatischen die Krankheit sich manchmal über 4, 5 Jahre und darüber erstrecken sehen.

Schwere Anämie trübt bei der lymphatischen Leukämie die Prognose, während sie bei der myeloiden Form prognostisch weniger in die Wagschale fällt.

III. Einfluss der Radiotherapie auf das Krankheitsbild im speziellen.

Bei manchen Leukämikern treten im Anschluss an kräftige Bestrahlungen, besonders zu Beginn der Behandlung, allein nicht selten auch im weiteren Verlauf derselben, vorübergehend Störungen des Befindens auf: Mattigkeit, Kopfschmerz und besonders gastrointestinale Erscheinungen: Üblichkeit, Brechreiz, Durchfälle. Wir sahen diese Magendarmsymptome besonders nach ausgiebigen Bestrahlungen der Milz und überhaupt des Abdomens auftreten, auch bei Kranken, die schon lange in Behandlung standen. Sie setzen meist einige Stunden nach der Bestrahlung ein und sind in der Regel am nächsten Tag wieder beseitigt. In manchen Fällen treten sie überhaupt gar nicht auf. Sie sind wohl auf die Resorption von Zerfallsprodukten der bestrahlten leucocytären Organe zurückzuführen.

Einige Patienten verspürten nach den ersten Sitzungen leicht schmerzhafte Empfindungen in den exponierten Partien.

Abgesehen von derartigen initialen Erscheinungen tritt aber bei den meisten überhaupt beeinflussbaren Fällen sehr bald eine ausgesprochene Besserung des subjektiven Befindens ein.

Das Körpergewicht nimmt häufig zu Beginn der Behandlung ab, und zwar oft so stark, dass man dafür nicht die Verkleinerung der leukämischen Tumoren verantwortlich machen kann. So verlor einer unserer Kranken (14) in den ersten 3 Wochen 4 kg; in der 4. Woche nahm er bereits wieder um 1 kg zu. Später erfolgt in den günstiger verlaufenden Fällen eine mitunter sehr beträchtliche Gewichtszunahme.

Andererseits muss neuerliche Gewichtsabnahme im weiteren Verlauf der Behandlung stets den Verdacht einer beginnenden Verschlechterung erwecken und ist auch meist von einer Änderung des Blutbildes in pejus begleitet. Häufige Körperwägungen sind zur Kontrolle des Behandlungseffektes dringend zu empfehlen.

Körpertemperatur.

Besteht zu Beginn der Behandlung Fieber, eine besonders bei der myeloiden Leukämie häufiges Symptom, so sieht man dasselbe nach Einleitung der Radiotherapie meist bald, oft schon nach einigen Tagen schwinden (die Fälle von Meyer und Eisenreich, Schieffer, Hoffmann, Beaujard, Bozzolo-Guerra, Krause Nr. 9, unser Fall 1 zu Beginn).

Trotzen die Temperatursteigerungen der Behandlung länger, so ist dies als ungünstiges Zeichen aufzufassen (z. B. das Terminalstadium unseres Falles 1, bei dem zu Beginn der Krankheit das Fieber bald beseitigt wurde).

Diese Temperatursteigungen sind vom leukämischen Krankheitsprocess selbst abhängig, gehen seiner Intensität mehr oder weniger parallel und werden daher von den Röntgenstrahlen dann beseitigt, wenn diese noch imstande sind die leukämische Wucherung zeitweilig zu unterdrücken (leukämisches Fieber). Man beobachtet aber auch manchmal bei bisher fieberlosen Kranken während der Röntgentherapie das Auftreten von Fieber, selbst von beträchtlicher Höhe. (Fälle von Krause, Schieffer, Joachim und Kurpjuweit, Fränkel.) (Auch wir beobachteten bei Fall 11, nach den ersten stärkeren Drüsen- und Milzbestrahlungen eine Abendtemperatur von 38,5°.) Hier handelt es sich wahrscheinlich um die Wirkung von Zerfallsprodukten aus den bestrahlten Tumoren (Resorptionsfieber). Dafür spricht die Beobachtung, dass solche Temperatursteigerungen gerade in jenen Fällen besonders intensiv sind, in welchen der Gewebszerfall zu Beginn der Behandlung nach energischen Bestrahlungen voluminöser Tumoren sehr intensiv und schnell vor sich geht; z. B. im Fall von Joachim und Kurpjuweit mit einer Leukocytenverminderung von 660 000 auf 6 000 innerhalb von 3 Monaten bei „enormer" Milzverkleinerung (und wiederholter Dermatitis) oder der Fall 6 von Krause mit elftägigem, hohem Fieber während eines Leukocytensturzes von 263 000 auf 22 000 innerhalb von 8 Wochen und starker Gewichtsabnahme.

Auch Krause deutet dieses Fieber als Ausdruck der Resorption von Zerfallsprodukten.

Temperatursteigerungen beobachtet man ja gelegentlich auch nach der Bestrahlung von Karzinomen und Sarkomen. Sie wurden ferner auch im Tierexperiment konstatiert. Derartige, erst während einer energischen Behandlung auftretende Fiebererscheinungen werden also wohl zu einem etwas gelinderen therapentischen Vorgehen mahnen, eine ernstere Bedeutung kommt ihnen aber erfahrungsgemäss gleich den übrigen „initialen" Erscheinungen nicht zu.

Milz.

Verkleinerung des oft enormen Milztumors ist, manchmal schon nach einigen Tagen merkbar. Man konstatiert oft zuerst ein Flacherwerden sowie eine Verschmälerung, bald auch ein Hinaufrücken des unteren Pols. Dabei wird die Milz meist auch weicher. Nach 3 bis 4 Wochen ist die Volumsabnahme in der Regel schon eine sehr deutliche. In einer Beobachtung Hoffmanns war ein Milztumor von 18×12 cm nach $2^1/_2$ wöchentlicher Behandlung nicht mehr palpabel. Dies ist jedoch eine Ausnahme, denn meistens dauert es mehrere Monate, bis der Milzpol unter den Rippenbogen zurücktritt. Gleich anderen Beobachtern konnten auch wir bei einigen Fällen zeitweilig eine Reduktion des Organs bis zu annähernd normaler Grösse konstatieren. (Milzpol auch bei tiefem Inspirium nicht mehr deutlich palpabel.)

Krause betont, dass in manchen Fällen die Grössenabnahme der Milz monatelang auf sich warten lässt und erst zu einer Zeit auftreten kann, wo bereits eine einschneidende Änderung des Blutbildes wahrnehmbar ist. Auch wir können dies bestätigen. Es scheint besonders bei den kleinen Milztumoren der lymphatischen Leukämie häufig zu sein, wir sahen es aber auch bei der myeloiden (z. B. Fall 5). Wahrscheinlich liegt die Ursache in einer besonders reichlichen Entwicklung des bindegewebigen Anteils des Tumors. Jedenfalls sind aber diese Fälle in der Minderzahl und wir müssen auf Grund unserer Beobachtungen hervorheben, dass bei der myeloiden Leukämie in der Regel zwischen Grösse des Milztumors, Leukocytenzahl, Schwere der Anämie und Gesamtkräftezustand ein sehr deutlicher Parallelismus besteht. Unsere Kurventabellen zu Fall 1 und 2 bringen dies Verhalten zum Ausdruck. Diese Thatsache spricht dafür, dass dem myeloiden Milztumor eine grössere Rolle bei dem Zustandekommen des gesamten Krankheitsbildes zukommt, als man gemeiniglich annimmt, und ist auch praktisch wichtig, da sie einerseits zu energischer Bestrahlung speziell dieses Organs auffordert, andererseits einen einfachen und bequemen Gradmesser für die Wirksamkeit der Behandlung bildet.

Die Verkleinerung der Milz ist oft von lokalen Schmerzen begleitet, die wohl auf Zerrung und Lösung perisplenitischer Adhäsionen beruhen. Schmerzen treten manchmal auch dann noch auf, wenn das Organ schon monatelang zu annähernd normaler Grösse gebracht ist.

Nach Unterbrechung der Behandlung kommt es stets zu neuerlicher Vergrösserung des Organs. Indessen ist die Dauer der Nachwirkung sowohl bei diversen Fällen als auch bei ein und demselben Patienten in den einzelnen Stadien der Krankheit eine sehr verschiedene und schwankt zwischen wenigen Wochen bis zu mehreren Monaten. Es kommt hier zweifellos auch der Intensität der Behandlung eine Rolle zu.

Drüsen.

An den Drüsentumoren der Lymphämiker wird die Verkleinerung meist schon nach wenigen Tagen eklatant. Die einzelnen Drüsen eines ursprünglich scheinbar kompakten harten Pakets lösen sich voneinander, werden einzeln der Palpation zugänglich, verschieblich, weich, verkleinern sich rasch, oft bis zu Erbsen- oder Bohnengrösse. Ein völliges Verschwinden derselben dürfte nur selten beobachtet werden. Andererseits scheint ein gänzliches Ausbleiben der Verkleinerung bei zweckmässiger Behandlung überhaupt niemals vorzukommen, auch in

jenen Fällen, welche keine Besserung des Gesamtzustandes erkennen lassen. An ein und demselben Fall erweisen sich die oberflächlich gelegenen Drüsen rascher beeinflussbar als die tiefgelegenen z. B. intraabdominalen. Dies ist bei der geringeren Grösse der Tiefendosen leicht verständlich. Indessen sahen wir bei mehreren Lymphämikern auch mächtige, in der Bauchhöhle befindliche Drüsenmassen sich bald sehr deutlich verkleinern.

Auch die Drüsentumoren der lymphatischen Leukämie recidivieren stets nach Unterbrechung der Behandlung, es ist hier aber eine sehr lange, meist mehrere Monate betragende Nachwirkung der Bestrahlung die Regel.

Verhalten des Blutes.

1. Erythrocyten und Hämoglobin.

Die Leukämie bewirkt in jedem Fall früher oder später zunehmende Anämie und die Mehrzahl der Patienten kommt bereits in diesem Zustand in Behandlung. Die Beeinflussbarkeit der Anämie durch die Röntgenstrahlen ist daher von grosser Bedeutung, Es wurde bereits früher ausgeführt, dass sich die myeloide und die lymphatische Form in dieser Hinsicht verschieden verhalten.

Die Anämie der myeloiden Leukämie erweist sich nämlich als in sehr weiten Grenzen restitutionsfähig. Selbst schwere Fälle von Anämie können hier innerhalb einiger Monate derartig gebessert werden, dass normale Erythrocytenzahlen mit entsprechendem Hämoglobingehalt resultieren. Hynek berichtet sogar über ein Hinausgehen der Erythrocyten über die normale Menge.

Die kernhaltigen roten Blutkörperchen verschwinden meist gänzlich aus dem Blut.

Werden die Bestrahlungen nach der sogenannten expeditiven Methode vorgenommen, d. h. werden die zulässigen Lichtmengen auf einmal oder innerhalb weniger Tage verabreicht und dann entsprechend lange pausiert, so kann man konstatieren, dass häufig zunächst Verminderung der Erythrocyten und des Hämoglobins eintritt und erst nach einigen Tagen, mitunter selbst Wochen der Anstieg einsetzt. Diese anfängliche Hämoglobinsenkung ist wohl ebenso wie die verschiedenen anderen initialen Störungen (Gewichtsverlusts usw.) auf die Resorptionsprodukte, die bei der Bestrahlung entstehen, zurückzuführen. Sie ist meist gering, scheint aber immerhin in Ausnahmefällen einen bedenklichen Grad erreichen zu können. (Fälle von Allard, Rosenstern.)

Ist die Anämie beseitigt, so kann das Blut durch entsprechende Fortsetzung der Behandlung, mit geringen Schwankungen durch lange Zeit, selbst Jahre, in diesem Zustand erhalten werden. Wiederaufleben des Krankheitsprozesses bewirkt stets binnen kurzem Hämoglobinverminderung. Bei schwereren Recidiven kommen dann auch bald wieder kernhaltige rote Blutkörperchen, nicht selten mit Mitosen, zum Vorschein. Schliesslich tritt wohl immer, auch bei strikter Fortsetzung der Bestrahlungen, progrediente, therapeutisch nicht mehr beeinflussbare Anämie bis zu den schwersten Graden ein. Bei unserem Fall 1 sahen wir in diesem Endstadium die kernhaltigen roten Blutkörperchen neuerdings vollständig aus dem Blut verschwinden.

Bei der lymphatischen Leukämie erweist sich, wie bereits erwähnt, die Anämie als viel schwerer beeinflussbar, geringfügige Besserungen benötigen monatelange Behandlung, man muss zufrieden sein, wenn man die Anämie lange konstant erhalten kann, und nicht selten schreitet sie trotz der im übrigen wirkungsvollen Behandlung immer weiter fort.

Man könnte geneigt sein, dieses unterschiedliche Verhalten auf eine verschiedenartige Entstehungsweise der Anämie bei beiden Formen der Erkrankung zurückzuführen. Indes zeigte das Blut hier wie dort im wesentlichen doch gleichartiges Verhalten. Erythrocyten und Hämoglobin sinken ziemlich parallel, so dass der Färbeindex meist dauernd „eins“ oder wenig kleiner ist. Die einzelnen Erythrocyten behalten ihre normale Form und Färbung bei. Poikilocytose ist selten, häufiger Anisocytose mässigen Grades.

Reichlichere polychromatophille und basophil punktierte Erythrocyten findet man nur in einem kleineren Teil der Fälle.

Dieses morphologische Verhalten unterscheidet also die leukämische Anämie sowohl von der Chloranämie als von der perniciösen Biermerschen Anämie und spricht im Verein mit dem auch von Hildebrand betonten Fehlen von Urobilinurie dafür, dass die Anämie bei der Leukämie im wesentlichen nicht auf toxischem Wege durch hämolytische, erythrocytenschädigende Substanzen zustande kommt, sondern auf einem fortschreitenden Versiegen der Erythrocytenproduktion im Knochenmark beruht, sei es auf mechanischem Wege, durch ein Überwuchertwerden der kernhaltigen, roten Stammzellen (Pappenheim) sei es, was uns wahrscheinlicher vorkommt, durch eine Störung des Übergangs hämoglobinfreier Vorstufen der Erythrocyten in rote Blutkörperchen. — Wir werden später versuchen, auf Grund dieses aplastischen Charakters der Anämie, der bei beiden Leukämieformen besonders in den Endstadien am schärfsten hervortritt (Fall 1, 17, 18), für das unterschiedliche Verhalten gegenüber den Röntgenstrahlen eine Erklärung zu geben.

2. Verhalten der Leukocyten.

Die Zahl der weissen Blutkörperchen erfährt in fast allen Fällen durch längere Zeit in genügender Stärke fortgesetzte Bestrahlungen eine deutliche Herabsetzung, ob die Behandlung im übrigen von Erfolg begleitet ist oder nicht. In seltenen Fällen geht dieser Verminderung eine längere Periode der Vermehrung voraus, die bis zu zwei Monaten dauern kann (Beaujard, Colombo) Das sind aber Ausnahmen. Dagegen ist es fast als Regel anzusehen, dass besonders zu Beginn der Behandlung die einzelnen Bestrahlungen von mitunter sehr ausgiebigen Leukocytenschwankungen, meist in Form einer Vermehrung, manchmal auch von Verminderung, gefolgt sind.

Über das Zustandekommen dieser zuerst von Bozzolo und Guerra beobachtete Erscheinung, die übrigens in manchen Fällen auch ganz ausbleiben kann (Hoffmann, Arnsperger) ist schon ziemlich viel debattiert worden und man hat Ausschwemmung von Leukocyten aus den bestrahlten Organen (Gerber, Holzknecht), chemotaktische Anlockung (Aubertin, Beaujard) und temporäre Verlagerung der Leukocyten im Gefässsystem (Schleip-Hildebrand) zur Erklärung herbeigezogen. Es scheint, dass in den verschiedenen Fällen thatsächlich alle drei genannten Faktoren im Spiel sein können. Denn die vorwiegende Beteiligung der polynucleären Leukocyten an der Vermehrung der Gesamtzahl in den Fällen von Aubertin und Beaujard spricht für chemotaktische Einflüsse, für deren Auftreten im Tierexperiment G. Schwarz und Sluka Beweise erbracht haben. Dagegen zeigt z. B. unser Fall 11 (vgl. Tabelle) wohl eine deutliche Vermehrung der Lymphocyten nach den einzelnen Bestrahlungen, jedoch Konstantbleiben der polynucleären Leukocyten, so dass hier wohl die Annahme einer vorübergehenden Ausschwemmung aus den bestrahlten Lymphdrüsen zu machen ist.

Ganz anders verhält sich endlich Fall 14. Hier folgte anfangs auf die einzelnen Sitzungen innerhalb $^1/_2$—2 Stunden Leukocytenverminderung bis um 284 000 Zellen im ccm, während am nächsten Tage meist genau die Ausgangszahl wieder erreicht wurde. Derartige enorme Schwankungen innerhalb so kurzer Zeit können unmöglich auf eine Zerstörung der Zellen zurückgeführt werden und wir sind ebenso, wie Schleip-Hildebrand, die einen analogen Fall von myeloider Leukämie beobachtet haben, der Ansicht, dass es sich hier nur um eine scheinbare Verminderung gehandelt haben kann, bewirkt durch eine passagere Ansammlung der Leukocyten in anderen Gefässbezirken, als den Hautkapillaren. Der Vorgang ist möglicherweise bedingt durch vasomotorische Veränderungen, welche durch Zerfallsprodukte aus den bestrahlten Organen erzeugt werden.

Alle diese, wie immer bedingten Zahlenschwankungen sind gewöhnlich nur in den ersten Tagen der Behandlung deutlich ausgesprochen.

Von Ausnahmsfällen abgesehen (z. B. Fall 8) macht sich meist bald ein deutliches Absinken der Leukocytenkurve bemerkbar.

Die Schnelligkeit der Verminderung ist in einzelnen Fällen verschieden und hängt auch von der Grösse der verabreichten Lichtmengen ab. Im allgemeinen scheint sie bei der lymphatischen Leukämie grösser zu sein als bei der myeloiden. So fiel in einem Fall von Grawitz die Lymphocytenzahl in $4^1/_2$ Wochen von 1250000 auf 8000! — Meist vergehen aber mehrere Monate, bis niedrige Zahlen erreicht werden. Die Gesamtmenge kann schliesslich zur Norm zurückkehren, ja in seltenen Fällen selbst subnormal werden.

So erreichten bei myeloider Leukämie:

Fried	6785	Meyer-Eisenreich	6100
Joachim u. Kurpjuweit	6400	Lossen-Morawitz	6500
Krause (4)	9800	Cahen	4375
Franke	6000	Rhode	3600
Bryant u. Crane	4500	Verfasser Fall 1	7300
Béclère	5400	„ Fall 2	4100
Cramer, Fall 1	5400	„ Fall 3	6400
„ Fall 4	3400		

Bei der lymphatischen Leukämie:

Pusey	12000	Verfasser: Fall 12	5300
Grawitz	8000		
Béclère	4200	usw.	

In vielen Fällen finden sich aber auch nach mehrmonatlicher Behandlung, oft bei sehr gutem Allgemeinzustand des Kranken, ziemlich hohe Zahlen, 20000 bis 50000 und mehr. Wir haben in unseren Krankenprotokollen Beispiele dafür angeführt, dass man in manchen solchen scheinbar widerspenstigen Fällen durch Verstärkung der Lichtdosen noch weitere Verminderung bewirken kann (Fall 1 und 2).

Die einzelnen Leukocytenformen beteiligen sich an dem Absinken der Gesamtzahl in verschiedener Proportion. Es müssen hier die beiden Krankheitsformen gesondert in Betracht gezogen werden.

Bei der myeloiden Leukämie nehmen nach übereinstimmenden Angaben fast sämtlicher Beobachter die Myelocyten rascher ab als die polynucleären Granulocyten, so dass auch die Prozentzahl der ersteren bald deutlicher sinkt. Die eosinophilen und Mastzellen-Myelocyten verschwinden meist bald vollständig aus dem Blutbild. Einige Autoren berichten auch über völlige Beseitigung der E-Myelocyten. So: Senn, Bryant-Crane, Bozzolo, Schleip-Hildebrand, Meyer-Eisenreich, Lommel, Beaujard, ja in einem Fall Hoffmanns wurden sie durch 8 Monate gänzlich vermisst. Wir selbst und mit uns zahlreiche andere Autoren haben sie niemals ganz schwinden sehen, die niedrigste Zahl war 0,5 % (bei 6000 Leukocyten, Fall 3). Meist bleiben bei annähernd normaler Gesamtzahl 2–4 %.

Die Prozentzahl der neutrophilen polynucleären Leukocyten nähert sich im Verlauf einer erfolgreichen Behandlung stets immer mehr der Norm und kann sie sogar überschreiten.

Die polynucleären Eosinophilen und Mastzellen nehmen nach und nach absolut und auch prozentisch ab, erstere erreichen schliesslich oft subnormale Werte, letztere bleiben meist der Norm gegenüber dauernd erhöht (3—6 % bei ganz oder annähernd normaler Leukocytengesamtzahl).

Die Lymphocyten, welche beim unbehandelten myeloiden Leukämiker normale oder sogar erhöhte absolute Zahlen zeigen, nehmen während der Röntgenbehandlung infolge des meist raschen Absinkens der Granulocyten prozentisch zu, doch ist in der Regel eher Verminderung ihrer Gesamtzahl zu konstatieren, so dass schliesslich nur 1000 und weniger Lymphocyten im ccm gefunden werden, ein Verhalten, das auch Franke und Hynek aufgefallen ist. Es werden eben bei den Bestrahlungen von Milz, Sternum und Röhrenknochen auch zahlreiche Lymphdrüsen, besonders wohl die ausgedehnten lymphatischen Apparate der Bauchhöhle mit getroffen.

In Behandlungspausen hebt sich die Lymphocytenzahl meist wieder.

Auch die grossen basophilen ungranulierten Zellen (lymphoide Markzellen, Myeloblasten) vermindern sich meist beträchtlich, sind aber in einzelnen Exemplaren gewöhnlich auch im Stadium voller Besserung anzutreffen.

Das Blutbild erfährt somit bei der myeloiden Leukämie eine oft weitgehende Annäherung an normale Verhältnisse, behält aber doch stets einen pathologischen Charakter: es bleiben meist einzelne neutrophile Myelocyten und lymphoide Markzellen, die Mastzellen sind vermehrt und die Kerne der polynucleären neutrophilen Leukocyten weichen nach Arneth in den Verhältnissen der Einschnürung vom normalen Befund ab.

Kommt es zu einem Recidiv, so kündigt sich dieses in der Regel zuerst durch eine Vermehrung der ε-Myelocyten an, wobei die Gesamtmenge der Leukocyten zunächst nur geringe Erhöhung zu erfahren braucht.

Z. B. in unserem Fall 1: 21. September 1906 Leukocyten 11 000 mit 3,7 % Myelocyten,
zwei Monate später: 22. November 1906 Leukocyten 13 000 mit 12,6 % Myelocyten,
in der Folge Leukocytenvermehrung und tödliche Exacerbation der Krankheit,
oder Fall 2: 3. September 1906 8 300 Leukocyten mit 1,7 % Myelocyten,
23. Oktober 1906 10 700 Leukocyten mit 10,0 % Myelocyten mit späterem Anstieg der Leukocytenzahl und allgemeiner Verschlechterung.

Dieses Verhalten ist entschieden von praktischer Wichtigkeit, da es bei noch niedriger Gesamtleukocytenzahl und bestem Allgemeinzustand auf eine neuerliche Steigerung der Wucherungstendenz hinweist und somit zu energischer Wiederaufnahme der Therapie mahnt.

Mit dieser plötzlichen Myelocytenvermehrung geht manchmal auch eine Zunahme der ungranulierten basophilen Markzellen einher. Dieselben erreichten in unserem Fall 2 gelegentlich eine Höhe von 26 % unter 145000 Leukocyten. Bald folgt dann Vermehrung der neutrophilen polynucleären Leukocyten (bei sinkender Prozentzahl) sowie der Eosinophilen und Mastzellen, so dass das Blutbild nach und nach wieder den gewöhnlichen myeloiden Typus annimmt.

Bei der lymphatischen Leukämie ist natürlich die Verminderung der Lymphocyten, die in den meisten Fällen die weitaus überwiegende Zellgruppe sind, zunächst die auffallendste Erscheinung. Es beteiligen sich an ihr die „kleinen Lymphocyten", die vom normalen Lymphocytenbau weniger stark abweichen und bei den meisten chronischen Lymphämiefällen hauptsächlich vorhanden sind, ebenso wie die vergrösserten Formen, die nur in der Minderzahl der Fälle stärker in den Vordergrund treten und wohl als Ausdruck intensiverer Vegetationsstörung in den lymphatischen Apparaten anzusehen sind. Nimmt man aber gleichzeitig genaue Zählungen der Granulocyten vor, so sieht man, dass sich auch diese bald an Zahl vermindern und zwar stets die polynucleären neutrophilen, in manchen Fällen aber auch eosinophile und Mastzellen.

Dieses Verhalten beobachtet man zwar auch an vorgeschrittenen, nicht radiotherapeutisch behandelten Fällen von Lymphämie (so kam Fall 13 und 14 mit je 2000, Fall 17 mit 1600, Fall 18 mit 1400 polynucleären Leukocyten zur Behandlung). Es führt also die Krankheit an sich mit der Zeit zu dieser Herabsetzung der normalen Knochenmarksfunktion. Allein nach Einleitung der Bestrahlungen tritt diese Granulocytenverminderung stets so rasch und so prompt ein, dass der ursächliche Zusammenhang unverkennbar ist.

So sank bei Fall 11 die Zahl der polynucleären neutrophilen Leukocyten im ersten Behandlungsjahr von 5000 auf 1600 um sich vorübergehend bis 5000 zu erheben. Vom 2. Jahr an wurden stets, auch nach längeren Bestrahlungspausen niedrige Zahlen (1400—2000) gezählt.

Fall 12 kam mit 7000 polynucleären Leukocyten zur Behandlung, schon nach 14 Tagen betrug die Zahl nur 2500 seither meist 1100—1700. — Ebenso verhielten sich andere Lymphämiker.

Auch die eosinophilen und Mastzellen erfahren mitunter eine bedeutende Verminderung der absoluten Werte (11, 12 u. a.).

Hervorzuheben ist, dass diese Verminderung der Granulocytenbildung auch dann eintritt, wenn die Knochen gar nicht bestrahlt wurden, sondern nur Milz und Lymphome.

Unter solchen Umständen bleibt die Prozentzahl der granulierten Leukocyten stets hinter der Norm zurück, die Lymphocyten überwiegen, auch wenn durch die Behandlung die Gesamtzahl der weissen Blutkörperchen normal oder subnormal geworden ist, und ebensowenig als bei der myeloiden Leukämie kommt es bei der lymphatischen jemals zu einem wirklich normalem Blutbilde.

Die anämischen Veränderungen am Herzen: Dilatation, Geräusche, Stauungserscheinungen bilden sich bei fortwährender Besserung des Blutbefundes zurück.

Ebenso kann die hämorrhagische Diathese schwinden.

Bei unserem Fall 1 kam es zu Beginn der Behandlung (1906) nach einer Backenzahnextraktion zu einer schweren, mehrtägigen Blutung. Im Herbst 1907 konnte sich der Kranke, der sich damals im besten Allgemeinzustand befand, derselben Operation ohne Nachblutung unterziehen. Bald darauf trat das zum Tode führende Recidiv auf, in dessen Verlauf sich die Neigung zu Blutungen neuerdings in

zunehmender Heftigkeit einstellte, wobei gerade aus der Alveole des vor Wochen gezogenen Molars Blutungen erfolgten.

Über Rückbildung von „Retinitis leukämica" im Verlauf der Röntgentherapie wurde wiederholt berichtet. Es wären hier nähere Mitteilungen darüber erwünscht, ob es sich nur um die Resorption von Netzhautblutungen handelte, oder um das Schwinden leukocytärer Infiltrate, also von nicht direkt bestrahlten leukämischen Herden, wie anscheinend im Falle Körmoczis.

Bei weiblichen Leukämikern sieht man meist die unregelmässigen oder cessierenden Menses bei fortschreitender allgemeiner Besserung wieder in normaler Weise auftreten.

Bei zwei unserer Patienten (Fall 6 und 7) war man auf das Bestehen von myeloider Leukämie erst durch das Auftreten von sehr schmerzhaftem, wochenlang andauerndem Priapismus aufmerksam geworden.

Im einen Fall dürfte es sich um eine Thrombose in den Corpor. cavernos. penis im Anschluss an ein Trauma (Sturz auf das Perineum) gehandelt haben. Im 2. Fall entstand die Thrombose wohl durch den Druck des enormen Milztumors auf die Beckenvenen. In beiden Fällen schwand der Priapismus nach Bestrahlungen der Milz und auch des Penis (unter Bleischutz der Hoden) im Verlauf einiger Wochen. Doch blieb bei beiden Kranken in der Folge Verlust der Erektionsfähigkeit dauernd zurück.

Knochenschmerzen. Die Druckempfindlichkeit des Sternums, die bei den meisten Leukämikern vorhanden ist, sahen wir gleich anderen Beobachtern bei der Myelämie wiederholt bei ausschliesslicher Bestrahlung der Milz schwinden. Schmerzen in den langen Röhrenknochen scheinen de facto viel seltener zu sein als gewöhnlich zu lesen ist und dürften hauptsächlich den Endstadien der Krankheit angehören. Wir fanden sie wenigstens bei unseren Kranken nur bei Fall 1 und 2 im Zustand schwerer Verschlechterung, und in beiden Fällen schienen die übrigens sehr heftigen Schmerzen hauptsächlich an die Gelenke (Schulter-, Hüft-, Knie-, Sprunggelenk) gebunden, auch war in beiden Fällen vorübergehend leichte Schwellung der Kniegelenke vorhanden. Es scheint sich also um entzündliche Gelenksprozesse gehandelt zu haben, die Diaphysen waren dabei im 2. Fall gar nicht, im 1. sehr wenig druckempfindlich.

Verhalten des Harnes während der Bestrahlungen.

Schleip und Hildebrand, sowie Franke beobachteten in je einem Fall von myeloider Leukämie im Verlauf der Röntgentherapie das Auftreten akuter Nephritis mit Albuminurie bis 1% und Cylindrurie.

Da Helber und Linser bei zahlreichen stark bestrahlten Versuchstieren nephritische Veränderungen sahen, so liegt es nahe, bei der Bestrahlung auftretende Zerfallsprodukte als nierenreizend anzusehen. Dem widerspricht aber die praktische Erfahrung. Denn man müsste ja erwarten, dass dann bei zahlreichen energisch behandelten Patienten, wenn auch nicht akute Nephritis, so doch wenigstens Albuminurie (Cylindrurie) auftreten oder eine präexistente Albuminurie gesteigert werden würde. Dies ist aber nicht der Fall. Es liegen darüber zahlreiche Angaben verschiedener Beobachter vor. Beaujard betont z. B. ausdrücklich, dass Albuminurie sogar in manchen Fällen gebessert wird, dasselbe konstatierte Plehn u. a. Wir haben bei den meisten unserer Patienten wiederholte Harnuntersuchungen angestellt und niemals Nierenreizung, selbst nach über 2jähriger Behandlungsdauer, wahrgenommen.

Selbst bei Fall 8, bei welchem schon jahrelang Albuminurie bestand (Eiweiss und Bence-Jonesscher Körper, hyaline und granulierte Cylinder), wurde dieselbe im Verlauf der Behandlung eher verringert.

Wir können daher in dem gelegentlichen Auftreten von Nephritis im Verlauf der Röntgentherapie nur eine zufällige, mit der Behandlung selbst nicht in ursächlichem Zusammenhang stehende Komplikation erblicken.

Wir erwähnten bereits des Vorkommens des Bence-Jonesschen Eiweisskörpers bei zwei unserer Kranken (12 und 14) mit lymphatischer Leukämie. Bei Fall 12 wurden im Laufe der 1jährigen Behandlung wiederholt quantitative Bestimmungen ausgeführt. Obwohl durch die Bestrahlungen sowohl das Blutbild als auch der somatische Befund des Kranken sehr bedeutend beeinflusst wurde, zeigte die Ausscheidung des Körpers stets eine auffallende Konstanz (0,041—0,046 %), nur nach direkten Bestrahlungen der Knochen fanden wir zweimal leichte Schwankungen (einmal 0,0375, einmal 0,059), die sich aber bald wieder ausglichen.

Auch bei Fall 14 wurde durch die zunächst nur 2monatige, ebenfalls sehr wirkungsvolle Behandlung die Ausscheidung, welche hier um 0,012 % betrug, nicht wesentlich geändert. Als der Kranke sich nach 1 Jahr in verschlechtertem Zustand wieder zeigte, war die Menge des Eiweisskörpers grösser (0,08 %).

Der Bence-Jonessche Eiweisskörper wird gewöhnlich nur bei Tumoren des Knochenmarks und zwar verschiedener Art (Myelome, Sarkome, Carcinome) beobachtet. Bei der lymphatischen Leukämie wurde er bisher nur in einem einzigen Fall von Askanazy nachgewiesen. Die Autopsie ergab diffuse lymphoide Umwandlung des Markes. Es wird also das Vorkommen dieser Substanz auch in unseren Fällen auf denselben Prozess zurückzuführen sein. Wenn man aber berücksichtigt, dass in unseren Beobachtungen die Röntgenstrahlen eine ganz beträchtliche Verkleinerung der Drüsengeschwülste und Verminderung der Leukocyten (Fall 12 hat seit $^3/_4$ Jahren normale Leukocytenzahlen) bewirkt haben, so ist das Konstantbleiben des Harnbefundes immerhin auffallend und lässt vermuten, dass die radiogenen Veränderungen im Knochenmark, im Gegensatz zu jenen an den Lymphdrüsen nur geringe waren, dass also die Bestrahlungen der Drüsen nur lokalen Einfluss ausgeübt haben, während sich eine Beeinflussung des Knochenmarks nur nach direkter Exposition dieses Organes und auch da nur rasch vorübergehend und in unbedeutendem Grade geltend machte.

Rosenstern sah bei einem Myelämiker nach längere Zeit fortgesetzten, intensiven Bestrahlungen, welche zunehmende Anämie zur Folge hatten, im Harn Hämotoporphyrin auftreten.

Grosse Aufmerksamkeit wurde von einer Reihe von Beobachtern wie Lossen-Morawitz, Beaujard, Königer, Rosenstern, Arnsperger, Cramer, Rosenberger, Stursberg, Arneth, Ledingham u. a dem Verhalten der Purinkörperausscheidung geschenkt. Es herrscht darin Übereinstimmung, dass zunächst während der Periode der Leukocytenverminderung und Volumsabnahme der leukämischen Tumoren meistens eine Steigerung der beim Leukämiker überhaupt in der Regel hohen Purinwerte stattfindet.

Diese Mehrausscheidung von Harnsäure und auch Alloxurbasen (Königer) resultiert aus dem durch die Röntgenstrahlen bewirkten reichlichen Zerfall nucleinhaltigen Gewebes. Mit dem Absinken der Leukocytenzahl und der Volumsabnahme der leukämischen Geschwülste geht nach dem ursprünglichen Mehrausscheiden später meist Abnahme der Purinkörpermenge des Harnes einher und es können schliesslich selbst subnormale Zahlen erreicht werden. Die Ergebnisse unserer Harnsäurebestimmungen stehen damit im Einklang. Sämtliche Autoren erblicken darin den Ausdruck einer durch die Röntgenstrahlen bewirkten Herabsetzung der Leukocytenproduktion in den hämatopoetischen Organen. Dieses Verhalten wird aber nur in jenen Fällen beobachtet, bei welchen mit den genannten Rückgangserscheinungen auch Besserung des Allgemeinzustandes verbunden ist. In einigen Fällen jedoch, bei welchen zwar die Leukocytenzahl durch die Bestrahlungen herabgedrückt wurde, dabei aber Besserung nicht erzielt wurde, fand entsprechend der weiterbestehenden Wucherungstendenz in den leukocytären Apparaten bis zum Schluss erhöhte Alloxurkörperproduktion statt. (Z. B. der Fall von Lossen-Morawitz, unser Fall 1 im Endstadium u. a.)

Diese Untersuchungen sind theoretisch von hohem Interesse. Wenn aber manche Autoren ihnen in prognostischer Hinsicht eine grosse praktische Bedeutung beimessen, so erscheint uns dies zu weit gegangen. Denn klinische Beobachtung des Patienten, fortlaufende Ermittlungen des Blutbefundes, des

Körpergewichts, der Grössenschwankungen von Milz und Drüsen bieten viel einfacher zu ermittelnde und wohl auch verlässlichere Anhaltspunkte zur Beurteilung des Zustandes, als die umständlichen Stoffwechseluntersuchungen, denen man ja überhaupt nur dann einen Wert beimessen kann, wenn sie durch längere Zeit und stets an der 24 stündigen Gesamtharnmenge vorgenommen werden und auch die Nahrungsaufnahme berücksichtigen, Forderungen, die in der Praxis nur ausnahmsweise erfüllbar sind.

IV. Wesen der Wirkung.

Das Wesen der von Senn und Pusey auf empirischem Wege begründeten Röntgentherapie der Leukämie wurde zuerst durch die ausgezeichnete Experimentalarbeit Heinekes dem Verständnis nähergerückt. Es zeigte sich zunächst, dass den Zellen der lymphatischen Gewebe (Milz, Lymphdrüsen, Darmfollikel) eine ausserordentliche Empfindlichkeit gegenüber den Röntgenstrahlen zukommt: schon wenige Stunden nach intensiver Durchlichtung der Versuchstiere wird in den genannten Organen überall Kernzerfall an den lymphocytären Elementen sichtbar, und in der Folge kommt es unter Phagocytoseerscheinungen zu fast vollständigem Verschwinden derselben. Nach einigen Tagen beginnt bei den überlebenden Tieren Regeneration der zerstörten Zellen und führt im Verlauf von etwa 2 Wochen zur Wiederherstellung normaler Verhältnisse.

Die Arbeiten von Milchner und Mosse, Aubertin und Beaujard, eine zweite Arbeit Heinekes u. a. haben auch die analoge Beeinflussbarkeit der leukocytären Knochenmarkselemente durch die Bestrahlung gezeigt. Die Erythrocyten, resp. die kernhaltigen Vorstufen derselben erwiesen sich als relativ widerstandsfähiger gegen die Röntgenstrahlen, werden aber durch intensivere Einwirkung derselben ebenfalls geschädigt (Aubertin und Beaujard). Das Verhalten des Blutes bestrahlter Tiere wurde zuerst eingehender von Helber und Linser untersucht. Es zeigte sich, dass die Leukocyten, insbesondere die Lymphocyten, durch die Bestrahlungen eine rasche Verminderung erfahren, ja fast völlig aus dem Blut verschwinden können. Da aber Helber und Linser zur Zeit vorgeschrittener Leukopenie noch reichlich Leukocyten in den Blutbildungsstätten fanden und erst später auch hier Schwund der leukocytären Elemente konstatierten, so schlossen sie, dass die Röntgenstrahlen zuerst die Leukocyten, besonders die Lymphocyten des zirkulierenden Blutes, wahrscheinlich in den Hautgefässen zerstören, und dass die Veränderungen in den Blutbildungsstätten erst sekundär eintreten, und zwar durch Vermittlung von „leukotoxischen Substanzen", welche bei dem Leukocytenzerfall frei würden. Diese Annahme einer primären Wirkung auf das Blut steht aber im Widerspruch mit der praktischen Erfahrung, welche lehrt, dass lymphatische Tumoren nur dann schwinden, wenn sie direkt von den Strahlen getroffen werden, nicht aber durch eine Fernwirkung nach Belichtung anderer Regionen.

So sahen wir bei unserem Fall 14 (lymphatische Leukämie) ein grosses Drüsenpaket in der rechten Axilla, das wir während einer mehrwöchentlichen Behandlung der übrigen Lymphome sorgfältig vorden Strahlen schützten, unverändert bleiben, während die bestrahlten Drüsen sich verkleinerten, aber ebenfalls prompt schrumpfen, als es selbst bestrahlt wurde. Analoge Versuche mit demselben Erfolg machten wir auch an anderen Lymphämikern. Hierher gehört auch die Mitteilung von Pfeiffer, welcher bei einem Fall von Mikulicz'scher Krankheit nur die eine Gesichtshälfte bestrahlte, und Verkleinerung des lymphatisch infiltrierten Speicheldrüsen erzielte, während jene der anderen Gesichtshälfte unverändert blieben.

Solche Versuche erfordern gewisse Vorsichtsmassregeln, insbesondere genaue Berücksichtigung der Röhrenstellung und der Ausdehnung des Lichtkegels, da sonst die auszusparende Partie von schiefen oder von penetrierenden Strahlen getroffen werden kann. Auch ist hervorzuheben, dass die gewöhnlich verwendeten dünnen Bleischutzplatten bei der oft grossen Radiosensibilität des leukämischen Gewebes bei hartem Licht und grossen Dosen keinen absoluten Schutz vor direkter Strahlenwirkung gewährleisten.

Die Bedeutung der lokalen Strahlenwirkung und die Tiefenwirkung derselben erhellt auch aufs deutlichste aus histologischen Untersuchungen Heinekes, welcher Sarkome sowie leukämische Drüsen 7 Stunden nach kräftiger Bestrahlung exzidierte und weit

in die Tiefe reichenden Kernzerfall ebenso wie bei den Tierexperimenten nachweisen konnte. Desgleichen fanden Beaujard und Weyl Kernzerfall und Phagocytose an den 5 Stunden nach der Bestrahlung entnommenen Inguinaldrüsen eines leukämischen Hundes.

Solche Erfahrungen beweisen in unwiderleglicher Weise, dass durch die Röntgenstrahlen in den exponierten hämatopoetischen Organen unmittelbar histologische Veränderungen bewirkt werden. Diese müssen natürlich morphologische Änderungen des Blutbildes zur Folge haben. Es erscheint also die Organveränderung als das Primäre, die Blutveränderung als das Sekundäre, wenigstens der Hauptsache nach, ein Standpunkt, den gegenwärtig die meisten Autoren einnehmen.

Dass daneben auch eine Einwirkung der Strahlen auf die zirkulierenden Leukocyten selbst stattfindet, ist sehr wahrscheinlich, da es sich ja um dieselben Elemente wie in den Blutbildungsstätten handelt. Doch müssen hier in der Grösse des Effektes bei der regionären Bestrahlung eines menschlichen Körpers beträchtliche Unterschiede gegenüber dem Tierexperiment bestehen; denn die Zellen des exponierten Organes werden im ersteren Fall während der ganzen Bestrahlungszeit vom Röntgenlicht getroffen, während die zirkulierenden Leukocyten nur in Intervallen den Strahlenkegel rasch passieren. Bei der Bestrahlung eines kleinen Versuchstieres dagegen, welches sich eventuell mit dem ganzen Körper im Strahlenbereich befindet, sind auch die zirkulierenden Blutkörperchen ununterbrochen der Strahlenwirkung ausgesetzt, in den Hautgefässen stärker als in den tieferen Gewebsschichten. Ebenso wie Arneth erblicken wir in diesen Verhältnissen die Erklärung für das rasche Eintreten der „Blutwirkung" im Tierexperiment. Benjamin und Sluka haben durch isolierte Bestrahlung des Kaninchenohrs, also ohne Mitbestrahlung eines blutbereitenden Organes, das Auftreten von Leukopenie nachgewiesen, somit die von Helber und Linser betonte Wirkung auf das zirkulierende Blut bestätigt; konnten aber gleichzeitig zeigen, dass diese Wirkung unter solchen Bedingungen sehr grosse Lichtmengen erfordert und viel rascher vorübergeht, als wenn die Blutbildungsstätten mit bestrahlt wurden.

Wir haben in unseren Krankengeschichten mehrere Beispiele dafür erbracht, dass auch beim Leukämiker die Wirkung auf das Blutbild durchaus abhängig ist von der Bestrahlung der hämatopoetischen Organe, während die Bestrahlungsregion gleichgültig sein müsste, wenn es sich im wesentlichen um eine primäre Beeinflussung des Blutes handeln würde.

Wenn somit die Röntgenstrahlen auch zweifellos eine unmittelbare Wirkung auf die ihnen ausgesetzten hyperplasierten Organe des Leukämikers ausüben, womit eine sekundäre Blutveränderung verbunden sein muss, so sind auf diese Weise doch nicht alle Beobachtungstatsachen zu erklären. Denn, im Gegensatz zu dem bereits erwähnten Verhalten der lymphatischen Leukämie genügt es bei der myeloiden Leukämie den Milztumor allein zu bestrahlen, um denselben Heileffekt zu erzielen wie durch Hinzufügen von Bestrahlungen des Knochenmarks. (Fälle von Fried, Rhode, Krause, Hirschfeld, Schieffer, Hoffmann, Franke, Arneth, unsere eigenen Beobachtungen u. a.). Es kann nun zwar gerade nach den Erfahrungen der Radiotherapie nicht mehr bezweifelt werden, dass dem Milztumor der myeloiden Leukämie bei dem Zustandekommen des Blutbildes eine wesentlich wichtigere Rolle zukommt, als man bisher angenommen hat, indem die Anhäufung des Myeloidgewebes in der Milz offenbar einen grossen, ja vielleicht den Hauptanteil an der Produktion der Blutleukocyten nimmt. Wir haben früher auf den überraschenden Parallelismus hingewiesen, der sich im Verlauf der Behandlung bei mehreren unserer Fälle zwischen der Milzgrösse einerseits und der Leukocytenzahl sowie auch den Schwankungen des Gesamtzustandes andererseits nachweisen liess. Allein wenn dieser Milzanteil auch noch so gross ist, so wäre es doch unmöglich, durch die nachhaltigste radiotherapeutische Ausschaltung der Milzfunktion allein die Blutleukocytenzahl zur Norm, ja selbst unter dieselbe herabzudrücken, wie es thatsächlich der Fall ist, wenn nicht dabei von der Milz aus eine „Fernwirkung" auf die übrigen myeloiden Herde, insbesondere des Knochenmarks ausgeübt würde. In diesem Sinne sprechen auch die Mitteilungen von Meyer-Eisenreich sowie von Schieffer, welche nach ausschliesslicher Milzbestrahlung die gleichzeitig bestehende Leberschwellung schwinden sahen, ferner die zuerst von Franke mitgeteilte Beobachtung, dass Knochenschmerzen nach Milz-

bestrahlung sistierten, sowie die Beseitigung leukämischer Netzhautveränderungen (Fälle von Joachim-Curpjuweit, Körmöczi u. a.), falls es sich dabei um Infiltrate und nicht nur um Blutungen gehandelt hat.

Besonders bezeichnend ist der Fall myeloider Leukämie von Plehn, bei welchem auch multiple Drüsenschwellungen bestanden, welche nach ausschliesslicher Milzbestrahlung beseitigt wurden. Es liegt unter solchen Umständen nahe, zu untersuchen, ob sich nicht auch der umgekehrte Weg betreten liesse, d. h. ob man durch ausschliessliche Bestrahlung des Knochens ebenfalls Blutveränderungen sowie Milzverkleinerung erzielen kann. Arneth gibt nun in der Tat an, bei einem Myelämiker, welcher zuerst durch Milzbestrahlungen sehr gebessert, dann aber infolge Sistierens der Behandlung recidiv geworden war, durch Knochenbestrahlung Rückgang der Leukocyten sowie deutlicher Verkleinerung des durch Blei vor der direkten Strahlenwirkung geschützten Milztumors gesehen zu haben. Dagegen konstatierten andere Beobachter, z. B. Krause, Hoffmann, Cohn u. a. wenig oder keinen Effekt bei ausschliesslichen Knochenbestrahlungen.

Wir haben wiederholt experimenti causa bei myeloiden Leukämien wochenlang (vor jeder anderen Behandlung) ausschliessliche Bestrahlungen der Extremitäten vorgenommen (Fall 3, 6, 7, auch 2). Bezüglich der Details verweisen wir auf die Protokolle. Die Resultate waren ungleichmässig; manchmal geringe Verminderung, manchmal Vermehrung der Leukocyten. Niemals war der Effekt annähernd mit jenem der drauffolgenden Milzbestrahlungen zu vergleichen, in keinem Fall sahen wir dabei eine unzweifelhafte Verkleinerung der Milz.

Nach diesen Erfahrungen, welche mit denen anderer übereinstimmen, müssen wir Arneths Beobachtung als Ausnahme ansehen. Vielleicht bestand in seinem Fall eine besonders ausgiebige myeloide Umwandlung des Fettmarks der Röhrenknochen, so dass reichlichere Zerfallsprodukte entstehen konnten als in anderen Fällen, in welchen vielleicht zur Zeit der Bestrahlung der langen Röhrenknochen die Markveränderung in diesen nur geringfügig oder noch gar nicht vorhanden war. Wir sind ja über den Ausgangspunkt der Markerkrankung sowie über ihre Ausdehnung in den einzelnen Stadien der Krankheit noch unzulänglich unterrichtet. Denn am Seciertisch tritt uns meist erst das Bild der maximalen Entwicklung entgegen. Es ist aber möglich, ja sogar wahrscheinlich, dass jene Knochen, welche normaliter Fettmark erhalten, erst nach und nach langsam eine leukämische Umwandlung erfahren. Zieht man neben dieser geringen Massenentwicklung noch die durch Weichteile und Knochenhülle geschützte Lage des Marks in Betracht so wird es verständlich, dass in der Regel bei der myeloiden Leukämie die Bestrahlung der Röhrenknochen gar keinen oder nur einen unbedeutenden Einfluss auf die Blutzusammensetzung und auf die Milzgrösse ausübt.

Die Wirkung einer isolierten Bestrahlung jener Knochen aber, welche wohl von Anfang an Sitz der myeloid-leukämischen Wucherung sind, Sternum, Rippen, Wirbel, ist klinisch kaum exakt festzustellen, weil dabei eine Mitbestrahlung des Milztumors schwer zu umgehen ist.

Die Erklärung für die „Fernwirkung" von der bestrahlten Milz auf nicht direkt bestrahltes myeloides Gewebe schien gegeben durch die Mitteilung Hoffmanns, dass das Serum bestrahlter Leukämiker in vitro leukocytenzerstörende Eigenschaften erkennen lasse, sowie insbesondere durch die bereits erwähnten Tierexperimente von Helber und Linser. Diese Autoren kamen zu dem Schluss, dass bei der Zerstörung der Leukocyten durch die Röntgenstrahlen (sowohl innerhalb als ausserhalb des Tierkörpers) leukotoxische Substanzen entstehen, welche sowohl in vitro als bei der Injektion an Tiere die weissen Blutkörperchen zum Zerfall bringen. Gleich anderen Cytotoxinen seien diese Leukolysine durch Erwärmung auf 56° inaktivirbar.

Curschmann und Gaupp berichteten bald darauf, dass sie die Anwesenheit dieser Leukolysine im Blute eines bestrahlten Leukämikers (lymphat. Leukäm.) sowohl in vitro

als im Tierexperiment nachweisen konnten. Dagegen gelang es Franke nicht, sich von dieser Eigenschaft des Serums bestrahlter Leukämiker zu überzeugen. Insbesondere war es eine Arbeit von Klieneberger und Zoeppritz, welche die Anschauung Heber und Linsers in Frage stellte. Kl. u. Z. gelangten auf Grund ausführlicher, äusserst sorgfältiger Versuche zu dem Schluss, dass eine leukocytenlösende Fähigkeit des Röntgenserums in vitro absolut nicht erkennbar sei, und machen insbesondere darauf aufmerksam, dass bei solchen Versuchen eine Veranlassung zu Täuschungen in der Verunreinigung der Serum-Leukocytengemische durch gewisse leukolytisch wirkende Bakterien gegeben sei. Auch in Tierexperimenten konnten sich Kl. und Z. vom regelmässigen Eintritt einer Leukopenie nach Injektion von Röntgenserum nicht überzeugen. Sie hoben auch die Unwahrscheinlichkeit der Angabe Helber und Linsers hervor, dass durch Bestrahlung eins leukocytenhaltigen Serums in vitro sich sofort durch Leukocytenzerfall ein komplexes, inactivierbares Cytotoxin bilde.

Milchner und Wolff konstatierten bei Bestrahlung von gewaschenen Empyemleukocyten extra corpore keine Leukolysinbildung. Nach Injektion von Serum bestrahlter Tiere, an Tiere gleicher Art sahen sie eine „relative Leukopenie" eintreten (z. B. 17.000 bis 12.000 Leuk.) und schliessen aus dem Ausbleiben eines Hyperleukocytose auf das Vorhandensein von „Leukolysin" im Serum.

Auch wir haben von Beginn unserer klinischen Beobachtungen an zahlreiche Tierversuche angestellt, konnten uns aber von der Existenz von Leukolysinen im Sinne Helber-Linsers nicht überzeugen.

Weder ergab sich leukolytische Wirkung des Serums von erfolgreich bestrahlten Leukämikern in vitro, noch zeigte sich bei der Injektion von menschlichen und tierischen Röntgenserum an Tiere (Mäuse) eine andere Wirkung als bei Verwendung des Serums von nicht bestrahlten Individuen. Denn es trat zwar in der That bei mit Leukämiker-Röntgenserum injizirten Mäusen stets eine deutliche Einwirkung auf das Blut zu Tage: die Lymphocyten zeigten immer Verminderung durch mehrere Tage, die Polynucleären dagegen wiederholte Schwankungen, im ganzen ebenfalls mit Tendenz zur Verminderung, so dass meist Herabsetzung der Gesamtmenge resultierte, — allein es erwies sich die Wirkung des Serums von bestrahlten sowie unbestrahlten Leukämikern, lymphatischen wie myeloiden, als identisch mit der des Serums gesunder Personen und es war gleichgültig, ob natives oder inaktiviertes Serum zur Verwendung kam. Es handelte sich also ausschliesslich um eine Wirkung artfremden Serums. Ebenso trat aber auch in den mit artgleichem Röntgenserum ausgeführten Versuchen (Mäuse) keine andere Blutveränderung auf als bei der Verwendung des Serums unbestrahlter Tiere. Hier reagierten die Polynucleären überhaupt kaum, während die Lymphocyten leichte Vermehrung zeigten. Zu einer Leukopenie kam es niemals.

Aus den angeführten Beobachtungstatsachen ziehen wir den Schluss, dass bei der Röntgentherapie der myeloiden Leukämie Leukolysine in dem Sinne von Helber und Linser, Curschmann und Gaupp, Milchner und Wolff, Hoffmann, d. h. Stoffe, welche eine direkte zerstörende Wirkung auf die Leukocyten des Blutes und der Blutbildungsorgane ausüben, nicht entstehen. Da aber andererseits die Annahme einer Fernwirkung von der Milz auf andere Leukocytenbildungsstätten unabweisbar erscheint, so ist zu schliessen, dass bei der Bestrahlung Substanzen resultieren und in die Zirkulation gelangen, welche imstande sind, auf die Neubildung von Leukocyten, speziell der granulierten Formen, hemmend einzuwirken. Solche Stoffe werden bei fortgesetzter Einwirkung auch fern von der Region der direkten Strahlenwirkung nach und nach eine Verminderung der Wucherung des myeloiden Gewebes, z. B. im Knochenmark, der Leber, den infiltrierten Lymphdrüsen zur Folge haben und dementsprechend sekundäre Herabsetzung der Leukocytenproduktion selbst unter das normale Mass bewirken. Ihre Wirksamkeit kann aber naturgemäss nicht in vitro erfolgen und wird sich auch nicht nach einer einzelnen Seruminjektion genügend deutlich geltend machen.

So wird es auch begreiflich, warum man trotz der oft so raschen Leukocytenverminderung im Blute der Leukämiker bei Verwendung technisch tadelloser Präparate nicht mehr

Zerfallsformen findet als vor der Bestrahlung, eine Thatsache, welche wir gegenüber einigen gegenteiligen Behauptungen hervorheben möchten. (Tabelle bei Fall 12). Die Leukocytenverminderung wird nicht durch Zerfall im zirkulierenden Blut, sondern in den bestrahlten Organen, sowie durch Behinderung der Neubildung bewirkt.

Arneth wendet gegen die Versuche, die Heilwirkung der Röntgenstrahlen beim Leukämiker in Analogie mit den Vorgängen zu setzen, die sie im Organismus des Versuchstieres auslösen, ein, dass die Röntgenbestrahlung im ersteren Fall eine entschiedene Sanation des Blutbildes bewirke, nämlich Verminderung der Zahl atypischer Zellen, Annäherung der Kernbildung an die Norm, Besserung der Anämie; — dagegen im letzten Fall (des Tierexperiments) eine ausgesprochene Schädigung. Man könne somit diese beiden Vorgänge nicht in Parallele setzen. Die Radiotherapie wirke bei der Leukämie wahrscheinlich auf die spezifische, mutmasslich parasitäre Noxe schädigend ein und erziele somit Verminderung des Wucherungsreizes, eine Ansicht, welche schon Senn ausgesprochen hat. Wir können uns dieser Meinung nicht anschliessen. Denn einerseits ist bisher die Existenz eines spezifischen parasitären Leukämieerregers weder bewiesen noch unbedingt vorauszusetzen, und zweitens erscheint uns die Kluft zwischen den Vorgängen beim Leukämiker und im Tierexperiment durchaus nicht unüberbrückbar, wenn Arneth auch ganz zweifellos mit vollem Recht auf die bestehenden Differenzen hingewiesen hat. Diese scheinen uns aber nicht in einer Verschiedenheit der Wirkungsart, sondern in der funktionellen Verschiedenheit der von den Strahlen getroffenen Gewebe gelegen zu sein. Denn wenn ein wucherungshemmender Reiz auf ein in krankhafter Proliferation befindliches Gewebe einwirkt, wie es bei der Leukämie der Fall ist, so erscheint es uns verständlich, dass dadurch eine mehr mindergrosse Annäherung an den Normalzustand geschaffen werden kann, während derselbe Reiz, auf ein normales Gewebe einwirkend, dessen Struktur vom Normalzustand entfernen muss. Dazu kommt noch, dass man bei der Leukämie die Entstehung von toxischen Substanzen in den hyperplasierten Geweben annehmen muss, die ihre Wirkung durch Schädigung des Kräftezustandes, Fieber usw. äussern. Eine Reduktion der Ursprungsstätten dieser Substanzen wird also von einer „Entgiftung" des Organismus gefolgt sein, ein Umstand, der wohl bei der manchmal so überraschend schnellen Besserung im allgemeinen Kräftezustand der Leukämiker sehr ins Gewicht fällt.

Während bei der myeloiden Leukämie eine Fernwirkung von der den Röntgenstrahlen ausgesetzten Milz auf andere myeloide Gewebsherde angenommen werden muss, zeigt die lymphatische Leukämie, wie bereits erwähnt wurde, ein anderes Verhalten. Hier ist die Gewebsschädigung nur auf die direkt bestrahlten Partien beschränkt; Lymphome welche bei den Bestrahlungen durch genügende Bleideckung ausgespart wurden, bleiben gross, auch wenn alle übrigen sich verkleinern, und man kann nicht durch Behandlung eines beschränkten Anteils der Hyperplasien eine Verminderung der Lymphocyten bis zur Norm bewirken.

Allein auch bei der lymphatischen Leukämie sieht man nach Bestrahlungen der Milz und der Drüsen stets die Zahl der granulierten Leukocyten rasch absinken, auch dann, wenn die Knochen von den Strahlen nicht getroffen wurden.

Es ist also auch hier ebenso, wie bei der myeloiden Leukämie während der Bestrahlungen das Auftreten von Substanzen zu konstatieren, welche eine hemmende Wirkung auf die Leukocytenbildung ausüben. Diese scheint sich aber nur auf die granulierten Elemente, nicht auch auf die Lymphocyten zu erstrecken. Die Entstehung dieser Hemmungssubstanzen ist dagegen nicht nur an den Zerfall von Granulocyten (wie bei der myeloiden Leukämie) geknüpft, sondern auch an den des lymphocytären Gewebes und ist überhaupt keine spezielle Eigentümlichkeit des leukämischen Gewebes. Denn aus Versuchen, die wir an Nichtleukämikern anstellten, geht hervor, dass man auch hier durch ausschliessliche Bestrahlung der Milz mitunter eine sehr be-

trächtliche und selbst monatelang andauernde Leukocytenverminderung erzeugen kann.

M. M. 26 jähriges Mädchen mit harter Struma, sonst gesund. Der Kropf war einige Male bestrahlt worden, doch hatten seit 4 Wochen keine Sitzungen mehr stattgefunden. Am 18. März 1907 wurde eine kräftige Milzbestrahlung (14 x) vorgenommen. Am nächsten Tag erfolgte eine diarrhoische Stuhlentleerung, in der Folge befand sich die Patientin völlig wohl. Die Leukocytenzählungen ergaben:

18. März 1907 (vor der Bestrahlung)	Leukocyten	6 930	darunter Lymphocyten		19%
19. „ 1907 24 Stunden nach der Bestrahlung	„	3 880	„	„	24%
20. „ 1907	„	3 700	„	„	30%
28. „ 1907	„	4 030	„	„	28%
6. April 1907	„	2 900	„	„	29%
15. Mai 1907	„	2 900	„	„	29%
17. Juni 1907	„	4 500	„	„	—

Hier folgte also auf eine einzige kräftige Milzbestrahlung eine durch Monate andauernde Leukopenie.

Bei mehreren anderen Fällen (Chlorosen) blieben die Leukocytenzahlen nach einmaliger Milzbestrahlung zunächst konstant. Dagegen trat auch hier in einem Fall, bei welchem die Sitzungen wiederholt wurden, schliesslich Leukopenie auf.

Im Gegensatz dazu sahen wir bei einem Fall von Mediastinaltumor (Sarkom der Lymphdrüsen) und in einem Fall von multiplem Hautsarkom nach wochenlanger Radiotherapie, welche beträchtliche Verkleinerung der Tumoren bewirkte, keine Leukocytenverminderung. Die Entstehung der Leukopenie ist also nicht überhaupt an langdauernde Bestrahlungen beliebiger Körperstellen, sondern an jene der Milz und wohl auch der Drüsen geknüpft.

Über die chemische Natur der hier intervenierenden Stoffe müssen weitere Untersuchungen Aufschluss bringen. Es sei auf die Arbeiten von Exner-Syweck, Exner-Starek, Werner-Lichtenberg hingewiesen, welche dem Cholin, das durch die Bestrahlungen aus Lecithin abgespalten werden soll, eine wichtige Rolle beimessen. Benjamin und Reuss haben auch Cholin in den Organen bestrahlter Versuchstiere nachgewiesen.

Die Bestrahlungen der Milz und der Drüsen üben also bei der lymphatischen Leukämie zwar (unerwünschterweise) eine Hemmung auf die Granulocytenproduktion im Knochenmark aus, dagegen kann man nicht annehmen, dass auch eine vorhandene lymphocytäre Wucherung in diesem Organ auf demselben indirekten Weg zu beseitigen ist; denn wenn sich an den peripheren Lymphomen eine Fernwirkung nicht manifestiert, so wird dasselbe auch für das Knochenmark gelten müssen. Hier wird man also eine Beeinflussung der erkrankten Knochenmarksabschnitte nur von einer direkten lokalen Bestrahlung erwarten können. Diese fällt aber in der praktischen Ausführung infolge der Art der Verteilung des Markes im Körper und seiner durch Knochenhüllen geschützten Lage nicht leicht genügend intensiv aus. Auf diese Weise dürfte sich unserer Ansicht nach die Thatsache erklären, dass die Anämie bei der lymphatischen Leukämie so schwer therapeutisch beeinflussbar ist. Auch die Konstanz der Bence-Jonesschen Albuminurie ist wohl auf demselben Umstand zurückzuführen.

Ebenso wie bei den myeloiden Leukämikern haben wir auch bei mehreren Patienten mit Lymphocytenleukämie durch Wochen ausschliesslich die langen Röhrenknochen der Wirkung der Strahlen ausgesetzt (12, 13, 14, 15, 16).

Irgend ein bessernder Einfluss auf Allgemeinbefinden, Grösse der Lymphome und Grad der Anämie ist dabei niemals zu Tage getreten. Bezüglich der Leukocytenzahl waren die Resultate ebenso wie bei der myeloiden Leukämie ungleichmässig.

Im Fall 12 traten starke Leukocytenschwankungen auf, von denen es vorläufig dahingestellt sein möge, ob sie thatsächlich auf einer Veränderung der Leukocytenausschwemmung aus dem lymphatisch veränderten Mark beruhten.

Bei Fall 18 sank die Leukocytenzahl während der Knochenbestrahlung in 10 Tagen von 437 000—388 000, nach achttägiger Pause fanden sich wieder 400 000. Darauf nach Drüsenbestrahlung rapider Leukocytensturz.

Fall 15: Während der Knochenbestrahlungen in 8 Tagen 224 000—208 000, nach zehntägiger Pause 226 000. Darauf nach Drüsenbestrahlung rasches Absinken.

Fall 16: 8 Tage Knochenbestrahlung: 24 000—9 800.

Endlich ein jünst beobachteter in die Protokolle noch nicht aufgenommener Fall, bei welchen unter achtägiger Knochenbestrahlung die Leukocytenzahl fast konstant blieb. (89 000 bis 90 000 bis 94 600 und darauf nach 3 energischen Bestrahlungen des sehr grossen Milztumors binnen 8 Tagen Sinken auf 45 000.)

Wir fanden also einmal beträchtliche Schwankungen der Leukocytenzahl, einmal gar keine Wirkung und sonst mässige Zahlenverminderung, welche in zwei daraufhin untersuchten Fällen nach Aussetzen der Knochenbestrahlung sogleich wieder in Vermehrung umschlug.

Es ist möglich, dass diese Zahlenveränderungen gar nicht auf einer Knochenmarksbeeinflussung beruhen, sondern auf einer Wirkung auf die zirkulierenden Leukocyten, analog dem Experiment der Kaninchenohrbestrahlung. Es spricht dafür die geringe Intensität und die kurze Dauer der Erscheinung.

Jedenfalls lässt sich auch bei der lymphatischen Leukämie die Wirksamkeit der Belichtung der langen Röhrenknochen nicht im Entferntesten mit dem Effekte der Drüsen- und Milzbestrahlung vergleichen.

V. Misserfolge der Röntgenbehandlung.

Man kann diese Misserfolge nach ihrem Wesen in zwei Hauptgruppen bringen:

1. Trotz der Röntgentherapie zeigt die Krankheit unaufhaltsamen Fortschritt in allen ihren Symptomen, d. h. Grössenzunahme der leukämischen Hypoplasien, Ausbreitung der Infiltration über verschiedene Organe, Fieber, Zunahme der Leukocyten, Anämie, Kachexie. Die Röntgenstrahlen erweisen sich also scheinbar als völlig unwirksam.

2. Die Wirksamkeit der Röntgenstrahlen manifestiert sich zwar aufs deutlichste in Einschmelzung der Tumoren, sowie in Reduktion der Leukocytenmenge, selbst bis zu ganz niedrigen Zahlen. Allein trotz dieses sichtlichen Einflusses erfolgt keine Besserung des allgemeinen Zustandes; die Anämie nimmt zu, der Kräfteverfall schreitet fort und der Exitus kann bei normalen Leukocytenzahlen und nur wenig vergrösserten Drüsen resp. Milz erfolgen.

Das Resultat der Röntgenbehandlung wird in erster Linie davon abhängen, in welchem Verhältnis die leukocytenzerstörende und wucherungshemmende Kraft der Strahlen zu der Schnelligkeit des Wiederersatzes der zerstörten, Leukocyten und Toxine produzierenden Gewebe, also zu der spezifischen Intensität des Proliferationsprozesses steht. Diese ist in den einzelnen Fällen sehr verschieden und ebenso in den verschiedenen Stadien eines und desselben Falles.

Zwischen den plötzlich einsetzenden und unter dem Bilde einer akuten Infektionskrankheit in einigen Wochen tödlich verlaufenden Fällen und solchen, welche sich erst im Verlauf von Jahren, eventuell nach längerem aleukämischen oder sublymphämischen Vorstadium, zu einer mit dem Fortbestand des Lebens unvereinbaren Höhe entwickeln, giebt es zahlreiche Zwischenstufen.

Andererseits sehen wir besonders bei der myeloiden Form nicht selten die Krankheit nach längerem, relativ gutartigem chronischem Verlauf mehr oder minder plötzlich eine stürmische Wendung nehmen und unter hohem Fieber, enormer Leukocytenvermehrung, Auftreten von leukämischen „Metastasen“ in verschiedenen Organen, Anämie hämorrhagischer Diathese und schwersten Kräfteverfall zum Exitus führen.

Da sich nun die therapeutisch zu verwendende Menge der Strahlen mit Rücksicht auf die Hautverbrennung nicht beliebig steigern lässt, so ist man nur bis zu einem gewissen Grad imstande, die Wucherungstendenz der leukämischen Gewebe zu contrebalancieren. Überschreitet die Intensität des Prozesses diese Grenze, so erweisen sich die anwendbaren Röntgendosen als

relativ zu schwach. Dass sie in manchen Fällen überhaupt „unwirksam" sein sollten, ist ebensowenig anzunehmen, als man z. B. auf Grund des ungleichen klinischen Effektes voraussetzen kann, dass Chlorzink manche Carcinome verätze, andere aber überhaupt nicht. Die typische Wirkung des Zellzerfalls und der Proliferationshemmung ist jedenfalls in allen Fällen von Leukämie vorhanden, nur kommt sie in akuten Fällen durch den raschen Ausgleich des gesetzten Defektes nicht oder nur kurz vorübergehend zur Geltung.

Wir konnten z. B. bei Fall 4, welcher trotz der Behandlung bald zu Grunde ging, die Wahrnehmung machen, dass jeder Bestrahlungscyklus, auch noch im Endstadium, von einer deutlichen Besserung des schweren Krankheitsbildes gefolgt war: allein dieser günstige Einfluss war jedesmal nur von kurzer Dauer, nach einigen Tagen schritt der Verfall fort.

Auf diese Weise, durch relative Insuffizienz der Röntgenstrahlen, erklärt sich wohl das Versagen der Therapie in der ersten Gruppe von Misserfolgen. Es gehören hierher jene Fälle, welche vom Anfang an schon klinisch als „akute Leukämie" imponieren, sowie jene, welche erst nach chronischem Verlauf in ein akutes Stadium treten. Meist sind es myeloide Leukämien, welche dieses letztere Verhalten zeigen. Ob die Röntgentherapie selbst zu solchen Exacerbationen den Anstoss geben kann, etwa indem die vorübergehende Wucherungshemmung nachträgliche Steigerung der Vegetationsstörung bewirkt, woran manche Fälle (Ahrens, Groß-Stone u. a.) denken lassen können, ist vorläufig nicht zu entscheiden. Jedenfalls kommen ebensolche Excerbationen auch bei unbestrahlten Leukämikern vor.

Weniger klar erscheint das Zustandekommen des Misserfolges bei der zweiten Gruppe von Fällen. Es handelt sich dabei meistens um lymphatische Leukämien. Manchmal erweckt der Verlauf den Eindruck, als ob vorwiegend das unaufhaltsame Fortschreiten der Anämie den Tod herbeiführen würde, dass es also durch die Krankheit zu einer irreparabeln Schädigung der Erythropoëse gekommen ist, an der auch die Reduktion der Tumoren und die damit verbundene Verminderung der Stoffwechselstörung nichts mehr ändern kann. Etwa so, wie manche Botriocephalusanämien auch nach Beseitigung des Parasiten nicht mehr ausheilen. Wir haben oben die Meinung ausgesprochen, dass die Röntgentherapie bei der lymphatischen Leukämie meist prompt auf Milz, Drüsen und Leukocytenzahl einwirkt, dagegen wahrscheinlich nur in geringem Masse auf die lymphoide Umwandlung des Markes.

Unter Umständen kann wohl auch die bei starken Bestrahlungen zunächst vorhandene toxische Blutschädigung das Fortschreiten der Anämie begünstigen (Fälle von Allard, Rosenstein); indessen tritt der rasch progrediente Charakter der Anämie in manchen Fällen auch schon vor den Bestrahlungen deutlich zutage (einen Fall 17), so dass man hier die Röntgentherapie zwar als unwirksam, aber nicht als schädlich bezeichnen kann.

Bei manchen Fällen spricht aber das ganze Krankheitsbild, die reichliche Alloxurkörperausscheidung, das Fieber dafür, dass hier nicht nur die Progredienz der Anämie zur Todesursache wird, sondern dass trotz der Grössenabnahme der Tumoren weiterhin krankhafte biologische Vorgänge und Produktion von Giftstoffen ihre perniziöse Wirkung entfalten.

VI. Methodik der Radiotherapie.

1. Zu belichtende Körperregion.

Man wird sich in der Praxis mehr von der Erfahrung, als von theoretischen Vorstellungen leiten lassen. Die Erfahrung hat nun, wie erwähnt, gezeigt, dass bei der gemischtzelligen Leukämie der erreichbare Erfolg durch ausschliessliche Bestrahlung der Milz erzielt werden kann, während die Belichtung der langen Röhrenknochen keinen nennenswerten Effekt ausübt. Man wird also letztere als überflüssigen Aufwand von Zeit und Mühe für Arzt und Patient beiseite lassen können.

Wenn ausser der Milzschwellung noch verschiedene andere Infiltrationen leukämischer Natur nachweisbar sind, z. B. in der Leber oder in den Lymphdrüsen (bei dieser Form der Leukämie selten), wird man auch diese in die Therapie einbeziehen. Dass Knochenschmerzen ohne lokale Bestrahlungen schwinden können, wurde bereits hervorgehoben.

Bei der lymphatischen Leukämie sind vor allem Milz- und sämtliche Drüsentumoren zu behandeln, dabei ist Brust und Abdomen nicht zu vergessen, und meist sind ja auch die mediastinalen, retroperitonealen und mesenterialen Drüsen infiltriert. Eventuell bestehende Leberschwellung, Hodenvergrösserung und Hautinfiltrate sind gleichfalls zu exponieren. Man muss trachten, vollständig zu sein, denn nur direkt belichtete Tumoren verschwinden; werden alle Regionen behandelt und nur ein einziges Lymphom übergangen, so bleibt an diesem die Verkleinerung aus.

Belichtung der langen Röhrenknochen erweist sich auch hier als für den Erfolg unwesentlich.

2. Methoden der Verabreichung der Röntgenstrahlen.

Man kennt zwei Dosierungsmethoden; die ursprüngliche, primitive Methode, die von Schiff und Freund beschrieben wurde, und die expeditive Methode, die von Kienböck eingeführt und von Holzknecht durch Erfindung des ersten Dosimeters auch für minder Geübte verwendbar gemacht wurde.

Die Primitivmethode besteht in Verabreichung täglicher schwacher Bestrahlungen an jeder einzelnen zu behandelnden Körperstelle, welche so lange fortgesetzt werden, bis sich schwache Hautreaktion zeigt, worauf man die Bestrahlungen unterbricht. Dieses Verfahren ist auch jetzt noch das gebräuchlichste, und wird meist ohne Messung der verabreichten Lichtmengen, vielmehr nur auf Grund von Schätzung der Lichtstärke ausgeführt. Gewöhnlich erscheint die Hautreaktion dabei nach etwa 20 Tagen. Diese Methode hat mehrere Nachteile. Vor allem ist sie höchst umständlich, ferner auch unverlässlich: denn waren die Bestrahlungen zu schwach, so braucht man weit mehr Sitzungen für jede Hautstelle bis zum Auftreten der Reaktion (40 und noch mehr), waren umgekehrt die Expositionen (oder auch nur eine einzige derselben) zu stark, so kommt beim Eintritt der Reaktion das Ansetzen der Bestrahlungen zu spät, die Entzündung steigert sich bald zu heftigem Grade. Man sollte daher auch diese Methode nur unter Verwendung eines dosimetrischen Verfahrens verwenden. Benützt man dazu z. B. das Quantimeter (siehe unten), so empfiehlt es sich für die meisten Fälle täglich die Dose 1 x zu verabreichen und wird dann in ungefähr 15—20 Tagen leichte Hautreaktion auftreten sehen und damit die Leistungsfähigkeit dieser Methode ausgenutzt haben.

Die Expeditivmethode besteht in Applikation der grössten, mit der Integrität der Haut noch verträglichen Lichtmenge in einer einzigen Sitzung. Dabei ist die Kontrolle mittels eines dosimetrischen Verfahrens unerlässlich. Wenn man aus später anzuführenden Gründen grosse Fokushautdistanz anwendet und die Röhre schwach belastet, so würde dies eine allzulange Ausdehnung der Expositionszeit bedingen. Man modifiziert daher für diesen Fall die Methode, in dem man die maximale Dose (man kann sie dabei sogar noch etwas grösser nehmen) auf etwa 3—5 aufeinanderfolgende Tage verteilt.

Die „Maximaldose“ (Normaldose, Volldose) ist jene Lichtmenge, welche auf der Haut eben nur leichte Rötung (mit Haarausfall) hervorruft und im allgemeinen ohne Schädigung der Haut nicht beträchtlich überschritten werden kann.

Diese Lichtmenge entspricht bei der Messung mit dem Sabouraud-Noiréschen Radiometer der „Maximaldose“, gleich ungefähr 5 Einheiten (H) des Holzknechtschen Chromoradiometers, oder 10 Einheiten (x) des Kienböckschen Quantimeters.

Nach derselben Methode kann man natürlich auch unter Verwendung kleinerer Lichtmengen als der vollen Maximaldosis vorgehen, wenn solche für den Erfolg genügen.

Der Vorteil dieser Methode beruht in dem ungleich geringeren Aufwand von Zeit und Mühe für Arzt und Patient, und kommt besonders bei der lymphatischen Leukämie in Betracht, wo viele, etwa ein Dutzend Körperregionen zu bestrahlen sind; hier braucht man zur Erreichung der gleichen Wirkung mit der Expeditivmethode bloss 12, mit der primitiven 15—12mal so viel, also mehrere hundert Sitzungen.

Wenn die Resultate mancher Autoren bei der lymphatischen Leukämie nicht befriedigend waren, so lag dies wohl zuweilen auch an der Verwendung der primitiven Methode, welche eine genügend starke Bestrahlung des ganzen Körpers nicht zulässt. Noch immer ist das veraltete Verfahren am meisten verbreitet, doch haben sich der expeditiven Methode bereits Albers-Schönberg und Hahn, Köhler und Rieder, Béclère und Belot und viele andere zugewendet, die neuere Methode beginnt allerorten die frühere zu verdrängen.

Von dosimetrischen Methoden stehen in Verwendung die von Holzknecht, Freund, Schwarz, Sabouraud & Noiré und Kienböck. Wir bedienten uns der beiden letzten Verfahren und zwar beider zusammen; die aus gelben Bariumplatincyanür bestehenden Sabouraud-Noiréschen Leuchtscheibchen die in halber Fokuhautdistanz angebracht werden, geben mit der Verfärbung bis zum Braun des Musters die Erreichung der gebräuchlichsten Maximaldosen, demnach den Zeitpunkt an, wann wir die Sitzung abzubrechen haben. Dagegen erfahren wir durch die Reagenzpapiere des Kienböckschen Quantimeters die verabreichten Dosen genauer und besitzen darin eine Registrierung der Dose, sowie des Härtegrades des Lichtes, wodurch wir auch die Tiefendosen beiläufig berechnen können. In der Regel werden die Reagenzstreifen erst entwickelt, bis sich von einer grösseren Zahl von Sitzungen eine Serie angesammelt hat; ihre gemeinsame Entwicklung bedeutet eine wesentliche Zeitersparnis. Bei kleineren Dosen ist die quantimetrische Messung wegen der hohen Empfindlichkeit des Reagenzpapieres von besonderem Wert. Zur fortwährenden Kontrolle des Härtegrades und der mutmasslichen Lichtstärke haben wir auch stets das Milliamperemeter in den sekundären Stromkreis eingeschaltet; ein Steigen des Zeigers bedeutet ein Weicherwerden der Röhre, also Überbelastung und fordert zur Herabsetzung der Stromzufuhr auf. Wir verwendeten meist einen Sekundärstrom von 2—4 Decimilliampere.

Wenn die meisten Autoren sich auch heute noch bemühen, dem Leser durch detaillierte Angaben über Apparat, Primärstrom, Entfernung der Röhre und Expositionszeit eine Vorstellung von der Stärke der Bestrahlung zu geben, so sind diese Versuche als gescheitert zu betrachten, wird doch dabei einer der für das Zustandekommen der Dose massgebenden Faktoren: die Lichtstärke nicht oder ganz ungenügend berücksichtigt.

3. Grösse der Dose nach der Expeditivmethode.

Zahlreiche Erfahrungen lehren, dass zu Beginn der Behandlung, namentlich bei der myeloiden Form, aber auch bei lymphatischer, geringe und mässige Lichtmengen guten Erfolg haben; mehrere unserer Fälle (z. B. 1 und 2) zeigen, dass man mit geringen Dosen monatelang sehr befriedigende Resultate erzielt. Auch vermeidet man durch solch schonendes Vorgehen — zu einer Zeit wo noch grosse, hochempfindliche Tumoren vorhanden sind — die Bildung stärkerer Störungen des Allgemeinzustandes (Röntgentoxämie), sowie eventuelle Schädigung der Erythrocyten (Rosenstern).

Doch geht die Verkleinerung der Tumoren, sowohl der Milz als auch der Lymphome, dabei zuweilen nur langsam vor sich, auch sinkt die Leukocytenzahl nicht bis zur Norm. Will man gründlicher wirken, so greift man im weiteren Verlauf der Behandlung, wenn der Zustand der Symptome stationär bleibt, zur energischen Bestrahlung. Wir konnten in mehreren Fällen beobachten, wie dadurch nachträglich Tumoren und Leukocytenzahl sich weiter verkleinerten. Notwendig ist aber das energische Vorgehen in der Regel nicht, Allgemeinbefinden und Hämoglobingehalt können trotz unvollständiger Wirkung auf die Tumoren und Leukocytenzahl jahrelang befriedigend bleiben. Das Herabdrücken der Leukocytenzahl zu niedrigen Werten in möglichst kurzer Zeit kann also nicht das Hauptziel der Behandlung bilden. Doch wird man später die eben noch mit der dauernden Integrität der Haut verträglichen Oberflächendosen, Maximaldosen applizieren müssen und nicht

zurückschrecken, bis zur Bildung unschuldiger Erytheme und Pigmentationen zu belichten. Man vergesse dabei nicht, dass die Behandlung im Interesse des Kranken lange fortgesetzt werden soll, dass die Haut allmählich für das Röntgenlicht immer empfindlicher wird, und dass stärkere Entzündung der Haut, namentlich Radiodermatitis dritten Grades für lange Zeit eine Unterbrechung der Kur notwendig macht.

Dass im allgemeinen die Wirkung auf Tumoren und Blut proportional den verabreichten Lichtmengen ausfällt, geht auch aus dem Vergleich mehrerer unserer Fälle hervor, von denen einige zu Beginn schonend, andere sofort energisch behandelt wurden. Wenn Müller und Respinger angeben, dass die Methode mit täglichen schwachen Sitzungen sich ihnen als überlegen über die Expeditivmethode erwies, so dürfte dies nur auf Verabreichung von grösseren Lichtmengen im ersten Fall beruhen. In Berichten über sehr rasch und gründlich beeinflusste Fälle der Literatur findet man nicht selten das Auftreten von Ulcerationen erwähnt, so im Falle von A. Hoffmann, wo der Kranke noch 7 Monate nach Aussetzen der Bestrahlungen recidivfrei blieb.

4. Tiefendosen.

Wenn wir bisher von Dosen schlechtweg gesprochen haben, so waren damit die in der oberflächlichsten Hautschichte absorbierten Lichtmengen (Oberflächendosen) gemeint. Für die Therapie der Leukämie kommen aber, wie früher ausgeführt wurde, gerade jene Lichtmengen in Betracht, welche in den tieferen Gewebspartien der leukämischen Tumoren zur Absorption gelangen (Tiefendosen). Die Grösse der Tiefendosen hängt nun nicht nur von der Grösse der Oberflächendose ab, sondern auch von einigen anderen Faktoren (Penetrationskraft des Lichtes, Fokushautdistanz). Die Grösse der Tiefendosen lässt sich durch einige Kunstgriffe steigern, nämlich Verwendung sehr harten Lichtes, Vergrösserung der Fokushautdistanz und Einschaltung eines Strahlenfilters. Während man also zu Beginn der Behandlung mit der gewöhnlichen bequemen Art der Bestrahlung, d. h. bei der Verwendung mittelweichen Lichtes (5 ° BW), mässiger Fokushautdistanz (16—20 cm) und ohne Strahlenfilter, sein Auskommen findet, wird man in späteren Stadien, wo es sich um Applikation grösserer Tiefendosen handelt, hartes Licht verwenden (etwa 6 ° BW), wobei man mit Vorteil alte Röhren und Wasserkühlröhren benutzt und durch geringe Belastung derselben einem Weicherwerden vorbeugt; man wird die Fokushautdistanz vergrössern (etwa auf 30 cm), und auf die zu bestrahlende Hautpartie ein Strahlenfilter, bestehend aus 1 mm dickem Aluminium (Perthes), oder 1 cm dickem Sohlenleder, auflegen (Walter, Pfahler, Kienböck). Bei dieser Art des Vorgehens sind allerdings bedeutend längere Expositionszeiten erforderlich, und eine grosse Oberflächendosis wird nur durch Verteilung auf mehrere Sitzungen zustande kommen.

Die therapeutische Überlegenheit des stark penetrierenden Lichtes zeigte sich uns beim Vergleich jener unserer Fälle, welche im Sanatorium Fürth behandelt wurden, mit den in der Poliklinik bestrahlten: Dort stand hartes, hier durch starke Belastung der Röhren oft nur weicheres Licht zur Verfügung. Es ist wohl kaum ein Zufall, dass die Behandlungsresultate im erstgenannten Institut im Ganzen bessere waren als die des letzteren.

Bei den im Sanatorium Fürth behandelten Fällen wurden nie stärkere Hautreaktionen als Erythem und Pigmentation erzeugt — an behaarten Regionen, Effluvium capillorum; in der Poliklinik kam es hier und da zu umschriebenen, rasch vorübergehenden Exkoriationen mit nachfolgender „Röntgenatrophie" der Haut.

Über den Härtegrad 6 der Benoist-Walterschen Skala kann man in der Praxis kaum hinausgehen; härtere Röhren lassen sich schwerer in Funktion setzen und werden, wenn dennoch stark belastet, bald weicher. Hat man zufällig nur eine weiche Röhre zur Hand, versuche man sie durch die Härtungsvorrichtung zu härten. Die Wirkung hält aber meist nicht an und man greift lieber zur Vorschaltung einer Drosselröhre oder eines Funkenventils; dadurch wird nicht bloss das Licht direkt gehärtet, sondern auch durch Abhaltung eines eventuell die Röhre passierenden Gegenstromes konstant erhalten.

Der Wert der grösseren Fokushautdistanz wurde zuerst von Perthes hervorgehoben. Wie sich dadurch die Tiefenverteilung des Lichtes im Gewebe günstiger gestaltet, geht aus der umstehenden Zeichnung hervor.

Fig. 1. AGC stellt das Hautniveau, DHE eine 10 cm tiefgelegene Schichte vor. Die Lichtintensität. bezw. Höhe der Dose ist durch Schraffierung markiert. A und A^1 sind Fokusstellungen in verschiedenen Fällen. AG beträgt 20 cm, A_1G 10 cm, GH 10 cm. Im Falle der Fokushöhe A^1 beträgt die 10 cm-Tiefendose nur $^1/_4$ der Oberflächendose. Bei geringer Entfernung der Lichtquelle von der Haut divergieren die eine Hautfläche von bestimmter Grösse treffenden Strahlen stark und verteilen sich in der Tiefe auf eine viel grössere Fläche als wenn die Fokushautdistanz grösser ist. Natürlich kommt dies vor allem bei Behandlung in grosser Tiefe (z. B. 10 cm) gelegenen Schichten in Betracht.

Strahlenfilter nehmen der Haut samt dem Panniculus das weichste Licht ab und führen so zu einer besseren Tiefenverteilung des Lichtes; erhält man durch entsprechende Verlängerung der Expositionszeit (i. e. Vergrösserung der der Filteroberfläche gegebenen Dose) die Hautdose auf maximaler Höhe, so werden den tieferen Schichten des Gewebes, namentlich den ersten fünf Centimeterschichten, bedeutend grössere Lichtmengen zugeführt. Vgl. beistehende Figur 2.

Bei mittelweichem Licht 5 BW verhält sich das 1 mm dicke Aluminium oder 1 cm dicke Sohlenleder wie eine 1 cm dicke Wasserschicht und absorbiert die Hälfte der zugeführten Lichtmenge; daher exponiert man bei Verwendung diese Filter ceterus paribus doppelt so lange.

Kurve I. Tiefenverteilung des Lichtes im Gewebe bis 10 cm Tiefe bei Oberflächendose 10 x mit mittelweichem Licht 5 BW.

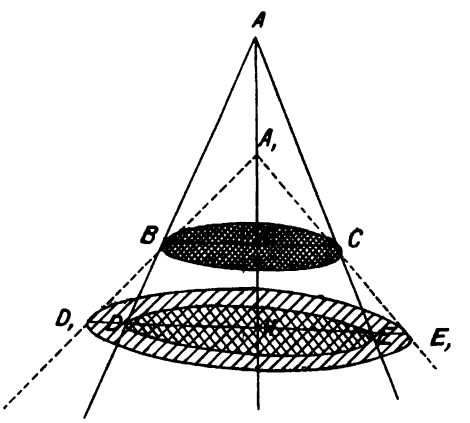

Fig. 1.

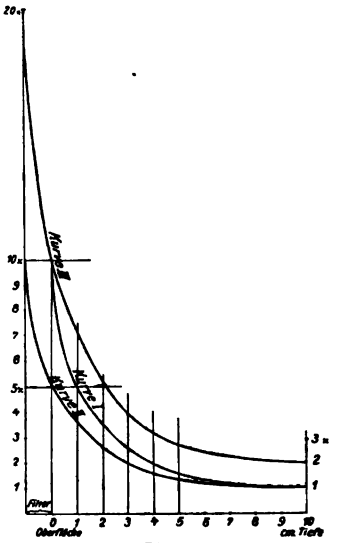

Fig. 2.

Kurve II. Bestrahlung mit Strahlenfilter, das 1 cm dicker Gewebsschichte äquivalent ist, die Hautdose beträgt dabei 5 x.

Kurve III. Hebung der Filterdose auf 20 x, wodurch die Hautdose wieder 10 x beträgt; die Tiefendosen sind bedeutend grösser geworden.

Stanniollagen würden nur bei kleinen Dosen und weichem Licht von Nutzen sein, sind also für unsere Zwecke ungenügend. Mit Unrecht wurden von mehreren Autoren (Schürmayer, Krause, Köhler, Leddingham & Mc. Kerron u. s. w.) selbst einfache Lagen von Papier, Tuch, Leinwand als Filter anempfohlen, absorbieren doch diese Stoffe nur eine ganz unbedeutende Lichtquote. Nebenbei bemerkt, weiss man seit Walters Untersuchungen, dass die Strahlenfilter nicht etwa aus einem Gemisch von Strahlen verschiedener Penetrationskraft die weichsten abfiltrieren (ist doch das emittierte Röntgenlicht nahezu homogen), sondern dass sie das Licht im Sinne der Härtung transformieren. Dennoch empfiehlt sich die Beibehaltung des Terminus Filter.

Zur Illustration der Bedeutung von Penetrationskraft des Lichtes und Grösse der Fokushautdistanzen für die Tiefendosen möge die folgende Tabelle dienen. Wir gehen dabei von der Oberflächendose 10 x (im Allgemeinen die Maximaldose der expeditiven Dosierungsmethode) aus und berechnen die durch Kombination von Distanzabnahme und Absorptionsabnahme des Lichtes in 10 cm Tiefe zustande kommenden Dosen. — Die Absorption im Gewebe wird dabei mit der in Wasser gleichgesetzt.

Um die Wirkung auf die Expositionszeit zu zeigen, nehmen wir an, dass stets dasselbe und zwar mässig intensives Licht 4 E, zur Verfügung stehe. Als Einheit 1 E bezeichnen wir jene Lichtstärke (besser Oberflächenwirksamkeit), mit welcher in 5 cm Fokusdistanz in einer Minute die Oberflächendose 1 x erreicht wird (Kienböck). Nebenbei bemerkt weist durchschnittlich 1 Decimilliampere am Milliamperemeter des Sekundärstromes auf 1 E, 4 Decimilliampere 4 E u. s. w hin, wofern man eine mittelweiche

Röhre (mit Licht 5 BW), gleichmässige Röhrenfunktion entsprechend richtiger Belastung und etwa 10 Unterbrechungen pro Sekunde verwendet, eine freilich nicht ganz konstante Beziehung von Milliampere und Lichtstärke.

10 cm-Tiefendose bei Oberflächendose 10 x.

Fokushaut-distanz	Expositionszeit bei 4 E	Bruchteil der OD	weich 4 BW 8% der OD	mittelw. 5 BW 10% der OD	hart 6 BW 30% der OD
10 cm	10 Min.	$^1/_4$	0,07 x	0,25 x	0,75 x
20 cm	40 Min.	$^4/_9$	0,18 x	0,44 x	1,32 x
30 cm	$1^1/_2$ Stunde	$^9/_{16}$	0,16 x	0,56 x	1,68 x
40 cm	2 St. 40 Min.	$^{16}/_{25}$	0,19 x	0,64 x	1,92 x
50 cm	4 St. 10 Min.	$^{25}/_{36}$	0,21 x	0,69 x	2,07 x
60 cm	6 Stunden	$^{36}/_{49}$	0,22 x	0,73 x	2,22 x

In der Regel verwendet man mittelweiches oder hartes Licht bei 20—30 cm Fokushautdistanz, wodurch man die 10 cm Tiefendosen 0,44, bezw. 1,32, 0,56 und 1,68 x zustande bringt, bei einer Expositionszeit — Lichtstärke 4 E vorausgesetzt — von 40—90 Minuten. Man kann demnach beträchtliche Lichtungen in bedeutende Tiefe bringen, wobei man noch zu berücksichtigen hat, dass man beispielsweise einen 20 cm dicken Milztumor von vorne, seitlich und hinten angeht, also dem 10 cm tief gelegenem Centrum z. B. 3 mal 1,68 x, i. e. etwas über 5 x appliziert.

Die Behauptung mancher Autoren, man könne in Folge rascher Lichtabnahme keine nennenswerten Lichtmengen in die Tiefe bringen, die Wirkung der Radiotherapie auf grosse Tumoren stelle somit keine direkte Tiefenwirkung dar, sondern müsse anders zustande kommen (direkte Beeinflussung des in der Haut zirkulierenden Blutes mit sekundärer Wirkung durch Leukolysine auf die Tumoren) entbehrt somit der Stütze, ist doch auch direkte Tiefenwirkung durch spezielle Experimente und mikroskopische Befunde bewiesen.

Diese grosse Tiefenwirkung in leukämischen Tumoren kommt allerdings nur dank ihrer hohen Radiosensibilität zustande; würden nicht schon Schicht-Dosen von etwa $^1/_{10}$ und $^1/_8$ x imstande sein, Involution des lymphatischen Gewebes hervorzurufen, so wäre die radiotherapeutische Technik auf dem uns beschäftigenden Gebiete schwierig, die Zahl der in der Literatur mitgeteilten Erfolge gering. Allerdings können wir uns nicht verhehlen, dass wir die wirksamen Minimal-Schichtdosen nicht genau kennen, sondern uns nur aus Erfahrung und Erwägung ein Bild von ihrer Grösse machen können.

5. Mehrstellige Bestrahlungen.

Hat man einen grossen Milztumor, wie er vor allem bei der myeloiden Leukämie vorkommt, zu behandeln, so belichtet man ihn zum Zwecke möglichst starker und gleichmässiger Durchleuchtung von mehreren Punkten aus; man stellt also die Röhre succesive vorne oben (über dem oberen Pol, etwas links von der Medianlinie), vorne unten, seitlich oben, seitlich unten und hinten oben und hinten unten auf. Man verwendet dabei am besten keinerlei Abblendung des Lichtes. Durch einen Lokalisator würde der Lichtkegel zu klein ausfallen; Schutzdecken sind nur im Umkreise der Milz aufzulegen. Man könnte allerdings bei oberer Röhrenstellung die untere Region des Milztumors decken, bei tiefer Röhrenstellung die obere (Partialbestrahlung); doch ist es praktischer, auf die Milz keine Bleidecken aufzulegen, dann gelangen bei jeder Röhrenstellung schräge Strahlen auch zu den entfernteren Teilen und man hat somit bei jeder einzelnen Röhrenstellung nicht die volle Dose zu geben.

Bei kleinem Milztumor genügt es, von drei Seiten, vorne, seitlich und hinten, zu belichten; hier ist gegen Verwendung eines Bleiglaslokalisators (ohne Ansatzrohr) nichts einzuwenden.

Bei der lymphatischen Leukämie sind, wie erwähnt, zahlreiche, über den Hals und ganzen Rumpf verteilte Regionen zu exponieren. Wie die in Kienböcks „Radiotherapie" abgebildeten Zeichnungen veranschaulichen, kann es sich empfehlen, 13 Röhrenstellungen zu verwenden. Damit keine Stelle unbelichtet bleibe und durch Verwendung auch der schrägen Strahlen die Expositionszeit abgekürzt werde, sieht man lieber von der Anwendung des Bleiglaslokalisators ab und legt auch nur auf das Gesicht, bezw. das Genitale (bei Röhrennähe) eine Bleidecke auf.

6. Pausen in der Behandlung und Dauer derselben.

Wie erwähnt, teilt man die Behandlung in Perioden ein, in denen man die zu behandelnden Regionen der Reihe nach belichtet, die Perioden lässt man so rasch aufeinander folgen, als es die Integrität der Haut gestattet, also ist der Beginn einer Periode vom Beginn der nächsten mindestens drei bis vier Wochen entfernt. Sind die Tumoren ganz zurückgegangen und ist die Leukocytenzahl zur Norm zurückgekehrt — normale Leukocytenformel stellt sich, wie früher hervorgehoben, nicht ein — so setzt man mit der Röntgentherapie aus. Man verlängert also dann die Pause so lange, als die in etwa 14tägigen Intervallen vorgenommenen Untersuchungen (Blut) des Patienten ein Anhalten des günstigen Zustandes erkennen lassen. Zeigt sich im Wiederanwachsen der Tumoren, im neuerlichen Anstiege der Leukocytenzahl (bei der myeloiden Form zuerst eine Vermehrung der Myelocyten) ein beginnendes Recidiv, so wird die Behandlung sofort wieder aufgenommen.

Heranziehung anderer Verfahren.

Dass man während der Röntgentherapie auch Regelung der Lebensweise, kräftige Ernährung, Aufenthalt in frischer Luft und gelegentliche Anwendung von Hydrotherapie, welche manchmal einen unverkennbar günstigen Einfluss auf Kräftezustand und Anämie ausübt, nicht ausser acht lassen wird, ist selbstverständlich.

Dass Arsen in manchen Fällen von Leukämie sich therapeutisch wirksam erweist, ist bekannt. Wir haben aber bei unseren eigenen Kranken von gelegentlicher Arsendarreichung während der Bestrahlung niemals eine erkennbare Unterstützung der Therapie gesehen. Ebenso erwies es sich dort wirkungslos, wo die Röntgenstrahlen versagten. Arsendarreichung wird sich also mehr für die Zeiten empfehlen, in welchen die Bestrahlungen unterbrochen werden.

VII. Zusammenfassung.

Bei der myeloiden Leukämie bewirkt die Radiotherapie in der weitaus überwiegenden Mehrzahl der Fälle selbst in vorgeschrittenen Stadien Besserung sämtlicher Krankheitserscheinungen und kann den Patienten bei konsequenter Durchführung selbst Jahre lang bei vollkommen befriedigendem, mitunter Heilung vortäuschendem Kräftezustand erhalten. Die Neigung zu Recidiven bleibt aber stets bestehen, das Blutbild wird niemals völlig normal. Mit der Zeit lässt die Wirksamkeit der Strahlen nach und es kommt trotz weiterer Behandlung zu fortschreitender Verschlechterung. Dieses terminale Stadium verläuft nicht selten sehr rasch und stürmisch. Die Gesamtdauer der Erkrankung scheint auch unter der Radiotherapie 3—4 Jahre nicht zu übersteigen. Der Wert dieser Behandlungsmethode besteht hier also wohl mehr in Erleichterung des Krankheitsverlaufes und in Hinausschiebung und Abkürzung des kachektischen Endstadiums als in einer bedeutenden Verlängerung des Lebens.

Die Prognose bezüglich der Lebensdauer hängt also sehr davon ab, wie lange die Erkrankung bereits besteht; dagegen sind die Chancen des unmittelbaren Erfolges bei dieser Form der Leukämie weniger durch die momentane Schwere des Krankheitszustandes, speziell den Grad der Anämie beeinflusst, als durch die Acuität des Prozesses: in einem je progredienterem Stadium die Therapie einsetzt, desto geringer die Aussicht auf Besserung.

Der Milztumor ist bei der myeloiden Leukämie als die Hauptquelle der Leukocytenvermehrung sowie der den Gesamtorganismus schädigenden Toxine anzusehen. Seine Grösse geht im Verlaufe der Behandlung der Zahl der Leukocyten und den Schwankungen des Allgemeinbefindens meist parallel. Zur Erzielung des therapeutischen Erfolges genügt es, die Milz allein zu bestrahlen. Die Belichtung der langen Röhrenknochen erweist sich in der Regel als bedeutungslos.

Auch bei der lymphatischen Leukämie wird in den chronischen Fällen meist Besserung bewirkt, hauptsächlich Hebung des Kräftezustandes, Verkleinerung der Tumoren und Verminderung der Leukocyten. Der Eintritt der Anämie kann jahrelang hinausgeschoben werden, bereits bestehende Anämie wird aber nur schwer gebessert, nicht selten schreitet sie unaufhaltsam fort. Die Neigung zu Recidiven bei Unterbrechung der Behandlung ist bei der lymphatischen Leukämie viel geringer als bei der myeloiden. Die Krankheitsdauer der lymphatischen Leukämie, welche an und für sich schon im allgemeinen die der myeloiden etwa um das Doppelte übertrifft, dürfte durch die Behandlung noch weiter verlängert werden. Der Ausgang der Erkrankung erfolgt in der Regel nicht wie bei der myeloiden Form durch acute Exacerbation, sondern unter schwerer Anämie und Entkräftung. Die Prognose der Behandlung ist hier stark von dem Grade der Anämie abhängig.

Zur Erzielung des therapeutischen Erfolges genügt es nicht, wie bei der myeloiden Form, die Milz allein, oder etwa einzelne grosse Lymphome zu bestrahlen, sondern man hat sämtliche Tumoren zu behandeln. Die Belichtung der langen Röhrenknochen ist auch hier von geringer Wirkung.

Die Röntgenstrahlen bewirken vor allem Leukocytenzerfall am Ort der Einwirkung, daher eine direkte Verkleinerung der Hyperplasien und Verminderung der Produktion toxisch wirkender Substanzen. Die Hebung des Kräftezustandes beruht hauptsächlich auf dieser Entgiftung des Organismus. Die Leukocytenverminderung ist die Folge der Wucherungshemmung in den hämatopoetischen Apparaten, während der direkten Strahlenwirkung auf die zirkulierenden Leukocyten wohl nur untergeordnete Bedeutung zukommt. Diese Faktoren sind bei der lymphatischen Leukämie die therapeutisch allein wirksamen. Bei der myeloiden Leukämie findet neben der lokalen Wirkung der Strahlen auch noch eine Fernwirkung auf nicht direkt bestrahlte Herde von myeloidem Gewebe statt. Es ist anzunehmen, dass diese durch Vermittlung von Substanzen zustande kommt, welche bei dem Zerfall der Leukocyten in der bestrahlten Milz entstehen. Dieselben wirken nicht zerstörend auf die fertigen Leukocyten des Blutes, sind also nicht Leukolysine im Sinne mancher Autoren, sondern hemmen die Neubildung von Leukocyten. Ihre Wirksamkeit erstreckt sich aber anscheinend nur auf die granulierten Zellen, nicht auf die Lymphocyten; denn bei der lymphatischen Leukämie kann man nicht konstatieren, dass durch Belichtung einzelner Lymphome auch andere sich mit verkleinern. Dagegen manifestiert sich auch bei dieser Erkrankung das Auftreten jener Hemmungssubstanzen durch rasche Verminderung der granulierten Leukocyten.

Die Entstehung dieser, auf die Knochenmarksfunktion hemmend einwirkenden Substanzen ist nicht nur an den Zerfall leukämischen Gewebes geknüpft, sondern man kann auch bei gesunden Individuen durch Belichtung der Milz allein Leukopenie erzeugen.

Die Misserfolge der Radiotherapie beruhen in manchen Fällen auf einer relativen Insufficienz der Strahlen gegenüber der hochgradig gesteigerten Proliferation und Toxinproduktion, in anderen Fällen auf irreparabler Anämie.

Technik. Die Vornahme seltener und dafür intensiver Belichtungen (Expeditivmethode) ist der Einfachheit halber den täglichen schwachen Bestrahlungen vorzuziehen, namentlich bei der lymphatischen Leukämie mit ihren so zahlreichen zu bestrahlenden Regionen. Doch sind dabei die applizierten Lichtmengen mit Hilfe eines dosimetrischen Verfahrens zu messen und zu registrieren. Dadurch können heftigere Reaktionen der Haut mit Sicherheit vermieden werden.

Anfangs genügen meist relativ schwächere Dosen, im Verlauf der Behandlung erweist sich aber schliesslich eine Verstärkung derselben als notwendig. Dann hat man auch möglichst hartes Licht (alte Röhren oder Wasserkühlröhren), sowie Strahlenfilter und grössere Fokushautdistanz anzuwenden.

Die Dauer der Behandlungspausen ist (abgesehen von der Rücksicht auf die Haut) von Fall zu Fall durch fortlaufende Beobachtung des Blutes, der Hyperplasien und des Kräftezustandes festzustellen.

Litteratur.

Acuña. Ref. Fol. hämat. 1905, p. 728.
Allard. Fortschr. auf d. Geb. d. Röntgenstr. 1906. B. IX., p. 296.
Ahrens. Münch. med. Woch. 1904. Nr. 24.
Arneth. Münch. med. Woch. 1905. Nr. 32. Nr. 34.
— Berl. klin. Woch. 1905. Nr. 38.
Arnsperger. XXII. Kongr. f. i. Med. 1905, p. 171.
Arnsperger u. Cramer. Mediz. Klinik. 1905. Nr. 5.
Aubertin-Beaujard. Presse medicale. 1904. Nr. 67.
— Soc. de Biologie. 1904. I. p. 988.
— Soc. de Biologie. 28. jan. 1905, 4. févr. 1905.
— Archiv de gén. de med. 26. juillet 1904, 7. mars 1905.
Beaujard. La Radiotherapie dans les leucémies (Thèse). Suresne 1905.
Béclère et Beaujard. Soc. med. des Hôpit. 1905. 9. Juni.
— Gaz. des Hop. 1905, p. 399.
Belot. Traitè de Radiothérapie. Paris 1905.
— Congr. de l'assoc. franç. pour l'avancement des sciences. Lyon 1905. (Ref. Fortschritte a. d. Geb. der R. X. 299.)
Benjamin, v. Reuss, Sluka u. Schwarz. Wien. klin. Woch. 1906. Nr. 26.
Blum. Ges. der Ärzte in Wien. 4. Mai 1906. (Wien. klin. Woch. 1906, p. 577.)
Bozzolo. Giorn. d. R. Accadem. di med. di Torino. 1904. Nr. 7—8.
— Gaz d. ospedali e. d. clin. 1905. Nr. 42.
Browns & Jack. Journ. of amer. Med. Assoc. 1905, p. 956.
Bruce. Lancet. 27. Januar 1906.
Bryant u. Crane. Med. Record. 1905, 9. April.
Burghart. XXII. Congr. f. i. M. 1905.
Buchanan. Brit. med. Journ. July 14th. 1906.
Byron Bramwell. Ref. Fol. hämat. 1905, p. 726.
Cahen. Münch. med. Woch. 1904, 9. April.
Capps and Smith. Journ. of the americ. med. assoc. 1904 (24. Sept.).
Cheney. Med. News. 1904 (5. Nov.)
Cohn. Berl. klin. Woch. 1905. Nr. 38.
Cramer. Fortschr. auf d. Geb. der Röntgstr. 1905. IX.
Curschmann u. Gaupp. Münch. med. Woch. 1905. Nr. 50.
De la Camp. Sammelreferat Therapie der Gegenwart. 1905, p. 119.
Elfer. Ref. Fol. hämat. 1905, Nr. 38.
Epstein. Wiener klin. Rundschau. 1907. Nr. 31—33.
Exner. Wien. klin. Woch. 1905. Nr. 4.
Exner u. Sywek. D. Zeitschr. f. Chirurg. 1905.
Flesch. Deutsche med. Woch. 1906. Nr. 16.
Franke. Wien. klin. Woch. 1905. Sr. 33.
Fränkel. (Umfrage.) Med. Klinik. 1905. Nr. 6.
Fried. Münch. med. Woch. 1904. Nr. 40.
Grawitz. Berl. klin. Woch. 1904 (5. Dezemb.).
— Umfrage der Medic. Klinik. 1905.
Grosh & Stone. Jour. of americ. med. assoc. 1904. Nr. 1.
Guerra. Gaz. d. Ospedali e. d. Cliniche. 1904, 7. August.
Hahn. Umfrage d. Med. Klinik. 1905.
Heineke. Münch. med. Woch. 1903. Nr. 48. 1904. Nr. 18.
— Mitteil. aus d Grenzgeb. der Medic. u. Chir. 1904. B. XIV.
— D. Zeitschrift f. Chir. 1905. B. 78.
— 34. Congr. d. Ges. f. Chir. 1905.
— Verh. d. XXII. Congr. f. i. Med. 1905, p. 181.

Helber und Linser. Münch. med. Woch. 1905. Nr. 15.
— D. Arch. f. klin. Med. 1905. B. 83.
Herz. Wien. klin. Woch. 1905. Nr. 8.
Hildebrand. Zeitschr. f. klin. M. B. LIX. 1906.
Hirschfeld. Berl. klin.-therap. Woch. 1904. Nr. 48.
Hoffmann, A. Münch. med. Woch. 1904 (13. Dez.). 1905. Nr. 18.
— Fortschr. a. d. Geb. d. Röntgstr. 1905. B. VIII.
— XXII. Congr. f. i. Med. 1905, p. 125.
Holzknecht. Ges. f. i. Med., Wien. 15. Dez. 1904.
Hynek. Ref. Fol. hämatolg. 1906, p. 495 und 1905, pag. 313.
Joachim. Zeitschr. f. klin. Med. LX., p. 27.
Joachim u. Kurpjuweit. D. med. Woch. 1904. Nr. 49.
Kienböck. „Radiotherapie". Enke, Stuttgart, 1907.
Klieneberger u. Zöppritz. Münch. med. Woch. 1906. Nr. 18 u. 19.
Königer. D. Arch. f. klin. Med., LXXX., Heft VII.
— XXII. Congr. f. i. Med. 1905, p. 185.
Körmoczi. ref. Folia hämat. 1905, p. 314.
Kövesi. Ebenda.
Krause. Fortschr. auf d. Geb. der Röntgstr. 1904. B. VIII. u. IX.
— XXII. Congr. f. i. Med. 1905, p. 135.
Ledingham. Laucet, 10. Febr. 1906.
Ledingham und Mc. Kerron. Laucet. 1905, p. 71.
Lenharz. XXII. Congr. f. i. Med. 1905, p. 177.
Lenzmann. Med. Klinik. 1905. Nr. 9.
Leube. Umfr. der med. Klinik. 1905.
Lichtheim. Ebenda.
Lommel. Münch. med. Woch. 1905. Nr. 19.
Lossen. Wiener Klinik. 1907. (Ausführl. Litteraturverzeichnis.)
Lossen u. Morawitz. D. Arch. f. klin. Med. 1905. B. 85.
Melland. Brit. med. Journ. 1905, 1st July.
Menzel. Archiv für Laryngologie. 18. Bd., Heft 1.
Meyer u. Eisenreich. Münch. med. Woch. 1905. Nr. 4.
Milchner u. Mosse. Berl. klin. Woch. 1904. Nr. 49.
Milchner u. Wolff. Berl. klin. Woch. 1906. Nr. 28.
Müller u. Respinger. Korresp.-Blatt f. Schweizer Ärzte. 1905. Nr. 19.
Pfeiffer. Bruns Beiträge. L. 1906 (ref. Fol. hämat. 1906, p. 492).
Penzoldt. Münch. med. Woch. 1905. Nr. 5. Med. Klinik. 1905.
— XXII. Congr. f. i. Med. 1905, p. 183.
Plehn. Fol. hämatol. 1906, p. 507.
Pusey. The Röntgen rays. Philad. 1904.
— Journ of the amer. med. assoc. 23. Juni 1904.
Quadrone. Centralblatt f. i. Med. 1905. Nr. 21—24.
— Ricerche cliniche ed experim. sull'azione dei raggi Röntgen. Torino 1906.
Ransom. Brit. med. Journ. 17th March 1906.
Rhode. D. med. Woch. 1904. Nr. 40.
Rosenberger. Zentrbl. f. Chir. 1905. Nr. 37.
— Münch. med. Woch. 1906. Nr. 5.
Rosenstern. Münch. med. Woch. 1906. Nr. 21—22.
Schenk. Münch. med. Woch. 1904. Nr. 48.
Schieffer. Münch. med. Woch. 1905. Nr. 4.
Schirmer. (Sammelreferat mit ausführl. Litteraturverzeichnis.) Zentrbl. f. d. Grenzgebiete der Med. u. Chirurgie. 1905. B. VIII., Nr. 1. 1906. B. IX., Nr. 15—16.
Schleip u. Hildebrand. Münch. med. Woch. 1905. Nr. 9.
Schütze. Medic. Klinik. 1905. Nr. 11.
Selig. Prager med. Woch. 1904. Nr. 51.
Senator. Med. Klinik. 1905.
Senn. New York med. Journal. 18. April 1903.
— Medic. Record. 1903 (22. August).
Stone. Journ. of the amer. med. assoc. 1904 (2. Juni).
Stursberg. Münch. med. Woch. 1905. Nr. 13. Fortschr. a. d. Geb. d. Röntgstr. VIII., p. 449.

Stursberg. Med. Klinik. 1906. Nr. 7.
v. Tabora. XXII. Congr. f. inn. Med. 1905, p. 169.
Türk. Ebenda.
— XXIII. Congr. f. inn. Med., 1906 und Münch. med. Woch. 1906. Nr. 22.
Vaquez et Aubertin. Societé de l'internat des hopitaux de Paris. 29. März 1906 (fol. hämatol. 1906, p. 493).
Wasmuth. Fortschr. a. d. Geb. d. Röntgstr. 1906. IX., p. 71.
Weil u. Beaujard. Soc. de Biolog. 8 juillet 1905.
Wendel. Münch. med. Woch. 1905. Nr. 4.
Werner u. Lichtenberg. D. med. Woch. 1906. Nr. 1.
Williams. The Röntgen rays. New-York 1902.
Winkler. Münch. med. Woch. 1905. Nr. 4.

Wir verweisen speziell auf die ausführlichen Litteraturverzeichnisse bei Schirmer, Lossen, De la Camp, Beaujard und Quadrone, sowie auf die „Umfrage" in der „Medicinischen Klinik" 1905 Nr. 6, 7, 8, und auf die Verhandlungen des XXII. Congress für innere Medicin 1905.

Wien, 3. August 1907.

Über Röntgenogramme von Fremdkörpern.

(Daten zur Beurteilung deren Lage und des Ortes.)

Von

Dr. **Béla Alexander**, Késmárk (Ungarn).

Mit zwei Bildern und drei Originalzeichnungen im Text.

(Hierzu Tafel XXII., Fig. 1 und 2.)

Der Nachweis der in die Gewebe gelangten Fremdkörper geschieht auf zweierlei Art, entweder durch den Schirm oder durch das Plattenbild.

Der Gebrauch des Schirmes ist nicht immer von Erfolg begleitet, auch seine Anwendung ist nicht immer möglich; wo dieselbe zweckdienlich und leicht ist, wird es in Hinsicht der Ortsbestimmung der Fremdkörper notwendig sein, in verschiedener Richtung geschehene Durchleuchtung anzuwenden.

Die erfolglose Anwendung des Schirmes erheischt Bilderbereitung, diese bleibt nur in seltenen Fällen resultatlos (es hängt viel von der Natur des Fremdkörpers und des durchstrahlten Körperteiles ab), aber in Hinsicht der Ortsbestimmung des nachweisbaren Fremdkörpers wird es oft notwendig sein zwei und mehr Bilder zu bereiten — entsprechend der in verschiedener Richtung zu geschehenden Durchstrahlung.

Freilich muss dabei auf die grösstmöglichst genaue Einförmigkeit der Bilderbereitung geachtet werden; sobald dies nicht geschieht, werden die den verschiedenen Durchstrahlungsrichtungen entsprechenden Platten unrichtiges Beurteilen, unrichtiges Lesen der Bilder bedingen können, denn es entfällt das, was man beim Betrachten der Bilder immer vor Augen halten muss: die richtige Beurteilung des Hindernisses, welches durch den verschiedenen Widerstand des in verschiedener Richtung getroffenen Körperteiles selbst in den Weg der X-Strahlen geschaltet wird, es entfällt das Erkennen des Umstandes, dass der nachweisbare Fremdkörper bei verschiedener Lage des Körperteiles, also bei in verschiedener Richtung geschehener Durchstrahlung desselben ein nicht nur allein in Hinsicht der Gestaltung (Form)[1]), sondern ein im allgemeinen in Hinsicht der Darstellung verschiedenes Bild zeigt.

[1]) Ausnahmen in Hinsicht der Bildform werden die eventuell ihre Gestalt nicht veränderten kugelförmigen Körper bilden (doch nicht immer, denn es hängt auch hier viel von der Richtung der X-Strahlen ab) aber die Darstellung wird auch hier verschieden sein.

Die Aufgabe gegenwärtiger Studie kann nicht sein, alles das zusammenzufassen, was wir wissen müssen, um klar und deutlich zu sehen, um aus der Beurteilung der von den in die verschiedenen Körperteile gelangten verschiedenen Fremdkörpern gewonnenen Bildern Folgerungen zu ziehen, aber auf jeden Fall stellt sich gegenwärtige Studie zur Aufgabe, einige Daten zu reichen zum Beweise dessen, dass man aus den Bildern der Fremdkörper folgern kann, ob diese näher der Platte — also oberflächlicher, oder weiter von der Platte — also tiefer im Gewebe liegen und wie gross beiläufig die Entfernung ist, ob die Fremdkörper unter oder über den Knochen liegen, ob das Bild des Fremdkörpers durch die Gewebe hindurch auf die lichtempfindliche Schichte gezeichnet oder projiziert wird, ferner wie das Verhältnis mehrer in den Geweben vorhandener und einander entsprechender Fremdkörper dargestellt wird in Hinsicht zu einander aber auch das Verhältnis einzelner langer Fremdkörper — z. B. Nadel oder Nadelteile — in Hinsicht ihrer eventuell schiefen Lage, indem das verkürzte Bild deutlich erkennbar zur Anschauung gebracht wird, woraus auf die Art der Lage und auf den Ort ihrer Lage geschlossen werden kann.

Wohl bezieht sich gegenwärtige Studie nur auf einen Körperteil, auf die Hand und nur auf eine Hand, aber auch hier werden wir genug solche Daten finden, die unser Interesse erwecken werden — wird ja doch oft genug nur der einfache Nachweis des Fremdkörpers für genügend erachtet, ohne dass das von ihm gewonnene Bild genau beurteilt wird, ohne dass man die Bilder des Fremdkörpers, des denselben umschliessenden Körperteiles und der Gewebe — das Verhältnis derselben zu einander in Betracht zieht, was gewiss notwendig und sehr wichtig ist in betreff aufschlussgebender Folgerungen.

Bilder, die in Hinsicht der in den Geweben vorhandenen Fremdkörper orientierende Daten reichen, sind ebenso wichtig, wie die Bilder, welche sich auf die normalen anatomischen Verhältnisse der inneren Organe beziehen und ebenso wichtig, wie die Röntgenogramme, die sich dasselbe zur Aufgabe stellend den normalen Körper betreffen und Vergleich, aber ebenso auch richtige Beurteilung gestatten; — keineswegs wird dadurch das selbständige Urteil des geübten Untersuchers gestört werden, aber auf jeden Fall wird dadurch sicherer Grund gelegt, auf welchem sich richtige Beurteilung aufbaut, auf jeden Fall werden durch solche Bilder Beweisgründe gereicht, die die ausgesprochene Begutachtung überzeugend unterstützen.

Die Hand, deren zwei X-Strahlenbilder verhandelt werden, stammt von einem 53jährigen Individuum, sie wurde einige Stunden nach der Amputation[1]) durchstrahlt, nachdem in dieselbe mit grösster Vorsicht verschiedene Fremdkörper (Schrote, Teile von Nähnadeln und ganze Nadeln, Stecknadeln, deren Teile, Rot- und Blaustifte usw.) eingeführt wurden und zwar derartig, dass diese in den volaren und dorsalen Weichteilen, über und unter den verschiedenen Knochen und aus den volaren Teilen in die dorsalen — und verkehrt — dringend vorhanden sind.

I.

Die Hand ist in Mittelstellung (Tafel XXII, Bild 1); die aus 8 Schrotkörnern bestehenden Gruppen (1 und 2) sind als „Grenzmarken" vermittelst dünner Knetgummiplättchen auf die Handoberfläche geklebt.

Die eine Gruppe (1) haftet an der Oberfläche der Vola, entsprechend dem Tubercul. oss. scaph., nachdem hier die Schrotkörner auf der Oberfläche der Haut haften sind deren Bilder sehr scharf, auf der Platte fast weiss; auch das Bild des sehr dünnen Knetgummiplättchens, in welches die gleichgrossen Schrotkörner eingedrückt sind, wird durch Weichteile und Knochen hindurch auf die lichtempfindliche Schichte gezeichnet.

[1]) Die Amputation wurde eines im oberen Drittel des Unterarmes vorhandenen, einmal schon operierten und sämtliche Weichteile in sich fassenden Sarkomes wegen im untern Drittel des Oberarmes durchgeführt.

Die zweite Grenzmarke (2) befindet sich auf der dorsalen Oberfläche entsprechend der Stelle wo das Bild der Daumengrundphalanx und des Zeigefinger-Metacarpale zusammentreffen; die Bilder der Schrote sind nicht so hell (Plattenbild), matter, verwaschen und gehen ineinander über; das Bild dieser Gruppe kommt umsomehr unklar zum Ausdruck, weil mit dem Bilde der Schrotkörner auch zugleich das Bild des Gummiplättchens durch Weichteile, Knochen und abermals durch ziemlich dicke Weichteile auf die lichtempfindliche Schichte projiziert wird.

Zwischen diesen zwei „Grenzmarken" bewegen sich die Bilder der anderen vorhandenen gleichgrossen Schrotkörner, manch interessante Details reichend, sowohl hinsichtlich ihrer Lage, als auch hinsichtlich ihres Verhältnisses zu einander.

In erster Reihe muss das neben der prox. Epiphyse der Grundphalanx des kleinen Fingers liegende Schrotbild (3) in Betracht gezogen werden, es ist nicht nur das klarste und schärfste Bild der Platte (und Kopie), sondern es bietet auch lehrreiche Einzelheiten.

Das Bild ist in der Tonung nicht einförmig, das Schrotkorn wird als Körper auf die Platte gezeichnet, bei schwacher Vergrösserung[1]) sehen wir das vollständig plastische Bild desselben mit richtiger Schattierung (richtige Verteilung des Lichtes und der dunkeln Stellen) wie dies die später eingeschaltete und die auf dem Plattenbilde gefundenen Verhältnisse getreu wiedergebende Zeichnung zur Anschauung bringt (5fache Vergrösserung).

Bei klarer und scharfer Kontur sehen wir einen schmalen, doch nicht gleichmässig getont erscheinenden Randstreifen, dunkler getont erscheint er an dieser Stelle, welche gegen die Grundphalanx des kleinen Fingers liegt, wo auch die folgende dunklere Schattierung der Bildmitte am breitesten ist und am stärksten zum Ausdruck kommt.

Von hier aus nimmt gegen das Metacarpale des 4. Fingers diese dunklere Tonung des mittleren Bildteiles an Breite und Kräftigkeit — in der Rundung gehend — langsam ab, so dass ein kleiner, etwas exzentrisch gelegener Teil der Bildmitte in langsam aber deutlich zunehmender Helligkeit erscheint und so die Kugelgestalt ganz deutlich zur Anschauung gebracht wird — das plastische Bild zu Tage tritt mit der vom Körper selbst gegebenen Schattierung.

Die Zeichnung giebt das auf der Platte gefundene Bild treu wieder, aber auch die sehr sorgfältig ausgeführte Kopie ist imstande, diese Verhältnisse zur Anschauung zu bringen — freilich verkehrt und deshalb nicht so aufklärend. Die Richtigkeit der Zeichnung wird durch das Plattenbild bewiesen.[2])

Das beschriebene schöne Bild in Betracht gezogen, müssen wir sagen, dass das demselben entsprechende Schrotkorn unter allen in der Hand enthaltenen am nächsten zur lichtempfindlichen Schichte liegt — im fettreichen Unterhautgewebe der Vola —, es waren die X-Strahlen imstande, das plastische Bild desselben durch die Weichteile hindurch auf die Platte zu zeichnen. —

Weiter finden wir keine plastische Darstellung, wohl aber das einförmig getonte, sehr helle und auffallend scharf gerandete Bild des Schrotkornes (4), welcher Umstand darauf hinweist, dass das Schrotkorn unter dem Knochen liegt, also durch Weichteile und Knochen hindurch auf die Platte gezeichnet wird.

Das gleichförmige und scharf gerandete Bild sehen wir auf dem etwas tiefer liegenden Schrotkorn entsprechend (5), aber das 6. Bild zeigt schon, dass die scharfe Umrandung zu

---

[1]) Die Anwendung von schwacher Vergrösserung (Lupe) wird überhaupt notwendig sein bei Betrachtung der auf der Tafel XXII angegebenen Bilder (Fig. 1 und 2).

[2]) Nach dem Gesagten ist die Frage berechtigt: warum wird das Bild der ausserhalb der Vola-Haut liegenden Schrotkörner (1) nicht auch plastisch wiedergegeben? Die Antwort ist leicht: die aus drei Schrotkörnern bestehende Gruppe wird nicht allein durch Weichteile, sondern auch durch Knochen gezeichnet, aber wenn auch noch bei diesen Verhältnissen die plastische Darstellung zu Tage treten könnte, so wird die sehr feine Nuancierung durch das Bild des Knetgummiplättchens gedeckt werden müssen.

verschwinden beginnt, als Beweis des noch tieferen Liegens, und wir finden das gänzliche Schwinden der scharfen Umrandung mit beginnendem Mattwerden der Darstellung bei Bild 7, welches einem unmittelbar neben dem Knochen (Grundphalanx des Daumens), also von der Platte noch mehr entfernt liegenden Schrotkorne entspricht, das von den massigen Weichteilen des Daumenballens gedeckt wird und durch das Knochengewebe hindurch auf der Platte dargestellt wird (beginnendes Projektionsbild). —

Endlich sehen wir noch zwei Schrotbilder (8 und 9), welche nicht nur den Verlust der deutlichen und scharfen Konturen aufweisen, sondern auch matt und verschwommen erscheinen zum Beweise dessen, dass sie von fernher stammen, aus der tieferen Schichte des dorsalen Unterhautbindegewebes, und zuletzt verdient noch Aufmerksamkeit das 10. Schrotbild, welches noch matter — noch verschwommener erscheint (auf der Platte noch mehr an Helligkeit verloren hat) als die zwei früheren, zum Zeichen, dass das Schrotkorn nicht nur entfernt von der Platte liegt — dorsales Gewebe über dem Knochen —, sondern dass dessen Bild durch Knochengewebe hindurch auf die lichtempfindliche Schichte projiciert wird (zu vergleichen mit Bild 8, wo die Entfernung nicht so gross und wo die X-Strahlen, nachdem sie durch den Knochen hindurch gedrungen, auf das Schrotkorn treffen, also ein viel helleres und nicht so verschwommenes Bild desselben auf die Platte werfen.)

Von dem Metacarpus auf den Carpus übergehend bemerken wir ausser der als Grenzmarke dienenden Gruppe (1) noch zwei Schrotbilder, von welchen es nicht schwer sein wird zu schliessen, dass das Bild 11 von einem in der Vola (unter dem Hamatum) liegenden Schrotkorn, Bild 12, von einem im dorsalen Gewebe (tiefere Schichte des Unterhautbindegewebes) liegenden Schrotkorn stammt; ersteres wird durch Weichteil — Knochen — Weichteilschichte hindurch in einförmig getontem, scharf konturiertem Bilde gezeichnet, letzteres wird durch Knochen-Weichteilschichte hindurch projiciert, es entfallen gänzlich die deutlichen Konturen, dadurch verliert das Bild auch die gleichmässige Tonung, es erscheint matt (auf der Platte dunkler) und verschwommen infolge des Fernliegens. — Wir finden hier das Verhältnis wie zwischen Bild 4 und 10. —

Von dem letzten Schrotbilde (13), welches auf der Mittelphalaux des Mittelfingers vorhanden, wird es auch leicht sein zu entscheiden, woher es stammt, die scharfen Umrisslinien des etwas matten Bildes fehlen, also es stammt aus den dorsaalen Teilen der Phalaux und wird durch den Knochen und durch die volaren Weichteile auf die Platte projiciert (zu vergleichen mit dem durch den Knochen hindurch mit scharfem Umrisse gezeichneten Bild 4); lebhafter als Bild 11 und 12 erscheint es deshalb, weil der Durchmesser der Phalaux kleiner ist als der des Metacarpus und Carpus.

Die hierher eingeschaltete Zeichnung giebt in vergrössertem Bilde (5 fache Vergrösserung) alle die Verhältnisse wieder, wie sie auf dem Plattenbilde erscheinen.

Die Darstellung des Körpers, Wiedergabe der Kugelgestalt in scharf umrandeten und infolge der vorhandenen Schattierung nicht in gleichmässiger Tonung erscheinendem Bilde



Fig. 1.

Das Verhältnis der aus verschiedener Entfernung stammender Schrotbilder (5fache Vergrösserung), nach dem Plattenbilde gezeichnet vom Verfasser.

sehen wir bei Zeichnung a; Zeichnung b zeigt das scharf konturierte, helle, doch schon gleichförmige Bild des etwas tiefer liegenden Schrotkornes.

Die dritte Zeichnung (c) stellt das Bild des noch mehr von der Platte entfernt, tiefer in den Geweben liegenden Schrotkornes dar; das Bild ist noch gleichförmig, aber es hat schon die scharfen Konturen verloren, es erscheint etwas dunkler, weil es entfernter liegt (mattes Bild) und eben deshalb auch etwas grösser.

Endlich demonstriert Zeichnung d das aus dem dorsalen Gewebe stammende Schrotbild, es ist matt und verschwommen, erscheint wegen der Entfernung noch dunkler und hat auch die Einförmigkeit verloren, eben weil die Randpartien, immer dunkler werdend, verschwimmen, wir sehen das reine Projektionsbild mit abklingenden Rändern, also es erscheint noch grösser als bei der dritten Zeichnung (c).

Übergehend auf die Bilder der in der Hand vorhandenen Nadeln, ist in erster Reihe das Bild der ganzen Nähnadel zu betrachten (14); auf den ersten Blick sieht man, dass der spitze Teil näher zur Platte liegt als der stumpfe Teil — die Nadel dringt also aus dem dorsalen Gewebe der Grundphalanx des kleinen Fingers unter die distale Epiphyse des vierten Metacarpale (kleiner Finger) in die tieferen Schichten der Vola, aber nicht bis unter die Haut.

Das Bild der Nadel ist dem spitzen Teil entsprechend scharf und nimmt von hier — der Entfernung entsprechend — gleichmässig ab, bis endlich der stumpfe Teil (das Öhr) verwaschen erscheint.

Die Teile einer dünneren Nähnadel (15 und 16) zeigen keinen grossen Unterschied der Bilder, denn der dünnere Teil (15) liegt im tieferen volaren Gewebe, unmittelbar neben der knöchernen Endphalaux, während der dickere Teil (16) in der Tiefe des dorsalen Gewebes, unmittelbar über dem Knochen liegt.

Zwar erscheint das Bild des letzteren Teiles kräftiger, aber in Betracht gezogen, dass derselbe dicker ist als der andere medianwärts gelegene Teil, muss die Folgerung, dass beide Teile nicht in einer Ebene liegen, richtig sein.

Die in der Mitte des Carpusbildes befindlichen zwei Nadelstücke (17 und 18) zeigen um so deutlicher das Verhältnis ihrer Lage; Bild 17 zeigt den in den volaren Geweben befindlichen Nadelteil, während das schiefe, das Capitatum quererende Bild (18) sich auf den im dorsalen Gewebe befindlichen Nadelteil bezieht.[1])

In Hinsicht des in dem volaren Gewebe sich befindlichen Nadelteiles (17) ist zu erwähnen, dass dessen dickeres Ende ein schärferes Bild giebt, während der spitze Teil matt und etwas verschwommen — mit unscharfen Konturen — dargestellt wird, also wir sehen wieder die Demonstration des Lageverhältnisses, d. h. die Nadelspitze liegt tiefer im Gewebe, entfernter von der Platte, während das dickere Ende näher, im fettreichen Unterhautbindegewebe liegt.

Noch schönere Demonstration des verkürzten Bildes, des Lageverhältnisses sehen wir bei den sich kreuzenden Stecknadeln zwischen dem 4. (kleiner Finger) und 3. (vierter Finger) Metacarpale-Bild 19 und 20.

Die Demonstration ist so deutlich, dass es kaum der Erläuterung bedarf.

Das Bild 19 zeigt deutlich, dass der Kopf der Nadel am nächsten zur Platte liegt, hier ist das Bild kräftig und von hier aus nimmt die Schärfe des Bildes und der Umrisse immer mehr ab — also die Nadel entfernt sich immer mehr aus dem Unterhautgewebe (von der Platte) in die tieferen Schichten.

Das entgegengesetzte Verhältnis sehen wir bei dem der anderen Nadel entsprechendem Bilde (20); die Nadel dringt vom Dorsum her zwischen den zwei Knochen in die Vola. Der Kopf liegt weit, unter der Haut des Dorsum, das von hier aus immer deutlicher werdende Bild demonstriert das Eindringen der Nadel in die volaren Gewebe.

Dass das Lageverhältnis bei horizontal sich kreuzenden, aus demselben Material be-

[1]) Die Nadelbilder sind mit den Schrotbildern im Carpusteile zu vergleichen.

stehenden Nadeln (also auch bei aus anderem Material bestehenden) auch in solchen Teilen nachgewiesen wird, die geringen Durchmesser haben — Mittelphalanx des Zeigefingers — zeigt Bild 21 und 22.

Ganz klar ist ersichtlich, dass das in jeder Hinsicht deutlichere Bild (21) der im volaren Gewebe liegenden Nadel entspricht, während das matte und kleinwenig verschwommene Bild (22) sich auf die im dorsalen Gewebe, über dem Knochen befindliche, also weiter von der Platte liegende Nadel bezieht (Projektion durch den Knochen und die Weichteile).

Bei ganz genauer Betrachtung der Bilder können wir auf die nicht ganz horizontale Lage der volaren Nadel (21) schliessen, denn der spitze Teil wird als etwas tiefer, von der Platte entfernter liegend, der dickere Teil als der Platte näher liegend, kräftiger gezeichnet.

Ebenso lehrreiche Daten als die vorhergegangenen reichen uns die Bilder 23, 24, 25 und 26, welche sich auf Stückchen Rot- und Blaustift beziehen.

Die Zusammensetzung des Rot- und Blaustiftes ist dieselbe, nur der aus Tonerde und Fettstoff bestehenden Mischung beigegebene Farbstoff ist ein anderer.

Dieser Umstand ist genügend, dass wir ganz verschiedene Bilder erhalten, nicht nur dann wenn Rot- und Blaustift frei auf der Platte liegen — ob in Holzhülle, ob ohne dieselbe — sondern auch dann, wenn Stückchen davon in den Körperteil gebracht (und ebenso können diese auf andere Weise in denselben gelangen), durch weiches oder hartes (Knochen) Gewebe von den X-Strahlen auf der Platte dargestellt werden. [1])

Das Bild 23 entspricht einem Stückchen Rotstift (die Färbung ist jedenfalls durch Metallfarbstoff bedingt), das Bild ist auf der Platte auffallend licht [lichter als das Schrotbild 4 und nicht ganz so licht als Grenzmarke 1], die Konturen scharf, ebenso sind auch auf der Kopie bei gleichmässig dunkelm Bilde die Umrisslinien scharf, obzwar die X-Strahlen durch den Knochen hindurch zeichnen.

Ebenso wie das Stückchen Rotstift als grosses Hindernis den X-Strahlen im Wege liegt, ebenso leicht gehen die Strahlen durch das Stückchen Blaustift — 24 — und schwärzen die lichtempfindliche Schichte, das Bild erscheint auf der Platte als verschwommener, aber nicht gleichmässig getonter Flecken, der jede Helligkeit verloren; das Bild kann nicht gleichmässig erscheinen weil die Längsrandpartien noch stärker durchstrahlt werden als der mittlere Teil [2]) (die Farbstifte sind rund, nicht kantig), auf der Kopie ist das Bild auch als blasser, verschwommener aber die Konturen doch zeigender Schatten vorhanden, dessen Mitte dunkler nuanciert ist.

Wenn wir Bild 23 und 25 — beide entsprechen einem Stückchen Rotstift — vergleichen, führen uns die Bilder selbst zur Beurteilung, welches Stückchen unter dem Knochen (im volaren Gewebe), welches ober dem Knochen (im dorsalen Gewebe) liegt.

Dem scharf konturierten und ganz hellen Bild — 23 — steht das aus dem dorsalen Gewebe stammende nicht mehr so helle und keine scharfen Konturen zeigende Bild entgegen — 25 —, es wurde verhältnismässig von weit her auf die lichtempfindliche Schichte projiziert.

Das Stückchen Blaustift, welches schon bei der Lage im volaren Gewebe — 24 — ein blasses verschwommenes Bild gereicht, wird im dorsalen Unterhautbindegewebe tiefliegend (von aussen nicht durchfühlbar) ein kaum bemerkbares Bild reichen (26) welches noch ausdrucksloser erscheint als das danebenliegende Knochenbild, auch selbst dort, wo Knochen-

---

[1]) Verfasser demonstrierte eingehender das „Verhältnis zwischen den X-Strahlen und den verschiedenen Farbstoffen" im Verlaufe des III. Berliner Kongresses der „Deutschen Röntgengesellschaft" (1907 April 1) als vorläufige Mitteilung auf Grund zahlreicher vorgezeigter Platten- und Papierbilder. Die diesbezügliche Studie wird später veröffentlicht werden. — Der erwähnte Rot- und Blaustift sind Hardtmuthsches Fabrikat.

[2]) Dasselbe würden wir auch bei Bild 23 finden (Rotstift), wenn die Durchstrahlung verhältnismässig viel länger gewährt hätte.

und Blaustiftbild zusammenfällt und eines das andere verstärkt, finden wir keine auch nur annähernd derartige Deutlichkeit des Bildes wie bei dem vom Dorsum herstammenden Rotstiftbilde.[1])

Bei Betrachtung des hierher gehörigen Bildes (Kopie Bild I) könnte man in denselben Unvollkommenheiten erblicken, denn es fehlen die Bilder der Weichteile und die Knochen zeigen mit Ausnahme der drei Daumenphalangen keine Strukturbilder oder nur Spuren derselben, aber der Zweck der Bildbereitung war, dass die Ortsverhältnisse der in den Geweben vorhandenen Fremdkörper dargestellt werden, ebenso die Verhältnisse der Fremdkörper zu einander und das Verhalten der X-Strahlen bei Darstellung der näher zur Platte oder weiter von derselben liegenden Fremdkörper (oberflächliche, tiefere oder eventuell wieder oberflächliche Lage).

Um alles dieses aus dem Plattenbilde zu erhalten, wird es — das bisherige, gewöhnliche Verfahren in Betracht gezogen — nicht möglich sein anders vorzugehen als wie es das Bild zeigt.

Es war notwendig beim Kopieren des richtigen Bildes die Fremdkörper in Betracht zu ziehen, besonders das Schrotbild 3, welches neben der proximalen Epiphyse der Grundphalanx des kleinen Fingers liegt und auf dem Plattenbilde so schön und deutlich die plastische Darstellung zeigt (undeutlicher auf der Kopie weil verkehrt), damit von diesem Bilde, welches dem in der Hand der Platte am nächsten liegenden Fremdkörper entspricht, ausgehend die Bilder der anderen Fremdkörper um deutlicher beurteilt werden können.

Würden die Bilder der Knochen als massgebend betrachtet werden, dann würden bei deren tadelloser Darstellung die Bilder der Fremdkörper nicht so viele und nicht so lehrreiche Aufklärungen reichen können, denn bei langer Einwirkung des Lichtes schwindet die feine, auffallende und so wichtige Detaillierung entweder ganz oder sie wird sehr mangelhaft.

Das Bild des Schrotkornes, welches auf dem hierher gehörigen Bilde (I) wegen der Entfernung von der Platte in entsprechender Mattigkeit und Verschwommenheit auf die lichtempfindliche Schichte projiziert wird, wird bei kräftiger Darstellung nur grösser sein als das Bild des der Platte näherliegenden Schrotkornes, wie dies das Gesetz der Projektion im allgemeinen erfordert, aber die lehrreiche Darstellung des Zustandekommens dieses Verhältnisses entfällt und der oberflächlich Betrachtende wird in den fast gleich dunkeln verschieden grossen Bildern auch verschieden grosse Körper sehen obzwar die Bilder gleichgrossen Körpern entsprechen.

Ebenso wird es sich mit den die Nadeln darstellenden verschiedenen Bildern verhalten; die auf dem beigefügten Bilde so klar zu Tage tretenden Einzelheiten verlieren ihre in die Augen springende Deutlichkeit, je dunkler das Kopienbild ist; freilich wird jedes Orientierungsdetail nur auf unrichtigen Bildern verloren gehen, denn zum Teil bleiben diese; aber die Aufklärung wird nicht mehr so überzeugend sein wie sie vom hierher bezüglichen Bilde erhältlich und kein einziges Schrotkorn wird als Körper gezeichnet werden, wir werden überall Schattenbilder sehen in voneinander nicht allzu stark abweichender Tonung, das auf der Platte schön zum Ausdruck kommende plastische Bild wird gänzlich zugrunde gerichtet.

Die Betrachtung des Bildes macht in vieler Beziehung das stereoskopische Bild entbehrlich; es gelangen an den meisten Stellen die Entfernungsverhältnisse der einzelnen Fremdkörper so deutlich zum Ausdruck, dass von Autosuggestion keine Rede sein kann und ebenso wenig kann von derselben die Rede sein, wenn wir in den vorhandenen anfänglichen Knochenbildern die Spuren der plastischen Darstellung suchend, dieselbe auf jeden Fall an den Bildern der Metacarpalien und Grundphalangen finden (weniger an andern Stellen oder auch gar nicht).

[1]) Bild 27 stammt von dem auf der Volarseite liegenden zwischen End- und Mittelphalanx sich befindenden kleinen Sehnenknochen, Bild 28 von den zwei kleinen neben der distalen Epiphyse der Daumengrundphalanx liegenden Sehnenknochen, endlich Bild 29 von dem kleinen Sesamknochen, welcher von der distalen Epiphyse des vierten Metacarpale (kleiner Finger) gedeckt wird.

Wie die Darstellungen der in der Hand enthaltenen Fremdkörper auf solchen Bildern in vieler Beziehung geändert erscheinen, welche kräftige, genaue und entsprechende Knochenbilder aufweisen, davon gibt folgendes Bild Rechenschaft bei Darreichung anderer interessanter Daten.

II.

Das zweite Bild (2) zeigt dieselbe Hand, auch die Fremdkörper sind dieselben; die Knochenbilder erscheinen klar, deren Strukturzeichnung scharf und erschöpfend, auch die Karpalknochen sind deutlich gezeichnet und geben Aufklärung und dennoch ist das Bild nicht das Resultat einfacher Durchstrahlung, sondern wir sehen vor uns das Ergebnis der in zwei Richtungen geschehenen Durchstrahlung, also zweier aufeinander geworfener und auf einer Platte zu Tage tretender Bilder.

Ausgehend von der Thatsache, dass die Knochen bei in verschiedener Richtung geschehener Durchstrahlung voneinander verschiedene Bilder reichen, muss man selbstverständlich dasselbe auch von den Fremdkörpern erwarten und weitergehend konnte auch das vorausgesetzt werden, dass man aus den Verhältnissen der verschiedenen Bilder zueinander, vielleicht auch auf die Lage der Fremdkörper folgern könnte, wodurch die von dem ersten Bilde (1) gereichten Daten erweitert, vervollkommnet würden.

Von dieser Voraussetzung ausgehend, wurde die Hand zuerst in schiefer Richtung und dann in vertikaler Richtung durchstrahlt.

Infolgedessen wird, die Knochen anbelangend, das erste Bild vom zweiten vernichtet, wie dies Bild 2 ganz deutlich zeigt, selbstverständlich wird und kann die Durchstrahlungszeit nicht die gleiche sein, die schiefe Durchstrahlung ist kürzer, die vertikale dauert länger.

Die ersten Knochenbilder werden vernichtet, doch gilt nicht dasselbe von den Fremdkörpern, wohl zeigt nicht jeder derselben sein verschiedenes doppeltes Bild, doch würde die Erklärung dieses Umstandes zu weit führen, ebenso die Erklärung, warum nicht jedes erste Bild der Fremdkörper vernichtet wurde.

Der Zweck der folgenden Ausführung und der hierhergehörigen Darstellung ist, darzuthun, dass auch bei derartiger Bilderbereitung die Möglichkeit vorhanden ist, auf die Lage einzelner Fremdkörper — einzelner Teile derselben — zu folgern, auf deren Entfernung von der Oberfläche (Tiefe).

Die allgemeine Betrachtung des Bildes findet in Hinsicht der Darstellung der Knochen kaum noch etwas zu wünschen übrig, so sehr wurde das erste Bild (schiefe Durchstrahlung) durch das zweite auf derselben Platte entstandene (vertikale Durchstrahlung) zum Verschwinden gebracht.

Auch das Bild der Weichteile ist entsprechend und eins und zeigt Detaillierung in der Gegend des Carpus und Metacarpus, die sich bis zur Darstellung zarter Gefässbilder erstreckt; man sieht auch klar die Kreuzung der volaren Hautkontur des Daumenballens mit der dorsalen Hautkontur der Zeigefingerbasis, ebenso auch das durch die Knochensubstanz hindurch gezeichnete (volare Antimanuskontur durch das Metacarpale des Zeigefingers hindurch) und projizierte (dorsale Kontur der Zeigefingerbasis durch die Grundphalanx des Daumens hindurch) Bild derselben und endlich sieht man überzeugend wie die Verdunkelung des Knochenbildes mit den erwähnten Hautkonturen beginnt, also durch das Bild der Weichteile bedingt wird.

Übergehend auf die in dem Bilde enthaltenen Einzelheiten ist in erster Reihe das Bild der sich kreuzenden Stecknadeln in Betracht zu ziehen, welches sich zwischen dem Metacarpale des vierten und fünften Fingers befindet.

Das Nadelbild ist nicht so instruktiv wie auf Fig. 1, weil ja das Hauptgewicht nicht allein auf die Wiedergabe der Fremdkörper, sondern auf die Wiedergabe des Gesamtbildes gelegt wurde, aber trotzdem kann man vom Bilde lesen, dass der Kopfteil des längeren Nadel-

bildes näher zur Platte liegend gezeichnet wird als der spitze Teil und dass der Kopfteil des stark verkürzten Nadelbildes ober dem Knochen im dorsalen Gewebe liegt, also dass dieses Bild durch den Knochen hindurch auf die Platte projiziert wird (in mattem und nicht scharf konturiertem Bilde), deutlich kann man hier aber auch das lesen, dass der Knochen selbst das Bild dieses Nadelteiles dämpft, denn wie das Nadelbild aus dem Bilde des Knochens tritt, alsogleich erscheint es dunkler und kräftigt sich bis zur scharf konturierten, also der Platte näher liegenden Spitze.

Neben diesem zweiten Bilde der sich kreuzenden Nadeln sehen wir auf dem Bilde des Metacarpale (4. Finger) den grossen und wichtigsten Teil des ersten Bildes (schiefe Durchstrahlung); die hierher eingefügte Zeichnung zeigt deutlich das Verhältnis der zwei einander sich ergänzenden Bilder.

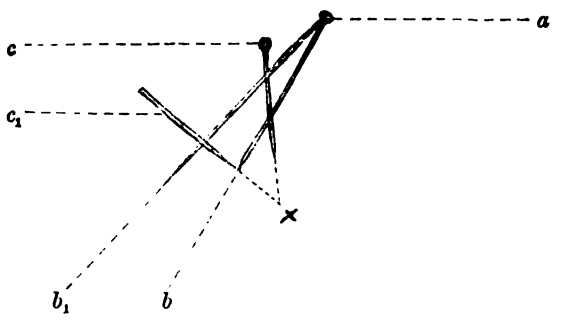

Fig. 2.
Nach dem Originalbilde gezeichnet vom Verfasser.

Das Abzulesende ist leicht erklärlich; wenn wir das erste Bild der längeren Nadel — welches in seiner ganzen Länge vorhanden ist (b)[1] — in distaler Richtung verfolgen oder verlängern, so treffen wir in a direkt auf den Kopf des zweiten kräftigeren und der vertikalen Durchstrahlung entsprechenden Nadelbildes.[2])

Wir können also richtig schliessen, dass der Kopfteil der Nadel nahe zur Platte, also oberflächlich liegen muss — im gegenwärtigen Falle in der oberflächlichen Schichte des Bindegewebes unter der Haut.

Die Köpfe dieser Nadelbilder bleiben zusammen, in welcher Richtung immer die der vertikalen Durchstrahlung vorangehende schiefe Durchstrahlung geschieht, und es wird dadurch das Gesagte bewiesen.

Die Bilder der spitzen Teile — b, b_1 — divergieren und fallen weit voneinander — um so weiter, je schiefer die erste Durchstrahlung ist; zum Beweise, dass dieser Teil der Nadel tief im Gewebe liegt, also mehr entfernt von der Platte und weiter als der spitze Teil des zweiten stark verkürzten Nadelbildes, aber nicht so entfernt wie der Kopf dieser Nadel (zu vergleichen die Entfernung zwischen c und c_1), der als von weither stammend auf die Platte gezeichnet wird (c).

Dass dem so ist ersehen wir dann, wenn wir die konvergierenden Teile des ersten und zweiten Bildes (der stark verkürzt erscheinenden Nadel) verlängern, die verlängerten Linien treffen in x zusammen.[3])

Das Bild der ganzen Nadel, welches auf der Grundphalanx und dem Metacarpale des kleinen Fingers sichtbar ist, wurde schon beschrieben, es wurde nachgewiesen, dass die Nadel schief liegt, auch Fig. 2 zeigt, dass sie aus dem dorsalen Gewebe in das volare dringt, der distale Teil erscheint nicht so scharf und kräftig wie der proximale Teil, doch muss bei dem

---

[1]) Der spitze und mittlere Teil ist auf dem Bilde des Metacarpale deutlich sichtbar, der zum Nadelkopf sich erstreckende, ausserhalb des Metacarpale befindliche Teil ist auf dem Bilde der Weichteile und als ganz zarter Schatten sichtbar.

[2]) Auch auf einem anderen, zweiten Plattenbilde, wo die primären Bilder kräftiger erscheinen und auf einem dritten, welches bei in anderer Richtung geschehenen schiefen Durchstrahlung gewonnen wurde, konnte man deutlich sehen, dass die Köpfe der Nadelbilder zusammen bleiben.

[3]) Das erste Bild der stark verkürzten Nadel ist nicht vollständig, der spitze Teil gelangt in den Weichteilen nicht zum Ausdruck, aber der vorhandene Teil des Bildes ist genügend, um die Richtung zu geben und deutlich zu demonstrieren, dass die spitzen Teile nicht zusammentreffen können; der divergierende Teil des ersten Bildes erscheint auf dem Bilde der Weichteile und auch noch auf dem Bilde des Blaustiftes, und zeigt so das Verhältnis des von der Nadel und dem Blaustift in den Weg der X-Strahlen geschalteten Hindernisses. Durch Lupe zu betrachten.

Bilde des letzteren Teiles bemerkt werden, dass derselbe durch den Knochen hindurch auf die Platte gezeichnet wird, dass das Bild infolge des Widerstandes, welchen das Knochengewebe den X-Strahlen in den Weg legt, verschärft, kräftiger wird, und es würde derselbe proximale Teil der Nadel ganz anders dargestellt werden, wenn er sich ober dem Knochen befinden würde, es könnte das Bild nicht so scharf und kräftig erscheinen, denn es würde durch den Knochen hindurch auf die Platte projiziert werden; das so entstandene und die Entfernung demonstrierende unscharfe und mattere Bild wird aber infolge des von dem unterhalb liegenden Knochengewebe gegebenen Widerstandes noch matter als wenn es bei gleicher Entfernung durch Weichteile hindurch projiziert wird — wir würden das Entgegengesetzte des oben beschriebenen Verhältnisses finden.

Wollen wir die aproximative Entfernung der Nadelspitze (von der wir wissen, dass sie im volaren Gewebe liegt) von der Oberfläche erforschen, d. h. deren Tiefe, müssen wir wieder das erste Bild der Nadel suchen, welches wir in sehr zarter Wiedergabe in dem Bilde der Weichteile, neben der Grundphalanx des vierten Fingers finden, von hier aus setzt es sich in schiefer Richtung (konvergierend) durch das scharfe Schrotbild hindurch gegen die Nadelspitze fort, doch konvergieren die zwei Bilder (erstes und zweites) nicht vollständig, nur die Verlängerungslinien treffen zusammen.

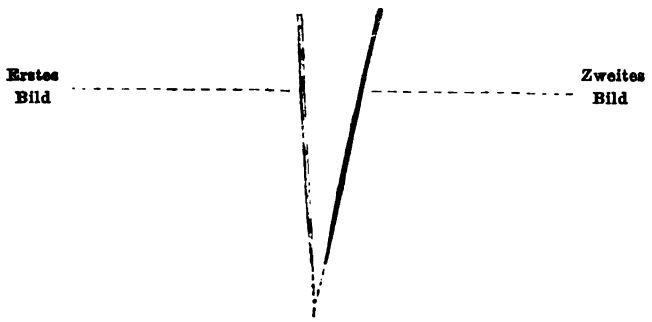

Fig. 8.
Nach dem Originalbilde gezeichnet vom Verfasser.

Vergleichen wir das hier gefundene Verhältnis mit den schon beschriebenen Verhältnissen, so ersieht man deutlich, dass die Nadelspitze näher zur Hautoberfläche liegt als die Spitze dieser Stecknadel, deren stark verkürztes Bild wir früher gesehen und die auch aus dem dorsalen Gewebe in die Vola gedrungen (siehe Bild und Zeichnung der sich kreuzenden Nadeln).

Auf dem Bilde der vierten Endphalanx sehen wir auch das erste (zarte) und zweite (kräftige) Bild des ulnarwärts liegenden Nadelteiles, die Bilder liegen fast parallel zu einander, zum Zeichen, dass der betreffende Nadelteil fast ganz horizontal liegt.

Endlich sehen wir ein Doppelbild auf dem distalen Teile des Ulnabildes, es entspricht einem Nadelteil, der, wie das scharfe zweite Bild beweist, unter dem Knochen liegt.

Die zwei Bilder treffen entsprechend dem dickeren distalen Ende fast zusammen, von hier aus kann man die divergierenden Bilder bis zu ihrem entgegengesetzten Ende verfolgen, das erste Bild (schiefe Durchleuchtung) tritt aus dem Knochenbilde in das Bild der Weichteile und ist deutlich sichtbar. (Das zweite Bild auf Tafel XXII ist durch Lupe zu betrachten.)

Wir sehen hier dasselbe Bild, welches wir früher bei einer der einander kreuzenden Stecknadeln (a, b, b_1) gesehen; wie wir dort aus dem Zusammentreffen der Bilder im Stecknadelknopfe richtig darauf geschlossen, dass derselbe oberflächlich im Unterhautgewebe (nahe zur Platte) liegt, so müssen wir auch hier in Hinsicht des distalen Endes schliessen, dass dieses um weniges tiefer im fettreichen Bindegewebe unter der Haut liegt.

Die Divergenz der Bilder proximalwärts ist stark, der spitze Teil liegt tief im Gewebe.

Spuren des ersten Bildes sehen wir auch noch bei dem Nadelteile, dessen Bild über das Bild der Zeigefingergrundphalanx — fast der Achse entsprechend — hinzieht und aus dem volaren Gewebe herstammt.

Die anderen in der Hand enthaltenen Bilder der Fremdkörper lassen auch noch bei so kräftiger Darstellung wie auf dem Bilde ersichtlich und bei genauer Vergleichung er-

kennen, welches dem der Platte näher und welches dem entfernter liegenden Fremdkörper entspricht.

Es war nicht möglich, die sehr kräftige Darstellung der Fremdkörper zu umgehen, weil klare und vollständige Wiedergabe der Knochenbilder angestrebt wurde, um den deutlichen Beweis zu erbringen, dass bei in zweierlei Richtung geschehener Durchstrahlung keine Bilderverdoppelung derselben zustande gekommen.

Selbstverständlich wird bei derartiger Darstellung der Fremdkörper (besonders wenn wir die Umstände ins Auge fassen, unter welchen das hierherbezügliche Bild entstanden) die feine Detaillierung der Bilder von der plastischen Darstellung angefangen bis zum verschwommenen Bilde, wie wir diese auf dem ersten Bilde gesehen, entfallen müssen.

Stellen wir Vergleiche an den von den Fremdkörpern gewonnenen Bildern an, so wird von den auf der Mittelphalaux des Mittelfingers vorhandenen 2 Schrotbildern das grössere (distale) auf das entferntere, über dem Knochen liegende, das kleinere (proximale) auf das der Platte näher, d. h. unter dem Knochen befindliche Schrotkorn zu beziehen sein.

Dasselbe Verhältnis, aber auffallender, sehen wir bei anderen vorhandenen Schrotbildern zu Tage treten, z. B. bei den zwischen dem Metacarpale des Zeige- und Mittelfingers und zwischen dem Metacarpale des 4. und 5. Fingers in den Weichteilen liegenden Schrotbildern, die distalwärts liegenden kleineren, scharfumrandeten und dunkleren Bilder entsprechen den näher liegenden, die grösseren, nicht scharf gerandeten und weniger dunkeln Bilder entsprechen den entfernter liegenden Schroten.

Interessant ist die stufenweise Vergrösserung der Schrotbilder zu beobachten; dies ist möglich, wenn wir die fast in einer Linie liegenden Bilder vergleichen, deren erstes distal zwischen dem Metacarpale des Zeige- und Mittelfingers, deren zweites am radialen Rande des Zeigefinger-Metacarpale, deren drittes proximal zwischen der Basis der Daumengrundphalaux und Zeigefinger-Metacarpale in den Weichteilen liegt; nach diesen würden folgen die schon erwähnten zwei grossen Schrotbilder (proximal zwischen Zeigefinger- und Mittelfinger-Metacarpale des 4. und 5. Fingers) die aus dem dorsalen Gewebe stammen, von dorther auf die Platte geworfen werden.

Das orientierende kleinere (volare) und grössere (dorsale) Schrotbild sehen wir auch auf dem Bilde des Carpus.

Bei sorgfältiger Betrachtung zeigen auch die auf der Grundphalaux des Zeigefingers vorhandenen Nadelbilder den Unterschied der Konturschärfe und der Tonung (vollständigen Aufschluss reicht Fig. 1).

Auch Rot- und Blaustift zeigen selbstverständlich den Unterschied der Bilder (siehe Beschreibung Abschnitt I); Blaustift zeigt deutlich auch die aus verschiedener Entfernung stammenden Bilder, nur ist zu bemerken, dass hier — bei kräftigen Knochenbildern — das Bild des entfernt liegenden Blaustiftstückes dort, wo dasselbe vom Knochengewebe gedeckt wird, gar nicht mehr zum Ausdruck gelangt, völlig verdeckt wird.

Die Bilder des Rotstiftes — der deutliche Hinweis auf die Entfernung kann auf dem Bilde (Fig. 2) nicht auffallend zur Darstellung gelangen, weil deren relativer Unterschied in Folge des kräftigen Knochenbildes zum Teile verschwimmt (auf der Platte ist der Unterschied der Bilder deutlich).

Das hierher bezügliche Bild (Fig. 2, Tafel XXII) demonstriert deutlich, wie sich die lichtempfindliche Schichte in Hinsicht des Zustandekommens des Röntgenogramms verhält, wenn die Durchstrahlung in verschiedener Richtung (schief und vertikal) geschehen, also wenn auf einer Platte zwei Bilder aufeinander geworfen werden, um zu untersuchen, ob aus dem von den Fremdkörpern entstehenden voraussichtlichen Doppelbildern solche Daten gewonnen werden können, die noch genauere Folgerungen in Hinsicht der Lage der Fremdkörper — respektive einzelner Teile derselben — gestatten, und wenn dies der Fall ist: in welcher Weise und wie weit die gewonnenen Doppelbilder und das Verhältnis derselben die Daten ergänzen und erweitern, welche uns das erste Bild (Fig. 1, Tafel XXII) gereicht.

Das Bild (Fig. 2) selbst kann nicht als vollkommenes Resultat der Versuche gelten, denn nicht jeder Fremdkörper zeigt ein doppeltes Bild, aber eben dieser Umstand und auch die vorhandenen Daten allein sind vielleicht genügend, das Interesse für derartige Bilder zu erwecken.

Es wurde erwähnt, dass es zu weit führen würde, hier auf die Verhandlung aller Umstände und Verhältnisse einzugehen, welche dazu beigetragen, dass nicht jeder Fremdkörper Doppelbilder zeigt, das Bild selbst reicht genügende Daten, es genüge zu erwähnen, dass die schiefe Durchstrahlung dort, wo sie die Hand am nächsten trifft, auf jeden Fall stärker wirken wird als an entfernter liegenden Stellen, es muss auch die Natur der Fremdkörper in Betracht gezogen werden und ebenso aus welchen Stoffen dieselben bestehen, auch das ist in Betracht zu ziehen, wohin das Bild fällt — ob dorthin, wo die X-Strahlen bei der der schiefen Durchstrahlung folgenden längeren vertikalen Durchstrahlung Weichteile zu durchdringen haben oder ob sie dort Knochenbilder zeichnen werden (im letzteren Falle können wir das Doppelbild eher und kräftiger erwarten, als im ersteren Falle) u. s. w.

Auf jeden Fall muss betont werden, dass das Wechseln der Antikathodenstellung bei der einander folgenden Durchstrahlung in einer Ebene zu erfolgen hat, erfolgt dies nicht, dann werden wir unser Ziel — ein tadelloses Bild — nicht erreichen, wir erhalten dann Darstellungen und sehen Verhältnisse, die hierher bezüglich nicht als massgebend erachtet werden können.

Ebenso wird es notwendig sein, das richtige Zeitverhältnis zwischen der kürzeren schiefen und länger dauernden vertikalen Durchstrahlung einzuhalten, im entgegengesetzten Falle, d. h. ist die erste Durchstrahlung zu lange dauernd, dann erhalten wir ein solches Gewirr von verschiedenen Bildern, dass die Orientierung schwer sein wird und das schöne massgebende Bild vernichtet wird, welches allein die richtige Beurteilung der Verhältnisse zulässt, und ebenso auch den Beweis: dass eine chemisch schon beeinflusste Platte (schiefe Durchstrahlung) noch immer zur Darreichung eines den Erfordernissen in jeder Beziehung entsprechenden, vollständigen — selbst die Weichteile betreffenden — Röntgennogramms (folgende vertikale Durchleuchtung) geeignet ist.

Bei den Kontrollversuchen wird auch noch in Betracht gezogen werden müssen, dass die Strecke, welcher die Röhrenbewegung entspricht, die gleiche bleibe; sie sei nicht einmal kürzer, einmal länger, weil wir in diesem Falle verschiedene Bilder erhalten, die auf die richtige Beurteilung des Gesamtbildes und auf das richtige Lesen der Einzelheiten störend wirken werden.

Es wird sich deshalb auch die Notwendigkeit ergeben, dass in Hinsicht der Bewegungsstrecke der Röhre das Instrumentarium selbst in Berücksichtigung gezogen wird und dass die Entfernung der Röhre von der Platte dieselbe sei in den verschiedenen Fällen; die eventuellen, notwendigen Modifikationen wird die Erfahrung lehren.

Zum Schlusse sei noch ein Umstand erwähnt: Gegenwärtiges Bild zeigt viele, zerstreut vorhandene und verschiedene Fremdkörper, und es wird schwer sein, eben deshalb dem Beschauer ein in jeder Beziehung zufriedenstellendes Bild zu bieten — auch das hierher bezügliche Bild (Fig. 2) kann nicht als vollständig erschöpfend beurteilt werden —, aber gewöhnlich haben wir mit Fällen zu tun, wo ein Fremdkörper vorhanden (seltener sind die Fälle, wo mehrere Fremdkörper vorhanden, und diese sind dann gewöhnlich gleicher Natur), und es wird deshalb leichter sein, das entsprechende Bild zu bereiten, denn unsere Aufmerksamkeit wird sich auf eine kleinere Ausdehnung zu erstrecken haben, nicht auf einen ganzen Körperteil (im gegenwärtigen Falle auf die ganze Hand).

Selbstverständlich werden die gezeigten und beschriebenen Verhältnisse kaum in ihrer Gänze verallgemeinert werden können, es kommen auch noch andere Umstände in Betracht, deren Aufzählung nicht notwendig ist, die aber ein jeder kennt der sich eingehend mit Röntgenuntersuchung befasst.

Gegenwärtige Studie ist das Resultat verschiedener Versuche und bietet Daten, die als lehrreich in Betracht zu ziehen sind, weil diese sich auf das genaue Lesen richtiger Bilder beziehen.

Über einen Fall von interessanter Daumenverletzung.

Von

Dr. **Wiesel** in Ilmenau.

(Hierzu Tafel XXII, Fig. 4, 5 und 6.)

Der 38jährige Glasinstrumentenmacher K. W. aus R. kam am 17. Juli 1906 auf Anweisung des Herrn Kollegen Dr. K. in J. zu mir, um eine Durchleuchtung seines verletzten linken Daumens mittels Röntgenstrahlen vornehmen zu lassen. Patient gab an, auf der Fahrt zur Arbeitsstätte früh mit seinem Rad über eine etwa 2 m hohe Böschung auf den linken Daumen gestürzt zu sein. Da er denselben nicht mehr habe bewegen können, und auf der Innenfläche des Daumens nahe dem Gelenk eine stark blutende Wunde entstanden war, sei er alsbald zum Arzt gegangen, der ihn veranlasste, sich an mich zu wenden, nachdem er einen Verband angelegt hatte.

Es fiel am linken Daumen bei oberflächlicher Besichtigung bereits eine merkliche Verkürzung gegenüber dem rechten auf, auch fühlte man in dem stark geschwollenen Gelenk deutliche Krepitation. Eine Luxation liess sich nicht mit Bestimmtheit feststellen. Die Röntgenoskopie ergab den Befund, welchen das erste Bild darstellt. Wegen der interessanten Verhältnisse der Verletzung wurde eine Röntgenographie angefertigt. Patient wurde nach mehrfachen vergeblichen Versuchen, in Narkose die Luxation zu reponieren und in normaler Lage zu halten, der Klinik überwiesen, um so mehr, als die Komplikation der Fraktur am Interphalangealgelenk von vorn herein wegen der Möglichkeit einer Infektion Anlass zu Bedenken gab. Diese Befürchtungen bestätigten sich denn auch im weiteren Verlaufe vollkommen und boten wegen äusserst heftiger Erscheinungen Anlass zu wiederholten chirurgischen Eingriffen, welche neben der Bekämpfung der hoch am Vorderarm sich herauf erstreckenden Phlegmone die Entfernung der nekrotisch gewordenen Knochenpartikel zum Ziele hatten. Patient kam dann mit noch nicht geschlossener Gelenkwunde etwa am 10. August in meine Behandlung zurück und verblieb darin, bis er am 3. September von Herrn Dr. K., welchen ich zu vertreten hatte, weiter behandelt wurde. In der genannten Zeit haben sich eine Reihe kleiner Sequester abgestossen, die von mir entfernt wurden. Anfang Oktober war die Wunde geschlossen und blieb in diesem Zustande bis zum 14. Dezember, an welchem Tage wiederum unter Abscedierung ein kleiner Sequester sich löste. Bei Gelegenheit dieser Konsultation wurde das zweite Röntgenogramm angefertigt, welches den jetzigen Zustand der Verletzung wiedergiebt. Der Daumen ist leidlich gebrauchsfähig geblieben, trotz der habituellen Luxation, welche durch das Erschlaffen der Gelenkkapsel des Interphalangealgelenkes entstanden ist.

Die Platten mit den beiden nebeneinander liegenden Händen gehören einem Patienten mit ausgeprägter Arthritis urica meiner Klientel an, bei dem ich mehrfach Gelegenheit zu kleinen chirurgischen Eingriffen zur Entfernung nekrotischer Knochenpartikel hatte, und der wegen der makroskopisch enorm veränderten Konfiguration der Gelenke mir den Gedanken nahe legte, eine Röntgenographie anzufertigen.

Aus der chirurgischen Abteilung des städtischen allgemeinen Krankenhauses Linz a. Donau.
(Vorstand: Primararzt Dr. A. Brenner.)

Zur Kasuistik der Brachydaktylie: Ein Fall von doppelseitiger Verkürzung des III. bis V. Metakarpalknochens.

Von

Dr. **Hermann Riedl.**

(Hierzu Tafel XXII, Fig. 3.)

In den „Mitteilungen aus den Grenzgebieten der Medizin und Chirurgie" 1906 findet sich von A. Machol[1]) eine sehr eingehende, zusammenfassende Arbeit über eine selten beschriebene Deformität, die Brachydaktylie.

Man versteht darunter eine Verkürzung von Fingern oder Zehen, die in der Mehrzahl der Fälle bedingt ist durch rudimentäre Ausbildung von Metakarpal- bezw. Metatarsalknochen, aber auch in abnormer Kleinheit oder Mangel einer oder mehrerer Phalangen bestehen kann.

Fig. 1.

Wenn ich hier nun wieder einen neuen Fall von Brachydaktylie beschreibe, welcher Sommer 1906 im hiesigen allgemeinen Krankenhause beobachtet wurde, so geschieht dies einerseits wegen der verhältnismässig geringen Zahl der bisher mitgeteilten Beobachtungen, anderseits wegen der auffallenden Übereinstimmung mit den bisher publizierten und in Betracht kommenden Fällen, wenngleich die Art der Kombination: Beiderseitige symmetrische Verkürzung dreier Mittelhandknochen, wie hier, noch nicht beschrieben worden ist.

An einem 22jährigen Mädchen, das am 15. März 1906 im hiesigen allgemeinen Krankenkause wegen Tbc. peritonei einer Laparatomie unterzogen wurde, ergab sich als zufälliger Befund bei der Aufnahme eine merkwürdige Kürze des 3., 4. und 5. Fingers beider Hände. Patientin gab auf Befragen an, seit jeher „kurze Finger" zu haben; sowohl sie selbst, als

[1]) „Beiträge zur Kenntnis der Brachydaktylie." Mikulicz-Gedenkband.

auch ihre Eltern hatten dies jedoch nie besonders beachtet, zumal sie bei keiner Handarbeit jemals eine Behinderung verspürt hatte.

Die mittelgrosse, ziemlich schwächliche, im allgemeinen ebenmässig gebaute Patientin zeigt ausser den Symptomen des oben erwähnten Grundleidens noch leichte Residuen überstandener Rachitis (geriefte Schneidezähne, geringgradige Verkrümmung der Tibien).

Betrachtet man die Hände der Patientin bei gestreckten Fingern (Fig. 1), so fällt sofort auf, dass, statt wie sonst der Mittelfinger, hier beiderseits der Zeigefinger mit seiner Spitze am meisten vorragt; stufenweise nach aussen abfallend, folgen dann die Spitzen der drei letzten Finger. Die Interdigitalfalten stehen in einer Flucht.

Der Grund der anscheinenden Verkürzung der drei letzten Finger wird sofort klar, wenn man die Hände zur Faust schliessen lässt (Fig. 2). Während sonst die Köpfchen der Metakarpalknochen II—V alle in einer Linie liegen, treten hier beiderseits die drei letzten weit, um Daumenbreite gegen das Köpfchen des Metakarpale II zurück. Die Finger selbst sind also nicht verkürzt, es sind bloss deren Metakarpophalangealgelenke proximalwärts verschoben.

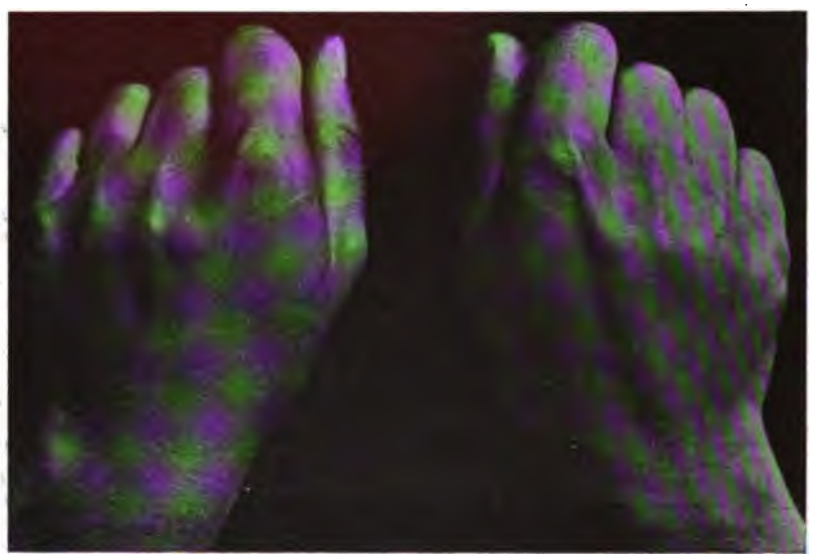

Fig. 2.

Genauen Aufschluss über die Verhältnisse geben die Röntgenogramme der beiden Hände, die in allem einander nahezu vollkommen identisch sind (Tafel XXII, Fig. 3). Hier sieht man, dass die Verkürzung der drei letzten Finger beiderseits durch abnorme Kürze der zugehörigen Metakarpen bedingt ist.

Der dritte, vierte und fünfte Mittelhandknochen erscheint hantelförmig, plump und gedrungen. Die Basen entsprechen im allgemeinen denen normal gebildeter Mittelhandknochen, die Diaphysen aber sind sehr kurz, die Köpfchen sehen aus wie gequollen, als ob sie in der Längsachsenrichtung komprimiert wären, und zeigen dicht hinter der flachkonvexen Gelenkfläche knötchenförmige Auftreibungen, wie „Augen". — Am Köpfchen des fünften Metakarpus bemerkt man rechterhand ein Sesambein, links zwei.

Die Phalangen sämtlicher Finger entsprechen ihrer Gestalt und Länge nach normalen Verhältnissen, desgleichen die Knochen der Handwurzel.

Der Vollständigkeit wegen gebe auch ich die Masse der einzelnen Knochen beider Hände wieder. Dieselben sind von den Röntgenogrammen abgenommen worden, und da die Aufnahmen bei grossem Röhrenabstand erfolgten, stimmen sie wohl ziemlich genau mit den wirklichen Skelettverhältnissen überein:

Finger:	1		2		3		4		5	
	R.	L.	R.	L.	R.	L.	R.	L.	R.	L.
Metakarpus	44	43	64	63	41	41	37	36	34	34
Phalanx 1	29	28	39	38	43	42	40	39	30	30
Phalanx 2	20	19	22	21	27	27	24	24	17	17
Phalanx 3	—	—	16	16	16	16	17	16	15	15
Strahl	93	90	141	138	127	126	118	115	96	96

Die Mittelhandknochen beider Hände sind demnach, wenn man die Pfitznersche Tabelle der durchschnittlichen Normallängenmasse berücksichtigt, um rund ein Drittel der normalen Länge reduziert, Strahl III beiderseits um ein Siebentel, Strahl IV und V desgleichen um ein Sechstel verkürzt.

Wie schon erwähnt, ergiebt der Vergleich dieses Falles mit Machols eigenen und den in der Litteratur mitgeteilten Fällen eine auffällige Übereinstimmung. Leider kam der vorliegende Fall in einem Alter (22 Jahre) zur Beobachtung und Untersuchung, wo an den Händen schon sämtliche Knorpelfugen zwischen Epiphysen und Diaphysen verstrichen waren. Es wäre interessant gewesen, die vorzeitige Ossifikation der Knorpelfugen an den verkürzten Metakarpalknochen nachweisen zu können, wie dies Machol in allen jenen röntgenologisch untersuchten Fällen, wo dies dem Alter des Individuums nach möglich war, gesehen hat. Eine „Hemmung der Bildung schattenbildender Knochensubstanz", im Röntgenogramme sichtbar als Aufhellung des betr. Metakarpus gegenüber seinen Nachbarn, ist in meinem Falle aber sicher nicht nachweisbar, obwohl die Röntgenographie mit weicher Röhre hergestellt wurde, das Bild im Originale sehr kontrastreich ausfiel und alle Details der Knochenstruktur erkennen lässt.

Möglicherweise hätte man diese Aufhellung in einer früheren Zeitperiode gesehen, wo der krankhafte Prozess noch nicht abgeschlossen war. Man kann sich ganz gut denken, dass derselbe nach Aufhören der Schädlichkeit, der trophischen Störung, welche aller Wahrscheinlichkeit nach als letzte Ursache der Verbildung aufzufassen ist, durch reichlichere Produktion von Knochensubstanz und Ablagerung von Kalksalzen zur Ausheilung gelangt ist.

Beitrag zur Röntgendiagnostik der Knochensyphilis.

Von

Dr. **G. Fedor Haenisch** in Hamburg.

(Hierzu Tafel XXIII, Fig. 1 bis 5.)

Wenn auch die Mitteilungen über die röntgenologische Diagnostik der Knochensyphilis in der Literatur bisher recht spärlich sind, so haben wir die typischen Bilder derselben doch im allgemeinen aus den Arbeiten von Hahn, Kienböck und Köhler kennen gelernt. Die genannten Autoren haben zunächst an mehr oder weniger grösserem Material die Röntgenogramme klinisch sicher diagnostizierter Fälle studiert und dadurch gewisse Normen festgelegt für den röntgenologischen Ausdruck der verschiedenen Vorgänge und Veränderungen am Skelett Syphilitischer.

Durch den Vergleich der klinischen Symptome und der pathologisch-anatomischen Erfahrungen mit den jeweiligen röntgenologischen Befunden sind wir in den Stand gesetzt worden, die Schattenbilder zu analysieren und zu deuten.

Rückschliessend können wir nun wiederum aus den Röntgenogrammen, wenigstens in einer grossen Zahl der Fälle, die Art und Ausbreitung der Affektion ablesen.

Die unzweideutigsten und klarsten Befunde scheinen mir die periostalen Gummen, speziell an den langen Röhrenknochen, zu ergeben, auch die vom Knochen oder vom Mark

ausgehenden Affektionen gummöser Natur zeigen viel Typisches und Charakteristisches auf der Röntgenplatte; noch wenig geklärt dürfte bislang der röntgenologische Nachweis von luetischen Veränderungen an den Gelenken und manchen kurzen Knochen sein.

Immerhin können wir mit Hilfe der Anamnese und der klinischen Untersuchung eine Periostitis, eine Ostitis oder Osteomyelitis luetica simplex oder gummosa diagnostizieren.

Ja in manchen Fällen bietet, wie gesagt, das Röntgenogramm so ausgesprochene Charakteristika, dass sich auch aus der Platte allein, selbst im Widerspruch mit der Anamnese eine sichere Diagnose stellen lässt. In anderen Fällen weist die Aufnahme wenigstens auf die Möglichkeit eines luetischen Prozesses hin und führt so auf den richtigen Weg.

So haben wir in der jüngsten Zeit in verschiedenen Fällen, die ohne den geringsten Verdacht einer luetischen Erkrankung zur Untersuchung in unser Institut geschickt wurden, zunächst aus der Röntgenplatte allein die Diagnose auf Syphilis stellen können. Die auf Grund des röntgenologischen Befundes später nochmals eindringlich erhobene Anamnese bestätigte dann die Annahme der luetischen Infektion.

In zwei Fällen deckte sich der Befund so vollständig mit dem von Köhler (Fortschritte Bd. X, Tafel VII) publizierten Bildern, sowohl in bezug auf Lokalisierung wie auf Ausbreitung, dass sich eine Reproduktion wohl erübrigt.

Bei dem einen dieser Fälle, einem 34jährigen Kellner, entstand „infolge eines Stosses" eine kleine Beule am Schienbein, die verschiedenen therapeutischen Mitteln trotzte. Venerische Infektion negiert. Erst als ihm auf den Röntgenbefund hin die überstandene Lues gewissermassen auf den Kopf zugesagt wurde, „erinnerte" er sich einer „weit zurückliegenden, ganz leichten, vorübergehenden Erkrankung".

Von den übrigen Fällen möchte ich nur noch einen besonders typischen hervorheben.

Fig. 1 u. 2, Tafel XXIII. 33jähriger Mann, in der Anamnese zunächst nichts von Lues. Seit vier Monaten Schmerzen im Arm und Ellbogen. — Ausser einer geringen, druckempfindlichen Verdickung des unteren Humerusdrittels nichts nachweisbar.

Ein Blick auf das Röntgenogramm klärt den Fall sofort auf und gestattet die Diagnose periostales Gumma mit Sicherheit zu stellen.

Die ventrodorsale Aufnahme (Fig. 1) zeigt den Humerus in seinem unteren Drittel erkrankt. Die Gelenkflächen erscheinen frei. 10 cm oberhalb des Gelenkes beginnt sich der Schaft leicht bis zu den Epicondylen hin, zu verbreitern, die Konturen sind unregelmässig, zerklüftet und zwar die mediale mehr als die laterale. Die im proximalen Abschnitte des Bildes normale Corticalis und Markhöhle verliert distalwärts ihre Struktur. Besonders an der medialen Seite kann man den Corticalisschattenbandstreifen oben und unten noch eine Strecke weit in die Schatten und Aufhellungen des gewucherten Periosts hinein verfolgen. Das Gebiet der Markhöhle erscheint unregelmässig wolkig gefleckt.

Die seitliche Aufnahme in radio-ulnarer Durchleuchtung (Fig. 2) zeigt zunächst ein normales Bild der Markhöhle und des ventralen Corticalisschattens fast in ganzer Ausdehnung. Die krankhaften Veränderungen lassen jetzt vielmehr ihre fast vollständig auf das Dorsum beschränkte Lokalisation erkennen. Man sieht den Schatten des Periosts langsam auf der normalen Corticalis ansteigen, mit zunehmender Dicke verändert sich sein Aussehen, er wird fleckig, wolkig und zerklüftet, ffie äussere Kontur geht verloren; in gleichem Masse zeigt sich auch die Corticalis in Mitleidenschaft gezogen, mässig usuriert. Die Grenze zwischen dem ossifizierten Periost und der usurierten Corticalis ist verschwommen, nicht mehr in ganzer Ausdehnung deutlich erkennbar. Der Prozess dehnt sich, wie auch aus Fig. 1 ersichtlich, distal bis auf die Condylen aus. Knochenatrophie ist nicht nachzuweisen. Hyperplastische Vorgänge treten noch nicht in die Erscheinung.

So einfach liegen die Verhältnisse nun keineswegs immer. Es kommen auch wieder Fälle vor, bei denen die Platte die Diagnose nicht ohne weiteres zulässt, deren Deutung im Gegenteil differentialdiagnostisch sehr schwierig werden kann.

Die folgenden Bilder mögen einen derartigen Fall illustrieren.

Es handelt sich um ein 15jähriges junges Mädchen. Aus der mir von dem behandelnden Arzte (Dr. Marr-Hamburg) freundlichst zur Verfügung gestellten Krankengeschichte sei nur folgendes hervorgehoben:

Familienanamnese o. B., insbesondere lässt sich in der Ascendens nichts für Lues eruieren.

Patientin hat im Jahre 1901, 9 Jahre alt, eine schwere Iritis, im nächsten Jahre eine Iritis und Keratitis phlyctaenulosa durchgemacht. 20 × 2 g Unguent. ciner. August 1905 Schwellungen der Schleimhaut in beiden Nasenlöchern mit flachen Ulcerationen, wie Plaques aussehend, 20 × 2 g Ung. cin. April 1906 Schmerzlose Anschwellung des rechten Oberarms, die auf erneute Schmierkur, 20 × 2 g Ung. cin. zurückgeht. Oktober 1906 tritt die Anschwellung wieder hervor, zugleich flache Ulcerationen auf dem Septum narium. 20 × 3 g Ung. cin.

Normal entwickeltes Kind, Gesichtsfarbe etwas blass. Nasenrücken leicht eingesunken. Ausser einer geringen, gleichmässigen, spindelförmigen Verdickung an der Aussenseite des Oberarms nichts Pathologisches nachweisbar. Die mässig feste Anschwellung ist nicht druckempfindlich.

Fig. 3, Tafel XXIII zeigt das am 4. Oktober 1906 aufgenommene Röntgenogramm, welches wir zunächst als eine sarkomatöse Neubildung anzusprechen geneigt waren. Verschiedene erfahrene Röntgenologen, denen ich die Platte zu zeigen Gelegenheit hatte, konnten sich ebenfalls trotz der luetischen Anamnese nicht zu der Annahme eines Knochensyphilis entschliessen.

Pathologisch verändert erscheint die ganze proximale Hälfte der Humerusdiaphyse bis zur Epiphysenlinie. Während medial noch eine etwa $^1/_2$ cm breite Knochenspange erhalten ist, verschwindet lateralwärts die Knochenstruktur in wachsender Ausdehnung. Mark und Rindensubstanz ist in etwa 10 cm Länge nicht mehr differenzierbar. An Stelle der Markhöhle finden sich Aufhellungen, der laterale Corticalisschatten fällt auf eine grosse Strecke vollständig aus. Weiter nach aussen zeigen sich wolkige, unregelmässige Schatten, die über die normale Dicke des Knochens weit hinausgehen. Distalwärts verdichtet sich der zerklüftete Schatten und fällt dann allmählich ab, deutlich differenzierbar von dem hier wieder erkennbaren Schaftschatten. Der bedeckende Weichteilschatten wölbt sich nach aussen 1 bis 2 cm weit vor.

In der Tat kann ein Sarkom einen derartigen Weichteilschatten über dem Knochen und die erkennbare Auflockerung und Zerfall von Knochensubstanz erzeugen. Das Fehlen von Atrophie spräche nicht gegen eine maligne Neubildung. Für Lues fehlt die bei einer derartigen Ausdehnung zu erwartende circuläre Periostitis. Wir sehen nichts von Hyperostose oder stärkerer Sklerose des Knochens; es ist weder ein periostales noch ostales Gumma in der typischen Form erkennbar.

Im Hinblick auf die ausserordentlich schwerwiegenden Schlussfolgerungen, die die Entscheidung für Sarkom mit sich gebracht hätte, liessen wir die Diagnose zunächst in suspenso.

Zur weiteren Klarstellung des Falles und zur eventuellen Sicherung der Diagnose ex iuvantibus wurde unter sorgfältiger Beobachtung noch einmal eine Schmierkur versucht, mit gleichzeitiger Verabreichung von Jodkali. Wir können ein solches Verfahren in atypischen Fällen nur dringend befürworten.

Den Erfolg der Kur illustriert Fig. 4. Die Aufnahme wurde am 7. Dezember 1906, also zwei Monate später, gemacht und lässt schon bedeutende Veränderungen erkennen. Die wolkigen Schattenbildungen sind zum Teil verschwunden, zum Teil haben sie sich verdichtet. Der in Fig. 3 bis auf eine schmale Spange der Corticalis aufgehellte Knochen hat sich schon wieder etwas verbreitert, es hat Knochenregeneration stattgefunden.[1])

Den weiteren Verlauf sehen wir auf dem nächsten Bilde (Fig. 5), welches am 1. März 07, also weitere drei Monate später aufgenommen wurde. Die unregelmässigen Schatten sind jetzt fast ganz zurückgegangen, der Rest hat sich noch mehr verdichtet. Der Knochen nimmt schon wieder mehr normale Form an und beginnt Struktur zu zeigen, auch die Markhöhle ist wieder differenzierbar.

[1]) Der Unterschied tritt in der Reproduktion nicht deutlich zu Tage.

Wenn man nun auch jetzt nach dem ganzen Verlauf des Falles annehmen muss, dass es sich mit grösster Wahrscheinlichkeit um Lues handelt, so ist doch die Deutung des zuerst aufgenommenen Röntgenogrammes (Fig. 3) nicht ganz einfach.

Es kann sich entweder handeln um eine periostale Erkrankung, die durch den beständigen Reiz zu einer Periostitis ossificans geführt hat. Durch die schlechte Ernährung des darunter liegenden Knochens ist es zu einer Caries sicca gekommen. (Eine Nekrose dürfen wir nicht annehmen, wir müssten sonst einen Sequester finden.) Dagegen ist einzuwenden, dass eine derartige Regeneration eines durch Caries zerstörten Knochens, wie sie Fig. 5 erkennen lässt, wohl nie möglich wäre.

Oder wir haben es mit einem periostalen Gumma zu thun mit Durchbruch durch die Corticalis in den Knochen hinein. Die Gummositäten haben den Knochen durchsetzt und aufgehellt. Das Periost ist weiter gewuchert und ossifiziert. Hierfür fehlt allerdings die Sklerose, die wir bei einem älteren Gumma zu sehen gewöhnt sind.

Diese Schwierigkeit in der Deutung möchte ich mir nun so erklären, dass wir das Höhestadium der Affektion nicht zu sehen bekommen haben. Dieses Höhestadium könnte um viele Monate zurückliegen, wir hätten also auf der Platte bereits einen Heilungsvorgang vor uns als Folge der im April 1906 eingeleiteten ersten Schmierkur. Die reaktive Entzündung ist bereits im Schwinden. Wir sehen nur noch den Defekt im Knochen an der Stelle der Gummata, gedeckt durch den Schatten der ossifizierenden Periostitis.

Fig. 4 und 5 zeigen dann den weiteren Rückgang der Periostitis, zugleich mit dem Wiederanbau des Knochens; die Gummositäten sind aufgesogen worden, das Knochengefüge hat sich wieder verdichtet.

Wie weit der in unserm Falle kongenitale Ursprung der Lues für das scheinbar atypische Röntgenogramm verantwortlich zu machen ist, soll dahingestellt bleiben. Unter der verhältnismässig grossen Zahl der in unserem Institut untersuchten Fälle haben wir jedenfalls eine derartige Form noch nicht beobachten können.

Aus dem orthopädischen Institut von Dr. Stein und Dr. Preiser in Hamburg.

Ein Röntgenfrühsymptom bei Pes plano-valgus.

Von

Dr. **Stein** und Dr. **Preiser.**

(Hierzu Tafel XXIII, Fig. 6.)

Eine der häufigsten Fehl- und Verlegenheitsdiagnosen bei schmerzhafter Schwellung an Fuss und Zehen mit unklarer Ätiologie ist unstreitig die Gicht. Besonders häufig wird diese Diagnose gestellt, wenn sich spontan oder nach anstrengendem Marsche ein Ödem an einer oder mehreren Zehen und zwar gerade am Übergang vom Mittelfuss zu diesen, also über dem Metacarpo-Phalangealgelenk und im Bereich der Grundphalangen einstellt. Schmerzhaftigkeit beim Gehen und Stehen, leichte Rötung, objektives und subjektives Hitzegefühl der ödematösen Partien machen die Fehldiagnose auf Gicht verständlich. Wenn das Metacarpo-Phalangealgelenk der grossen Zehe betroffen ist, liegt allerdings wohl häufig das bekannte „Zipperlein“ vor, während man bei Befallensein der 2.—5. Zehe bei Fehlen sonstiger Zeichen von harnsaurer Diathese unserer Ansicht nach vorsichtiger mit der Diagnose „Gicht“ sein und an etwas anderes denken sollte.

Der Verlauf dieser eigenartigen Erkrankung gestaltet sich in der Regel folgendermassen: Der Patient schont wegen der schmerzhaften Schwellung spontan oder auf ärztlichen Rat seine Füsse, geht weniger, nimmt vielleicht auch heisse Bäder und Umschläge und infolge-

dessen verschwinden die Erscheinungen nach einigen Tagen; der „Gichtanfall" ist vorüber, um nach kürzerer oder längerer Zeit wiederzukehren. Häufig werden dann bei der Untersuchung der Füsse als Nebenbefund Plattfüsse konstatiert und Einlagen verordnet, worauf merkwürdigerweise auch die „Gichtanfälle" schwinden, d. h. wenn die Einlagen zweckmässig konstruiert waren.

Uns wurden in den letzten Jahren eine ganze Reihe solcher Fälle von schmerzhafter Schwellung in den Zehen, kombiniert mit Plattfuss bei schmerzfreiem Mittelfuss zugeführt, bei denen die für Gicht erklärte Schwellung der 2.—5. Zehen auf Verordnung von Plattfusseinlagen für immer schwand. Noch häufiger fast fanden wir aber diese eigenartige Zehenschwellung bei Patienten, bei denen das Fussgewölbe noch erhalten war, sich jedoch bei Betrachtung des stehenden Patienten von hinten eine deutliche Abweichung der Fersenachse lateralwärts vorfand, also bei Patienten mit Pes valgus. Und diese Fälle waren es meist, bei denen wegen der noch vorhandenen Fusswölbung der Pes valgus übersehen und die Diagnose auf Gicht gestellt worden war.

Obwohl der Erfolg nach Einlagenverordnung die Diagnose Pes valgus-Beschwerden bestätigte, so veranlasste uns doch die häufige Wiederkehr dieser Fälle, den Versuch zu machen, das Röntgenogramm zur Entscheidung der Frage, ob Pes valgus oder Gicht, heranzuziehen. Wir konnten dann nicht immer, aber sehr häufig, besonders als wir unsere alten Pes planus-Platten daraufhin durchsahen, einen typischen Befund konstatieren:

Die mediale Seite der Grundphalangen der 2.—5. Zehe, meist der 2. und 3. Zehe, wies unscharfe, verwaschene Konturen, in ausgeprägteren Fällen direkt periostitische Schatten und Ossifikationen auf, bei völlig scharfen Linien der lateralen Seite der Grundphalangen. Diesem Befund entsprach klinisch die Schwellung und Rötung und ein bei Palpation der Innenseite der Grundphalange der 2.—5. Zehe recht empfindlicher Druckschmerz, während die Aussenseite der betreffenden Grundphalanx stets schmerzfrei war. Flexion und Extension der betreffenden Zehen war meist schmerzhaft.

Es fragte sich nun, welche Ursache konnte diese Periostitis, denn um eine solche handelte es sich doch zweifellos, haben?

Bekanntlich setzen an den Grundphalangen der 2.—5. Zehe die Interossei an. Die grosse Zehe hat gar keinen Interosseus, die kleine Zehe nur einen medialen, die übrigen Zehen jedoch je einen lateralen und einen medialen, so dass wir an jedem Fuss sieben Interossei haben. Die Anatomen unterscheiden nach der Lage vier Dorsale und drei plantare Interossei; ein funktioneller Unterschied zwischen dorsalen und plantaren Interossei besteht jedoch nicht, da beide Arten gleiche Funktionen haben: die Grundphalangen zu beugen und gleichzeitig die zweiten und dritten Phalangen zu strecken. Wohl aber besteht ein funktioneller Unterschied zwischen medialen und lateralen Interossei: Die medial ansetzenden Interossei adduzieren die 2.—5. Zehe, die lateralen abduzieren die 2.—4. Zehe. Am Skelett kann man sich überzeugen, dass die Interossei an den Grundphalangen nicht nur am proximalen Teil derselben ansetzen, sondern dass sich ihre Ansatzfläche, sich leicht dorsalwendend, oft noch bis zur Mitte der Grundphalangen erstreckt, genau bis zu jenen Stellen, wo wir an der medialen Seite der 2.—5. Grundphalangen die oben erwähnten Periostreizungen fanden. Wir haben es also bei dieser Periostitis wahrscheinlich mit einer Wirkung der medialen Interossei zu thun.

Man kann sich diese Periostitis entstanden denken: 1. durch energische aktive Kontraktur der medialen Interossei oder 2. durch passive Zerrung infolge Überdehnung derselben.

Beim Plattfuss und auch beim später oft zu diesem werdenden Pes valgus fehlt selten eine Verbreiterung des Vorderfusses, die Zehen werden mit ihren Metatarsen unter dem Einfluss der pathologischen Statik gespreizt, die Querbänder geben nach. Ferner vermissen wir bei eingesunkenem, bezw. umgelegten Fussgewölbe des Pes plano-valgus nur selten eine

Streckung der Grundphalangen, die sogar oft zur Überstreckung wird bei gleichzeitiger Beugung der zweiten und dritten Phalangen (Hammerzehe). Beide Momente sind oft Begleitsymptome des Plattfusses; dem Entstehen beider wirken jedoch die medialen Interossei nach den obigen Auseinandersetzungen entgegen: Wir müssen daher wohl in der erwähnten Periostitis mehr den Ausdruck ihrer aktiven Thätigkeit, wie den einer passiven Überstreckung erblicken, da der Patient instinktiv oder reflektorisch durch Innervation der medialen Interossei einmal der Spreizung des Vorderfusses entgegenzuarbeiten und ferner durch die durch sie bewirkte Beugung des Grundgliedes bei gleichzeitiger Streckung der zweiten und dritten Phalangen das Fussgewölbe zu erhalten sucht; denn wie eine einfache Probe am eigenen Fuss zeigt, treten auch die medialen Interossei bei jeder Supination des Fusses in Thätigkeit. — Andrerseits setzt die nicht seltene Kombination von Plattfuss und Hammerzehen eine Insuffizienz der medialen Interossei voraus. Auch der sogenannte „Längsschmerz" d. h. der über die ganze Länge der Metatarsi sich erstreckende Schmerz beim Plattfuss lässt sich auf eine Überbeanspruchung der medialen Interossei zurückführen, sowie das Symptom, dass Plattfusskranke häufig eine leichte Umspannung ihres Mittelfusses mit der Hand schon recht schmerzhaft empfinden.

Daher sehen wir in der charakteristischen medialen Periostitis der Grundphalangen ein differentialdiagnostisch wichtiges Frühsymptom des Plattfusses. Denn gerade beim entstehenden Plattfuss wird es nach diesen Erörterungen deutlich sein, während bei veraltetem Plattfuss die periostitischen Reizerscheinungen oft nicht mehr nachweisbar sein werden — weder röntgenologisch und noch weniger palpatorisch. Bei beginnenden Fällen sind andrerseits die klinischen Erscheinungen, nämlich der Druckschmerz an der inneren Seite der 2. bis 5. Grundphalangen, oft allein vorhanden und ein röntgenologischer Effekt noch nicht zu konstatieren.

Um es also nochmals zu wiederholen: Wenn wir bei einem Patienten eine Schwellung in den proximalen Teilen der 2.—5. Zehen, verbunden mit Rötung, Schmerz und Hitzegefühl finden und die Palpation eine Schmerzhaftigkeit an der medialen Seite der Grundphalangen ergiebt, so handelt es sich nicht um Gicht, sondern um beginnenden Pes plano-valgus. Das Röntgenogramm zeigt dann oft entsprechend eine Periostitis an der medialen Seite der Grundphalangen der 2.—5. Zehen, von leichtem Verschwommensein der Konturen bis zur periostitischen Ossifikation.

Wir empfehlen dieses scheinbar häufige Frühsymptom des Plattfusses der Beachtung der Kollegen, um sich vor Verwechslungen mit Gicht zu hüten.

Correspondenzen.[1])

Über die Vorgänge in der Röntgenröhre.

Von Prof. Dr. B. Walter.

Zu meinem gleichnamigen Aufsatze auf S. 203 dieses Bandes hat Herr Köhler auf S. 361 einige Bemerkungen gemacht, auf die ich folgendes zu erwidern habe:

ad. 1. In der Münchener Medizinischen Wochenschrift Bd. 72. 1905, wo Herr Köhler seine Dosierungsmethode zuerst veröffentlichte, sagt derselbe auf S. 77, dass „die Frage der Erhitzung der antifokalen Röhrenwandpartie gelöst sei" und zwar sieht er diese Lösung in der von ihm unmittelbar

[1]) Seitens der Redaktion der Fortschritte auf dem Gebiete der Röntgenstrahlen ist eine **Auskunftsstelle** für alle auf die Anwendung der Röntgenstrahlen sich beziehenden Angelegenheiten eingerichtet worden. Fragen medizinischer, physikalischer oder technischer Art werden beantwortet und soweit dieselben von allgemeinem Interesse sind, unter dieser Rubrik publiziert. Alle Anfragen sind direkt an die Redaktion Prof. Dr. Albers-Schönberg, Klopstockstr. 10, Hamburg, zu richten.

vorher ausgesprochenen Vermutung, dass die Ursache jener Erhitzung in der von der Antikathode zu der Glaswand übergestrahlten Wärme zu suchen sei. Erst nachdem ich auf die Unrichtigkeit dieser Auffassung hingewiesen hatte, hat Köhler dann seinen Standpunkt dahin geändert, dass die Erwärmung der Röhrenglaswand „in der Hauptsache" durch die Wärmestrahlung der Antikathode bedingt sei. — Auch dies ist jedoch, wie ich in meinem zuerst angeführten Aufsatze durch vielfache Versuche nachgewiesen zu haben glaube, nicht richtig.

ad 2. Die Meinungsverschiedenheiten der Physiker über die sekundären Kathoden, auf die Herr Köhler hinweist, beziehen sich meines Wissens nicht auf die hier allein in Frage stehende Wärmewirkung derselben; jedenfalls muß Köhler mir den Physiker, der in diesem Punkte anderer Ansicht als ich, namhaft machen, wenn er meinen Vorwurf, daß seine betreffenden Ausführungen lediglich eine Ausflucht darstellen, entkräften will.

Sodann meint Herr Köhler, dass ich bei meinen früheren Versuchen mit der Wasserkühlröhre die Schliessungsströme des Induktors nicht berücksichtigt hätte. Ich glaube kaum, dass jemand ausser Herrn Köhler mir eine derartige Oberflächlichkeit zutrauen wird, zumal wo ich selbst es gewesen bin, der zuerst auf das „Schließungslicht" einer Röntgenröhre hingewiesen hat. In meiner kurzen Notiz in der Münchener Medizinischen Wochenschrift, worin ich zuerst auf die Unrichtigkeit der Köhlerschen Auffassung hinwies, brauchte ich doch den Gegenstand nicht erschöpfend zu behandeln. Ausserdem war es auch für jeden erfahrenen Röntgenologen ohne weiteres klar, dass Schliessungsströme in der Glaswand nur dort Wärmewirkungen erzeugen können, wo auch das von ihnen hervorgerufene Schliessungslicht auftritt, so dass also jene allgemeine Erwärmung der über dem Horizonte der Antikathode liegenden Kugelhälfte, um deren Ursache es sich hier ja handelte, keinesfalls von ihnen herrühren konnte.

Herr Köhler findet es ferner rätselhaft, dass bei meinen neueren Versuchen derjenige Stearinfleck, welcher auf der Glaswand der Röhre der Antikathode gerade gegenüber angebracht war, später herunterfloß als derjenige, welcher um etwa 45° weiter von der Kathode entfernt war, und meint, dass nach meiner Auffassung die Erwärmung der ganzen in Frage kommenden Glashalbkugel eine gleichmäßige sein müsse. Hierzu habe ich nun zu bemerken, daß einerseits dieselbe Schwierigkeit sich natürlich auch für die Köhlersche Auffassung dieser Erscheinungen ergeben würde, und dass andererseits die Erklärung derselben eine ganz einfache, nämlich in der Hauptsache in der ungleichen Dicke der Glaswand an den betreffenden Stellen zu suchen ist. Denn da — bei Zufuhr gleicher Wärmemengen — 2 kg Wasser sich nur um halb so viel Grade erwärmen als 1 kg, so kann auch die Erwärmung einer Glaswand von ungleichmässiger Dicke, selbst wenn die sekundären Kathodenstrahlen nach allen Richtungen dieselbe Energiemenge mit sich führen, doch durchaus nicht eine so gleichmässige sein, wie Herr Köhler meint, sondern es werden offenbar die dickeren Teile derselben sich langsamer erwärmen als die dünneren. Aus meiner letzten Abhandlung: „über die Strahlungsregionen der Röntgenröhren und die Absorption ihrer Strahlung in ihrer Glaswand" auf S. 340 dieses Bandes geht nun aber hervor, dass das Glas der Kugel einer Röntgenröhre senkrecht vor der Antikathodenebene stets beträchtlich dicker ist als 45° weiter von der Kathode entfernt (s. die Tabelle auf S. 346 für den 90- und den 135°-Strahl), so dass sich also die oben erwähnte, Herrn Köhler so rätselhaft erscheinende Thatsache, dass der auf letzterer Stelle aufgebrachte Stearintropfen bei Bethätigung der Röhre zuerst abfloss, in äusserst einfacher Weise erklärt.[1])

Sodann versucht Köhler die Erklärung der von mir mehrfach festgestellten Thatsache, dass bei einer Wasserkühlröhre die Temperatur der Glaswand schon 1—2 Minuten nach dem Einschalten eines kräftigen Stromes mehr als 40° beträgt, während gleichzeitig diejenige des Antikathodenwassers noch unter 11° C liegen kann. Zur Erklärung dieser Thatsache nimmt er nun an, dass in der dem Kathodenspiegel nächsten Stelle der Röhrenglaswand — zumal bei Gebrauch des elektrolytischen Unterbrechers — eine ganz enorme Hitze entstehe und sich im Glase ausgedehnt fortpflanze. Ich muss gestehen, dass mir von dieser „enormen Hitze" bisher nichts bekannt geworden ist; und die Fortpflanzung derselben durch das Glas erscheint mir noch seltsamer. Wenn dieses Material eine so grosse Leitfähigkeit besässe, dann müsste das Glasblasen eine sehr brenzliche Sache sein. Und wie wäre es dann zu erklären, dass auch bei den Versuchen mit der Wasserkühlröhre sich immer nur die phosphoreszierende Hälfte der Röhrenkugel erwärmt, wo doch die andere Hälfte dem Antikathodengefässe soviel näher liegt? Endlich sei noch erwähnt, dass die Versuche auch bei Anwendung des Quecksilberunterbrechers nicht anders verlaufen als beim Wehnelt, und dass also irgend eine mystische Wirkung des letzteren, die Herr Köhler uns glauben machen will, überhaupt nicht vorliegt.

ad 3. Herrn Köhlers Versuche mit der von mir herangezogenen A. E. G. Röhre verlaufen anders als die meinigen. Woran das liegt, kann ich natürlich ohne weiteres nicht wissen und muss

[1]) Nebenbei mag hier bemerkt werden, dass wegen dieser ungleichmässigen Dicke der Glaswand ein event. zur Dosierung der Strahlung der Röhre zu benutzender Stearinfleck stets auf dieselbe Stelle der Wand aufzutropfen ist.

also ebenfalls auf Nachprüfung von dritter Seite verweisen. Die Grösse der Stearintropfen spielt übrigens nach meiner Ansicht bei diesen Versuchen nur eine nebensächliche Rolle.

ad 6. Die Berechtigung auf ein Versehen meinerseits hinzuweisen, bestreite ich Herrn Köhler nicht; nur muss ich es als unrichtig erklären, wenn er jetzt behauptet, dass mein Versehen sich auf den wichtigsten Punkt meiner Beweisführung bezogen habe. Denn wie ich schon a. a. O. erwähnt habe, war es mir in jenem Vortrage nur darum zu thun, durch möglichst sinnfällige Versuche zu zeigen, dass die Phosphoreszenz und die Erwärmung der Glaswand einer Röntgenröhre nicht durch die Röntgenstrahlen verursacht werden. Wenn ich dann ferner erwähnte, dass aus meinen Versuchen der Schluss zu ziehen sei, dass nicht die Röntgenstrahlen sondern die sekundären Kathodenstrahlen die Ursache jener Erscheinungen seien, so war dies — mit Rücksicht auf die Köhlersche Hypothese — allerdings nicht ganz einwandfrei, aber wohl begreiflich, da diese Hypothese durch meine schon früher veröffentlichten Versuche mit der Wasserkühlröhre für mich abgethan war und also auch in jenem Falle zur Erklärung nicht mehr herangezogen werden konnte.

Wenn Herr Köhler ferner sagt, dass er durch meine Versuche und Ausführungen „bis jetzt noch nicht" überzeugt sei, so klingt daraus doch schon hervor, dass er auf dem besten Wege dazu ist.

Was sodann den Wert seiner Dosierungsmethode angeht, so ist es im Grunde genommen natürlich gleichgültig, woher die Wärmewirkung auf der Glaswand, welche er zur Dosierung benutzt, stammt; er muss aber meines Erachtens, wenn er seine Methode exakt wissenschaftlich begründen will, zunächst den Nachweis führen, dass diese Wärmewirkung mit derjenigen der Röntgenstrahlen der Röhre in allen Fällen proportional geht, und zwar gleichviel, welches die Härte der letzteren ist, mit welchem Unterbrecher, mit welchem Induktor und mit welcher Stromart dieselbe betrieben wird. Soviel ich weiss, hat Köhler diese Beweise bisher nicht geliefert, und schon aus diesem Grunde kann ich daher seine Dosierungsmethode nicht als eine zur allgemeinen Einführung taugliche ansehen, wenn sie sich auch in der Hand eines erfahrenen Praktikers als recht brauchbar erweisen mag. Immerhin scheint mir aber auch für diesen die viel einfachere Methode des auf die phosphoreszierende Glaswand getropften Stearinfleckes, die ich mehrfach empfohlen habe, durchaus vorzuziehen — und zwar um so mehr, als sich dieselbe ja bei jeder beliebigen Röntgenröhre anwenden lässt. (Wegen der verschiedenen Dicke der Glaswand s. o.)

Wenn endlich Herr Köhler angiebt, dass von dritter Seite her behauptet worden sei, dass die Wärmemessmethoden zuerst von mir eingeführt worden seien, und dann dagegen Einspruch erhebt, so kann ich dem nur beistimmen. Meine einschlägigen Versuche und Publikationen sind sämtlich neueren Datums als die erste ausführliche Abhandlung Köhlers über diesen Gegenstand, sind ferner grösstenteils auch durch sie veranlasst und machen endlich auch keineswegs den Anspruch einer wissenschaftlich begründeten Methode.

Im IV. Heft Bd. XI der Fortschritte findet sich auf Seite 296 ein Referat über meine **Fixations- und Kompressionsvorrichtung** für Röntgenographie.

Nach kurzer Angabe des Prinzips des Apparates heisst es weiter:

„Festgehalten wird es" — nämlich das Kompressionsband — durch Treten in einen Steigbügel, der an seinem herabhängenden Ende angebracht ist."

Und weiter:

„(Der Steigbügel, der nach der Beschreibung während der Aufnahme festgehalten werden muss, ist ein Nachteil der Vorrichtung, da sie den Arzt zwingt, sich unnötig den Strahlen auszusetzen. Eine Hebeklemme liesse leicht dasselbe erreichen. Ref.)"

Ich glaube, nach aufmerksamem Lesen der Beschreibung des Apparates erübrigt sich der Vorschlag mit dem Anbringen der Hebeklemme:

Diese befindet sich nämlich am Apparat.

Dann ist der Steigbügel nicht „angebracht" am herabhängenden Ende des Gurtes: er ist momentan abnehmbar, also nicht befestigt und fasst die beiden freien, („herabhängenden") Gurtenenden zwischen sich. Er ist als Ersatz der zufassenden Hand gedacht mit den besten Gummiwalzen an seinem oberen Ende und ermöglicht eine gleichmässige, energische und doch für den eingespannten Körperteil schonende Anspannung des Gurtes.

München, 21. X. 07. W. Kaestle.

In Band XI, Heft V der „Fortschritte auf dem Gebiete der Röntgenstrahlen" berichtet Herr Ingenieur Otto aus Berlin über einen neuen Quecksilber-Unterbrecher, der unter der Wort-Schutzmarke **„Rotax-Unterbrecher"** ausgeboten wird. In diesem Aufsatz wendet sich zunächst Herr Ing. Otto

m. E. sehr zu Unrecht gegen den Wehnelt-Unterbrecher, der bei weitem der vollkommenste Unterbrecher für Röntgenzwecke ist, wenn man sich nicht in Verbindung mit ihm ungünstig konstruierter Funken-Induktoren bedient.

Der speziell für den Wehnelt-Unterbrecher konstruierte Funken-Induktor giebt der Schliessungsspannung keine relativ hohen Scheitelwerte und bei richtiger Einstellung der verschiedenen Grössen nicht die schädlichen hohen Unterbrechungszahlen, die Herr Ingenieur Otto m. E. ganz zu Unrecht als einen Vorteil ansieht. Je höher wir die Unterbrechungszahl beim Röntgenbetrieb wählen, desto höher muss die mittlere Effektivspannung sein, die wir an die Primärklemmen des Induktoriums anlegen. Somit erhöhen wir mit der Steigerung der Frequenz in nachteiliger Weise die Scheitelwerte der Schliessungs-Spannungen und vermindern also die unbedingt zu fordernde möglichst grosse Unsymmetrie der beiden Spannungen. Man wird bei Durchleuchtungen die Unterbrechungszahl so hoch wählen, dass ein störend bemerkbares Intermittieren des Lichtes auf dem Bariumschirm gerade verschwindet. Beim Photographieren dagegen wird man in der Unterbrechungszahl noch niedriger gehen. Man wird möglichst hohe Momentanwerte im Nutzwechsel anstreben und wird im Interesse einer Kontrast- und konturenreichen Aufnahme das Intermittieren des Lichtes, welches auf die photographische Platte ohne Einfluss bleibt, gern in Kauf nehmen. In der Natur der Röntgenröhre, die einen Durchbruchswiderstand darstellt, liegt es, dass wir besonders an die weiche Röhre die zur Erzielung grösster Lichtintensität notwendige Spannung nur intermittierend legen können. Je mehr wir die Unterbrechungszahl steigern, desto kleiner wird die Differenz zwischen effektiver Mittelspannung und Scheitelspannung an der Röhre, desto mehr strengen wir die Röntgenröhre an, ohne in entsprechendem Maasse die Ausbeute an Röntgenlicht zu erhöhen. In der That zeigen ja auch die von Herrn Ing. Otto angegebenen Expositionszeiten, bei denen allerdings die Angabe der Strahlenhärte fehlt, dass mit der hohen Unterbrechungszahl eine Verkürzung der üblichen Expositionszeiten nicht erreicht wurde. Ganz mit Recht hat deshalb schon vor Jahren Klingelfuss auf die Notwendigkeit der Anbringung erhöhter Eisenmassen im Induktorium und Geringhaltung der Verluste im Induktorium hingewiesen.

Der Wehnelt-Unterbrecher bedarf von allen Unterbrechern der geringsten Wartung, der Platinverbrauch ist bei Gleichstrombetrieb, der in der Hauptsache in Frage kommt, ein ausserordentlich geringer, die Aufstellungsmöglichkeit ist eine so vielseitige, dass man den Unterbrecher unter allen Umständen so weit entfernen kann, dass im Röntgenzimmer sein Geräusch nicht hörbar wird und eine Störung durch Säuredämpfe ganz ausgeschlossen ist. Verwendet man ferner ein Induktorium mit grossem Eisenquerschnitt und geringen Innenverlusten, so ist man bezüglich des Unterbrechungs-Vorganges von dem Zustand der Röntgenröhre in weiten Grenzen unabhängig. Gerade diejenigen, die über eine störende Abhängigkeit des Wehnelt-Unterbrechers vom Röhrenzustand klagen und deshalb Instrumentarien mit vielen Umschaltmöglichkeiten verwenden müssen, zeigen, dass sie einen für Wehnelt-Unterbrecherbetrieb ungeeigneten Induktor betreiben. Der für Wehnelt-Unterbrecherbetrieb günstig dimensionierte Funken-Induktor braucht höchstens drei Selbstinduktionsumschaltungen und ermöglicht, jede Röhre in das günstige Betriebsstadium zu versetzen ohne Veränderung der Anodenfläche im Unterbrecher. Ich halte demnach die Möglichkeit, mit dem Rotax-Unterbrecher möglichst hohe Unterbrechungszahlen zu erzielen, für keinen Vorteil. Lassen sich mit diesem Unterbrecher Unterbrechungszahlen unter 50 pro Sekunde nicht erzielen, worüber Herr Ingenieur Otto vielleicht noch Auskunft giebt, so würde die Anwendungsweise des Rotax-Unterbrechers für Röntgenzwecke gewisse Nachteile mit sich bringen. Als ein Vorteil des Rotax-Unterbrechers würde es in der That anzusehen sein, wenn die Verschlammung des Quecksilbers — wie Herr Ing. Otto angiebt — gänzlich vermieden wäre. Da jedoch bei dem von Herrn Ing. Otto geschilderten Unterbrechungsvorgang ebenfalls Öffnungsfunken im Innern des Unterbrechers auftreten müssen, welche auch unter Petroleum eine Oxydation von Quecksilber herbeiführen, so bedarf m. E. die Art und Weise, wie das Verschlammen des Quecksilbers im Rotax-Unterbrecher vermieden wird, noch der näheren Erklärung.

Dresden, Laboratorium der Firma Koch & Sterzel, den 26. Oktober 1907.

Franz Jos. Koch.

Ich bitte um gefl. Beantwortung folgender zwei Fragen.

1. Ist es möglich, dass der biologische Einfluss einer **radioaktiven Substanz**, speziell solcher von geringerer Intensität jedoch therapeutischer Wirksamkeit (Gasteiner Quellen z. B.), auch durch ein sehr intensives Feld magnetischer Kraftlinien von sehr frequentem Polwechsel erzeugt werden kann: wenn dies möglich ist, also eine Ähnlichkeit der biologischen Wirkung dieser beiden Energieäusserungen vorliegt, — ist es möglich, dass bei dem (frequent polwechselnden) magnetischen Kraftfelde die Wirkung auf den in dem (in das Kraftfeld gebrachten und dort bewegten) Organismus entstehenden Wechselströmen beruht?

2. Sind die meisten Grossstädte Deutschlands an **Wechselstrom** angeschlossen bezw. welche haben **Gleichstrom** von der Zentrale her? Wie liegen diese Verhältnisse im grossen und **ganzen** in Frankreich, England und Österreich?

Köln, 22. X. 07. Dr. Funck.

Antworten.

ad 1. Da die biologische Wirkung der radioaktiven Substanzen zweifellos von deren eigentümlichen Strahlungen herrührt, ein magnetisches Wechselfeld aber, soviel bis jetzt bekannt, derartige Strahlungen nicht erzeugt, so muss die Antwort auf den ersten Teil dieser Frage natürlich in negativem Sinne ausfallen, womit sich dann auch der zweite Teil der Frage von selbst erledigt.

ad 2. Nach den neuesten Veröffentlichungen in der Elektrotechnischen Zeitschrift ist die Zahl der Elektrizitätswerke

mit	Deutschland	Österreich	England
Gleichstrom	1080	322	308
Wechselstrom	37	19	55
Drehstrom	96	115	6
Gleich- und Wechselstrom	18	10	46
Gleich- und Drehstrom	100		8

Die meisten Grossstädte haben Gleichstrom oder Gleichstrom mit Drehstrom kombiniert, und nur in Frankfurt a. M. und Dresden sind grössere Anlagen, welche lediglich einfachen Wechselstrom liefern. Walter (Hamburg.)

Herr Dr. B. Schürmayer-Berlin fragt:

1. Bestanden im Jahre 1900 „allgemeine anerkannte Regeln“ der Röntgentherapie, die als Norm und bindend zu betrachten waren?

2. Oder wurden die Grundprinzipien erst im Jahre 1901 auf der Naturforscher-Versammlung in Hamburg festgelegt?

3. War vor Einführung der Dosierungs-Apparate, so des Chromoradiometers von Holzknecht usw. eine **wissenschaftliche Dosierung** usw. überhaupt möglich?

4. Stand Ende 1900 der vorgenannte oder andere diesen Zwecken dienende Apparate zur Verfügung?

5. Stehen die sog. „Röntgenverbrennung“ (Röntgenulcera) in ihrer klinischen Bedeutung schlechtweg auf einer Stufe mit „gewöhnlichen Verbrennungen?“

6. Oder existieren, insbesondere in Bezug auf Therapie wesentliche Unterschiede?

7. Kann jeder, der sich praktisch niemals mit Röntgensachen beschäftigt hat, ohne weiteres „durch Nachlesen“ ein Urteil über:

a) Technik der Röntgenbehandlung abgeben?

b) Therapie und das Wesen der Röntgenulcera?

Bei der Redaktion eingehende Antworten werden in dieser Rubrik publiziert werden.

Litteratur-Register der „Fortschritte auf dem Gebiete der Röntgenstrahlen".

1897—1907.

Das Verzeichnis umfasst die gesamte in den Fortschritten auf dem Gebiete der Röntgenstrahlen publizierte oder referierte Röntgenlitteratur, ferner die Litteratur der im Verlage der Fortschritte (Lucas Gräfe & Sillem in Hamburg) erschienenen Bücher, Atlanten (Ergänzungshefte) und Verhandlungen der Deutschen Röntgen-Gesellschaft.

Das Verzeichnis zerfällt in zwei Teile:

I. Diagnostik, Casuistik, Technik, Physik, Litteratur, Soziale Fragen.
II. Therapie, Physiologie, Pathologie.

Über viele Fragen wird man in beiden Teilen nachschlagen müssen, da sich eine strenge Teilung als undurchführbar erwies. Ferner ist es empfehlenswert verschiedene Stichwörter, besonders auch die deutschen und lateinischen Namen z. B. „Steine—Concremente", zu berücksichtigen. Das Verzeichnis wird in längeren Zeitabständen ergänzt und neu redigiert werden. Die Leser werden gebeten, Druckfehler oder Unvollständigkeiten der Redaktion zur Kenntnis zu bringen.

Für die Benutzung des Registers dient folgender Schlüssel:

I bis XI = Fortschritte auf dem Gebiete der Röntgenstrahlen Band I bis XI.
A1 bis A16 = Archiv und Atlas der normalen und pathologischen Anatomie in typischen Röntgenbildern, Band 1 bis 16.
A1 = Lambertz, Die Entwicklung des menschlichen Knochengerüsts während des fötalen Lebens.
A2 = Joachimsthal, Die angeborenen Verbildungen der oberen Extremitäten.
A3 = Schede, Die angeborene Luxation des Hüftgelenkes.
A4a = Jedlička, Die topographische Anatomie des Ellbogengelenks.
A4b = Kratzenstein und Scheffer, Die topographische Anatomie des Hand- und Schultergelenks.
A5 = Oberst, Frakturen und Luxationen. I.
A6 = Holzknecht, Die röntgenologische Diagnostik der Erkrankungen der Brusteingeweide.
A7 = Schjerning, Thöle und Voss, Die Schussverletzungen.
A8 = Joachimsthal, Die angeborenen Verbildungen der unteren Extremitäten.
A9a = Wilms, Die Entwicklung der Knochen der oberen Extremität.
A9b = Sick, Die Entwicklung der Knochen der unteren Extremität.
A10 = Rumpel, Die Diagnose des Nierensteins.
A11 = Schüller, Die Schädelbasis.
A12 = Köhler, Hüftgelenk und Oberschenkel.
A13 = Alexander, Die Entwicklung der knöchernen Wirbelsäule.
A14 = Hahn und Deycke, Knochensyphilis.
A15 = Goldammer, Die röntgenologische Diagnostik der Erkrankungen des Magendarmkanals.
A16 = Rumpel, Über Geschwülste und entzündliche Erkrankungen der Knochen.
AST = Albers-Schönberg, Röntgentechnik, 2. Auflage.
KL = Köhler, Zur Röntgendiagnostik der kindlichen Lungendrüsentuberkulose.
V1 = Verhandlungen der Deutschen Röntgen-Gesellschaft, Band I.
V2 = Verhandlungen der Deutschen Röntgen-Gesellschaft, Band II.
V3 = Verhandlungen der Deutschen Röntgen-Gesellschaft, Band III.

I. Diagnostik, Casuistik, Technik, Physik, Litteratur, Soziale Fragen.

Abblendvorrichtungen IV 263.
Abscess der Lungen A6 114.
— subphren. III 225, X 122, XI 294.
— der Tibia V 140.
Abdomenuntersuchung X 353.
Ablenkbarkeit, magnetische, der Kathodenstrahlen II 160.
Abschwächung, photogr. Platten AST 152.
Absorption I 149.
— d. X-Strahlen V 272, X 71, XI 372.
Absorptionsgesetz, Röntgen VIII 297.
Acetabulum s. Pfanne A12.
Accumulatoren I 42, 116.
— -Anlagen III 192.
Achondroplasie VI 271.
Actinomykose V 275.
Adam Stokes XI 220.
Adurol III 165.
Akranie IV 203.
Akromegalie I 39, 99, 108, II 18, 72, 158, III 195, VI 210, VII 47, IX 83, X 374, XI 134, 290, A12 34.
Aktinium X 383, XI 72.
Aktinometer I 119.
Allgemeinwirkungen der Röntgenstrahlen X 121.
— auf Gefässe VIII 61.
Alphastrahlen VIII 133, X 306.
Altersatrophie III 201, A12 44.
Aluminium u. Röntgenstrahlen X 70.
Alveolarpyorrhoe AST 198.
Amerikanische Technik XI 291.
Ammoniumoxalat-Sublimatlösungen XI 114.
— -Sublimatreaktion V3 118.
Ampèremeternadel, Schwankungen, VII 206.
Amputation, Bier I 244.
— fötale, obere Extremität A2 5.
— — untere Extremität A8 1.
Amputationstümpfe II 158.
— nach Gritti XI 127.
Analogien, mechanische V3 166.
Anatomie I 158, III 150.
— u. physikalische Untersuchungsmethoden (Österreich und de la Camp.) IX 60.
Anencephalie IV 203.
Aneurysma I 103, 104, 106, 126, 197, 198, 201, 207, 235, II 40, 76, 77, 118, 191, III 122, 226, IV 131, 142, V 312, 315, VI 111, 195, 273, VII 155, VIII 285, IX 71, 218, 368, X 260, 383, XI 65, A6 159, AST 318.
— anonymae XI 136, 216.
— der Art. pulmonalis VIII 290.
— femoral III 199.
— Grössenbestimmung AST 353.
— perforierendes IX 7.
Aneurysma im Schädel II 80.
Angina pectoris hysterica VII 351.
Ankylose I 40.
— Ellenbogen IV 239.
Anthracosis IV 141.
Antikathode, drehbare I 200.
—, Kühlung III 168.
Antiperistaltik, Magen X 191.
Antrum Highmori II 76.
— pylori A15 24.
Aorta III 227.
— Lageveränderung A6 155.
— pathologisch A6 147, 152.
— thoracica normal A6 142.
— Texturveränderung A6 155.
— (Verkalkung) Frontalaufnahme AST 315.
Aortenaneurysma siehe Aneurysma.
Aortenbogenuntersuchung AST 338.
Aortenstenose V 265.
Apparate III 199, V 275.
— Blenden II 73.
— für die Entwickelung usw. III 30.
— für Feldverhältnisse A7 10.
— kriegschirurgische, fahrbar V 265.
— transportabele II 41, V 265.
Arbeit, zusammenfassende I 108.
Architektur der Knochen V 19.
Archiv für wissensch. Photographie II 157.
Armee, Verwendung der R. St. bei der I 95.
— gewehrgeschosse, Wirkung A7 63.
— revolverschüsse A7 106.
Arsennachweis IV 253.
Arterien III 123.
Arteria anonyma A6 174.
Arterien der Knochen X 219.
Arteria uterina III 160.
Arterienverkalkung AST 238.
— versorgung der Muskeln IX 214.
Arteriosclerose I 34, 37, 38, 70, 101, 126, 235, II 41, VI 247, A12 113.
Arthritis I 101.
— chron. I 37.
— deform. I 37, IV 64, V3 157, AST 237.
— gonorrhoica VI 50, 167.
— urica A12 44.
— syphilitica, primäre Form A14 7—8.
a) Synovitis syphilitica A14 8, 27.
b) Chondritis syphilitica A14 8.
— — sekundäre Form infolge von Ostitis syphil. A14 9.
— — symmetrisches Auftreten A14 7.
Arthropathie III 39, V 271, 272.
— neuropathische VI 104.
— tabische VI 167, A12 80, 81.
Artikulation im Kniegelenk XI 120.
Arzt, praktischer, und Röntgeneinrichtung AST 119.
Arzt, praktischer u. Röntgentherapie AST 121.
Ärzteschädigungen X 121.
Asthma I 106, III 158.
Atemstillstandsaufnahmen AST 308, 309, 311, 348.
Atlas A11 9.
— der normalen u. pathalogischen Anatomie II 81, IV 60.
— (Grashey) IX 141.
— der Radiographie (Weinberger) V 263.
— Valenta I 104.
— verletzung X 68.
Atmung, pathologische XI 218.
Atmungsorgane II 72.
Atomgewicht I 199.
— Nierensteine AST 281.
Atrophie, akute A12 41.
— — bei Tuberkulose A12 68.
— der Knochen A12 41.
Aufnahmen mit angehaltenem Atem II 216.
— stereoskop. III 223.
Aufnahmestuhl V1 86.
— technik V2 98.
Auge, Fremdkörper AST 191, 193.
Augenchirurgie V 312.
Augenhöhle, Aufnahme AST 188.
— Tumoren AST 188.
Augenverletzung, Fremdkörper I 242.
Ausstellung, photographische II 76.
Azoospermie IX 80.

Bakterienwachstum X 193.
Bakterienwirkung V 314.
Baden-Badener Thermen u. Radioaktivität X 257.
Bandapparat, Wiedergabe desselben I 51.
Bandkompressorium V3 286.
Bantische Krankheit IX 300.
Bariumchlorür III 125.
Bariumplatincyanür I 109.
Bariumplatincyanürschirm AST 329.
Bariumschirm, Braunfärbung IX 218.
— Regenerierung desselben IX 146.
Barlowsche Krankheit VII 231, 291, VIII 136, XI 133, A12 39, V3 156.
Bartholomäushospital, Einrichtung IX 218.
Basedow V3 141.
Bestrahlungskonzentrator V3 114.
Batterie I 116.
Bechterewsche Krankheit X 270, AST 220.
Beck, Rœntgen-Rays Diagnosis and Therapy VIII 130.
Becken I 94, 95, 110, 112, 113, 114, 209, III 35.
Beckenabnormität IV 194.
Beckenanomalien AST 226.
Beckenaufnahmen, Technik II 137, AST 225.
Beckenfleck IX 255, AST 303.
Beckenfrakturen AST 236.
Beckenhochlagerung XI 366.
Beckenmessung III 168, 198, IV 100, 194.
Beckenschaufelfrakturen AST 236.
Becken, schräg verengt AST 226.
Beckenübersichtsaufnahmen AST 226.
Béclère, Rayons de Röntgen et le diagnostic des maladies internes VII 210.
Becquerelstrahlen III 66, 125, 190.
Beleg u. Bindegewebsknochen A1 14.
Belot, La Radiotherapie VIII 52.
Beinschiene AST 249.
Bemerkungen zu der Abhandlung Dessauer IV 231.
Benettsche Fraktur IX 66, 302.

Berechtigung zur Anwendung der Röntgenstrahlen AST 181, X 189.
Bestimmungen, gesetzliche bei Anwendung der Röntgenstrahlen IX 307, 358.
Betrug eines Unfallverletzten VII 98.
Beugung der R.-Str. II 236, III 38, V 71.
Bewegungen, mechanische, unter Einfluß von Kathoden- u. Röntgenstrahlen III 164.
Bewegungsphotographie m. Röntgenstrahlen V 347.
Bibliothek V2 20, 23.
— der deutschen Röntgengesellschaft V3 13, 30, 32.
Bildumkehrung, partielle X 244.
Bindegewebsverdauung IX 403.
Bindegewebsverknöcherung VI 168, A12 114.
Blase, Fremdkörper AST 306.
— Lufteinblasung AST 305.
Blasenaufnahmen bei Kindern AST 306.
Blasendifformatäten, Diagnostik VIII 193.
Blasendivertikel VII 216, AST 306.
Blasenspalte X 256.
Blasensteine II 72, 141, IV 189, 194, VI 113, VII 282, XI 67, AST 303.
— Aufnahmetechnik VII 26.
— u. Sauerstoffeinblasung XI 217.
— Wachskern XI 219.
Blasen- und Uretersteine II 118.
Blasenuntersuchungen X 194.
Bleiblenden IV 74.
Bleigeschosse A 7 53.
Bleiglasbrillen AST 180.
Bleiglasschutz für die Augen AST 329.
Bleikasten für Röhren XI 68.
Bleikiste nach Levy-Dorn VIII 133.
— (Walter) I 196,
Bleikistenblende VII 148, AST 314, 332.
Bleischutz IV 74.
Bleispitzgeschosse, Wirkungen derselben II 42.
Blei-Stahl-Schutzplatte V 272.
Blenden AST 73, XI 302.
— bewegliche (Pasche) VI 146.
— (Faulhaber) VII 161.
— nach Holzknecht AST 332.
— (Machol) X 245.
— objektständige AST 104.
— Trommelblende IX 95.
Blenden- und Schutzapparat nach Levy-Dorn VIII 58, 275.
Blendenschutzkasten IX 381.
Blendentechnik VI 210, X 301, AST 73, 314.
Blendenweiten AST 85.
Blendenwirkung VI 153.
— Theorie AST 75.
Blindheit und Radium VII 289.
Blut und Röntgenstrahlen X 257.
— Wirkung auf dasselbe VIII 126, 451.
Blutleere (Esmarch) I 104.
Blutkrankheiten X 306.
Blutversorgung d. Knochen VII 156.
Bolus alba und Wismut bei Magen- und Darmuntersuchungen XI 266.
Bordier, Die N-Strahlen und die N_1-Strahlen VIII 129.
Bouchard, Traité de Radiologie médicale VII 209.
Brachydactylie I 105, III 162, VI 166, VII 94, A2 20.
— aller Extremitäten VII 273.
Brachykephalie A11 43.
Braunschweig, Ausstellung und Demonstrationen I 89—94.
Brechbarkeit der R-Strahlen I 148.
Brennpunkt (Röhre), stumpfer AST52.
Bromsilberpapier I 36, VI 244.
Bronchien, normal A6 44.
— pathologisch A6 46, 49, 54.
Bronchialasthma X 301.
Bronchialbaum XI 219.
Bronchialdrüsen IX 143, X 120, KL.
Bronchialstenose III 124.
Bronchiectasien IX 78, X 303.
Bronchostenose VI 242.
Brustaorta III 159, VI 109, siehe auch Aneurysma.
Brustaufnahmen X 375, siehe auch Thorax.
Brustbein, fötal A1 19.
Brusterkrankungen III 226.
— chirurgische, Beck XI 214.
Brusthöhlengeschwülste, Diagnose X 20.
Brustorgane, Erkrankungen III 226, IV 100.
— Diagnostik X 69.
— (Stechow) X 60.
— (Varnier) X 60.
Brustuntersuchungen IV 137.
Buchung von Röntgenplatten V 183.
Buckel, Redression I 194, 204.

Calcaneus, Architektur XI 299.
— Entwicklung A9b 3.
— Epiphysenlösung XI 127.
— Ersatz desselben IX 396.
— Fraktur V 316, VI 114, IX 70, X 252.
— Rissfraktur V 313.
— Struktur VII 152.
— transformation XI 367.
Calcinosis multiplex XI 230.
Callusgeschwülste X 374.
— bildung A12 105.
— wucherung III 198.
Capitulum radii, Luxation XI 136.
Carcinom d. gross. Curvatur A15 33.
— der kleinen Curvatur A15 34.
— (Knochen) Pathologie, Diagnostik A16 38.
Carcinoma venticuli X 256, A15 17, 34.
Carpalknochen, Bewegung derselben IX 256.
Carpusluxationen V 167.
Cassetten I 45.
Casuistik III 80, 83, IV 136, VII 168, IX 363.
— Beiträge, Knochenchirurgie IV 90.
— Chirurgie III 169.
— diverses III 81, 83.
Centralnervensystem und Radiumbestrahlung IX 304.
— Wirkung auf dasselbe VII 335.
Cerebralröntgenographie IX 368.
Chemikalien im Darm AST 403.
Chemische Verbindung, Durchlässigkeit derselben II 40.
Chinesenfuss, künstlich verstümmelt IV 212, V, 265, IX 214, VI 122.
Chiroskop VI 266.
Chirurgie, Bedeutung für dieselbe I 99, 101.
— Casuistik IV 195, V 311.
— Diagnostik II 42, VI 241, IX 215. XI 291.
— endonasale II 231.
Chirurgische Erkrankungen I 156, III 36.
Chirurgie und Medizin, Lehrbuch VI 102.
Chirurgisch-photographische Versuche I 34.
Chlorsilbergelatineplatten AST 159.
Cholelithiasis II 233, X 194, siehe auch Gallensteine.
Cholininjektion bei Gravidität X 376.
Chondrodystrophia, fötalis XI 12.
Chondrodystrophie A12 32.
Chopartsches Gelenk AST 256.
Chorda dorsalis A1 5.
Chromoradiometer VI 49, 102, X 197.
Cinematographie d. Herzens III 168.
Circulationsorgane, Erkrankung derselben I 157.
Claviculardefect IV 188, VI 167.
— fractur III 169.
— ostitis gummosa A14 21.
Cleaves, Light energy VIII 282.
Colles Fraktur II 163.
Colonstenose A15 26, 35.
Concremente I 157, III 35, IV 105, X 191.
— der Gallenblase I 35, 68, 101, 129, siehe auch Gallensteine.
— der Harnwege I, 35, 68, 101, 108, 129, 197, 202, 243, siehe auch Nierensteine.
— in Leber und Gallenblase III 199.
Condensator II 76.
Conservierungsflüssigkeiten I 37.
Contracturen I 243.
Controllplatten I 69.
Coronarsklerose I 126.
Corpora libera I 51.
— mobilia im Knie VII 211.
Cowl, Diagnostik VII 106.
Coxa valga X 378, XI 136, A12 89.
— vara II 230, III 37, 121, 198. IV 61, 190, V 315, VI 206, VIII 237, X 305, A12 31, 82ff., AST 232.
— — congenita XI 371, A8 8.
— — rachitica VI 242.
— — traumatica II 194, IV 136.
Coxales Femurende IV 64.
Coxitis I 35, 197, 198, III 11, 149, IV 239, IX 67, X 378, AST 226, 236.
— der Säuglinge X 305.
— tuberculosa II 43, XI 136.
— — Behandlung VI 166.
Crista intertrochanterica A12 27.
Cubitus valgus XI 136.
Cuboideum Entwicklung A9b 2.
Cyste Oberarm XI 216.
Cysten in Röhrenknochen VII 112.
Cystinsteine X 308, AST 281.
Cystoskopie A10 20.

Daktylitis syphilitica IV 268, A14 6, 24.
Dampfstrahl, Wirkung der Röntgenstrahlen auf denselben II 44.

Darmaufnahmen A15 13, 14.
Darmbilder, normale A15 28, 29.
Darmmotilität A15 10, 14.
Darmprozesse, stenosierende A15 26, 35.
Darmstrikturen X 207.
Darmtopographie A15 18.
Darmuntersuchung AST 238.
Darmverdauung, normale A15 18.
Daumen, dreigliedrig XI 137.
Defekt des Daumens A2 31.
— der Fibula II 117.
— einzelner Finger A2 13.
— von Teilen der Hand A2 13.
— der Kniescheibe A8 24.
— angeborener, d. patella VII 214.
— langer Röhrenknochen, obere Extremität A2 9.
— — untere Extremität A8 8.
Defektbildung I 34, 36, 101, 109, 201, 207.
— des Fusses A8 35.
— Oberschenkel A8 8.
— angeborene am Schienbein A8 13.
— — am Wadenbein A8 20.
Deformitäten I 40, 66, 101.
— des Handgelenks II 169.
— (Sprengel) II 229.
Demonstrationen, chirurg. XI 224.
Dens asymmetricus I 198.
Dermatitis (Röntgen), Forensische Begutachtung VIII 38.
Dermatolog. Klinik Breslau, Einrichtung XI 59.
Dermographie IV 237.
Deutlichkeit der Bilder I 39.
Dexiocardie III 162.
Dextrocardie I 102, 197, V 145, 272.
Diagnostik bei chirurg. Erkrankungen III 147.
— chirurg. u. Röntgenverfahren VI 271.
— röntgenologische, der Erkrankungen der Brusteingeweide V 143.
— (Jacksch) IX 72.
— der Lungenschwindsucht II 142.
Diagnostischer Wert I 229.
Diaphragma X 71.
Diapositive I 110, II 75, 76, AST 159.
Dicephalus dibrachius IV 206.
Dichtigkeit des Stoffes der Kathodenstrahlen II 160.
Dichtigkeitsmesser f. Lungengewebe XI 104.
Dickdarmstenose A15 14, V3 66.
Dickdarmuntersuchung VI 222.
Differentialdiagnose der Knochensyphilis A14 13, 14.
Digitaliswirkung I 126.
Diphtherie (Herz) II 79.
Dislocationen I 201.
Distanzaufnahme V3 149, AST 316.
Distanzhärteskala (Albers-Schönberg) AST 13, 39, 175.
Distanzmesser XI 119.
Divertikel des Ösophagus XI 131, AST 321.
Dolichokephalie A11 43.
Donath, Einrichtungen z. Erzeugung von Röntgenstrahlen VII 108.
Doppelmissbildung VI 59, VI 119.
Dornfortsatz, Fraktur XI 222.
Dorsalskoliose, angeborene XI 367.
Dorsalwirbelsäule V 11.
Dorsoventralaufnahmen AST 349.
Dosierung der R-Strahlen VIII 451.
Drehstromanlagen III 192, AST 16.
Drosselröhren AST 69.
Druckentzündung III 205.
Drüsenatrophie IX 73.
Drüsen, tuberkulöse IX 147, KL.
— Wirkung auf dieselben VIII 450
Drüsenkonglomerate VI 106, KL.
Drüsenmetastasen des Ösoph. Carcinom A6 197.
Ductus arterios. Botalli VI 211, 268.
Dum-Dum-Geschosse A7 148.
Dunkelkammer III 32.
Dunkelkammereinrichtung AST 137.
Dura mater Gliom AST 188.
Durchbohrungsversuche, elektrische VII 90.
Durchdringungsvermögen I 118. 149.
Durchlässigkeit menschlicher Gewebe VIII 12.
— der Körper II 235.
Durchleuchtungen, schräge VI 115.
Durchleuchtungsschirm, Neuerungen XI 134.
Durchleuchtungstechnik AST 323.
Durchleuchtungstisch XI 305, 307.
Durchschlagsstelle der Röhre, Aufsuchung XI 280.
Dysplasia, periostalis X 246.

Eburnisatio syphilitica A14 4.
Ecchondrosen der Trachea VI 170.
Echinococcus I 242, II 164, X 255, AST 319.
— der Lunge II 231, A6 116.
Ectromelien hémimèle V 273.
Edelsteinverfärbung X 380.
Eierstöcke und Radium IX 75.
Eigenschaften, elektrische I 148, II 38.
— photographische I 148.
— physikalische I 39.
— und Wesen der R-Strahlen I, 108, 147, II 37.
Einrichtungen II 227.
Eisenkern der Primärspule, Dimensionen AST 10.
Eisenoxyd, Absorptionsfähigkeit desselben II 40.
Eisensplitter III 159.
Eiterherd I 35.
Eiweiss u. Röntgenstrahlen IX 362.
Eiweissabbau u. Radium VIII 454.
Elektrizität, Wesen derselben II 1.
Elektrizitätslehre VIII 236.
Elektrizitätsquellen I 76, 152, II 41, 76.
Electricity manual of static in x Ray and therapeutic uses Monell II 37.
Elektrisierung von Gasen III 163.
Elektrochemie II 73.
Elektroden, neue VII 227.
Elektron (Rydberg) X 372.
Elektrotherapie (Heber und Zirkel) X 116.
Elfenbeinstifte bei Frakturen XI 321.
Ellenbogenankylose III 167.
Ellenbogenaufnahmen VII 141.
Ellenbogenentwickelung A9a 8.
Ellenbogenfraktur VI 243.
Ellenbogengelenk, skiagraphisches Bild A4a 4.
— Funktionsstörungen bei Ulnarislähmungen VIII 25.
Ellenbogengelenk, kindliches, topogr. Anatomie A4a 9.
— — Röntgenbild A4a 14.
— exzentrische Projektion A4a 3.
— skiagraphische Projektion A4a 1.
Ellenbogenresektion VIII 282.
Ellenbogenaufnahmetechnik AST 270, 275, 276.
Ellenbogenverletzungen I 140, V 146.
Embryo I 37.
— Extremitäten A1 9.
— Kopf A1 6.
Emissionsdauer der Röntgenstrahlen III 164.
Empyem I 101, 194.
— d. Highmorshöhle AST 187.
— interlobaris XI 375.
Emphysem X 303.
— der Lungen A6 89.
Encephalocele IV 142.
Enchondrom I 109, XI 222.
— am Finger III 196.
— des Oberschenkels A12 94.
— Pathologie u. Diagnostik A16 2.
Endodiascopie III 167
Enterolithen X 217.
— im proc. vermiform. X 295, XI 356.
Enteroptosis X 192.
Entladungen, elektrische VI 154.
— — in Gasen XI 302.
— in der Röhre, Dauer derselben IX 367.
Entwickler III 31.
Entwickelung I 47, 48, II 76.
— des menschl. Knochengerüsts im fötalen Leben A1 1.
— des Kopfes IV 234.
— von Negativen IX 221.
— Standentwickelung I 122, AST 156.
Entwickelungsanomalie der Hand IV 136.
Entwickelungsapparat, selbstthätiger V 26, 181, AST 139, 141.
Epicondyl humeri Fractur XI 298.
Epiphysentrennung am Femur III 9.
Epiphysen, kindliche IV 143.
Epiphysenfleck der Femurcondylen A12 26, 29.
Epiphysenlinien IV 236.
Epiphysenlösung, osteomyelitische A12 109.
— Syphilitische A12 51.
— Tuberkulöse A12 70.
Epiphysentrennung VI 167.
— am Calcaneus VI 214.
Epiphysenverknöcherung IV 237.
Epistropheus A11 9.
Erguss im Kniegelenk IV 188.
Ergüsse, pleuritische II 72.
Erkrankungen d. Brustorgane VI 264.
— entzündliche der Knochen. Pathologie und Diagnostik A16 1.
— innere I 95, 96.
— eitrige, der nasalen Nebenräume VI 126.
— retrobulbäre VI 245.
Ersatz, plastischer, der Tibiadiaphyse VII 211.
Ersatzoperation II 71.
Erweichungsherd im Gehirn IX 368.
Erweiterung und Exsudatbildung in den Markräumen und Haversschen Kanälen syphilitischer Knochen A14 1, 5.

Erzlager in Freiberg X 193.
Esmarch, Blutleere II 220.
Étude sur la localisation des corps étrangers au moyen des rayons Röntgen II 189.
Exophthalmus III 196.
Exostosen III 230, A12 95, 114.
— Cartilaginäre multiple III 127.
Exostosis cartilaginea IV 238, VI 207, VIII 282.
— — der Hüften VIII 33.
Exostosis cartilaginea sublingualis XI 127.
Exostosen (clavicula humerus) VI 50.
Exostose am Oberarm V 313.
Exostosen, Pathologie u. Diagnostik A16 11.
Exostose der Tibia VII 47.
Exposition I, 35, 46, 75, 89, 101, 103, 114, 117, 120, 121, 142, 180.
— abgekürzte III 35.
Expositionszeiten AST 183.
Exsudate I 108.
Extrauteringravidität VII 113, X 63, 119.
Extremitäten, Anomalie II 229.
Extremitätengürtel A1 38.
Extremitäten, Missbildung IX 78.
Extremität, obere, topographische Anatomie derselben IV 60.
— — Deformität III 198, VI 185.
— — Entwicklung A9a 1.
— — Aufnahmetechnik AST 261.
— untere Entwicklung A9b 1.
— — Aufnahmetechnik AST 239.
Extremitätenskelett A1 38.

Fabella A12 29, AST 247.
— Fehldiagnose XI 228.
Fabrikation VII 283, VIII 48.
Fällungsradiometer (Schwarz) XI 116.
Farbenblindheit VII 147, AST 180.
Farbstoffe und Röntgenstrahlen V3 113.
Faszikelblende IX 76, AST 102.
Fehlerquellen I 122, IX 74.
— bei Harnleitersteinen AST 302.
— der Orthoröntgenographie AST 387, 391.
Feldröntgentisch XI 131.
Femur A12 24ff.
Femurdefekt V 312, VI 166, XI 371.
Femur, Entwicklung A9b 4, A12 24.
— Entwicklungshemmungen desselben A12 31.
Fenster für Platten III 33, AST 154.
Fersenbeinbruch X 256.
Feststellung von Kopf und Gliedmassen (nach Sträter) VII 318.
Fibula, Defekt VI 165.
— Entwicklung A9b 3.
Fibularfraktur X 256.
Film I 78, 120, IV 104.
Films AST 310.
Filter XI 224.
Finger, schnellender VI 271.
Fingerbrüche VII 351.
Fingerglieder, Veränderungen V 272.
Fingerphalangen, Brüche derselben III 147.
Fingerveränderungen V 273.
Finsentechnik XI 222.
Fissuren XI 291.
— am Humerus IV 179.
Fixationsvorrichtung XI 296, 456.
Fixirbad AST 140, 145.
Flobertschüsse A7 110.
Flossenstellung der Arme IX 144.
Fluoreszenz I 148, IV 180, IX 219, 220.
Fluoreszenzerscheinungen der Gase II 37.
Flüssigkeiten, schattengebende, Hildebrand XI 96.
Formalinhärtung der Plattenschicht AST 147.
Fortschritte, neuere II 227.
— (Rosenthal) X 60.
Fötales Knochengerüst A1 1.
— Knochenuntersuchung, Technik A1 1.
Fötus I 112.
— extrauterin. IV 209.
— nachweis AST 227.
Fötenuntersuchung, Technik A1 1.
Fourniers Längenwachstum bei Syphilis der Röhrenknochen A14 3, 18.
Frakturen I 34, 35, 38, 40, 55, 66, 101, 108, 201, III 5, 226, IV 92, 95, 100, 101, 102, 140, 142, 196, V 266, 273, VII 48, V3 42, 51, 56.
Fraktur. acetabuli coxae III 35.
— Becken VII 352.
Frakturen, Behandlung VI 165, XI 85.
Fraktur des Beines III 196.
— des Calcaneus II 78, IV 188.
— colli fem. II 106, III 200.
— colli anatom. humeri V 363.
— des Condylus ext. humeri V 253.
— cruris mit Dislocation III 200.
— deforme XI 291.
— Diagn. XI 290.
— Ellenbogen I 205.
— des unteren Femurendes III 9.
— Finger I 230.
— (Grashey) XI 139.
— der Handwurzelknochen A5 9.
— Heilung A12 103.
— humeri II 78.
— Humerus, Kopf und Ellenbogen VII 210.
— spontane Humerusköpfe II 44.
— am unteren Humerusende II 168.
— Luxationen III 147, IV 187, 192, 194.
— — Atlas IV 187.
— der Mittelfussknochen IV 105.
— der Metacarpalknochen A5 7.
— Metatarsalknochen II 36, 191.
— supracondyläre des Oberarms VI 105.
— seltene, der Oberextremität V 229.
— Oberschenkel AST 239.
— (Splitter) Oberschenkel VIII 456.
— des Olecranon II 14, III 103, A5 28.
— des os navic. manus III 35.
— osteomalizische A12 40.
— Patellae IV 188.
— der Phalangen III 6.
— der proc. coronoid. ulnae A5 32.
— des proc. transvers. der Lendenwirbelsäule AST 223.
— Rachitis XI 223.
— Radius I 208, IV 190.
— capit. radii III 196.
— d. Rad. Epiphyse IV 193.
— kleiner Röhrenknochen II 207.
— des Talus, Handwurzelknochen II 71.
Fraktur, spontane IV 98.
— bei Syringomyelie V 229.
— des Talus III 103.
— der Ulna A5 24.
— des Unterschenkels und Oberarmes II 60.
— des Unterschenkels III 10.
— der Vorderarmknochen A5 10, A5 32.
— am Vorderarm u. Ellenbogen III 7.
Fremdkörper I 34, 35, 36, 37, 40, 66, 94, 99, 101, 102, 103, 105, 106, 108, 112, 155, 201, II 229, III 1, 169, IV 141, VII 46, 216, X 300, AST 392, 408, 189, 199, 393, 191, 193.
— im Abdomen I 197, VI 214.
— Aufsuchen derselben A12 115.
— im Auge I 103, 197, 207, II 78, III 227, IV 133, V 269, 312, VI 190, 269, VIII 442, X 375.
— — Lokalisation VIII 249, IX 211.
— — stereosk. Nachweis AST 421.
— im Becken, stereosk. Nachweis AST 422.
— Bewegung derselben I 141.
— im Coecum V 315.
— im Digestionstrakt II 77, 181.
— Entfernung a. d. Gehirn VI 265.
— in der Hand X 352.
— in der Harnblase VII 112.
— im Knie VI 214.
— im Kopf V 273.
— Lokalisation II 41, 189, III 165. 224, VII 33, 177, XI 214, 219, 375, 434, A7 28, VI 217, AST 392, 396, 397, 398, 399, 401, 402.
— — Stereoskopisch IX 376.
— in den Luftwegen III 207, V 275.
— in der Lunge II 76, IV 117, V 311, VI 273.
— im Magen VI 212.
— kleinste Massen I 12, 170.
— Messerklinge II 191.
— Nadel II 39.
— Nase I 169, VII 47.
— im Ösophagus I 105, V 311, IX 80.
— im Rückenmark und periph. Nerven II 65.
— Geschoss im Schädel II 41.
Fremdkörperoperationen VIII 178.
Fremdkörperpunktion VI 109, 208.
Füllkugeln, Wirkung A7 135.
Fungus genu AST 246.
Funkenlänge AST 30.
— äquivalente VIII 456.
— — (Henrard) X 188.
— des Induktors AST 8.
— Reduktion derselben I 139.
Funkentransformatoren XI 225.
Funktion, motorische des Magens V 243.
Fuss, überzählige Bildungen A8 30.
— Defektbildungen A8 35.
— fötal A1 48.
— angeborene Verlagerungen A8 54.
Fussaufnahmen AST 248, 251, 259.
Fussgelenk, Druckentzündung IV 59.
Fussgelenksluxation VII 165.
Fussgelenksresektion II 212.
Fussgeschwulst III 224, V 362, VI 111.
Fussödem II 43.
Fussskelett, Ossifikationen III 134.
— Variationen A9b 5. 7.
Fusssohle beim Gehen X 379.
Fussverletzung II 96.

Fusswurzelknochen I 38.
Fusswurzel, seltene Verletzungen I 183, 222.
Fusswurzelverletzung VI 64.

Gallensteine IV 142, 260, V 272, VI 244, VII 40, VIII 31, 282, XI, 220, AST 306.
— Diagnostik X 68.
Gallensteinaufnahmen III 217, X 199, 370.
Gallensteintechnik AST 306.
γ-Strahlen X 193.
Gangrän, diabet. X 387.
— der Lungen A 6 114.
— symmetrische X 247.
Gasblasen im Entladungsrohr XI 372.
Gasocclusion in Röhren XI 226.
Gastrektasie A 15 18, 21, 22, 23, 31, 32.
Gastroptose A 15 13, 19, 20, 21, 22, 23, 30, 31, 32.
Gebiss III 81, 158, 195.
— verschlucktes I 198, IV 239, VI 114, XI 129, 130.
Geburtshilfe I 104, 157, II 118, III 150, IV 139.
— Diagnostik X 250.
Geburtshilfliche Bilder V 273, AST 227.
— Untersuchungen VII 165.
Gefässe, grosse IV 238.
Gefässfurchen A 11 61.
Gefässerkrankungen, Diagnostik VIII 65.
Gefässinjektionen I 104.
Gefrierpunktbestimmung AST 297.
Gehirnabszess VII 276.
Gehirntumor II 77, V 3 92.
Geisslerröhren, ultraviolett V 271.
Geistige Phänomene I 203.
Gehirnkrankheiten XI 215.
Gehirntumoren XI 65.
Gehirnuntersuchungen VI 47.
Gelenkdeformitäten VI 167, XI 130.
Gelenkentzündungen, deformierende II 230.
— im Säuglingsalter VIII 293.
Gelenkergüsse A 12 70.
Gelenkerkrankungen, syphilitische III 35.
Gelenkfrakturen X 373.
Gelenkknorpel, Erkrankung desselben III 102.
Gelenkkörper I 67, 101, 242.
Gelenklues X 373.
Gelenkmäuse A 12 77.
— Knie VII 114.
Gelenkrheumatismus I 37, 103, 156, IV 191, XI 216, A 12 44, V 2 100.
— im Kindesalter VIII 425.
Gelenksankylose, syphilitische A 14 9.
Gelenktuberkulose VI 242.
— Diagnostik VII 40.
Gelenkverbindungen, knöcherne IX 410.
Gelenkverletzungen IV 102.
Genu valgum I 101, A 12 91.
— varum A 12 91.
Geometrische Körper u. R.-Strahlen V 3 111.
Gerichtliche Medizin II 72, V 275.
Gerichtsärztliches IV 104, V 275.
Gesamtorganismus, Wirkung auf denselben VII 322.
Geschoss I 38, 39, 101, 106, 107, 108, 180, 198, 205.
Geschütze, Schüsse A 7 113.
Geschwindigkeit d. Röntgenstrahlen IX 223.
Geschwülste im Auge IV 133.
— der Knochen, Pathologie u. Diagnostik A 16 1 ff.
Gesetzgebung und Röntgenstrahlen IX 149, VI 205.
Gesetzliche Regelung des Röntgenverfahrens V 2 19, 23.
— — d. Röntgenstrahlenanwendung V 3 26, 33.
Gesichtsschädel V 147, VI 126.
Gewebsstrahlung V 2 105.
Gewehr, kleinkalibriges III 230.
Gicht I 37, 67, 102, 156, IX 78.
Gichtknoten II 71.
Gipsverband, Aufnahmen AST 232, 345.
— und Durchleuchtung AST 325.
Gitteraufnahmen I 121.
Glas, leitendes X 197.
Glassplitter II 118.
Glasstrahlen AST 90, 175. 177.
Gleichrichter AST 17.
Gliedmassen, freie fötal A 1 42.
Gliom der Dura mater AST 188.
Glyzinentwickler III 122, AST 143.
Glykolyse VIII 295.
Gocht, Handbuch VII 110.
Gold I 202.
Gradationstätigkeit der Platten V 235.
Granaten A 7 117.
Granatschüsse A 7 124.
Gravidität, Einfluss auf dies. X 250.
Graviditas extrauterina VII 128, X 119, 352.
Graviditas tubaria VII 125, 208.
Grenzen, röntgenographische Differenzierung X 192.
Griechisch-türkischer Krieg III 165.
Grissongleichrichter AST 17.
Grisson-Resonator VI 158.
Grössenbestimmung d. Organe V 190.
Grundlagen, photochemische, der Röntgenographie V 317.
— physikalische IX 149.
Guide de l'électricité medical (Guilleminot) IX 357.
Guilleminot, Electricité médicale VIII 282.
Gumma II 228, A 12 46, 47.
— der Knochen X 73.
Gutmann, Elektrizitätslehre für Mediziner VIII 236.
Gynäkologie I 112.
— Diagnostik X 250.
Haarverfärbung X 298.
Haftpflicht im Röntgenfach IX 307.
Haglund, Calcaneus VII 153.
Halisterese der Schädelknochen XI 217.
Hallux valg. I 110.
Halogene, Verhalten derselben I 37.
Halsmark, Quertrennung II 83.
Halsorgane, Bewegungen derselben VII 130, 280, VIII 293.
Halsrippe I 242, II 103, III 162, VI 211, VIII 43, 59, X 345, XI 228, AST 214.
— doppelseitige V 261.
Halsrippenskoliose X 379.
Halswirbelfrakturen X 117.
Halswirbelsäule Luxation XI 68.
— Stereoskopie derselben AST 418.
— Technik AST 209, 211.
— Tumor VII 348.
Halswirbelverletzung X 62.
Hämoglobin und Röntgenstrahlen X 385.
Hand, Entwickelung A 9 a 2.
— Fötal A 1 48.
Hände, Aufnahmetechnik AST 277.
Hand, künstliche, zur Strahlenprüfung V 265.
Handaufnahmen II 232.
Handfeuerwaffen A 7 50.
Handgelenk, topographische Anatomie A 4 b 1.
Handgelenksfraktur III 123.
Handgelenk, Verletzung I 109, II 179.
Handknochen III 123.
Handschuhe zum Schutz IX 384, siehe auch Schutzvorrichtungen.
Handskelett, Entwicklung VI 143.
Handverletzungen VIII 449.
Handverstauchung IX 67.
Handwurzel VI 224.
Handwurzelfrakturen IX 144, A 5 9.
Handwurzelknochen, Entwicklung A 9 a 2.
Handwurzel, Knochenerkrankung, Luxat. I 6.
Handwurzelknochenbrüche VI 204.
Handwurzelknochen, Beziehung derselben zu den Vorderarmknochen I 202.
— Frakturen u. Luxationen V 362.
Handwurzelverletzung I 230, VI 113, 243.
Hängeblende VII 135.
Harnblase im Röntgenogramm IX 214, AST 303.
Harnleitersteine IX 306, AST 301.
— Fehlerquellen XI 356, V 2 46, AST 302.
Härtegrad der Röhre AST 30, 42.
Härtegradmesser IX 312.
Härtemesser IX 360.
— Beez XI 285.
— Wehnelt VII 221.
Härteskala VI 68.
— amtliche Prüfung AST 39.
— Benoist-Walter-Albers-Schönberg AST 36, 39, 40, 131, 175.
Hautverbrennungen AST 107.
Hautwirkungen X 62.
Hebotomie XI 371.
Heeressanitätswesen, Bedeutung der R.-Str. für dasselbe II 51.
Heilungs- u. Rückbildungsvorgänge an syphilitischen Knochen A 14 6—7, 23.
Hermaphrodit I 242.
Hernia diaphragmatica VI 164, A 6 204.
Herz I 103, 105, 106.
— Eigenbewegungen, abnorme A 6 136.
— abnorme Gestalt A 6 138.
— — Grösse A 6 138.
— und Herzbeutel XI 375.
— Lage, Grösse IV 238.
— Lageveränderungen A 6 133.
— normal A 6 117.
— Pathologie A 6 133.

Herzanomalie I 242.
Herzarythmie II 192.
Herzaufnahme, frontal AST 315.
Herzbilder, orthoröntgenographische auf Distanz IX 76, AST 316.
Herzdilatation VII 159, XI 293.
Herzerkrankung I 243, II 119, VII 156.
Herzfehler, kongenital III 195, VI 211.
Herzgrenzen VI 109, 267, X 379.
— untere VII 288, AST 327.
Herzgrösse III 193, VII 211, X 65, 248, A6 126, AST 316.
— Technik AST 316.
Herzhypertrophie XI 216.
Herzlage X 379.
Herzleiden X 220.
— Congenital VII 164.
Herzmessung XI 132, A6 126.
— (nach Albers-Schönberg) XI 287.
Herzmuskelerkrankung I 244.
Herz, Normalbilder nach Moritz AST 131.
— Normalmasse AST 385.
Herzschatten IV 44.
Herzschattenbogen, linker, mittlerer IX 28.
Herzschwäche, konstitutionelle IX 300.
Herzspitze AST 379, 388.
Herzüberanstrengung I 104.
Herzuntersuchungen II 72, 191, III 150, 200, IV 237, VI 50, VII 168, 229, XI 220.
Herzveränderungen I 124.
Herzvolumen VI 228.
Heteroplastik I 100, III 59.
Hildebrand-Scholz-Wieting, Arteriensystem des Menschen VIII 53.
Hilfsapparate II 41 V 271, VI 163.
Hiluszeichnung VIII 140.
Highmorshöhle, Empyem AST 187.
Hinken, intermittierendes III 223, VII 157.
Hirnchirurgie I 205, II 39.
Hirncholesteatome IX 71.
Hirntumor VI 245, 258, VII 48.
Hirschmann, Nachruf XI 123.
Hitzewirkung der Röntgenstrahlen X 70.
Hochspannungsumschalter AST 132.
Hochstand, angeb. des Schulterblattes A2 1.
Hohlorgane I 37.
Holzknecht, Röntgentherapie VIII 210.
Holzrahmenblende AST 87.
Horizontalaufnahmen AST 349.
Horizontaldurchleuchtung AST 341.
Horizontalwasserkühlröhren AST 347.
Hubhöhe A15 15, 16, 21, 22, 24.
Hüfte, schnappende XI 371.
— traumatische Luxationen ders. A12 106.
Hüftgelenk IV 237, IX 363.
— Die normale und patholog. Anatomie des Hüftgelenks und Oberschenkels in röntgenographischer Darstellung (Köhler) IX 62.
— und Oberschenkel, Normale Anatomie dess. A12 12ff.
— — Patholog. Anatomie dess. A12 29ff., 31ff.
— — Arterien dess. A12 54, 55, 112.
— — Litteratur der betr. Röntgenarbeiten A12 117ff.
Hüftgelenk u. Oberschenkel, Röntgenographie dess. A12 6.
— — Röntgenoskopie dess. A12 3.
— — Übersichtsaufnahmen dess. A12 7.
— — Angeborene Verbildungen dess. A12 31.
— Ankylose dess. A12 73.
— chondritis syphylitica A14 8, 28.
— Destruktionsluxation X 378.
— diagnost. Irrtümer II 42.
— Difformität XI 371.
Hüftgelenksaufnahme Erwachsener I 138, AST 225.
Hüftgelenkserkrankungen VII 41, IX 402.
Hüftgelenksluxation III 155, IX 302, XI 136, A8 42.
— angeborene II 41, 116, 191, 193.
Hüftgelenksresektion III 167.
Hüftgelenk, stereoskopisch X 378, AST 410.
— bei Tabes IV 238.
— -Unfallpatienten AST 237.
Hüftgelenksverrenkung, angeborene XI 36, A12 109.
Hüftluxation I 2, 22, 35, 38, 99, 101, 102, 103, 130, 197—211, II 158, VII 222.
— angeborene VI 111.
— inkomplete I 231.
— stereoskopische IV 100.
Huhndiagramme I 35.
Humerusepiphyse, Entwicklg. A9a 8.
Humerusdislokation V 316.
Humerusfrakturen VI 213, 215, XI 222.
Hydrarg-salicyl. Injektionen XI 135.
Hydrocephalus I 204.
Hygiene I 158.
Hygrom des Trochanter IV 236.
Hyperostosen Schädelbasis A11 55.
Hyperphalangie I 105, XI 137, A2 20.
Hypertrichosis V 261.
Hypophysengang, Geschwülste IX 71.
Hypophysistumoren VI 210, VII 159, IX 71, XI 292, AST 188.
— Operation XI 298.

Idioten, Skelettentwickelung V 266.
Iliaca-Verkalkung AST 238.
Imitation, chemische, der Strahlenwirkung VIII 452.
Inaktivitätsatrophie III 201, A12 44.
Incisura cardiaca A15 17, 18, 28.
Indikationen zur Röntgenuntersuchg. I 129.
Induktionsapparat I 29, IX 220.
— Betrieb desselben II 29.
Induktoren I 41, 117, II 76, 106. 114, VI 199, VII 154, 339, VIII 254, 441.
— Neuanschaffung AST 1, 2, 26, 27, 60, 130.
— Sammelforschung V 260.
— Leistungsmessung VI 125.
— sparsame, Konstruktion ders. X 196.
Induktorenbau IV 265, V 73.
Industrie I 158.
Infarct, hämorrhagischer A6 114.
Influenzmaschinen I 109, 198, IV 104.
Infraktionen XI 291.
Infusorien, Wirkung auf dies. X 67.
Injektionen und Lösungen I 37.
Innere Krankheit, Diagnostik X 65.
Innere Medizin II 67, III 34, 35, 37, VI 41.
— Diagnostik VIII 289, 296, 335.
— Röntgenographie V 360.
Innere Organe, Schädigungen X 301.
— Wirkung auf dieselben IX 77, siehe auch Schutzvorrichtungen.
Instrumentarium III 28, 141, 168, IX 145, VI 142, V3 150.
Intensität V3 15, 33, 96.
— hohe I 39, 118.
Intensitätsmessung XI 228.
— VI 126, 238.
Inercarpalgelenk, Luxation A5 6.
Interphalangealgelenk A5 6.
Intern. Medizin, Atlas IV 186.
Intervertebralscheiben, senil u. verbreitert AST 220.
Irisblende IV 98.
Irrtümer, diagnostische (Hüftgelenk) II 42, 44.
Irrtum, röntgenograph III 200.
Irrtümer in der Röntgenographie V 275.
Istmusstenose der Aorta V 265.

Jagdgewehrschüsse A7 112.
Jahrbuch d. Photographie u. Reproduktionstechnik 1898, Eder II 46.
Joachimsthal, Geologie (Pecherz) X 70.
Jodipin VI 233.
Jodipininjektionen VI 209.
Jodoform I 35, 107, 239.
Jodoformglycerin I 35, 229.
Jodoformglyzerininjektionen A12 72.
Jodoformplombe IV 207, VII 46.
Journallitteratur II 229.
— englische I 199.
Jury, Röntgenkonkurrenz IV 262.

Kabelfabrikation VIII 137.
Kahnbein, Entwicklung A9b 2.
Kahnbeinbruch VI 243.
Kalbsfoetus mit Japanertypus V 265.
Kal. jodat. bromat., Durchlässigkeit desselben II 40.
Kaliumverbindungen, Phosphoreszenz XI 226.
Kalkgehalt der Knochen, abnorme Zunahme VII 158.
Kanalstrahlen, mechan. Wirkung derselben XI 374.
Karabinerschüsse A7 105.
Karies II 71.
— Zeigefinger VIII 283.
— sicca I 123, II 219, III 121.
— — syphilitica coxae A14 9.
— syphilitica A14 4.
— et luxatio coxae syphilitica A14 8.
Karlsbader Thermen Radioaktivität VIII 135.
Kartätschen A7 129.
Kassetten für Platten III 33, 107, XI 307, 310, AST 143.
Kastenblende VII 138, AST 103.
Kataphorese, Apparat X 122.
Kathode, regulierbare VI 105.
Kathodenstrahlen, Allgemeines I 30, 147, II 37, VII 285, 347, VIII 456,
— Elektrostat-Ablenkung I 190.
— Geschwindigkeit I 153, XI 137, 373.

Kathodenstrahlen, physikal. Grundlagen VIII 453.
— Lenard X 371.
— Schmidt XI 214.
— Theorie XI 296.
— Villard X 380.
— Wesen I 188.
Kaustik VI 234.
Kavernen, Diagnose VII 21.
Kehlkopf der Eunuchen V 268.
— Ossifikation V 268.
— Röntgenographie VII 310.
— Aufnahmetechnik AST 209.
— Tuberkulose IX 69.
— Untersuchungen VII 196.
— Verknöcherung IV 43, AST 210.
Keilbeine, Entwickelung A 9b 2.
Keimdrüsen IX 221, siehe auch Hoden.
Kieferaufnahmen IV 246.
Kiefergeschwülste IX 411.
Kieferhöhle VII 157.
Kieferuntersuchungen IX 79.
Kinderlähmung II 72.
Kinderuntersuchungen II 79.
Kinematograph I 200, XI 218, 292, V3 164.
Kirchhofsches Gesetz I 200.
Kissenzwischenlage AST 101.
Kitt für physik. Apparate IX 303.
Klinische Untersuchung über physiol. Wirkungen der R. Str. IX 149.
Klinker, verschluckter II 60.
Klumpfuß I 38, 89, 106, 201, 243, VII 222, X 378, A 8 54.
Klumphand I 38, VII 222, XI 201.
Kniebasiswinkel A 12 86.
Kniegelenk I 99.
— angeborene Luxation A 8 52.
Kniegelenksankylose VII 101.
Kniegelenksflexion VIII 136.
Kniegelenkskontraktur III 12.
Kniegelenksresektion VII 112.
Kniegelenksaufnahmetechnik AST 240.
Kniegelenkstuberkulose IV 239.
Kniescheibe, Anomalien A 8 24.
— Defekt VII 350, A 8 24.
— Hochstand, angeborener A 8 28.
— Luxation, angeborene V 185.
— Verdoppelung A 8 25.
— Verrenkung, kongenitale VI 110.
Kniescheibenbrüche VI 242.
Knieverletzungen VII 222.
Knochen, Primordiale A 1 12.
Knochenabsprengung vom chirurg. Hals des Oberarms, Knochenschüsse II 42.
Knochenaffektionen, heredosphilitische VI 164.
Knochenarchitektur III 157, IV 193, V 188, 260.
Knochenarterien VI 242, VII 210. 211, X 219.
Knochenatrophie III 201, V 145, 265, 269, VI 1, 167.
— des Becken AST 226.
— bei Nervenerkrankungen V 293.
— neurotische XI 61.
— reflektorische V 277.
— Fehlen der Sudeckschen, bei Syphilis der Knochen und Gelenke A 14 7.
Knochenbrüche, dislozierte X 192.
— Einfluß d. R.-Diagnostik X 377.
Knochencorticalis, Faltung IX 302.
Knochencysten VII 221, XI 216, A 12 95.
— Pathologie u. Diagnostik A 16 5.
Knochen, Entwickelung derselben VI 162.
Knochenerkrankung I 197, 198, V 262, VI 98.
— allgemeine (Albers-Schönberg) XI 261.
Knochenfragmente, Veränderungen derselben VI 192.
Knochengerüst, fötales, Entwickelung III 154, A 1 1.
Knochengeschwülste IV 238, XI 66.
Knochenherd I 34, 35, IV 188.
— syphilit. u. tuberkulös IV 239.
— i. d. Wirbelsäule AST 225.
Knochenhöhlen, Ausfüllung derselben VI 164.
Knochennat, Fixation derselben VI 165.
Knochenplastik, Nase IV 190.
Knochenplomben VI 164, VII 351.
Knochenresorption V 64.
Knochensarkom VI 94.
Knochenschwund I 102.
Knochenstruktur IV 64.
Knochensyphilis I 38, 40, IV 236, VI 110, 188, X 73, 189, XI 64, 449, V2 113.
— Hahn/Deycke XI 125.
Knochentuberkulose VI 242.
— Frühdiagnose X 213.
Knochentumoren IV 91, VI 103, V1 111.
Knochenveränderung nach akutem Rheumatismus VII 113.
— nach Frakturen VII 207.
Knochenverdickungen, Differentialdiagnose XI 135.
Knochenverkrümmungen III 82.
Knochenverletzungen IX 216.
Knochenwachstum IV 98.
— Störungen I 4, XI 12.
Köhlersche Doppelplatte XI 128.
Kollargol in der Blase AST 422.
Kolonaufblasung AST 294.
Kompressionsblende V 265, VII 223, VIII 292, 295, 356, IX 92, A 12 9, 11, AST 89, AST 190, 340.
— zum Nierensteinnachweis V 301.
Kompressionsblendenmethode VI 242, VII 137.
Kompressionsdurchleuchtung AST 342, 351.
Kompressorium X 68.
— Blech X 70.
Kongress, Mailänder V2 20, 23.
Königsche Methode I 137.
Konkremente und Durchleuchtung AST 326.
Konsequenzen, rechtliche, bei Röntgenschädigungen IX 187.
Konstanterhaltung der Röhren VI 45.
Kontentivvorrichtung V3 159.
Kontrakturen d. Hüftgelenks A 12 22.
Kontrastintensität d. Röntgenstrahlen III 124.
Kopfaufnahmen IV 99.
— Aufnahmestuhl VI 86.
Kopfhalter AST 190.
Kopfskelett, fötal A 1 20.
Kopf, stereoskop. Untersuchung AST 417.
Kopftechnik AST 186.
Koronararterien, Jamin und Merkel XI 59.
— Injektionen XI 66.
Koronarsklerose AST 319.
Körperhöhlen II 71.
Körpermittellinie, Übertragung in das Orthoröntgenogramm IX 208
Körperstrahlungen, aktive VII 347.
Korset und somatische Verhältnisse VII 348.
Korrektur schlecht geheilter Frakturen VII 186.
Kostenberechnung der Röhrenleistungen AST 55.
Kotstein IX 66, AST 288.
Kraftlinien, magnetische I 210, II 166.
Krankenhäuser und Röntgeninstitute AST 209.
Krankenkassen VIII 283.
Krankheiten, innere I 107.
Krebs, der Wirbelsäule III 35.
Kretinen, Kretinoide, Entwickelung des Skelettes III 18, 48, 87.
Kretinismus I 4, XI 12, A 11 46, A 12, 33.
Kreuzbeinfrakturen X 117.
Kreuzbeintechnik AST 237.
Kreuzbein, Verletzungen IX 175, X 273, VI 95.
Krieg, griechisch-türkischer I 95.
Kriegsapparate A 7 10.
— Sanitas VII 283.
Kriegschirurgie I 107, 163, IV 192, 195, VI 264. X 63, A 7 4.
— Diagnostik IX 215.
— und R.-Verfahren A 7 1.
— und R.-Strahlen AST 122.
Kryoskopie A 10 20.
Kryptoskop I 105, VII 38.
Kugel im Gehirn III 195.
— im Schädel III 81, 195.
Kugelextraktion III 162.
Kupfersplitter im Auge IV 239.
Kurpfuscher VII 165.
Kyphosis auf syphilitischer Basis A 14 13.

Lagerung der Kranken I 45, 121, V 275, AST 90.
Landarzt u. Röntgenpraxis AST 120.
Landpraxis, Röntgenstrahlen V 275.
Längenmasse der ossifiz. Diaphyse A 1 45.
Laryngologie I 59, 110.
Larynx IV 195.
Larynxknorpel I 64.
Larynxphotographie I 200.
Lebensdauer der Röhren AST 54.
Leberabszess IV 140.
Leberrand, Verschieblichkeit II 194.
Leberwirkung X 383.
Lecithin VIII 448.
— bestrahltes IX 76.
— oxydiertes IX 74.
Lehrinstitute AST 125, 127.
Leichenröntgenographie I 107.
Leidenfrostsches Phänomen AST 53.
Leistungsfähigkeit, Grenzen derselben I 65, 89.
Leiter, gasförmige XI 301.
Leitungsschema für elektrolytische Unterbrecher III 117.
Lendenrippen IX 68, AST 214.

Lendenwirbel-Kreuzbein XI 293.
Lendenwirbelfraktur IX 68.
Lendenwirbelsäule, Aufnahmetechnik VII 26, AST 217.
Lendenwirbelsäule, Luxation XI 207.
— Perspektive AST 220.
— Verletzungen IX 175.
Lepra IV 36.
— nervorum IX 9.
— tuberosa X 279.
Leuchtfähigkeit lebender Wesen IX 362.
Leuchtschirme X 195, AST 178.
— Braunfärbung IX 218.
Licht, Elektrizität und X-Strahlen II 147.
— und Fermente X 63.
— positives XI 225.
— rotes, Wirkung auf die Platte VI 91.
— Über sichtbares u. unsichtbares II 157.
— ultraviolettes VI 105.
Lichtachse AST 77.
Lichtempfindlichkeit der Netzhaut AST 321.
— Lichtintensität I 118.
Lichtkasten XI 227, siehe auch Negativbühne.
Lichtleitung I 116.
Lichtstrahlen, konzentrierte, chemische I 199.
Lisfranc-Gelenk AST 256.
Lithopädium IV 115, AST 229.
Litteratur VI 18, 27.
— englische II 232.
— französische I 159, II 86, 70.
Littlesche Krankheit XI 186.
Lobärpneumonie A 6 115.
Lochkamerauntersuchung VI 184.
Loison, Les Rayons de Roentgen VIII 446.
Lokalisation I 86, 87, 87, 101, 106, 155 200, 244, II 43, 54, III 23, 86, 165, 167, 168, 197, IV 104, V 270, 275, VI 103, VII 177, X 258, XI 214, 219, 281, 290.
— von Fremdkörpern IV 81, V 3 169.
— von Geschossen im Schädel II 12.
— stereoskopische IX 225.
— von intercraniellen Tumoren AST 189.
Lokalisator aus Bleiglas XI 360.
Lokalisationsapparat I 196.
London Hospital, Einrichtung X 68.
Lues V 3 154, VI 247.
— hereditaria XI 82, 129, 135.
— der Knochen XI 64.
— des Trochanter major AST 237.
Lufteinblasung i. d. Rectum AST 238.
Luftröhre normal A 6 44.
Luftzuführung, selbsttät., zu Röhren XI 302.
Lumière Platten u. Films AST 310.
Luminiscenz I 209.
Lungen, normal A 6 55.
— pathologisch. A 6 62, 78.
Lungen- u. Halserkrankung II 119.
Lungenabszess X 64.
— nach Ruhr XI 198.
Lungenaufnahmen I 99, AST 309.
Lungenblähung A 6 89.
Lungenbrand VI 61.
Lungencarcinom, Diagnostik, IX 369.
Lungenchirurgie V 267.
Lungendiagnostik I 127, V 3 85.
Lungendrüsentuberkulose VI 98, X 59, KL.
Lungengangrän II 76, X 66, XI 293,
Lungenhernie IX 76.
Lungenkrankheiten IX 78.
— Röntgenographie ders. IV 41.
Lungenschatten A 6 66.
— topische Diagnostik A 6 72.
Lungenschrumpfung IV 140.
Lungenspitzen XI 294, 374, AST 312.
Lungenspitzentuberkulose IX 81, X 182.
Lungentuberkulose VI 272, VII 50, IX 368, XI 370, VI 104, V 2 86.
— Darstellbarkeit V 193.
— Diagnostik VII 1, 281, IX 297, 298, X 385.
— Frühdiagnose XI 67.
— geheilte X 123.
Lungenuntersuchungen IX 366, XI 65.
Lungen- u. Zwerchfell (Varnier) X 60.
Luxationen I 34, 35, 37, 38, 66, 101, 105, 106, 107, 108, II 71, III 5, IV 102, V 167.
Luxation des Atlas II 93.
Luxatio axillaris II 43.
— carpi ad volam VI 191.
— carpo-metacarpea VI 169.
— cox. cong. III 196, IV 98, 139, 188, 189, 190, 266, V 312, VI 274, VII 114, 228, X 305, A 8 42, AST 226.
— — u. Durchleuchtung AST 326.
— — Technik AST 229.
Luxationen des Ellenbogens III 8, 85, 228, IV 177.
Luxatio femoris IX 193.
— — infraglen. III 186.
Luxation im Chopartschen Gelenk VIII 290.
— des interphalangeal. Gelenks A 5 6.
— der Hand VII 46, 224.
— des Hüftgelenks VII 211.
— — angeborene A 3 1.
— — — Entstehung A 3 2.
— — — Reposition ders. A 3 12.
— — — Richtung ders. A 3 3.
— — — unvollständige A 3 7.
— — — Veränderungen am Becken A 3 11.
— — am Kopf u. Femurende A 3 8.
Luxatio humeri III 225, AST 325.
Luxation im Intercarpalgelenk A 5 6.
— angeborene, Kniegelenk A 8 52.
— im Metacarpophalangealgelenk A 5 6.
Luxatio obturatoria III 85.
Luxation des os lunatum I 198, II 218.
— des Radiusköpfchens A 5 25.
— der Schulter, kongenitale VII 183.
— Sesambein I 205, VIII 293.
— kongenitale des Talus VI 165.
Lymphangiom VI 242.
Lymphdrüsen, intrathorakale IX 363, KL.
Lymphsystem, Darstellung III 229.

Magen VIII 282.
— Form und Lage II 163.
— Normalbild A 15 15, 17, 20, 21, 27, 28, 29.
— resezierter A 15 28.
— Stierhornform A 15 28.
— Typus Holzknecht A 15 15, 16.
— — Rieder A 15 15, 16, 23.
Magenaufnahme A 15 8, 13, 14.
Magenblase IX 68, A 15 11, 16, AST 328.
Magendurchleuchtung AST 328, III 34, A 15 8, 10.
Magencarcinom, Diagnostik IX 402.
Magenchemismus A 15 10.
Magendarmkanal IX 216.
— Topographie, Verdauung VIII 240.
Magendarmuntersuchung VII 167, IX 297, 365, 410, XI 369.
Magendiagnose XI 296, XI 300.
Magendiagnostik V 3 73
Magenektasie I 197.
Magenerkrankung I 101, 103, 128, 203, V 295, X 373, VI 66.
Magenerweiterung A 15 20, 22, 23, 25.
Magenfunktion X 304.
— motorische A 15 10, 18.
Magengeschwür X 373, XI 220.
Magengrenze I 37, IV 192, IX 303, X 255.
— orthodiagrapische Priorität AST 328.
Magenlage A 15 15, 16.
Magenröntgenoskopie IX 360.
Magenröntgenographie III 83.
Magenröntgenogramme A 15 8, 9, 11, 25.
Magensonde für Röntgenzwecke XI 368.
Magenstenose A 15 9, 19.
Magentätigkeit A 15 18.
Magentumoren A 15 8, 9.
— maligne A 15 24, 25, 34.
Magenuntersuchungen VIII 133, 455, IX 68, 76, 151, 368, X 259, 260, XI 47, 65, 291, 300, 370, A 15 9.
Magnet, Feld III 126.
Magnetextraktionen von Fremdkörpern AST 422.
Magnetoperationen IV 268.
Makrokephalie A 11 40.
Malleolenverletzung VI 64.
Mal perforant II 190, X 189.
Mamillenübertragung in das Orthoröntgenogramm IX 208.
Mammacarcinom X 252.
Mamillenabstand AST 379.
Mantelgeschosse A 7 61.
Manuel pratique de Radiologie medicale (Dupont) XI 61.
Marie und Ribaut, Röhrenverschiebung AST 410.
Marienglasregulierung AST 48.
Marschgeschwulst IV 105.
Maschinen, statische IV 97, 98.
Masernosteomyelitis VI 93.
Mäusecarcinom VIII 60.
Mawson Lantern Plate AST 159.
Mediastinaldrüsen V 267.
Mediastinalgeschwülste, Diagnostik VI 270, IX 366, X 20, A 6 178.
Mediastinum IV 101.
Medicamente I 37.
Medizin, gerichtliche I 158, III 151.
— innere, Bedeutung für dieselbe I 87, 104.
Medizin, innere IV 190, 192, VI 267, IX 214, AST 327, VI 43.
Meniskusverletzungen X 350, AST 247.
Menstruation, physiologische Wirkung VIII 284.

Messapparat III 193.
— (Hoffmann) I 197.
Messinstrumente IX 146.
Messerklinge i. Wirbelkanal VII 177.
Messung des Beckens X 375.
Messung d. Röntgenstrahlen IX 222.
— stereoskopische IX 225, X 309.
Messverfahren, stereoskopisches XI 123.
Metacarpalfissur VIII 311.
Metacarpalfraktur IV 143, A5 7.
— Verschmelzung A2 30.
Metacarpus, Pseudarthrose VIII 141.
Metakarpophalangealgelenk, Luxation A5 6.
Metalle II 73.
Metallbleche, Strahlendurchgang XI 137.
Metallspektrum IX 361.
Metallzerstäubung in der Röhre AST 29, 50.
Metatarsalgie V 272.
Metatarsen, Aufnahmetechnik AST 253.
Metatars, Fraktur IV 196.
Meteorismus und Kreislauf IX 404.
Methode, neue d. Diagraphie II 178.
Methodik und Technik I 36, 39, 41, 75, 89, 94, 97.
Methoden zur Herstellung stereoskopischer Bilder IV 16, siehe auch Stereoskopie.
Metroröntgenographie V 270.
Mikrokephalie A11 38.
Mikromelie A11 46.
Militärärztliches IV 102.
Milliampèrmeter IX 146.
Milzveränderungen VII 161, 287.
Mineralien, Fluoreszenz VI 331.
— uranhaltige IX 221.
Mineralwasser, Radioaktivität X 190, 254.
Missbildungen II 42, III 35, 150, 227, IV 197, 289, IX 351.
— obere Extremität III 155.
— der Hand I 84, 36, 37, II 72, VI 89.
— Litteratur A8 62.
— Schädelbasis A11 34.
— tierische VI 121.
Mitteilungen, röntgenoskopische I 197.
Mittelfussfrakturen V 315.
Mittelfussknochen I 201.
Mittelfussknochenbrüche VI 245, VII 47.
Mittelfussknochen, Entwickelung A9b 2.
Mittelhandknochen I 201.
Mittelhandfrakturen V 314.
Mitralfehler VII 156.
Moeller-Barlowsche Krankheit VII 231, 291, X 1.
Momentaufnahmen III 35, 36, 100, IV 191, IX 73, AST 42,
Monarthritis III 195.
— genu rheumatica III 81.
Mongolismus XI 12, A11 46.
Monobloc-Accumulator VI 105.
Moserstrahlen IX 362.
Motilität (Magen) XI 222.
Motilitätsprüfung des Magens XI 47.
Mumie VII 159, VIII 133, VI 118.
Mundhöhle V3 64.
— Aufnahmetechnik AST 196.
Münzen, verschluckte IX 146.
Murphyknopf I 101.
Museum (Röntgenmuseum) V3 13, 30.
Muskelknochenbildung X 249.
Muskeltrichinen I 243, II 119.
Musterinstitut für Röntgenforschung AST 127.
Myasthenia gravis (Herz) X 257.
Myelom X 119.
Myeloma multiplex VII 41.
Mykosis fungoides VII 41, XI 66.
Myositis ossificans I 179, 198 III 39. IV 190, V 145, VI 166, 260, VII 165, 222, 225, VIII 282, XI 62, 230, V3 152.
— — Litteratur XI 258.
— — progressiva II 159.
Myxödem II 72, 194, IX 32, XI 12, 134, A12 33.
Myxödema infantile IV 136.

Nachfarben, Erzeugung derselben durch Röntgenstrahlen VI 164.
Nadel, verschluckte III 195.
Nagelveränderungen IX 362.
Nähte, Schädel- A11 61.
Narkoseuntersuchungen AST 230.
Nase, Hobelung derselben VIII 47.
— und Nebenhöhlen, syphilitische Erkrankung A14 10, 11.
Natur, der R.-Str. II 144.
Nauheimer Quelle, Radioaktive Substanz VIII 63.
Navikularfraktur IX 66, 67, XI 135.
Navikulare (Luxation) XI 219.
Nebenhöhlen V 147, XI 299.
Nebenhöhlenerkrankungen V 70.
Nebenhöhlenröntgenologie XI 367.
Nebenräume, nasale VI 79, 126, 191.
Neesen, Kathodenstrahlen VII 347.
Negativbühne XI 311, AST 154, 155.
Neigungswinkel A12 28.
Nephrektomierte Tiere, Bestrahlung XI 130.
Nervus ulnaris, Drucklähmung VIII 285.
Netzhaut (Finsen-Röntgen-Radium) VIII 63.
— Lichtempfindlichkeit AST 321.
Netztumor II 77.
Neubildungen II 118.
— Diagnostik V 273.
— Lungen A6 115.
Neuerungen, technische IV 266, VI 95.
Neuralgien III 226.
Neurologie XI 298.
— und Röntgenstrahlen, Fürnrohr XI 126.
Nierenbecken mit Collargolfüllung IX 365.
Nierenblutungen AST 291.
Nierendarstellung AST 292.
Nierendiagnostik III 196, V3 90.
Nierenröntgenographie I 101, 129.
Nierenerkrankungen VI 242, X 375.
Nierenkrebs X 380.
Nierensteine II 163, 193, 197, III 158, IV 190, 192, 196, 236, V 265, 275, 312, VI 104, 113, VII 49, 219, 223, 230, 282, VIII 132, 133, 295, IX 64, 79, 81, 405, X 248, 374, 375, 387, XI 292, VI 73, 78, 81. 88, 118, V3 90, AST 250.
— Analyse A10 8.
Nierensteine verschiedener Arten, Casuistik A10 29.
— Bildkritik AST 285.
— Differentialdiagnose A10 10.
— zweifelhafte Fälle und Casuistik AST 286.
— stereoskopisch AST 419.
— Aufnahmetechnik III 35, 210, 211, 214, 215, 216, VII 28, VIII 132, X 72, XI 299, A10 1, AST 280,
Nieren und Blasensteine II 115.
Nierensteinblende V 265.
Nierensteindiagnostik V 116, XI 299.
Nierensteinfehlerquellen X 380.
Nierensteinnachweis IV 118, V 157, 301, VI 263, VII 192, 287, X 352.
Nomenklatur I 81, 116, 142, VI 255, V2 19, 22.
— der Röntgenologie VIII 413.
Normalstrahl IV 101.
Normalmasse des Herzens AST 385.
Normalnegative AST 134.
N-Strahlen VIII 129, 133.

Oberarmcyste XI 216.
Oberflächenelektrizität der Röhren IX 304.
Oberkiefer, Aufnahmetechnik AST 196, 200, 239.
Oberkieferleiden V2 45.
Oberschenkel: Amputation, fötale desselben A12 31.
— Enchondrom desselben A12 94.
Oberschenkeldefekt VI 206, VIII 268.
— Defektanomalien A12 31.
— Deformationen A12 91.
Oberschenkelfraktur, angeborene III 195.
Ödem der Füsse II 36, 43.
— hartes, des Handrückens VII 217.
— traumat., d. Handrückens VII 211.
Odontom VI 103, IX 411.
Ohrenheilkunde XI 367.
Ohrmuschel, Verknöcherung III 37.
Olecranonfraktur IV 264, A5 28.
Onychie IX 306.
Operationen in Röntgenbeleuchtung VII 216, 349, VIII 62, AST 341.
Operationstisch VIII 344.
— röntgenologischer VII 216.
Ophthalmologie VI 209.
Optik des Röntgenogramms V 235.
Orbita, Fremdkörper AST 189.
— stereoskop. AST 193.
Orbita, Tumoren AST 194.
Organe, blutbildende X 299.
— innere I 68, 102, 106, 108.
— — Wirkung von Röntgen- und Radiumstrahlen auf dieselben VII 287, 322.
Organschatten I 37.
Organumgrenzungen VII 214.
Orthodiagraphie V 265, VI 266, VII 47, 169, 212, 288, VIII 59, 62, XI 308, V2 107, 109, siehe auch Orthoröntgenograph.
— nach Levy-Dorn VIII 123.
— vertikaler XI 357.
— (Francke) X 297.
— des Herzens V 267, VII 169.
Orthodiagraphische Darstellung der Magengrenze AST 328.
— Praxis (Franze) X 188.

Orthodiaskopie IX 407, X 259.
Orthopädie VIII 293, 331, IX 73, VI 51.
— Diagnostik IX 215.
Orthopädische Klinik V 145.
— Untersuchungen VI 49.
Orthophotographie XI 99, XI 128, V2 109, V3 146.
— nach Immelmann IX 75, nach Albers-Schönberg IX 389, XI 287, nach Haenisch IX 394, V3 149.
— des Herzens VI 215.
Orthoröntgenograph AST 114, siehe auch Orthodiagraphie.
Orthoröntgenographie IX 145, 217, 363, 379, 381, 389, 394, X 64, 65, 114, 121, 377, AST 348, 352, 353, 354, 355, 359, 361, 364, 370, 373, 382, 383, 384, 389, 390, 391.
— bei Radfahrern XI 128.
— Technik IX 208.
Os coccygis Ossificationen A13 36.
Os intermedium VI 244, VII 47.
Os intermedium cruris II 100.
Os intermetatarseum A9b 7.
Os lunatum VIII 62.
Os naviculare-Fraktur VII 156, XI 291.
Os naviculare Tuberc.-Fraktur XI 213.
Os naviculare, Subluxation X 305.
Os penis VII 125, 208.
Os peroneum A9b 7.
Os tibiale externum A9b 6.
Os trapez., Frakt. XI 371.
Os trigonum A9b 6.
Os Vesalianum VIII 288, 413.
Osmoregulierung IX 145, AST 49.
Ösophagus I 100, 101.
Ösophaguscarcinom VI 195, 272, A6 197.
Ösophagusdarstellung V 8.
Ösophagusdivertikel I 197, II 40, X 62, XI 66, 129, A6 194, A15 14, 27.
Ösophaguserweiterung II 72, A6 193.
Ösophagus, Fremdkörper V 11.
— — (Henrard) X 373.
Ösophagus, normal A6 181.
— pathologisch A6 184.
— Stenose IV 138.
— u. seine Aufnahmetechnik AST 320, 322, 339.
Ösophagusuntersuchung X 122, 253, XI 66.
Ossifikationsvorgänge I 34, 37, 104, 105, 158.
Ossifikation der Hand II 118.
Osteoarthritis deformans VI 138, A12 28 u. 75ff
— Coxae XI 120.
— Hüftgelenk IX 404.
Osteoarthropathie IX 212.
— hypertrophiante II 60, V 311, A12 44.
Osteochondritis, neonatorum A12 49.
— syphilitica IV 247.
Osteochondroma, femoris IX 193.
Osteogenese IV 102.
Osteogenesis imperfecta XI 12, A12 32.
Osteome IV 141, V 144, 267, VI 114, VIII 132, A12 97 u. 114.
Osteom im Musculus brach. IV 257.
— d. fascia cruralis IV 238.
Osteom, intramuskulär VII 165.
Osteome, traumatische X 374.
Osteomalacie I 103, IV 191, V 201, 269, 327, IX 109, A12 40, VI 55, 109, V2 49.
Osteomalacia, virilis X 240.
Osteomyelitis I 35, 67, 101, III 16, 149, 162, 230, IV 192, A12 52, AST 236, 239.
— akute IX 106.
— gummosa A12 48.
— Pathologie u. Diagnostik A16 40.
Osteopathie VIII 284.
Osteoperiostitis, toxigene A12 45.
Osteoplastik VII 211.
Osteoporosis syphilitica A14 3, 4, 6, 13.
Osteopsatyrosis V 269, VI 273.
— syphilitica A14 4, 9, 30.
Osteosarcom III 199.
— der Lungen, Nachweis II 40.
Osteosklerosis, syphilitica A14 3.
Osteotomie A12 92.
Osteotrophie traumatique III 148.
Ostitis deformans VIII 420, IX 216.
— fibrosa IX 317, XI 129.
— et osteomyelitis syphilitica diffusa A14 4, 19, 20.
— — gummosa A14 4—6, 20.
Ovarien, Atrophie IX 221.
— Bestrahlung IX 80.
— Einwirkung IX 75, 362, X 298, 377.
Ozongewinnung IX 362.

Pachytrop AST 12.
Pagetsche Krankheit V3 120, VII 157, 211, X 252.
Papiere, photographische I 122.
Panaritien VI 245.
Paralyse IV 141.
Pasche, Röntgentechnik VII 154.
Patella cubiti VII 46.
— Entwickelung A9b 4.
— Studien V 362.
— Verletzg., Missbildg., Entwicklg. V 265.
Patellardefekt VII 211.
Patellarfrakturen IV 142, X 373, XI 298.
Patienten, korpulente, Aufnahmetechnik X 196.
Penetrationskraft d. Strahlen AST 27.
Perforationen der Schädelknochen, syphilitische A14 10.
Pericarditis adhaesiva IX 196.
Periostabhebungen bei Frakturen V2 45.
Periostitis I 230.
— sekundäre, bei Gumma cutis A14 2, 15.
— bei Lepra IV 36.
— syphilitica A12 51.
— — gummosa A14 1, 3.
— — simplex A14 1, 2.
— tuberculosa A12 65.
Periröntgenographie VI 160.
Peristaltik des Magens A15 8, 9.
Peritonealtuberkulose IV 141.
Perlen, unechte I 202.
Perspektive VI 114, AST 105.
— der Röntgenbilder IV, 1, 6, 8.
Pes plano-valgus, Frühsymptom XI 452.
Pes valgus XI 135.
Pfanne A12 12ff.
— Entwickelung ders. A12 12.
— Frakturen ders. A12 104.
— Röntgenprojektionen ders. A12 10.
— Tränenfigur ders. A12 16ff.
Pfannenbrüche A12 104.
Pfannenfrakturen AST 236.
Pfannenwanderung A12 73.
Pflanzen, Beobachtungen an II 40.
— Wirkung auf dies. X 198.
Pflanzensamen, Wirkung auf dies. X 67.
Phalangealanlage, überschüss. II 61.
Phalangen d. Finger, Frakturen A51.
— Variationen A9b 7.
Phalangitis syphilit. IV 265.
Phlebolithen AST 302.
Phlegmonen der Hand IX 219.
Phosphatsteine IV 236.
Phosphoreszenz VI 105, IX 220, X 71.
Phokomelie II 190, VII 211, A8 22.
Photoaktivität X 62.
— des Blutes IX 299.
— der Gewebe IX 365.
Photochemie V 235.
Photographica II 42.
Photographien durchsägter syphilitischer Knochen A14 2.
Photographische Hilfsmittel II 41.
— Technik im Röntgenbetrieb AST 137.
Photographie, wissenschaftliche I 88.
— — Praktikum, Kaiserling II 44.
Photographische Wirkung III 64.
Photometrie I 204.
Phrenikuslähmung VI 104, IX 301.
Phthisiker Untersuchung AST 308.
Phthisis incipiens A6 106, cf. auch Lungen und Tuberkulose.
— pulmon. I 197, VII 114.
Physiologie des Gesanges II 164.
Physiologische Wirkung X 307.
Pied tabétique II 158.
Pistolenschüsse A7 109.
Plan eines Röntgeninstituts AST 116, 128.
Planta pedis, Einstellung AST 257.
Plastische Röntgenbilder X 46, 61, 116, 191, 192, 244, 247, 298, 301, 302, 371, XI 128, 353, siehe auch Röntgenbilder.
Platino-Cyanüre, Wirkg. d. Röntgenstrahlen auf dies. VIII 455.
Platinunterbrecher AST 1.
Platten I 78, 120, II 76, III 144, 229.
Plattenarchiv V 308.
Plattenbezeichnung X 242.
Plattendeutung III 228.
Plattenempfindlichkeit XI 291.
Plattenfehler X 247, AST 146, 147.
Plattenfrage XI 296.
Plattenkonsum AST 106.
Plattenkritik AST 147.
Plattenprüfung III 80.
Plattensammlung IX 216, AST 135.
Platten, Stellung der I 137.
Plattenschrank I 48.
Plattenverstärkung AST 157, 160.
Platten, Wirkung auf dies. XI 69.
Platzpatronenschüsse A7 110.
Pleura, normal A6 55.
— pathologisch A6 62, 78.
Pleuraadhäsionen, Diagnostik VII 265.
Pleurachirurgie IV 103.

Pleuritis A6 91.
— adhaesiva, Diagnostik VII 123.
— exsudativa IX 202.
— interlobaris XI 369.
Plexuslähmung, erbl. IX 301.
Pneumonie IV 103, V 276, X 362.
— lobäre A6 78.
— Lösungsvorgänge VIII 323.
— zentrale XI 375.
Pneumothorax I 104, A6 83, VII 21, VIII 138, 140, X 67, XI 375.
Polonium VIII 133, IX 305.
Polyarthritis deformans V 272, X 254.
Polycythämie IX 300.
Polydaktylie III 65, 228, IV 42, 117, 135, V 266, VI 208. XI 134, A2 25.
Polyneuritis mercurialis I 36.
Popliteaverkalkung AST 246.
Porencephalie VI 166.
Porteradiometre V1 157.
Positivverfahren AST 153.
Präzisionsaufnahmen V2 58.
Präzisionsuntersuchung III 198.
Praktischer Arzt u. Röntgentechnik X 70, AST 122.
Primärrollen AST 7.
— Windungszahl AST 12.
Processus anguli olecrani VIII 46.
— coronoid. ulnae Fract. A5 32.
— — Aufnahmetechnik AST 267.
— coracoideus, ostitis et periostitis syphilitica A14 5, 20.
— styloideus VII 100.
— vermiformis XI 356.
Projectile III 168, IV 92, 98.
— Lokalisation V1 61.
— im Schädel III 166, 169, 223.
Projectilextraktionen aus dem Gehirn VII 352.
Projection centrale I 136.
— parallele I 138.
— photographische I 198.
— im Röntgenverfahren IX 301.
Projectionen, verschiedene, des Thorax V 129.
Pseudarthrose IV 192.
— Tibia I 89.
— nach Tibiafraktur II 61.
Pulmonalarterie, Erweiterung ders. VI 49, VII 111.
Pulmonaldrüsen X 120, KL.
Pusey-Caldwell, Lehrbuch VIII 131.
Pyämie und Skelett IX 268,
Pyloruscarcinom A15 17, 24, 25, 33.
Pylorusstenose A15 13, 20, 23, 24, 25, 32.
Pylorusverlagerung A15 19, 29.
Pyopneumothorax II 44, 78, 80, 197, VI 214, VII 166.
Pyothorax II 197.

Quecksilber, Wirkung auf die Platte I 210.
Quecksilberdampflampe IX 221, 362.
Quecksilbermotorstiftunterbrecher, AST 136, 3.
Quecksilberstrahlunterbrecher (Drault) XI 301,
Quellen-Emanation X 306.

Radiguet; Nachruf IX 296.
Radioaktive Substanz XI 457.
Radioaktivität VII 215, 289, IX 213 220, 221, 222, 304, 305, 361.
Radioaktivität der Davoser Luft IX 314.
— d. Teplitz-Schönauer Urquelle XI 68.
— des Wassers X 121.
— lebender Wesen IX 362.
— Mineralien und Salze IX 364.
Radiogoniometer III 228.
Radiogramme, Reproduktion von VI 167.
Radiographie, direkte IV 101.
— und Röntgenskopie X 193.
Radiometer n. Sabouraud u. Noiré VIII 260.
Radiothorium IX 304.
Radium III 126, VI 105, VII 154, VIII 133, 236, 449, IX 213, 305, X 78, 305, 382, 383, XI 71, 72.
— und Bakterien IX 214.
— und Lecithin VIII 292.
— und Nervensystem VIII 290.
— Physiologie VIII 66.
— in Soolquellen VIII 451.
— Tierversuche VII 155.
— Versuche von Loridon VIII 131.
— Wirkung auf embryonale Entwickelungsvorgänge VIII 287.
— physiologische Wirkung VII 163.
— (Zeitschrift) IX 220.
Radiumbehälter f. Therapie VII 350.
Radiumbromür, Spektrum IX 364.
Radiumdermatitis VI 265.
Radiumforschung XI 376.
Radiumstrahlen III 163, VI 265.
— bakterientötende Wirkung VI 268.
Radiumwirkung IX 302.
— physiologische bei Tieren, Langdauerndes Experiment IX 364.
Radius, Defekt II 192, VII 222.
Radiusepiphyse, Entwickelung A9a 2, 8.
Radiusfissur IV 196.
Radiusfraktur III 122, 123, VI 214.
— oberes Ende A5 22.
Radiusköpfchen, Fraktur A5 23.
— Luxation A5 25.
Radiusluxation VIII 282.
Raggi dei Roentgen et loro pratiche applicazioni II 190.
Raynaudsche Krankheit V 274, X 65, X 116, 246, XI 220.
Reaktionsdruck d. Kathodenstrahlen II 160.
Rektumuntersuchung AST 238.
Recurrenslähmung III 159.
— bei Mitralstenose VI 167.
Reflexion der Kathodenstrahlen II 160, III 164.
— der Radiumstrahlen III 164.
— der Röntgenstrahlen I 147.
— diffuse II 38.
Regulierung, Röhre X 71, XI 226, AST 49, 54, 72.
Reproduktionen von Röntgenbildern IV 171.
Resectio cubiti IV 188.
Resonator, Grisson V3 179.
Resorption d. Humeruskopfes VI 243.
Resorptionsverhältnisse im Darm IV 239.
Respiration III 166.
Respirationsorgane I 108.
Retina, Empfindlichkeit derselben A12 4.
— Wirkung auf dieselbe II 43.
Revolverschüsse A7 107.
Rhachitis I 34, 38, II 76, 79, 119, V 144, XI 127, A12 35.
— congenita II 158.
— foetalis II 190, IV. 197.
Rheostat I 116.
Rhinochirurgie I 165.
Rhinolaryngologie II 164.
Rhinologie I 59, 110.
Richtungswinkel A12 28, 86.
Riesenwuchs II 76, 117, IV 188, VII 351, A12 34.
— partieller (untere Extremität) A8 39.
Rippen, fötal A1 19.
Rippenaplasie II 230.
Rippendefekt V2 87.
Rippe, Technik AST 209, 214.
Rissbrüche des Fersenbeins V 297.
Röhren I 43, 76, 100, 105, 118, 153, II 41, III 36, IV 104, V 275. IX 409, V2 30, AST 25.
— Abnützung V 71.
— Abnutzung derselben bei Benutzg. kleiner Induktoren AST 26, 56.
— -abstand I 120,
— alte, Behandlung derselben I 139.
— Ankaufsbedingungen AST 59.
— Aufbewahrung VII 133.
— Ausstellung 1908 V3 13, 30.
— (Bauer) V1 164, V2 93.
— Behandlung derselben I 139.
— Belastung AST 43
— beste, Preisbewerbung IV 234.
— Blendenstativ V2 77.
— Brennpunkt AST 36, 52.
— Brett VII 142.
— Constanz II 109.
— (Dampfstrahl) XI 72.
— Dauerröhre AST 57.
— Doppelregulierung AST 40.
— Drosselröhre AST 69.
— durch Osmose regulierbar II 41.
— Durchschlagen derselben AST 45.
— Einklemmung derselben AST 45.
— Einschaltung AST 30.
— Einsteller XI 119.
— Einstellung I 120, V2 73. AST 97.
— Elektrizitätsgesellschaft I 36.
— Erholung des Vacuum durch den Gebrauch II 68.
— Erwärmung, Walter V2 31.
— Erwärmung derselben XI 454.
— Fabrikation in England XI 138.
— Färbung VII 115.
— Fehler X 248.
— Fleckenringbildung AST 60.
— -format IX 407.
— Funkenlänge derselben I 84.
— Funkenqualität AST 32.
— -funktion IX 222.
— für Hohlorgane IX 306.
— für Nierensteine AST 44.
— für starke Beanspruchung II 222.
— für Therapie IV 97, VI 105, VII 101, XI 301, V1 156.
— für Trochoskop AST 347.
— für Vagina und Mund III 149.
— Geräusch derselben AST 60.
— Grundform derselben AST 26.
— Grunmach III 80, 83.
— Halbteilung AST 60.
— Haltbarkeit AST 54.
— -halter AST 97.
— Härtegrad AST 30, 42.

Röhren, harte und weiche I 142, AST 27.
— Härten derselben AST 58.
— Hartwerden derselben AST 31.
— Horizontalwasserkühlröhre AST 53.
— innere Vorgänge XI 1.
— Kabelzuführung AST 45.
— Knistern derselben AST 36.
— -knochen, fötal A 1 42.
— -knochen, kleine II 207.
— Knochen, stereoskopisch AST 420.
— Konstanz des Vakuum AST 54.
— Konstruktion XI 370.
— Konstruktion derselben AST 26.
— Kontraströhre AST 61, 62.
— Kostenberechnung der Expositionsminute AST 55.
— Kritik AST 179.
— Langdauernde Durchleuchtungen AST 54.
— Lagern hart gewordener Exemplare AST 46.
— Lebensdauer AST 54.
— Leidenfrostsches Phänomen AST 53.
— Leistungsprotokoll AST 60.
— Metallzerstäubung AST 29, 50.
— mit einstellbarem Brennpunkt VII 210.
— mit kleinem Induktor AST 34.
— mit konstanter Spülung AST 59.
— mit variabelem Härtegrad, Wehnelt VII 221.
— mit verstärkter Antikathode AST 61.
— mit Wasserkühlung III 143.
— (Müller) I 37, 178, III 143, AST 51.
— nach Gundelach AST 67, 69.
— nach Gundelach (Dessauer) VI 48.
— nach Hirschmann AST 63.
— nach Lyman Sayen AST 71.
— nach Max Levy AST 61.
— nach Müller AST 51.
— nach Queen AST 71.
— nach Swinton I 200.
— nach Walter III 143.
— nach Wiechmann AST 58.
— neue IX 219.
— Oberflächenelektrizität VII 221.
— Öffnungs- u. Schliessungsfunken AST 31.
— ohne Wasserkühlung AST 60, 61.
— Osmoregulierung AST 49.
— plötzliches Weichwerden alter Exemplare AST 58.
— Polyphosröhren AST 64, 66.
— Preisbewerbung IV 95.
— Primäre Stromspannung AST 32.
— Protokolle AST 60.
— Prüfung I 178.
— Qualität f. Durchleuchtung AST 330.
— Qualität für einzelne Körperteile AST 41.
— Reevakuierung AST 46.
— Regenerierung V 141, IX 216.
— — durch Erhitzen AST 46.
— regulierbare I 200, VI 230, AST 50.
— Regulierung aus der Entfernung AST 175, 177.
— Regulierung durch Erwärmung der Antikathode AST 49.
— Regulierung durch Wasserwechsel AST 54.
Röhren, Regulierung nach Queen AST 72.
— Reparatur VI 161.
— Rosenthal V2 82 AST 64.
— Schliessungsfunken AST 33.
— Schliessungslicht AST 29.
— schliessungslichtfrei nach Koch und Sterzel VIII 271.
— Selbstevakuierung AST 28.
— selbst zentrierend XI 209.
— -ständige Blende AST 104.
— Stehvermögen derselben AST 57.
— Strahlungsregion X 257, XI 340.
— Telephon IX 361.
— Teilung derselben I 139.
— Theorie VI 101, 113.
— Träger X 68.
— -typen IX 221.
— Überlastung derselben AST 43.
— und Funkenlänge AST 30.
— und Selbstinduktion AST 34, 60.
— unipolar IX 219.
— u. Unterbrecherstiftlänge AST 34.
— Vakuumregulierung AST 47.
— Ventilröhren AST 69.
— -verbrauch bei kleinen und grossen Induktoren VIII 441.
— Verfärbung d. Glaswand AST 29.
— Verhalten d. Qualität zur Funkenlänge, Selbstinduktion und Stiftlänge AST 41.
— Vernichtung unbrauchbarer Exemplare AST 45.
— Vorgänge in ders. XI 203, 361.
— Wasserkühlröhre AST 51.
— Wasserwechsel AST 58.
— (Wernicke) I 36.
— Wirkung der Entladungen auf dieselbe VI 155.
— (Zehnder) I 178.
— zum Einführen in Körperhöhlen AST 66.
Röntgenapparate, grosse und kleine VIII 49.
Röntgenapparat, Theorie desselben IV 257.
— für Kriegszwecke VII 223.
Röntgenapparatenschrank I 196.
Röntgen-Atlas IV 133.
Röntgenbilder, plastische X 46, 61, 116, 191, 192, 244, 247, XI 353, V2 74, V3 70, 125, siehe auch Plastische.
— Schattenbilder? XI 271.
Röntgenbild, Unregelmässigkeiten IV 241.
Röntgendurchleuchtung, stereoskopische V 197.
Röntgeneinrichtung, transportable I 196.
Röntgenelektrotechnik X 195.
Röntgenexpert als Sachverständiger XI 376.
Deutsche Röntgengesellschaft XI 289, V1 235, 243.
— Satzungen V2 1.
Röntgeninstitute AST 111.
— Einrichtung, Verwaltung, Dienst, Assistenz AST 119, 125.
— und Krankenhäuser AST 124.
— Rentabilität AST 121.
— des Krankenhauses St. Georg-Hamburg VIII 359.
Röntgeninstrumentarium für den Praktiker VII 150, 161.
Röntgeninventarium II 150.
Röntgenkurse IV 94, 182, 265.
Röntgenlaterne II 108.
Röntgenleuchter II 108.
Röntgenogramme, Deutung X 308.
Röntgenographie, métrique V2 33.
— (Schleussner) IX 142.
Röntgenologie, eine ärztliche Spezialwissenschaft VIII 291, IX 411.
— in Frankreich X 87.
— und nicht approbierte Personen X 381.
— a. d. Universitäten X 374.
Röntgenoskopie, Nebenapparate A6 8.
Röntgenpapier N. P. G. V2 89.
Röntgenplatten XI 133.
Röntgenpraxis, Ausübung derselben IX 147.
Röntgenreaktion VI 262.
Röntgenschädigungen, Innere Organe X 62.
Röntgenschriften I 200.
Röntgenschwestern AST 126.
Röntgenspezialisten in Krankenhäusern X 116.
Röntgenstation, fahrbar AST 122.
Röntgenstrahlen VII 347, X 385.
— Absorption I 241.
— u. Anatomie—u. Chirurgie IX 147.
— Ausbreitung I 82.
— Brechung I 241.
— Entstehung I 82.
— in den Kolonien, Fahrrad X 72.
— u. Geburtshilfe u. Gynäkologie IX 147.
— Geschwindigkeit IX 223.
— durch Gleichstrom III 200.
— und Gravidität XI 130.
— im Kriege IX 147.
— u. innere Medizin IX 147.
— u. Kinderheilmethode IX 148.
— Lehre von denselben XI 127.
— Manuali Hoepli II 190.
— Menge XI 227.
— Reflexion I 241.
— — diffuse I 85.
— Richtung XI 227.
— u. Sachverständiger VIII 288.
— senkrechter, Aufzeichnung mit demselben IV 44.
— Theorie XI 296.
— weiche IX 303.
— Wesen derselben II 1, VII 228.
— und Zahnheilkunde IX 148.
Röntgentechnik VII 154.
— Entwickelung ders. IX 216.
— Lehrbuch VI 238, IX 141.
Röntgentherapie X 377.
— Gottschalk XI 214.
Röntgentiefenmesser XI 281.
Röntgentisch V 354, XI 134.
Röntgenulcus X 253.
Röntgenuntersuchung, Lehrbuch, von Gocht II 45.
Röntgenvereinigungen V2 19, 23.
— Breslau V2 23.
Röntgenverfahren, Indikation im Kriege A7 47.
— Kritik und Ausgestaltung II 192.
Röntgenwirkung auf Raupen IX 362.
Röntgenographie, Nomenklatur II 138.
Rotaxunterbrecher XI 363, 456.
Rückenmarkskrankheiten VI 206.

Rückenwirbeldefekt XI 371.
Ruhmer, Funkeninduktoren VII 154.
Rumpfskelett A1 15.

Salzsäureprobe V3 68.
Sammlung V2 20, 23.
Sanduhrmagen III 158, XI 216, 312, A15 9, 17, 18, 19, 29, 30.
Sarkom des Femur III 196, A12 93.
— (Diagnose) AST 240.
— der Fibila VI 245.
— der Fussknochen III 35.
— (Knochen) Pathologie u. Diagnostik A16 20.
— Lendenwirbel IV 189.
Sattelnase, syphilitische A14 11.
Sauerstoff und Gelenke VI 161.
— und Cystoskopie XI 67.
Sauerstoffeinblasung der Gelenke IX 143, X 254, 350, XI 66, 217, AST 247.
Sauerstoffinsufflation in die Blase V3 64.
— im Knie (Todesfall usw.) V3 60.
Scalenphotometer I 44.
Scapula, Hochstand IV 236, V 314.
Schädel, Asymmetrie A11 43.
— fötal A1 20.
— Nähte u. Gefässfurchen A11 61.
Schädelaufnahmen III 230, VI 194, VI 118.
Schädelbasis VIII 136.
— axiale Aufnahme A11 15.
— schräge Aufnahme A11 17.
— Aufnahmetechnik A11 4.
— Embryo A1 69.
— Formanomalien A11 37.
— Frontalaufnahme A11 6.
— Grössenanomalien A11 37.
— Hyperostose A11 55.
— kindliche A11 30.
— Missbildung A11 34.
— normal A11 4, 5.
— Pathologie A11 33.
— sagittal A11 12.
— destruktive Veränderungen A11 49.
— Verletzungen A11 59.
Schädelchirurgie III 200.
Schädelcholesteatome IX 78.
Schädeldefekt X 192.
Schädelgruben, vordere, mittlere, hintere A11 6, 7, 8, 12, 13.
Schädelkrankheiten XI 215.
Schädelsarkom VII 113.
Schädelschüsse I 198, 242, 243.
Schädelsyphilis A14 9—10, AST 188.
Schädel, Technik AST 188, 194, 195.
Schädeluntersuchungen VI 47, VII 158.
Schädelverletzungen XI 129.
Schalenwippe II 104.
Schaltungsschema für Rheostat AST 13.
Schär, Therapie VII 285.
Schaukasten AST 156.
— Negativbühne VIII 121.
Schenkelhalsaufnahmen I 137.
Schenkelhalsbrüche VIII 237.
Schenkelhalsfraktur III 158, IV 239, A12 101ff., AST 233.
— Heilungsvorgänge X 82.
— beim Kinde VIII 135.
Schenkelkopf, Entwickelung A9b 4.
Schenkelkopf, Osteomyelitis AST 236.
Schiebeblende AST 80.
Schiff, Röntgentherapie VII 153.
Schilddrüse und Knochenbrüche VI 264.
Schirme und Schirmbetrachtungen I 36, 37, 39, 44, 77, 94, 100, 105, 121, 141, 154.
— Universaldurchleuchtungs- II 70.
— biegsam I 197, II 106.
Schirmblende AST 85.
Schirm, Fluorescenz II 41.
Schirmhalter XI 307.
Schirme im Munde I 200.
Schleifkontakte, Turbine AST 1, 136.
Schliessungsfunken AST 33.
Schliessungslicht V2 91, AST 29.
Schliessungsströme V 257, VI 99, XI 300.
Schlingakt VII 160.
Schlitzbinde VIII 347, AST 90.
Schluckakt, patholog. A6 47.
Schlüsselbein, Technik AST 269.
Schmidt, Kathodenstrahlen VII 288.
— Kompendium d. Röntgentherapie VIII 52.
Schräge Durchleuchtung V 11.
Schrägkopf VII 222.
Schrapnells A7 129.
Schrapnellwirkung A7 133.
Schrotkorn im Auge IV 239.
Schrotschüsse A7 111.
Schrotschuss, Auge VIII 135.
Schüller, Schädelbasis VIII 280.
Schulteraufnahmen VII 140.
Schulterblatt, Hochstand A2 1.
Schultergelenk, topogr. Anatomie A4b 5.
— Entwickelung A9a 13.
Schulterluxation I 94.
Schulter, Technik AST 261, 264.
Schulterverletzung VIII 59.
Schussfrakturen d. Röhrenknochen, Fussknochen, Schädel II 60.
Schussverletzungen I 37, 39, 71, 94, 99, 105, 242, 243, V 274, 275, 358, XI 130, A12 115.
— aller Art, Casuistik A7 158.
— der Wirbelsäule II 61.
— durch Armeegewehrgeschosse A7 73.
— Gehirn und Schädel II 191.
— Herzgegend II 117.
— Herz VI 164.
— im Chinakrieg VI 224.
— Schläfe V 264.
Schutz gegen Bestrahlungen VIII 291.
Schutzapparate IV 237, XI 302.
Schutzbrillen AST 180.
Schutzdecke gegen X-Strahlen II 44, 79.
Schutzhandschuhe AST 180.
Schutzhauben AST 180.
Schutzhaus AST 175.
Schutzkappe f. Röhren V2 84.
Schutzmasken VI 157.
Schutzmassregeln X 301.
Schutzschirm X 71.
Schutzschürzen AST 180.
Schutzvorkehrungen gegen Röntgenstrahlen I 197, 208, VI 235, 268, VII 144, 162, IX 145, 146, 217, X 62, 121, 182, XI 68, AST 115, 118, 121, 161, 175, 180, 183, 184, 185.
— für Durchleuchtungen AST 178.
— für die Haut VI 267.
— zum Orthoröntgenographen X 379, AST 375.
Schutzwand XI 308.
Schwangernuntersuchung AST 227.
Schwangerschaft, extrauterin AST 229.
Schwangerschaftswirkung X 382.
Sehnenrisse, Diagnostik VI 272.
Sekundärstrahlen III 163, VI 93, 153, VII 150, IX 217, A12 4 u. 6 ff.
— entogene u. ektogene AST 73.
— des Blei AST 90.
— und Blende AST 73, 89.
Sekundäraufnahmen I 37, 105, 181.
Sekundenuhr I 196.
Selbstevakuierung AST 28.
Selbstinduktion AST 6, 8, 9, 41.
— veränderliche V 1, 13, AST 7.
Selbstladepistole II 42.
Selbstladepistolenschüsse A7 108.
Selbstverstümmelung IX 205.
Selen III 125.
— Wirkung auf dasselbe VI 48.
Selenzellen V3 96.
Sensibilisation IX 220.
Sequester I 35, A12 48, 60, 65, 67.
— syphilitischer, im Femurkopf A14 8, 29.
Sequesterbildung, syphilitische A14 4, 8, 22.
Sesambein I 202.
— im Gastrocnemius VIII 288.
— des Fusses A9b 4, 5.
— Knie V 144.
— Kniegelenk III 188, A9b 8.
— abnormes (Kniegelenk) IV 59.
— über dem Olecranon VI 243.
Shepherdsche Fraktur II 100.
Sichtbarkeit der Röntgenstrahlen V 245, 311, VI 91.
Silbereosinplatte (Perutz) II 119.
Sirenenbildung A8 60, A12 32.
Situationsplan für Röntgeninstitute AST Anhang.
Situs viscerum transversus IX 403.
Situs transversus I 104, 243, II 232.
Sitzbeinfraktur IX 68.
Skelett, Entwickelung A1 12.
Skeletterkrankung, allgemeine (Albers-Schönberg) XI 261.
Skelett, häutiges A1 5.
— knorpeliges A1 5.
— Systemerkrankung A11 50.
Skelettbrüche, accessorische XI 371.
Sklerodermie u. Sklerodaktylie XI 293.
Skoliose III 196, 226, VII 222, X 344, V2 49.
— angeborene V 312, 315, XI 196.
— Diagnostik VIII 140.
— habituelle XI 24.
— Messung I 207.
Skiameter I 119.
Smiths Methode VII 212.
Sociales V2 20, 23.
Solarisation V 261.
Sonde, undurchlässige IX 365.
Sondierung der Stirnhöhle II 164.
Spaltarm XI 201.
Spaltblende nach Lepper XI 128, V3 183.
Spaltfuss I 207, III 179, VI 13, A8 35.
Spalthand I 206, VI 13, A2 33.

Spannung des Stromes AST 6, 10.
Spasmus glottidis VII 351.
Spätrachitis XI 371.
Spektrum der Röhre XI 227.
Speichelsteine AST 211.
Speiseröhrenerkrankung IX 401, XI 375.
Speiseröhrenerweiterung X 270, XI 222.
Spiegelablesung d. Härteskala X 298.
Spiralfrakturen VI 270.
Spina bifida occulta IV 210.
— isschii Fleck AST 303.
— ventosa I 108, 230.
Spitzenaffektion V3 85, siehe auch Lunge.
Spitzfuss V 144.
Splenomegalie IX 300.
Spondylarthritis ankylopoetica X 270.
Spondylitis III 149, XI 293, AST 213.
— deformans I 95, VII 51.
— traumatica II 87.
Spondylolisthesis V 266.
Spontanfraktur III 159, A12 63.
— Femurhals VIII 282.
— des Humerus VI 243.
— syphilitische A14 9, 30.
Spontanluxationen A12 109.
Sprengladung, Wirkung A7 124.
Sprengstücke, Wirkung A7 124.
Staatsanwaltschaft, Röntgenstrahlen vor derselben I 204.
Standentwickelung III 30, AST 156.
Star nach Bestrahlung IX 297.
Stark, Das Wesen der Kathoden u. Röntgenstrahlen VIII 51.
Stativblende AST 84.
Stativ für Therapie XI 221.
Stechow, Röntgenverfahren VII 107.
Steine im Wurmfortsatz X 217.
Steinnachweis VII 47, IX 366, siehe Nierensteine.
Steissbein, Technik AST 238.
Stellung der Mittelhandknochen beim Spreizen der Finger II 221.
Stereometer III 168.
Stereometrie X 108, V3 172.
Stereoskop, Bartholdy-Hildebrand-Walter AST 407.
— für grosse Bilder VI 18.
Stereoskopie I 101, III 167, 197, IV 1, 59, 97, 191, 192, 239, V 145, 197, 310, VI 163, 168, VIII 292, IX 225, 376, 398, X 108, 307, 309, XI 292, 293, A12 115, VI 217, V3 169.
— Atlas V 263.
Stereoskopie, Brille VII 134.
Stereoskopie, direkte VII 189.
— Einstellung der verschiedenen Gelenke AST 275, 410, 415, 417, 418, 419.
— Ellenbogen AST 275.
— Nachweis von Fremdkörpern AST 421, 422.
— der Nierensteine VI 214.
Stereokopische Platten, Entwickelung derselben AST 421.
Stereoskopie, Röntgenbilder III 165, 171.
Stereoskoptechnik VI 99, AST 412, 416, 420.
Stereoskopie der Zähne AST 208.
Sterilität IX 80, 306, X 122.
Sternoklavikulargelenk, Technik AST 216.
Sternum VI 109.
— gespaltenes III 195.
— Darstellung V 8.
— Technik AST 209, 214.
Stiedascher Spina ischii Fleck AST 303.
Stiftlänge AST 34.
— im Unterbrecher AST 9, 41.
Stimme und Sprache I 61, 89, 103.
Stirnhöhlen VI 112, VII 157.
— Technik AST 187.
Stirnhöhlenosteome VII 353.
Stirnhöhlensondierung I 59.
Stoffwechsel X 302.
Strahlen mit geringer Durchdringungsfähigkeit X 298.
— harte V3 110.
Strahlenfilter X 71, XI 224.
— aus Leder X 375.
Strahlenmessung III 227, 229.
Strahlenquelle, punktförmige I 171, 178.
Strahlenwirkung, biologische IX 144, X 62.
Strahlungsregionen, Röntgenröhre XI 340.
Stromarten der Grossstädte XI 458.
Ströme, elektrische durch Röntgenstrahlen I 209.
Stromquellen VII 220.
Stromspannung, primär AST 6, 10.
Stromzufuhr, Stromquelle AST 12.
Strukturbilder I 35, 37, 38, 57, 102, 197.
— von Knochen IX 219.
Strukturschärfe AST 106.
Struma IV 122, V3 124.
Struma, Diagnose IX 81.
— endothoracica VI 244.
Stück-Längsbruch der Knochenepiphyse III 174.
Stützapparat für Patienten V2 74.
Sublimat-Vorsichtsmassregeln, Vergiftung AST 150.
Subluxation des Kahnbeins IV 239.
Succussio Hypocratis VI 214.
Sulfitlauge AST 140, 145.
Supinationsstellung AST 253.
Symphyseotomie III 167.
Sympus apus IV 208.
Syncephalus tribrachius IV 207.
Sychondros. sacroiliac. AST 238.
Synostose der Wirbelsäule X 255.
Syringomyelie I 108, V 229.
Syndaktylie I 207, III 162, VI 212, VIII 135.
— und überschüssige Phalangealanlage II 61.
Synovitis tuberculosa A12 69.
Syphilis IV 192.
— der Knochen II 190, X 73, XI 449, A12 46ff.
— — Pathologie und Diagnostik A16 46.
— — und Sehnenscheiden II 182.
Syphilis Schädel AST 188.
— Trochanter major AST 287.
Syringomyelie II 41, 44, 72, 78, 158, A12 80, 103, 114.
System, Dessauer VI 157, 196, VIII 433, 440, 441, IX 48.
Tabes II 190, 231, V 265, 271, A12 80, 103, 114.
— Exostosen bei III 39.
— (Fraktur ossis ischii) X 77.
Tachometer I 196.
Talocruralgelenk, Technik AST 249.
Talus, Entwickelung A9b 3.
Talusverletzung VIII 59.
Tarsalia XI 371.
Täuschungen durch X-Strahlen II 79.
Technik I 34, 75, 100, 118, 123, II 106, 198, IV 99, 191, 193, 267, XI 297, VI 163.
— und Hilfsapparate II 41.
— (Büttner und Müller) III 80.
— der Entwickelung III 30, IX 149.
— Fortschritte der III 158.
— Neuerungen VI 145. 149.
— rechts und links der Platten III 17.
— der Röntgenographie mit Wehnelt III 140.
Technische Bemerkung III 197.
Technik, Verbesserung IV 101.
— zahnärztliche II 71.
Teleangiectasie II 159, VI 265
Teratologie I 158.
Tendinofascitis rheumatica X 255.
Tendovaginitis IV 193.
Teschinschüsse A7 110.
Teslaströme I 200.
Testobjekt, Hand AST 179.
Tetanus cordis VII 351.
Thaler, verschluckter III 196.
Theorie I 35, 114, 151.
— des Röntgenapparates IV 221.
Thoracoplastik VI 242.
Thorax, Fremdkörper AST 393.
— Röntgenogramme, stereoskopische IX 398.
— Röntgenographie A6 19.
— Röntgenoskopie A6 5.
Thoraxaffektionen IX 145.
Thoraxaufnahmen I 97, 157, VII 148, VIII 62, AST 303, 309, 348.
Thoraxbilder, frontal A6 36.
— normal A6 24.
— sagittal A6 26.
— — mit versch. Röhrenstellung A6 31.
— in den schrägen Durchmessern A6 39.
Thoraxdurchleuchtungen VI 115.
Thoraxerkrankungen IV 143, V 263.
— Casuistik A6 222.
Thoraxinhalt II 169.
— im Röntgenbild III 196.
Thoraxorgane V 264, VI 113.
Thoraxstereogramm X 188.
— (Köhler) Prioritätsfrage X 58.
Thoraxuntersuchungen 46, 49.
— Technik A6 5.
Thorium X 306, 383.
Thorverbindungen III 126.
Thränenfigur (Hüftgelenk) X 378.
— A12 16ff.
Thymusausschaltung VIII 286.
Tibiadefekt IX 273, X 378.
Tibia, Entwickelung A9b 3.
Tibiaepiphyse, Abriss IX 301.
Tibiale, externum XI 213, 289.
Tibialis postica Verkalkung AST 252.
Tibiaverletzung VII 47.

Tiefenbestimmung, orthodiagraphische VII 169.
Tiefenverteilung d. Strahlenwirkung VIII 191.
Tierische Gewebe u. Radium VIII 63.
Tierheilkunde V 1 70.
— Anwendung in der V 138.
Tierversuche mit R.-Strahlen, Milz VII 161.
Tischblende AST 76.
Totalempyem III 198.
Toxämie nach Röntgenbestrahlung X 121.
Trachea, Bronchien III 123.
— Darstellung IX 81.
— normal A 6 44.
— pathologische A 6 46.
Tracheauntersuchungen IX 366.
Tracheobronchialdrüse V 267.
Transactions of the American Röntgen Society 1904 IX 61.
Transformation der Röntgenstrahlen X 70.
Transparenzkasten AST 155.
Turbine (Unterbrecher) AST 1, 136.
Transplantation eines Metacarp III 158.
Transportabele Apparate AST 119, 122.
Transpositio viscerum V 1 209.
Trichosis lumbalis IV 220.
Trochanter Entwickelung A 9 b 4.
Trochanter major femoris, ostitis gummosa A 14 5, 20.
Trochanter major Lues AST 237.
Trochoskop VIII 172, XI 228, AST 340, 352.
— Abänderungen IX 59, XI 99.
Trochoskoptechnik AST 128, 136, 141, 342, 348, 349, 350, 351.
Trommelschlägel Finger II 40.
Trypanosomen, Bestrahlung X 260.
Tubenhalter XI 310.
Tuberkulose I 97, 101, 202, 242, IV 192.
— in Brandwunden III 218.
— Frühdiagnose V 1 106.
— der Fusswurzel II 159.
— Hand und Fuss I 56.
— Knochen und Gelenke I 66, 201, IX 410.
— der Knochen III 149, A 12 64.
— der Knochen, Pathologie und Diagnostik A 16 44.
Tuberkulöser Herd, Tibia II 61.
Tuberkulose der Lungen A 6 99.
— — Diagnose VII 227, X 69, siehe auch Lungen.
— der Lungenspitzen X 182.
Tuberc. ossis navicularis XI 288.
Tuberkulose peribronchiale XI 375.
— des Schenkelkopfes X 194.
— Wirkung auf dieselbe II 72.
Tuberculum majus Calcanei, Verletzung X 62.
Tumoren III 149, 166, 169.
Tumoren, Augenhöhle AST 188.
— der grossen und kleinen Curvatur A 15 25.
— der Hypophyse AST 188.
— der Knochen A 12 92.
— intercranielle AST 188.
— — Lokalisation derselben II 41, AST 189.
— intrathoracische IV 137.
— — Diagnostik VII 120.
Tumoren (Lunge) A 6 115.
— (Magen) I 108.
— (Mediastinum) I 127, A 6 178.
— des Oberschenkels VI 242.
— der Orbita AST 194.
Turbinenunterbrecher AST 1, 131.
— Ropiquet IX 407.
Typhus, Osteomyelitis bei demselben A 12 63.

Überexposition AST 148.
Ulnadiaphyse, Defekt der VI 243.
Ulnaepiphyse, Entwickelung A 9 a 2, 8.
Ulnarfraktur VIII 136.
Umformer AST 16.
Umwandelungen, radioaktive X 94.
Unfallchirurgie XI 220.
Unfallheilkunde I 51, 68, 90, 101, 109, 110, II 40.
— Diagnostik IX 216.
Unipolare Instrumente IX 79.
Universalapparat XI 129.
Universalblende X 377.
— (Brautlecht) X 287.
Universitätskliniken und Röntgenbetrieb AST 123.
Unterarmtechnik AST 276.
Unterbrecher I 42, II 76, 106, III 35, 228, IV 191, 264, VI 105, 114, VII 220, AST 1.
— (Boas) II 114.
— Centrifugen—Quecksilber II 187.
— (Deprez) I 117, 118.
— elektrolyt. V 275, VI 97.
— — seine Konstruktion und Anwendung III 115, 140, 168.
— — (Hirschmann) V 258.
— — (Wehnelt) II 181, 228.
— (Wehnelt) III 123, IV 46, V 1, 13, 64.
— — Patentierung V 162.
— elektrolyt., Technik IV 266.
— nach Foucault V 271.
— (Hirschmann) VII 160.
— von Huffel V 265.
— (Levy) I 196, 197, II 115.
— Reiniger, Gebbert & Schall VIII 48.
— (Ries) X 380.
— (Siemens & Halske) I 35.
— (Swinton) II 286.
Unterbrechungen, Zahl derselben I 118.
— skiametrische I 197.
Unterbrecherlose Betriebe V 2 79.
Unterexposition AST 148.
Unterkiefer, Struktur IX 78.
— Technik AST 19, 6.
Unterleibserkrankung XI 375.
Unterricht in der Röntgenologie XI 224.
Unterschenkelamputation, osteoplastische III 37.
Unterschenkelbrüche II 161.
Unterschenkel, Technik AST 248.
— Verletzung II 96.
Untersuchung des Mediastinum IV 141.
Untersuchungsstuhl nach Albers-Schönberg V 3 178.
— nach Biesalsky V 3 174.
— für Durchleuchtungen AST 339.
— (Kohl) XI 287.
Untersuchungstisch VI 114, AST 104.
— (Gilmer) Stegmann X 54.
— nach Holzknecht VIII 172.
— (Machol) X 117.
Uran III 196.
Uranium IX 361.
Uranschirm IV 189.
Uranverstärkung AST 157, 160.
Ureterbestimmung V 144.
Ureterenkatheter IX 306.
Ureterenkatheterismus X 122.
Ureterensonden IX 254, 255.
Ureterensondierung A 10 20, AST 297.
Ureterensteine IV 196, VIII 132, IX 254, 255, X 248, AST 301.
— Fehlerquellen V 2 46, AST 302.
— Technik II 118, VIII 132.
Uterus-Einwirkung X 377.
Uterus (gravider) I 109.
— (schwangerer) AST 227.
— u. Vagina didelphys VI 272.

Vakuumapparate VIII 58.
Vakuumregulierung AST 47, 48.
Vakuum der Röhre AST 34, 47.
Variationen, Fussskelett A 9 b 5, 7.
— der Phalangen A 9 b 7.
Vas deferens, Verkalkung V 3 157.
Vena cava descendens A 6 176.
Venensteine VII 353.
Ventilröhren AST 69, V 11.
Verbände, durchlässige bei Frakturen III 148.
Verbandstoffe I 37.
Verbildungen, extrauterine A 12 32.
Verbildungen der unteren Extremitäten VI 102.
Verdauungsstudien VI 252.
Verdoppelung der Finger A 2 31.
— der Kniescheibe A 8 25.
Verdunkelungsvorrichtung AST 115, 134, 154.
Verfärbung von Hühnerfedern X 298.
Vergrösserung mittels Röntgenstrahlen III 190.
Verhandlungen der amerikanischen Röntgengesellschaft X 371.
— der Deutschen Gesellschaft für Chirurgie X 372.
Verkalkung I 38.
— des Vas deferens V 3 157.
Verkrümmungen, osteomyelitische A 12 63.
Verletzung des Atlas X 62.
— des Ellenbogengelenkes II 174.
— durch Muskelzug II 43.
— kleiner Röhrenknochen II 207.
Verrenkungen, angeborene, untere Extremität A 8 42.
— willkürliche, des Oberarms V 314.
Verschleierung von Platten AST 148.
Verstärkung von Negativen AST 149, 160.
— — (Uran) AST 157, 160.
Verstärkungsschirm II 76.
Verstärkungsschirme und ihre Technik AST 309.
Verstäubung, kathodische, von Metallen in Gasen XI 373.
Versuchsanstalt AST 127.
Vertebralluxation V 316.
Virchow, Krankenhaus V 3 142.
Visceralskelett A 1 28.
Vitroses rigides AST 201.

Volkmann'sche Sprunggelenksmissbildung XI 136.
Vollgeschosse, Wirkung A 7 124.
Volontärärzte AST 126.
Volt, Anschluss AST 10, 110, 220.
Voltohm-Röhre, regulierbar VI 48.
Vorderarmfrakturen V 316.
Vorderarmbrüche V3 59.
Vorderarmknochen, Frakturen A 5 10.
Vorderarmluxation X 379.
Vorschaltwiderstände AST 6.
Vortrag, populärer II 79.

Wachskern beim Blasenstein XI 219.
Wachstumsanomalien X 255.
Wachstumshemmung VI 104.
Wachstumsstörungen VI 167, VIII 425, X 118, 121, V3 126.
— nach Polyarthritis VIII 284.
— nach Röntgenisierung X 255.
Wadenbeinbrüche XI 219.
Wagner, Röntgenröhre VII 210.
Walterschaltung XI 367, AST 3.
Wandarm (Gocht) AST 81.
Wandarmblende AST 81 388.
Wanderleber VII 350.
Wärmeerzeugung durch R.-Strahlen XI 226.
Waschapparat I 48.
Wasser, radioaktives X 189.
— u. Röntgenographie X 62, 63.
Wasserkühlung AST 51, 330. 347.
Wechselkassetten für Stereoskopie AST 408.
Wechselstromanlagen III 192, VIII 1, 287, AST 16, 17.
Wechselstromapparat V1 153.
Wechselstrom im Röntgenbetriebe VIII 194, 443, 446.
— Drosselzelle V 265.
— Einrichtung von Röntgenlaborator. III 115.
Weckuhr (Gocht) V1 197.
Wehneltunterbrecher AST 1, 4, 5, 17, 18, 20, 23.
Weichteilaufnahmen AST 308.
Weichteilschatten bei Beckenaufnahmen VIII 267.
Weichteiluntersuchung A 12 111.
Weichteilverminderung AST 101.
Wellenlänge der R.-Strahlen III 76.
Widerstandstische AST 1. 14. 15.
Williams, Symptom IX 81.
Winkelblende VIII 183.
Wirbeldefekt V2 87.
Wirbelerkrankung I 104, III 149, 229.
— bei Tabes VIII 135.
Wirbelfrakturen VIII 449, IX 66, V2 49.
Wirbelknochen, Syphilis A 14 11—13.
Wirbelkörper, Knochenpunkte, Entwickelung A 13 16.
Wirbelsäule I 111, VI 109.
Wirbelsäule, Diagnose XI 132.
— Entwickelung (Alexander) X 296.
— Entwickelung A 13 1.
— fötal A 1 15.
Wirbelsäule, Knochenherde AST 225.
Wirbelsäulenaufnahme IV 240, VII 139.
— bei Kindern AST 224.
Wirbelsäulenerkrankung und Verletzungen VI 165.
— VIII 63.
Wirbelsäulenfraktur VIII 282.
— stereoskop. AST 419.
Wirbelsäulenuntersuchung VI 47.
Wirbelsäulenveränderung bei Tabes V 265.
Wirbelsäulenverletzungen II 83, III 121, V1 95.
Wirbelsäulenversteifung X 261, XI 139.
— chron. ankylosierende VII 62.
Wirkung der X-Strahlen auf die Verdampfung und Abkühlung der Luft II 161.
— chem., d. X-Strahlen II 161, V 89.
Wismutaufschwemmung A 15 13.
Wismutbissen A 15 11, 16.
Wismutbrei AST 321, 328, 422.
Wismut, Dosierung, Magen-Darm XI 269.
Wismut A 15 13, 14.
Wismutmahlzeit A 15 11, 12, 13.
Wismutschädigungen AST 321, 422.
Wismuttechnik XI 290, XI 300, 313.
Wismutverfahren, Priorität XI 267.
Wurmfortsatz, Blutgefässversorgung IX 1.

Xanthinstein X 308, AST 281.

Zähne AST 196.
Zahnabscess AST 198.
Zahnaufnahmetechnik XI 299, AST 201, 203, 206, 208, 255, 258, V2 88.
Zahndefekt AST 197.
Zahnfilms AST 201.
Zahnfüllungen AST 199.
Zahnheilkunde III 81, IV 240, VI 105, 112, IX 69, 366, X 67, V1 69.
Zahnpulpa, Fremdkörper AST 199.
Zahnretention AST 197.
Zahnröhre VI 272.
Zahnröntgenographie III 15.
Zahnuntersuchung V 275, AST 326.
— Indikationen AST 192.
Zahnwechselanomalien AST 197.
Zahnwurzeln AST 197.
Zehen, Entwickelung A 9 b 2.
Zeichenebene f. Orthoröntgenographie XI 293.
— und Röntgenstrahlen VII 213.
Zentrierung AST 100.
Zerstäubung, kathodische IX 362.
Zersetzung, atomistische XI 373.
Ziegler, Lichtstrahlung d. Radiums VIII 236.
Zielmunitionsschüsse A 7 110.
Zink, Wirkung auf d. Platte I 210.
Zoologie I 203.
Zwerchfell V 314.
— normal A 6 198.
— pathologisch A 6 198.
Zwerchfellatmung VI 268.
Zwerchfellbewegung V 70, V1 211.
Zwerchfelldiagraphie I 109, 183.
Zwerchfell, Spasmus XI 374.
Zwergwuchs II 229, A 12 33.
— rachitischer II 48.
Zylinderblende AST 76, 99.

II. Therapie, Physiologie, Pathologie.

Acne IV 162, 190, XI 224.
— follicularis VI 208.
— rosacea VII 346.
— Therapie IX 218.
— vulgaris III 119, V 39.
— — Therapie VII 46.
Addison, Therapie IX 303.
Alopecie I 202.
Alopecia areata IV 191, 266, 267, VI 111, 243, VII 157, 345, XI 228.
Alopecia, Therapie VIII 283.
Alveolarpyorrhoe VII 354, VIII 129.
Anämie, perniciöse VIII 209, X 386.
— — Therapie IX 171, X 191, 259.
— splenica, Therapie IX 165.
Anatomie II 42, IX 212.
Angioma teleang. III 120.
Angiome, Therapie VII 286, IX 66.
Antikörper und R.-Strahlen XI 228.
Arthritis, deform., Therapie X 193.
— tuberkulose, Behandlung ders. mit R.-Str. VI 168.
Atrophie der Haut VII 348.
Arsonvalisation II 197.
Äsculin u. Finsen X 308.
Auge, Wirkung auf dasselbe I 207.
Augenerkrankungen, Behandlung ders. X 376.
Augenmedien, Durchlässigkeit ders. II 40.
Azoospermie AST 163.
Bäder, radiumhaltig XI 291.
Bakteriologisches IV 103.
Bakterien, Wirkung auf dieselben I 34, 203, 210, 242, II 40, III 83, VI 104, 267, X 67.
Bantische Krankheit X 120.
Bauchtumor VIII 285.
Basedow VIII 285, IX 75, 403, X 252, 253, XI 68, 290, 295.
— Therapie X 189, 254, 256, 302.
Becquerelstrahlen VI 267, 268.
— bakterienfeindlich IV 125.
— Hautwirkung V 63.
Bestrahlung, intratumoral XI 131.
Biologische Eigenschaften II 39, 40.
— Wirkungen XI 221, 290.

Blasentumor XI 300.
Blaufärbung d. Haut nach Bestrahlung VII 348.
Blaulichtbehandlung VI 208.
Bleiglaseinsätze f. Blenden AST 108.
Blendentechnik i. d. Therapie AST 108.
Blindheit I 106, 129.
Bluteinwirkung XI 133.
Bluterkrankungen, Therapie VIII 209.
Blutgefässe, Veränderung derselben III 119.
Blutkörperchen, Schwund ders. AST 163.
Blutzellenwirkung XI 263.
Botryomykose V3 142.
Brandmethoden VIII 53.
Bronchialasthma XI 290.
Bronchitis XI 290.
Brustkrebs, Behandlung IV 267, VI 211.
— Therapie X 375, siehe auch Carcinom u. Mamma.
Bubonenbestrahlung XI 375.
Bubo inguinalis VIII 139.
Bubonen, venerische, Therapie X 305, 306, XI 293.

Cancer V 274.
— Therapie V 271.
Cancroid V 37, VII 154, 156, XI 60.
— nach Bestrahlung AST 162.
— der Lippe, Therapie XI 128.
— der Nase VIII 448.
— und Radium X 259.
— — Therapie VIII 132, 288, IX 405.
— — mit Radium IX 221.
Canities VII 157.
— circumscripta VII 345.
Carbunkeltherapie VII 50.
Carcinom VI 110, VII 285, 346, X 383, 384.
— der Haut X 251.
— bei therap. Anwendung I 15.
Carcinoma mammae VIII 456, V1 188.
Carcinom der Wange VII 347.
Carcinombehandlung VI 210, 214, 242, XI 70.
— mit Radium VII 45, 352.
Carcinomtherapie V 313, 316, VI 112, 206, 273, VII 40, 41, 48, 49, 50, 114, 164, 211, 213, 218, 224, 226, 227, 228, 229, 230, VIII 65, 132, 138, 139, 292, 295, 367, IX 68, 142, 143, 152, 213, 300, X 68, 69, 122, 190, 297, 308, XI 128, 223, 297, VI 167, 175, 194, siehe auch Epitheliom u. Krebs.
— (Haut) IX 98, 212.
— mit Radium VIII 137, 454.
Caries, Therapie VIII 64.
Centriervorrichtung für Röhren VIII 63.
Chirurgie, Therapie V2 59.
Cholin u. Gravidität XI 130.
Cholinininjektionen IX 144.
Cholinwirkung XI 368.
Colitis, Therapie IX 218.
Collumutericarcinom, Therapie XI 225.
Comedones VII 346.
Condyloma VII 346.
Conjunctivitis II 118.
— follicularis IX 66.

Darmkrebs, Radium IX 362.
Dauerwirkung bei Therapie XI 224.
Dermatitis I 104, II 40, III 84, 151, IV 98, 195, VI 270, VII 113, VIII 58, 285, IX 80.
— der Hände AST 162, 164, 166.
— als Körperverletzung II 110.
— Therapie (Röntgen) VIII 38.
Dermatologie VIII 455.
Dermatomycosen III 121.
Dermatosen, Dariersche VIII 139.
Dermatotherapie I 89, 207, VI 114, VIII 93.
Dermolampe VII 131.
Diphtherie I 202.
Diphtherietoxin III 124.
Dosierung IX 145, 302, 385, 408, X 41, 194, 195, 197, 251, 304, 306, 375, 385, XI 1, 291, 297, V2 35, 38, V3 106, siehe auch Intensität u. Messung.
— (Franklin) X 382.
— Verfahren m. Bariumplatincyanür X 102.
Dosimeter (Kienböck) IX 276.
Drüsentuberkulose XI 223.
— Therapie IX 218, X 375.
Drüsentumoren, Therapie IX 70.

Eczema chronic. III 119, IV 157.
— dermatotherapeutische Anwendung der R.-Str. bei demselben II 16, 20.
Ekzem I 86, 101, II 76, 115, III 83, V 39, XI 60, 224.
— recidivierende X 306.
— Therapie IX 218.
Eiweissumsatz bei Basedow'scher Krankheit XI 68.
Elektr. Entladungen, Schädigungen AST 181.
Elektrostatik, Therapie V 63.
Elephantiasis, Therapie I 244.
Embryonenwirkung V3 129.
Endodiatherapie V1 170.
Eosinlichtbehandlung VIII 288.
Epheliden, Therapie VI 227.
Epilation II 117, III 83, 228.
Epilepsie, Therapie VIII 457.
Epithelioma IV 166, V 38, 266, 361, VII 346, X 383, XI 300.
— am Jochbogen VI 104.
Epitheliombehandlung VI 214.
— mit Radium VII 45, IX 222, XI 367.
Epitheliom der Orbita, Therapie VII 47.
— Therapie VI 266, VIII 133, IX 73, 305, 366, X 70, 300.
— — (Referat Schiff) X 225, siehe auch Carcinom.
— der Zunge VI 245.
Exanthem Röntgen III 168.

Fabrikanten, Schädigungen ders. AST 185.
Farbentransformationstherapie VIII 288.
Favus II 115, 228, III 109, IV 135, XI 60.
Favustherapie VII 44, X 188.
Fibrome des Uterus X 307.
Fibrosarkom VII 47.
Fingereiterung IX 77.
Fingernägelveränderungen VI 266.
Finsen IX 213, 220, XI 219.
Finsenlicht VIII 139.
Finsentherapie V 63, VII 287.
Fistelbehandlung IX 214.
Fluorescenz u. R.-Therapie IX 410.
Folliculitis VII 345.
— necroticans IV 135.
Franklinisation VII 157.
Frühreaktion VII 288, VIII 134, XI 375.
Fussgeschwulst, Therapie VII 165.

Gebärmutterblutungen XI 66.
Gebärmuttergeschwülste, Therapie VIII 134.
Gefässveränderungen II 199.
Gelenkkontrakturenbehandlung VII 350.
Gelenkrheumatismus II 227.
— Therapie X 191.
Gelenktuberkulose, Therapie IX 79.
Geschwülste XI 66.
— maligne, Therapie VI 213, X 258.
Geschwulsttherapie XI 132.
Gewebe, Einfluss auf lebende VI 213.
— tierische I 206.
Gicht, Therapie IX 34.
Gichtbehandlung VII 350.
Gonorrhoetherapie VII 165.
Gravidität XI 368.
Gumma VII 346.

Haar I 15, 102, 104, 109.
— Wirkung auf dieselben XI 350.
Haarausfall VIII 139, XI 289.
Haarbestrahlung XI 350.
Haarkrankheiten III 119.
Haarerkrankungen V 41.
— Therapie XI 134.
Halsdrüsentuberkulose, Therapie IX 405.
Hämoglobinwirkung XI 224.
Hautverbrennung AST 161.
Härteskala X 298.
Haustiere, Therapie V2 68.
Haut IV 136.
— gesunde, Bestrahlung derselben mit Radium VII 349.
Hautaffektionen I 37, 38, 39, 102, 104, 109, 111, 198, 202, 206, II 40, III 36, 84, 167, 219, 220, 224.
Hautcarcinome X 299.
— Therapie X 298, siehe auch Cancroide.
Hautgangrän I 243.
Hautkrankheiten III 84, 160, 197, 225, IV 79, 89, 95, 96, 97, 134, 182, 183, 189, 195, V 274, 312, VI 105, VII 160, IX 145, 363, 403, X 190, 306, V1 196.
— Therapie II 121, VI 270, VIII 61, 138, 139, 140, X 375, XI 132.
Hautrötung, primäre VI 234.
Hautsarcom, Therapie IX 212.
Hauttuberkulose III 119.
Hautveränderungen V 269.
— mit R.-Bestrahlung VII 225.
Haut, Verbrennung II 190, III 182, 185.
Hautwirkungen IV 138, VI 43.
— des Radium IX 362.
Heilungsvorgänge, Röntgenisierung XI 368.
Herpes tonsurans IV 235.
Herz, Beweglichkeit III 159.

Hirsities III 121.
Histologie d. lupösen Gewebes nach Röntgenbehandlung V 186.
— d. Röntgenulcera II 199.
— Röntgenwirkung auf die normale Haut VIII 97.
Hochfrequenz, Therapie VIII 138.
Hochfrequenzströme, Wirkung XI 376.
Hochgespannte Elektrizität, Therapie VI 51.
Hodenatrophie IX 78.
Hodenbestrahlung VIII 60, 114, 236.
Hoden, Wirkung auf dieselb. VII 335, IX 64, 80, 362, X 190, 381, XI 71.
Hodginsche Krankheit, Therapie IX 154, XI 69.
Hypertrichose I 244, II 194, 197, 235, III 119, IV 163, 195, V 274, VI 168, VII 345, 346, VIII 133, IX 146, XI 60.

Indikationen zur Röntgentherapie i. d. Dermatologie VIII 93.
Induktionsfunkenlicht, Therapie IV 125, V 57.
Intensität etc. V2 40.
Intensitätsmessungskommission V2 19. 22.
Intensitätsmessung XI 66, V3 15, 33, 96.
— Dosierung XI 71.
Intensive Strahlen für Therapie VIII 57.

Kathodenstrahlen, Lehre von dens. XI 127.
— Therapeutische Anwendung VII 289, VIII 57, VI 198.
Kehlkopfkrebs X 385.
Kehlkopftuberkulose u. Sonnenlicht X 256.
Keloidtherapie IX 405, XI 127.
Knochenbrüche, Therapie VIII 287.
Knochenmark, Leukämie, Therapie IX 302.
Knochensarcom VII 112.
Knochentuberkulose, Therapie VII 216.
Kontraktur XI 298.
Körperverletzung, fahrlässige II 110, VI 24.
Krebstherapie VI 209, X 189, 191.
— Gesichtshaut X 189, siehe auch Carcinom.
Kropf, Therapie IX 144, 146.

Lähmung nach Bestrahlung AST 163.
Lepra VII 45.
Lepraknoten VII 346.
Lepratherapie X 69.
Leukämie VIII 62, 134, 209, 376, 383, 448, 449, 450, 451, 452, IX 71, 72, 74, 76, 80, 145, 151, 152, 296, 297, 298, 299, 300, 302, 309, 410, X 189, 385, XI 290, 368, 371.
— Dauerheilung XI 367.
— Harnuntersuchung IX 366.
Leukämieserum X 191.
Leukämie, Stoffwechsel X 64.
— Therapie VII 288, VIII 289, IX 115, 144, 212, 213, 216, 217, X 61, 65, 190, 198, 298, 300, 308, XI 377.
— therap. Litteratur XI 432.
Leukämie, Wirkung auf Leukocyten X 191.
Leukocytose, experimentelle X 386.
Leukotoxin XI 130.
Leukotoxinbildung X 64, 254.
Lichen ruber VII 346.
Licht, konzentriertes VII 350.
Lichtbehandlung VII 354.
— ultraviolett IX 214.
Lichtgeneratoren, Therapie VI 51.
Lichtsalbenbehandlung IX 213.
Lichtstrahlen, ultra violett u. violett, Wirkung XI 370.
Lichttherapie V 268, VII 42, 43.
— Dreyer VII 221.
Lichtwirkung, bactericide VIII 450.
Lippenkrebs X 189.
Lipome, Therapie X 121.
Luftwege, Therapie X 255.
Lungenentzündung, Therapie X 191.
Lungentuberkulose, Diagnostik VIII 294.
— Therapie X 385.
Lupus I 15, 72, 101, 195, 198, 207, 242, 243, 244, II 20, 76, 114, 115, 120, 121, 140, 158, 159, 191, 197, 199, 236, III 13, 83, 119, 121, 160, 219, 220, 224, IV 136, 140, 148, 190, 193, 266, V 186, 266, 274, 275, VI 104, 112, 114, 162, VII 156, 167, 288, 346, VIII 139, 282, IX 152, 217, X 251, XI 70, 221, 222, 223, 290.
Lupus erythematodes II 117 135, III 119, IV 136, 154, V 37, VIII 133.
Lupus, Finsen IX 65.
— Heilstätte V 266.
— histologische Untersuchungen V 144.
— in der Nasenspitze IX 403.
— und Radium X 64.
— Scrophuloderm V 35.
— Therapie VI 166, 273, VII 49, 114, 213, 216, 221, 228, 354, VIII 64, 132, IX 298, X 303, 375, XI 217, 130, 132, V2 65.
— — Technik X 257.
— tumidus VI 243.
— vulgaris VII 131, IX 66.
Lymphadenom XI 375.
— Therapie VI 273.
Lymphämie IX 71.
Lymphdrüsentherapie X 189, 300.
Lymphomatose VIII 209, IX 363, X 373.
Lymphomatosis tuberculosa, Therapie IX 165.
Lymphome, maligne X 303.
— tuberkulöse, Therapie IX 305.
Lymphomtherapie XI 297.
Lymphosarkomatosis, Therapie IX 163, X 190, XI 130.
Lyssa IX 406, 407.

Malariatherapie X 386, XI 129.
Mammacarcinom VIII 282, 448.
— Therapie IX 64, 70, 406.
Mäusecarcinom, Radiumtherapie VII 289.
Mediastinalsarcom, Therapie X 250.
Mediastinaltumoren X 376, XI 294.
— Therapie IX 70, 170, X 122.
Melanosarcom, Therapie VI 274.
Menorrhagien bei Myomen X 378.
Menorrhagien (Myome) XI 66.
Messbestimmungen XI 73.
Messinstrumente, nach Schwarz X 251.
Messung der diagraph. Kraft der R.-Str. VIII 308.
Messverfahren X 299.
Messung mit Voltmeter XI 71.
Mikroorganismen, Patogene IV 195.
Mikuliczsche Krankheit X 291, 303.
Milzbehandlung XI 222.
Milzbestrahlung XI 134.
— isolierte XI 64.
Milztumoren, Therapie IX 169.
Multiplexverfahren X 224.
Muskelatrophie und undulierende Ströme XI 376.
Mycosis favosa VII 345.
— fungoides VII 346, 347, VIII 285, 295, X 121, 374.
— — Therapie X 191.
— tonsurans VII 345.
Myelom VIII 292.
Myome XI 66.

Nachbehandlung operierter Geschwülste X 258.
Narbentherapie IX 405.
Naevus I 15, 107, 109, VIII 139, XI 223.
— flammeus, Therapie II 213.
Nebennierenextrakt bei Röntgenverbrennung IX 60.
Nebenwirkungen, schädliche I 205.
Netzhautveränderungen AST 164.
Neubildungen, Therapie VI 184.
Neuralgien III 83.
— Behandlung IX 219.
Neuritistherapie XI 223.
Nierenveränderungen nach Bestrahlungen XI 301.

Organe, innere, Einwirkung auf I 111.
Organismus, menschlicher, Wirkung der Röntgenstrahlen auf denselb. Sammelforschung II 226.
Opsonine, Erzeugung ders. XI 228.
Ösophaguskrebs, Therapie IX 298.
Ovarienbestrahlung IX 22, 75, 80, 362, 406, X 298, 377, XI 222, AST 163.
Ozena, Therapie VI 210, VIII 293.

Pagetsche Krankheit XI 224.
Paraplegien AST 163.
Patientenschädigungen AST 181.
Peritonitis tuberculosa, Therapie VII 288.
Phosphorescenz IX 408.
Photodynamische Substanzen, Therapie VIII 286.
Physiologie I 158, II 42, III 150.
Physiologische Wirkung III 13, 85, X 307.
Plasmatätigkeit, Einwirkung auf dies. V 314.
Polycythämie VIII 209, X 198.
Portiocarcinom, Therapie VI 174.
Prostatabestrahlung AST 137.
Prostatahypertrophie IX 146, 213, 305, X 190, XI 299.
— Therapie IX 69, 144, 301.
Prostatatherapie XI 222, 295.
— Technik XI 295.
Protozoen, Wirkung auf dies. III 85.

Prozess Schürmayer VI 24.
Prurigo V 39, VII 346.
Pruritus VII 346, VIII 139, XI 60.
— ani et vulvae IV 159.
— vulvae X 377.
Pseudoleukämiebehandlung VII 353, VIII 209, 383, 449, IX 74, 80, 150, 297, 409, 410.
— Therapie IX 153, 159, X 198.
— lienale, Therapie IX 159.
Psoriasis II 115, III 83, 119, IV 161, V 39, VII 346, VIII 449, X 387, XI 224.
— Therapie VIII 138, X 253.
— vulgaris VII 157.

Quantimeter IX 282, X 250.
Quantimetrie IX 404.
Quantimetrisches Verfahren IX 276.
Quarzlampe XI 368.

Radioaktivität, Therapie, VIII 294.
Radioaktive Stoffe XI 298.
Radiometrie IX 150.
Radiotherapie II 213.
— Grundriss ders. VI 202.
Radium VIII 140, X 384.
— Hautwirkung VII 349.
— in Heilquellen IX 150.
— Ösophaguscarcinom IX 300.
Radiumapplikation, Mastdarm und Scheide VIII 66.
Radiumbehandlung VII 350.
Radiumbestrahlung IX 303.
Radiumtherapie VI 265, VII 45, 163, 218, 222, 224, 286, 350, VIII 60. 137, 138, 139, 285, 287, 291. 457. IX 75, 79, 157, 221, 406, X 254, 308, 382, XI 128, 292.
— bei Carcinom X 373.
Radiumwirkung XI 218.
Raupen und Puppen XI 53.
Resorcintherapie, Lupus, X 303.
Retinawirkung AST 181.
Rhagadenbildung AST 162.
Rheumatismus III 83.
— Therapie IX 34, 218.
Rhinophyma, Therapie VI 227.
Rhinosklerom VIII 284.
— Therapie VI 271, IX 144.
Ringworm IX 217.
— Therapie IX 218.
Röhrenzersplitterung, Schädigung AST 181.
Röntgenbestrahlung der Hoden des Mannes VIII 60, 114, 236.
Röntgendermatitis VIII 132, IX 71, X 304, XI 223.
— d. Ärzte VII 105, VIII 67, X 385.
Röntgenhände VI 214.
Röntgenleukotoxin IX 298.
Röntgenlichtbäder XI 71.
Röntgenreaktion, Gleichmässigkeit ders. VIII 100.
Röntgenröhre für Therapie VIII 133.
Röntgenschädigungen XI 68, AST 163, 181.
Röntgenstrahlen u. Dermatotherapie IX 148.
Röntgentherapie IV 60, 89, 94, 95, 99, 100, 145, 193, 235, 238, 267, V 29, 56, VI 74, 193, VII 153, VIII 120, 453, IX, 66, 80, 214.
— Holzknecht VII 210.
— Rückblick VIII 313.
Röntgentherapie b. Sarkom VIII 263.
— Technik VIII 303.
Röntgenulcera VII 288, IX 405.
— Histologie II 199.
Röntgenulcus, malignes VII 166.
— Therapie XI 129.
Röntgenverbrennungen V 48, VI 24, 207, 212, VII 217, VIII 138, 139, X 374, AST 122.
— forensische Bedeutung VI 145, 177, 260.
— gesetzlicher Standpunkt VII 353.
— Therapie V 363.
Rosacea V 39.

Sammelforschung der Radiotherapie VI 272.
Sarkom VII 163, 346, VIII 133 X 383.
Sarkombehandlung mit Röntgenstrahlen VI 168.
Sarkom der Haut VIII 457, X 251.
— — multipel. haemorrhag. VII 348.
— — Therapie IX 212.
— Schädel VIII 457.
Sarkomtherapie V 315, VII 162, 215, 216, 218, 288, 354, VIII 263, IX 68, 146, 218, 297, 329, 401, X 69, 258, XI 297, VI 168.
— mit Radium VII 352.
Schädeluntersuchungen VII 218.
Schädigung durch Röntgenstrahlen III 151, 166, V 44, VII 217.
— siehe Röntgenschädigungen AST 163.
Schleimhautbehandlung XI 132.
Schmerzberuhigende Wirkung V 270.
Schmetterlingsentwickelung XI 54.
Schutzvorrichtungen-Technik, siehe unter Casuistik etc. AST.
Scrophuloderma V 35, VII 346.
— Therapie X 253.
Sehnervendegeneration AST 164.
Sehnervermüdung III 166.
Sensibilisierung, nach Dreyer VIII 134.
Skirrhus VIII 133.
— Mammae XI 223.
Sklerom, Radiumbehandlung IX 300.
Sonnenlichttherapie XI 295.
Stebener Quellen, Radioacktivität XI 130.
Sterilität IX 80, 306, X 122.
Strahlendosierung VI 107.
Streptococcenserumtherapie VII 287.
Ströme, hochgespannte, physiolog. Wirkung IV 135.
— oscillierende (Herz) XI 219.
Strumatherapie IX 74, 75, 306, X 65, 122.
Struma lymphomatosa, Therapie IX 170.
Sycosis II 228, III 109, IV 135, VII 345, VIII 285, XI 60.
— parasitaria VI 243.
Syphilid, geheilt durch Eisenlicht VI 264.
Syphilis, tertiäre, Bestrahlung IX 305.
Syphilistherapie VII 166.
Syringomyelie XI 223.

Tappeinersche Lichtbehandlung VII 288.
Technik der Behandlung II 140.
Technik, Therapie VII 343, 344, X 257, XI 223.
Technik, therapeutische (Schwalbe) XI 125, 290.
Teleangiektasien V 362, VII 348, AST 162.
— Radiumbehandlung IX 297.
— nach Radiumbestrahlung IX 298.
— Radiumtherapie X 256.
— Therapie VII 286.
Therapie II 72, 118, 140, 158, 159, 194, III 13, 36, 83, 109, 122, 151, 160, 165, V 77, 144, 186, 275, 315, 361, VI 48, 106, 112, 227, VII 40, 41, 50, 111, 113, 211, 213, 215, 216, 218, 219, 220, 222, 224, 226, 227, 228, 229, 230, 286, 343, 344, VIII 282, 283, 296, 367, 457, IX 72, 81, 145, 216, X 257, 383, 384, XI 125, 223, 290, V2 55, V3 131.
— Cancroid VII 154.
— Carcinom V 146, VII 211, 213, 218, 219, 224, 226, 227, 228, 229, 230, 285.
— Casuistik XI 59.
— Epitheliom VIII 283.
— Erfolge IX 82.
— Fluorescenz VII 161.
— Geschwülste X 299.
— Haut IX 306.
— der Hautkrankheiten III 118.
— Kienböck VI 157.
— und innere Medizin X 190.
— Lupus V 146.
— Referat Oudin VI 43.
— Sarkom VIII 457.
— mit Sekundärstrahlen VII 226.
— Sensibilisation VIII 286.
— gegenwärtiger Stand VII 343.
— Technik ders. II 140, V 29, VI 24, VII 157, VIII 292, IX 368, 406, XI 223.
— maligner Tumoren VII 102.
— ulcus rodens V 146.
— Wirkung auf Toxine und Bakterien X 189.
Therap. Indikationen, neue XI 292.
— Anwendung I 14. 15, 72, 89, 97, 158, 197. 198, 207, 209, 243, 244.
Thorium, Therapie VIII 137, 139.
Thränen- und Mundspeicheldrüse, symmetrische Erkrankung X 291, 373.
Thymusdrüse, Ausschaltung ders. VI 242.
Tiefenbestrahlung IX 80.
Tiefenwirkung des Lichtes XI 369.
Tierisches Gewebe und Röntgenstrahlen V2 102.
Tierversuche III 83.
Tollwut, Wirkung auf I 112.
Trachom VII 340, IX 66.
— und Radium IX 364, XI 218.
— Therapie VI 266, IX 75.
Trichophytie XI 60.
Trichorrhexis nodosa VII 345.
Trigeminusneuralgie, Therapie X 194.
Tuberkelbazillen I 202, III 124.
Tuberkulides IV 155.
Tuberkulose II 120.
— experimentelle II 118.
— Halsdrüse, Behandlung V 316.
— d. Konjunctiva, Therapie VI 273.
— Wirkung auf die experimentelle II 40.
Tuberkulosetherapie VII 48, 167 IX 405.

Tuberculosis verrucosa cutis, Therapie VII 41.
Tumoren I 34, 37, 51, 67, 106, 135, 157, IX 145.
— der Brust VI 245.
— maligne VI 245.
— — Therapie X 387.
— Prophylaxe VI 193.
— Therapie VI 271, VII 166, 167, 168, IX 68, X 189, 297, XI 221.
— — maligne V 363.
— — (Netz) XI 129.

Ulcera IV 162.
Ulcerationen am Kopf VIII 139.
Ulcus rodens IV 191, V 37, VI 110, 112, 113, VII 51, 163, 166, IX 218, X 383.
— — Therapie IX 66, X 297.
Ultraviolettbehandlung VI 227.
Ultraviolettstrahlen VII 114.
Unfälle, elektrische, Therapie XI 131.
Unna, Therapie der Röntgendermatitis AST 166.
Urantherapie VIII 139.
Urinveränderung bei Leukämie, R.-Bestrahlung IX 302.
Uviolbehandlung d. Augen XI 131.
Uviollicht XI 294.

Varicen XI 223.
Veränderung der Gewebe durch R.-Str. VI 274.
Verbrennungen III 157, 226, IV 103, V3 96.
— von Patienten AST 181.
Vereisungstherapie VII 45.
Verruca IV 169, VII 346.
Vorreaktion VI 270, VIII 134.

Wachstumsstörungen XI 68.
Warzen XI 60.
— Therapie X 225.
Wellenlänge der R.-Str. XI 137.
Wirkung, cummulative I 104.
— biologische I 150.
— auf Bakterien u. Toxine X 189.
— d. Röntgenstrahlen auf tierisches Gewebe X 126.
— und Wesen der R.-Str., Wirkung auf die Haut II 117.
— auf den Organismus XI 69.
— physiologische I 202, II 235.
— der Elektroden am Schädel XI 376.
Wutgift IX 406.
— und Radium IX 304.

Zahnlockerung X 383.
Zellteilung, Einfluss d. R.-Strahlen auf dieselbe VII 289.

Druck von Hesse & Becker in Leipzig.

1a

1b

3

2

4

5

6

8

9

7



10

11

12

13

15b

15a

14b 14a

16b

16a

2

3

1a

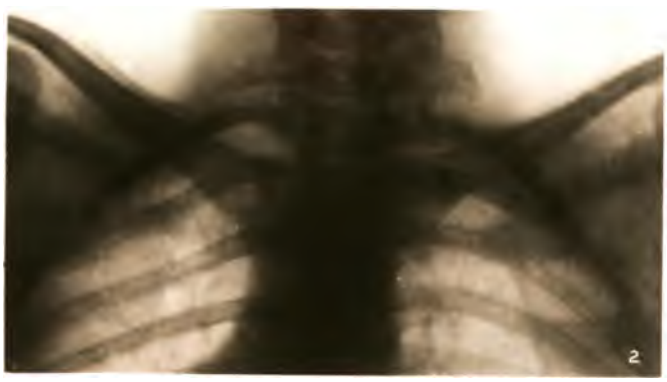
2

1

3

5

2

6

3

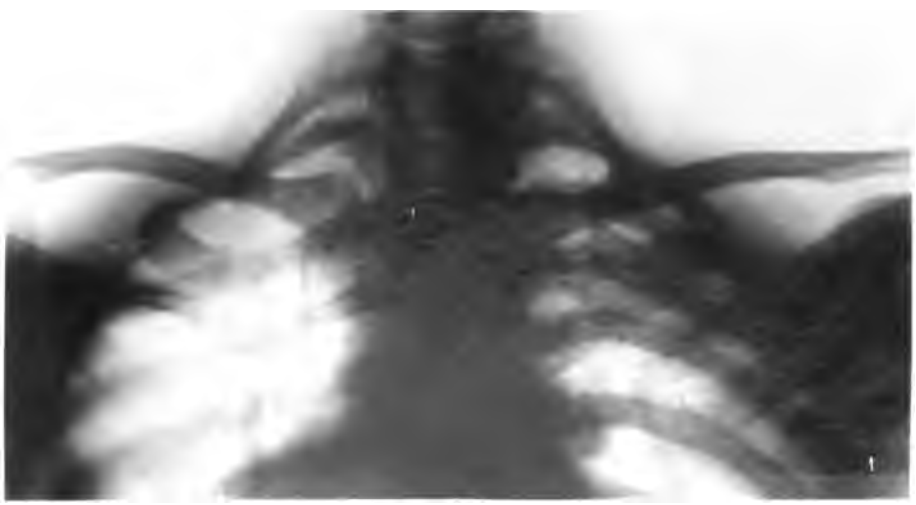
1

4

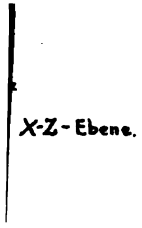
X-Z - Ebene.







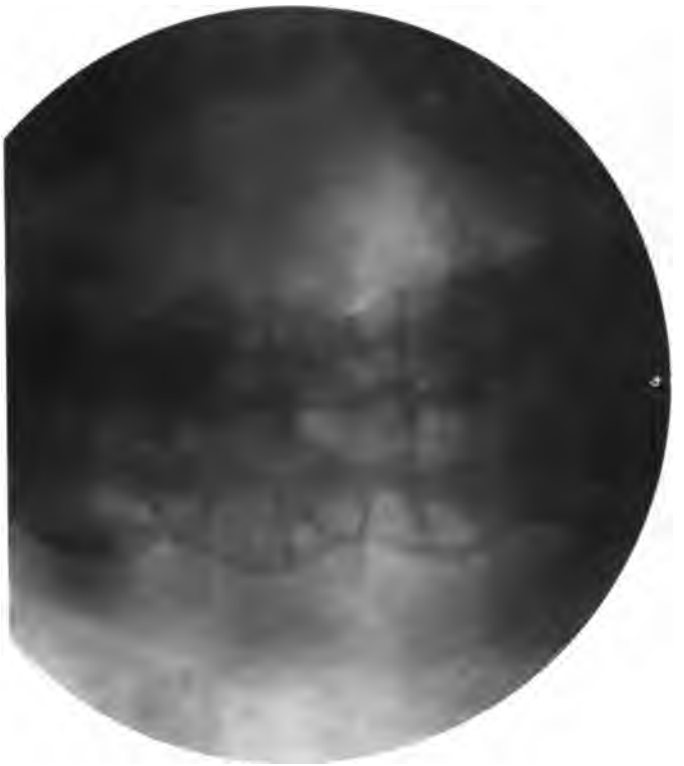

Neue Photographische Gesellschaft A.-G. Berlin-Steglitz Verlag von Lucas Gräfe & Sillem in Hamburg

3

1

2

4

5

1

2

3

4

5

6

7

8

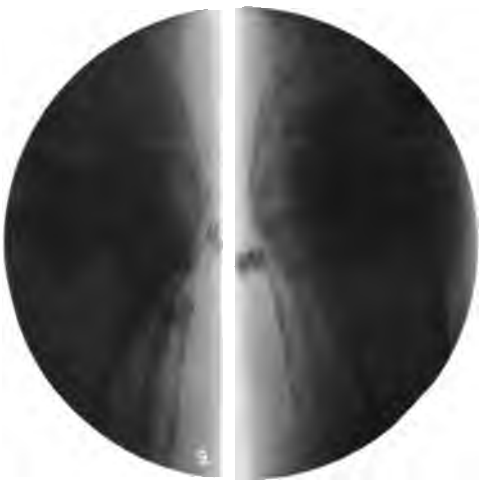

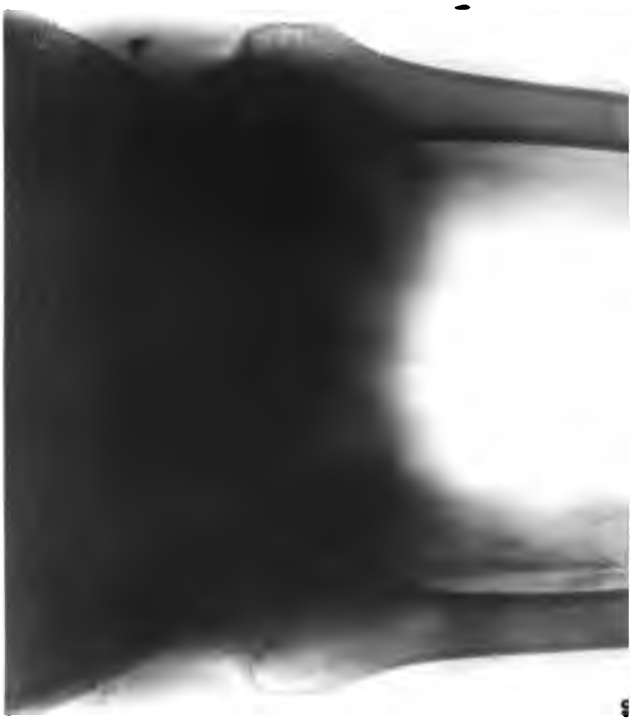



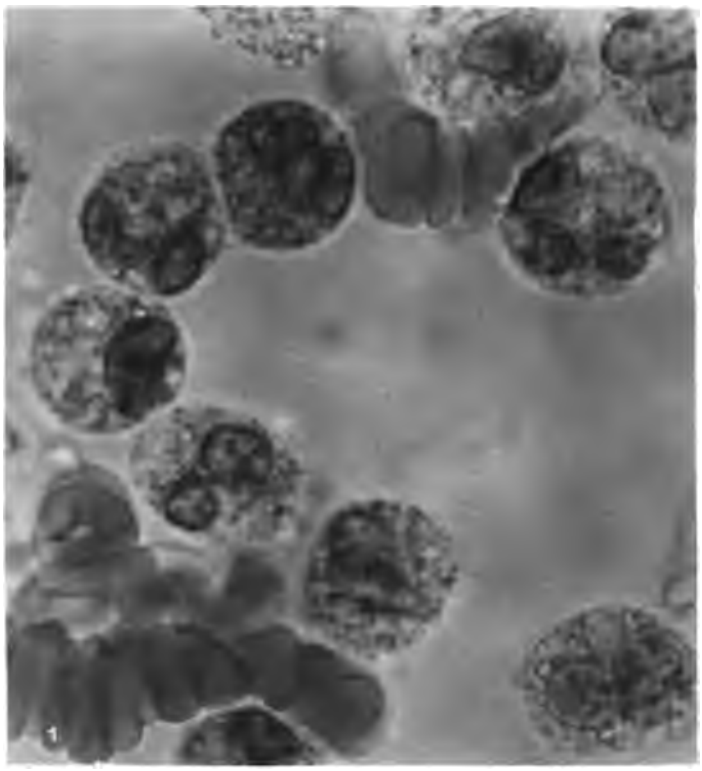

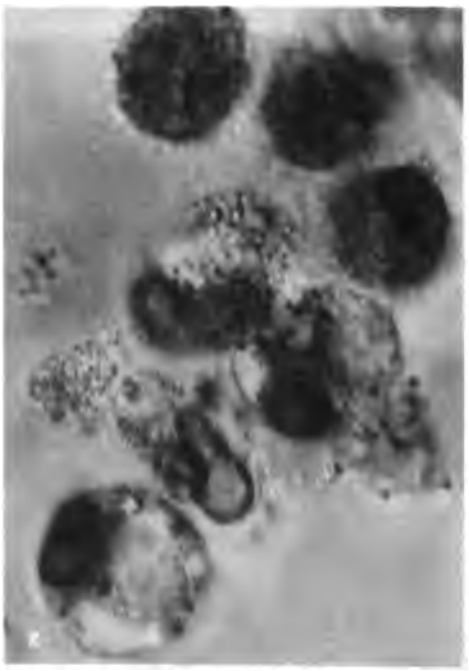

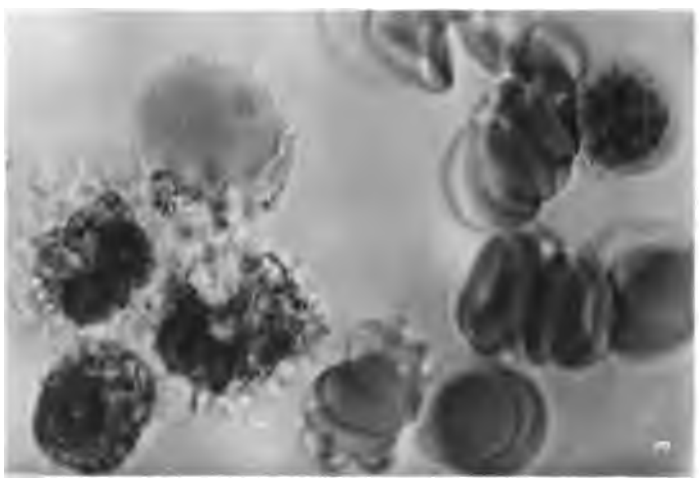

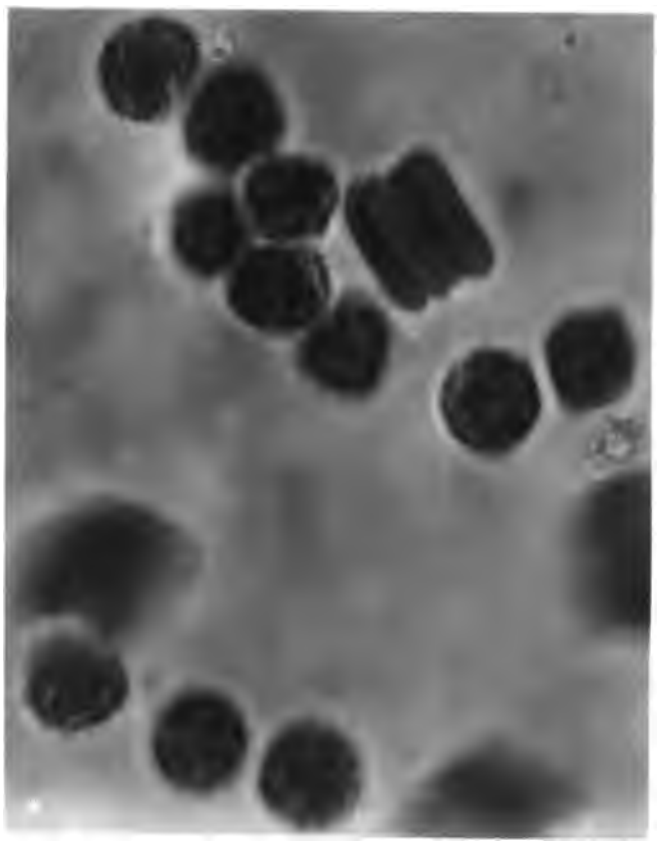



1

2

3

4

5

6

7

8

9

10

15

12

13

14

11

16

1

2

3

4

b

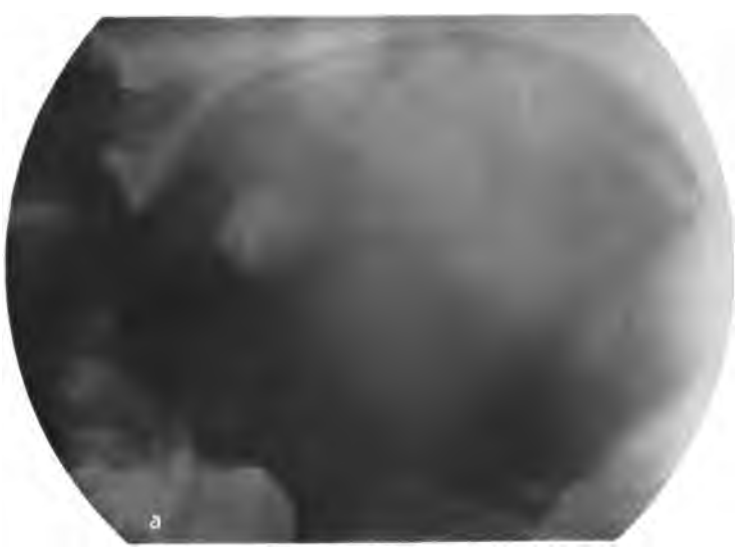
a

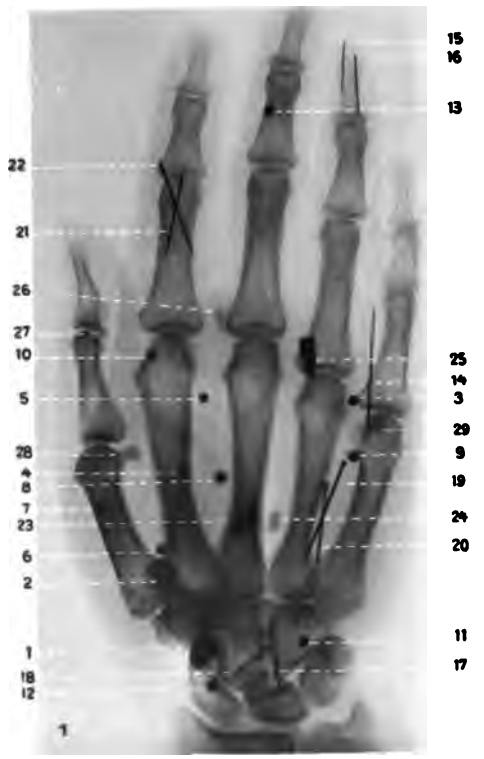
15
16
13
22
21
26
27
10
5
28
4
8
7
23
6
2
25
14
3
29
9
19
24
20
11
1
17
18
12
1

2

4

5

6

Neue Photogr. Gesellsch. A.-G. Berlin-Steglitz

Verlag von Lucas Gräfe & Sillem in Hamburg.